28. D. 190.

404
Sur bord
1/2 ry rid

TRAITÉ

PRATIQUE ET CLINIQUE

DES

BLESSURES DU GLOBE DE L'ŒIL

PARIS - IMPRIMERIE ÉMILE MARTINET, RUE MIGNON, 2.

TRAITÉ

PRATIQUE ET CLINIQUE

DES

BLESSURES DU GLOBE DE L'ŒIL

1116

PAR

LE DOCTEUR A. YVERT

MÉDECIN AIDE-MAJOR

A L'ÉCOLE D'APPLICATION DE MÉDECINE ET DE PHARMACIE MILITAIRES DU VAL-DE-GRACE

PRÉCÉDÉ D'UNE INTRODUCTION

Par M. le Docteur GALEZOWSKI

Professeur libre d'ophtalmologie à Paris.

SURGEON GENL'S OFFICE
LIBRARY

PARIS

LIBRAIRIE GERMER BAILLIÈRE ET Cie

108, BOULEVARD SAINT-GERMAIN

1880

2613

BOSTON MEDICAL
JUL 29 1903
LIBRARY.

A

MON EXCELLENT MAITRE ET AMI

M. LE DOCTEUR GALEZOWSKI

HOMMAGE DE MA RECONNAISSANCE

Dr A. YVERT.

INTRODUCTION

Il y a peu de questions en ophtalmologie qui offrent plus d'intérêt que celles qui se rapportent aux blessures de l'œil. La fréquence des accidents qui intéressent plus ou moins gravement cet organe et compromettent même jusqu'à son existence; la responsabilité qui incombe à celui qui en est la cause, et les procès qui se déroulent constamment devant les tribunaux, exigent, de la part du médecin, une connaissance approfondie de tous les détails qui se rapportent, de près ou de loin, à ces sortes d'accidents.

Les traités des maladies des yeux sont loin de contenir toutes les indications relatives à ces blessures, et ils ne peuvent que donner des notions sommaires et bien incomplètes. C'est dans les monographies qu'on doit aller chercher les renseignements capables de répondre à toutes les exigences de la pratique.

L'Angleterre possède les excellents ouvrages de Cooper et de Lawson; en Allemagne, on trouve un travail très important de Zander et Geissler, et un petit volume du

professeur Arlt. En France, le besoin se faisait sentir depuis longtemps d'une monographie de ce genre, et le docteur Yvert a entrepris ce travail, sur mon invitation. Il a publié, dans le *Recueil d'Ophtalmologie*, une série d'articles qu'il a réunis ensuite en un volume, en les complétant par de nombreux articles inédits.

L'ouvrage du docteur Yvert est un des plus complets et des mieux faits sur cette matière, et il n'est pas douteux pour moi qu'il deviendra bientôt une œuvre classique.

Il serait difficile de résumer dans une introduction tout ce que ce volume contient d'articles intéressants et originaux, et je préfère renvoyer le lecteur au texte lui-même. Quant à moi, je profiterai de cette circonstance pour analyser quelques points particulièrement importants des traumatismes du globe de l'œil : j'indiquerai notamment ma manière de voir sur les blessures de la sclérotique, de la cornée, du cristallin, et je jetterai un coup d'œil rapide sur le traitement applicable aux corps étrangers de l'humeur vitrée.

Les blessures de la cornée constituent un des accidents les plus fréquents des traumatismes de l'œil, comme le fait se trouve très justement démontré par le docteur Yvert dans ses calculs statistiques. Le plus grand nombre de ces lésions ne présente pas, il est vrai, une bien grande gravité ; néanmoins, quelques-unes doivent attirer, d'une manière toute particulière, l'attention du praticien, d'autant plus que c'est à peine si elles ont été signalées par les auteurs. Il existe un certain nombre de blessures produites avec l'ongle, par des enfants le plus souvent : ces plaies sont très douloureuses et très difficiles à guérir. Elles sont, en effet, généralement irrégulières, et à petits lambeaux superficiels qui se soulèvent à chaque clignement des pau-

pières, occasionnant ainsi des élancements des plus douloureux, qui peuvent se prolonger pendant des semaines et même des mois. Le seul mode de traitement efficace consiste à enlever ce petit lambeau, après quoi la cicatrisation ne se fait point attendre.

Dans certaines plaies déchiquetées de la cornée, dans celles surtout où il existe deux ou trois lambeaux, généralement l'iris fait hernie, les humeurs s'écoulent peu à peu en dehors de l'œil, et cet organe ne tarde pas à devenir mou et comme affaissé. Si on ajoute à ces symptômes l'absence presque complète de toute perception lumineuse, on est tenté de considérer cet œil comme définitivement perdu et l'énucléation comme indispensable. Il ne faut cependant pas toujours désespérer de sauver le globe oculaire, même lorsqu'il se présente dans des conditions aussi fâcheuses; car l'application de la suture à la plaie cornéenne est susceptible encore de déterminer une cicatrisation très rapide et le rétablissement d'une partie de la vision. Je citerai, à l'appui de cette manière de voir, un fait tout récent, qui s'est présenté à mon observation : un enfant de sept ans reçoit sur l'œil gauche un coup de pierre d'un de ses camarades ; la mère me l'amène dès le lendemain de l'accident. L'œil, affaissé et ramolli, est réduit presque à l'état de moignon ; la cornée présente trois lambeaux, sensiblement triangulaires, se touchant par leurs sommets ; l'enfant n'accuse aucune perception lumineuse. J'hésite entre l'énucléation et la conservation de l'organe ; néanmoins j'adopte ce dernier parti et je réunis les deux plus grands lambeaux flottants, par leurs sommets, au moyen d'un fil de soie très fin. Le septième jour, le fil tombe tout seul ; le globe de l'œil a repris sa forme ; une partie de la chambre antérieure s'est rétablie ; l'inflammation a dis-

paru, et l'œil perçoit même aujourd'hui l'ombre des objets. Évidemment, cet organe peut être considéré comme sauvé ; quant à la vision, je ne doute pas qu'une iridectomie pratiquée dans quelque temps ne la fasse recouvrer en partie.

L'intervention chirurgicale devient aussi urgente dans un certain nombre de plaies sclérotic̀ales, quand celles-ci sont très étendues, béantes, et surtout compliquées de la présence d'un corps étranger : s'assurer de l'existence de ce dernier dans la plaie et l'extraire séance tenante est alors une des premières indications à remplir. Puis la solution de continuité de la sclérotique doit être, le plus tôt possible, suturée avec un fil de soie très fin, et de préférence avec le catgut. On sauve, de cette façon, un certain nombre d'yeux qui, sans cette petite opération, seraient irrévocablement perdus.

Les déchirures de la sclérotique, avec perte plus ou moins abondante du corps vitré, se compliquent quelquefois d'hémorragies intra-oculaires avec cécité immédiate à peu près absolue ; mais ce n'est pas un motif pour rester inactif et attendre la marche naturelle des choses. Après l'emploi de la suture sclérotic̀ale, la vue peut revenir, même au bout de plusieurs années. Un des exemples les plus curieux de cette nature m'a été fourni par un des malades de ma clinique, qui eut, au mois de mai 1875, la sclérotique gauche déchirée sur une étendue de 8 millimètres, au niveau de la partie externe et inférieure du globe de l'œil : la suture que je lui avais pratiquée à cette époque avait sauvé l'organe. La vision resta perdue pendant deux ans, par le fait d'une hémorragie très abondante à l'intérieur du corps vitré : mais, pendant le cours de la troisième année, le fond de l'œil commença à s'é-

claircir, et actuellement j'ai pu m'assurer que le fond de l'œil avait repris sa transparence, et que le malade pouvait lire les caractères les plus fins de l'échelle typographique.

La pénétration d'un corps étranger dans l'œil constitue, à n'en pas douter, un accident des plus graves; non seulement pour l'organe directement atteint, mais encore pour son congénère. D'après les statistiques fournies par le Dr Yvert, plus de la moitié de ces corps étrangers vont se loger dans l'humeur vitrée; quelques-uns restent fixés dans la plaie d'entrée; d'autres se trouvent flottants et libres à l'intérieur de l'hyaloïde.

Dans l'un comme dans l'autre cas l'intervention chirurgicale devient indispensable. Je suis de l'avis de M. Yvert, qui prescrit de toujours chercher à retirer le corps étranger, même au risque d'amener une atrophie consécutive du globe oculaire : il en résultera toujours, même en mettant les choses au pire, moins de danger pour l'autre œil; mais je ne partage pas l'opinion de ceux qui admettent la nécessité de pratiquer, d'emblée et sans plus attendre, l'énucléation.

Certains corps étrangers, d'ailleurs, peuvent rester indéfiniment sans amener d'accidents d'aucune sorte; ce sont notamment les grains de plomb. Ces derniers, il est vrai, produisent au début des désordres variables avec la position qu'ils occupent à l'intérieur du globe; mais, en général, ils ne déterminent pas de réaction inflammatoire bien marquée dans l'œil blessé, et n'inspirent guère de crainte d'ophtalmie sympathique pour l'organe du côté opposé. Ce fait a déjà été signalé nombre de fois par les auteurs, et en particulier par Desmarres père. J'ai vu, pour mon compte personnel, des grains de plomb se loger à quelques millimètres de la papille, et la vision se réta-

blir jusqu'à un certain degré au bout de deux ans de traitement, sans qu'il y ait eu d'autres accidents inflammatoires que ceux qui sont survenus immédiatement après la blessure.

Néanmoins, le séjour d'un grain de plomb dans la région du cercle ciliaire constitue un danger réel pour l'œil, et l'énucléation du globe peut devenir indispensable. On en est averti par des douleurs persistantes, par l'éclosion d'une irido-cyclite, par le ramollissement du globe oculaire et par la cécité absolue. Remettre l'opération, dans ces circonstances, serait un danger et une imprudence ; tandis que je considère comme inutile l'énucléation de tout œil qui contient le grain de plomb et qui n'accuse pas les phénomènes ci-dessus mentionnés.

La tolérance que présentent ordinairement les membranes internes de l'œil pour les grains de plomb doit évidemment avoir son importance en médecine légale, surtout au point de vue de la responsabilité que peut entraîner un accident de chasse, relativement à la conservation de la vision de l'œil primitivement indemne. Si, en effet, les suites immédiates du traumatisme ont été favorables et que l'œil blessé ait guéri sans complication, on peut être presque certain que son congénère ne court aucun danger ; en conséquence, le médecin légiste, appelé à donner son avis dans le procès intenté, devra nécessairement tenir grand compte de cette particularité intéressante.

La question des cataractes traumatiques, tant au point de vue du pronostic que du traitement, exige une étude toute particulière de la part des praticiens ; il y a là plus d'un point qui reste encore incomplètement développé, et sur lequel M. Yvert a attiré, avec juste raison, l'attention.

On doit d'abord s'informer d'une manière très minutieuse de la façon dont la cataracte a été produite, et s'enquérir surtout si la blessure est le fait d'un corps vulnérant volumineux et contondant, ou si, au contraire, il s'agit d'un petit éclat de pierre, d'acier ou de toute autre substance. Quand la présence d'un corps étranger du cristallin ne fait aucun doute, sa recherche et son extraction constituent la première indication à remplir, avant même de toucher à la cataracte. Autrement, on s'expose à faire tomber ce corps étranger à l'intérieur de l'œil, ce qui ne tarderait pas à amener une irido-cyclite avec toutes ses conséquences.

Le traitement des cataractes traumatiques présente un très grand intérêt, relativement surtout à l'époque à laquelle l'opération devra être décidée. En général, tout traumatisme laisse un certain degré de susceptibilité dans le globe oculaire, et il est indispensable d'attendre jusqu'à la disparition de toute trace d'irritation : ce qui n'arrive que quatre à six mois après l'accident, et souvent même plus tard encore. L'exception à cette règle n'existe que pour les cas rares où le cristallin blessé se ramollit promptement et devient tellement volumineux, qu'il amène des accidents inflammatoires graves du côté du cercle ciliaire, lesquels ne peuvent être autrement arrêtés que par une extraction immédiate de la cataracte elle-même. Mais si les accidents inflammatoires sont bien souvent provoqués par un cristallin considérablement augmenté de volume, il ne faut pas oublier non plus que l'instillation du collyre à l'atropine, continuée à doses élevées et pendant un temps plus ou moins long, peut aussi contribuer au développement de certains phénomènes inflammatoires, et plus particulièrement des phénomènes

glaucomateux. On ne saurait assurément trop se prémunir contre cette action nuisible de l'atropine, et c'est pourquoi j'ai toujours recommandé, dans les affections traumatiques en général, le collyre à l'ésérine, de préférence à celui d'atropine.

Telles sont les considérations qui m'ont été suggérées par l'excellent ouvrage de M. Yvert ; les faits que j'ai observés moi-même ne font que confirmer les idées émises par mon distingué confrère. La connaissance approfondie de tout ce que la science et l'expérience peuvent donner de positif, d'utile et de pratique, se trouve résumée dans ce travail, auquel M. Yvert a consacré plusieurs années de recherches et qui, certainement, sera consulté avec le plus grand fruit toutes les fois qu'il s'agira de questions ayant trait aux blessures du globe de l'œil. Pour le dire en un mot, la richesse des matériaux, la maturité du jugement, la justesse de la critique donnent à cet ouvrage un cachet tout particulier d'originalité, et en font jusqu'à présent un travail unique en son genre.

X. Galezowski.

PRÉFACE

L'idée de grouper et de réunir, sous forme de volume, l'ensemble des articles que nous avons publiés sur les blessures du globe de l'œil, nous a été suggérée, avant tout, par le désir et par la pensée d'être utile à nos lecteurs et aux malades qui leur sont confiés. Faire profiter nos confrères moins favorisés que nous, et retenus loin des centres d'instruction, du résultat de nos observations et de notre expérience personnelles; leur faciliter autant que possible l'étude et la connaissance des affections traumatiques du globe oculaire, tel est le but que nous nous proposons.

Ayant eu, en effet, la bonne fortune de pouvoir examiner et suivre pendant quatre années consécutives, à la clinique si fréquentée de notre excellent maître M. Galezowski, un nombre relativement considérable de blessures de cet organe, nous n'avons pas voulu que ce large

champ d'observations restât stérile et ne portât pas les fruits qu'on pouvait en attendre ; aussi avons-nous recueilli, avec la plus scrupuleuse exactitude, tous les cas de cette nature qui se sont présentés. Une pareille étude nous a paru offrir d'autant plus d'intérêt, que les blessures du globe de l'œil réclament, dans la plupart des cas, une intervention active et immédiate, et ne permettent malheureusement pas, comme tant d'autres affections, au pauvre patient d'aller au loin réclamer les secours des spécialistes ; quelques heures, parfois même quelques minutes d'inaction ou d'incertitude, de la part du praticien, peuvent entraîner à leur suite les plus graves conséquences. Il était donc indispensable de mettre entre les mains des médecins, et surtout de ceux qui n'ont que des notions assez restreintes d'ophtalmologie, un traité, pratique par excellence, dans lequel ils pourraient trouver, pour chaque fait particulier, une ligne de conduite toute tracée à l'avance.

Telle est l'idée principale qui nous a toujours servi de guide dans la rédaction de ce travail ; et si les détails circonstanciés sur lesquels nous avons insisté à dessein, peuvent paraître parfois longs et fastidieux à ceux de nos lecteurs qui font de l'oculistique leur spécialité, nous avons la conviction qu'ils seront parfaitement accueillis par ceux de nos confrères moins familiarisés avec les études ophtalmologiques. C'est à ces derniers, en un mot,

que nous consacrons tout spécialement cette étude clinique.

Trop heureux si nous parvenons à leur être de quelque utilité pratique, et à fixer définitivement l'attention sur les affections traumatiques du globe de l'œil, un peu négligées, à notre avis, dans les traités classiques des maladies des yeux.

Dr A. Yvert.

Paris, 1er Septembre 1879.

DU TRAUMATISME

DES BLESSURES ET DES CORPS ÉTRANGERS

DU GLOBE DE L'ŒIL

MEDICAL
JUL 1908
LIBRARY

S'il est une question importante en ophthalmologie, c'est bien certainement celle des traumatismes du globe de l'œil, dont les observations se présentent journellement à l'examen du praticien. Partout, en effet, à la ville comme à la campagne, dans la vie civile comme dans la vie militaire, les blessures de l'œil sont d'une fréquence relativement considérable. Ici, c'est un ouvrier qui a été frappé par un morceau de fer, par l'outil avec lequel il travaillait, par une paillette du métal qu'il polissait; là un bon paysan qui a reçu dans l'œil un fragment de pierre, une branche d'arbre, ou qu'a blessé un épi de blé. D'un côté, c'est un enfant qui, en s'amusant, s'est donné un coup de couteau, un coup de ciseaux dans les yeux, ou dont un jouet lancé avec plus ou moins de force, a frappé le globe de l'œil; l'un autre, c'est un soldat auquel une explosion de poudre ou un éclat de projectile peut faire perdre la vue.

Mais, indépendamment de la fréquence, ce qui donne à l'étude

des traumatismes de l'œil une importance capitale, c'est la question d'intervention. Il y a beaucoup d'affections dans lesquelles le chirurgien peut prendre son temps; peut réfléchir au mode de traitement applicable; pour lesquelles, en un mot, il n'y a pas à intervenir immédiatement. Pour les blessures du globe de l'œil, au contraire, il n'y a point à attendre, il doit prendre une décision immédiate, et un retard de quelques heures, de quelques minutes même, dans certains cas, peut entraîner la perte absolue de l'organe blessé et une cécité complète.

Si nous ajoutons aux considérations précédentes que dans une pareille question, la conduite du praticien, au lieu d'être parfaitement tracée à l'avance, peut précisément être modifiée dans chaque cas particulier, suivant les circonstances; nous croyons avoir donné une idée de tout l'intérêt qui s'attache à l'étude des contusions, des blessures et des corps étrangers du globe de l'œil.

Notre but, en entreprenant ce travail, n'est point de faire un traité didactique de ce genre de traumatisme, ni de répéter tout ce qui a été dit et écrit sur ce sujet, et qu'on trouvera tout au long dans les ouvrages de MM. Galezowski et Wecker; dans le Traité de chirurgie d'armée de M. Legouest, et dans le Traité de pathologie externe de Follin et Duplay. Nous nous placerons uniquement au point de vue pratique, et nous appuyant sur les nombreuses observations que nous avons pu recueillir à la clinique de M. le Dr Galezowski, nous tâcherons d'indiquer quelle est, dans chaque cas particulier, la conduite à suivre; quelles sont les complications qui peuvent survenir, et de quelle manière elles peuvent modifier le traitement.

Certes, nous ne nous dissimulons pas la difficulté d'une pareille tâche, et nous sommes bien convaincu d'avance de rester souvent au-dessous; nous nous estimerons trop heureux cependant si nous parvenons à intéresser nos lecteurs et à contribuer, pour une faible part, à l'avancement de cette partie clinique des études ophthalmologiques.

Afin d'arriver à avoir une idée suffisamment nette de la fréquence des affections traumatiques du globe de l'œil et de pouvoir en donner une statistique reposant sur un nombre de

faits assez considérable, nous avons (grâce à l'extrême obligeance de M. le Dr Galezowski, que nous ne saurions trop remercier en cette circonstance) dépouillé les observations des 5465 malades qui se sont présentés à sa clinique pendant l'année 1875. Or, sur ces 5465 cas de maladies des yeux, nous avons trouvé 342 cas de traumatismes, blessures ou corps étrangers du globe de l'œil; ce qui fait un peu plus de 6 affections traumatiques pour 100 affections de l'œil, exactement 6,275 0/0. Cette proportion est d'ailleurs légèrement variable pour chaque mois et ainsi répartie :

MOIS.	NOMBRE D'OBSERVATIONS.	NOMBRE DES TRAUMATISMES.	PROPORTION POUR 100.
Janvier...	301	12	9.983
Février....	336	25	7.440
Mars.....	392	24	6.122
Avril.....	447	34	7.606
Mai.....	917	41	4.471
Juin.....	504	33	6.547
Juillet....	526	36	6.844
Août.....	459	25	5.468
Septembre.	442	40	9.049
Octobre...	403	28	6.947
Novembre.	407	25	6.142
Décembre.	331	19	3.740

342 cas de traumatisme du globe de l'œil dans l'espace d'une année donnent donc approximativement un cas par jour; ce qui prouve bien que nous n'exagérions point tout à l'heure en disant qu'il s'en présentait journellement dans la pratique.

Après avoir ainsi donné un aperçu général de la fréquence de ces affections, et montré tout l'intérêt et toute l'importance qui se rattachent à cette question, nous allons entrer dans le cœur même du sujet. Et afin de rendre plus claire et de simplifier autant que possible cette étude, nous emploierons la méthode synthétique, c'est-à-dire que nous procéderons du simple au composé : pour ce faire, nous étudierons d'abord dans autant de chapitres différents les traumatismes, les blessures et les corps étrangers de chaque membrane de l'œil prise en particulier ; puis, quand nous aurons ainsi exposé ces affections isolément, nous embrasserons leur ensemble et nous décrirons les traumatismes qui ne portent point sur une membrane plutôt que sur une autre, mais dont le résultat immédiat ou consécutif est la destruction complète et totale du globe oculaire.

La membrane de l'œil qui se présente naturellement la première, tant à cause de son importance physiologique et fonctionnelle qu'à cause de la fréquence des lésions dont elle est le siége, est la cornée transparente ; aussi est-ce par elle que nous allons commencer cette longue étude.

CHAPITRE PREMIER.

DU TRAUMATISME, DES BLESSURES ET DES CORPS ÉTRANGERS DE LA CORNÉE.

Nous ne décrirons uniquement dans ce chapitre que les traumatismes, les blessures et les corps étrangers de la cornée ; pour celles de ces affections qui comprendront à la fois la cornée et la sclérotique, la cornée et l'iris, nous renverrons tout naturellement leur étude à celle des traumatismes de ces dernières membranes. Quant aux blessures et aux corps étrangers atteignant simultanément la cornée, l'iris et le cristallin, ils trouveront leur place à propos des cataractes traumatiques, dont ils sont une des principales causes. Le terrain ainsi bien déblayé, voici l'ordre que nous suivrons dans l'étude des traumatismes

de la cornée, ordre basé sur la classification qui nous a paru le plus en rapport avec les besoins de la clinique :

1° Contusions de la cornée;

2° Brûlures de la cornée;

3° Blessures de la cornée, comprenant elles-mêmes deux divisions :

(*a*) Blessures non pénétrantes ou érosions.

(*b*) Blessures pénétrantes distinguées en :

Piqûres de la cornée;

Blessures de la cornée proprement dites;

Blessures de la cornée avec hernie de l'iris.

4° Corps étrangers de la cornée, dont nous admettrons deux classes principales : les corps étrangers déposés à la surface de la cornée, et les corps étrangers incrustés dans l'épaisseur même de cette membrane.

Contusions de la cornée.

Les contusions simples de la cornée, c'est-à-dire celles qui ne produisent ni érosion, ni blessure de cette membrane, sont excessivement rares et tout à fait exceptionnelles, à ce point même que MM. Galezowski et Wecker, dans leurs traités des maladies des yeux, ne leur ont pas consacré de paragraphe spécial. Follin seul en a fait une classe à part, et il emploie une dizaine de lignes à en décrire les caractères et les conséquences. Cette rareté s'explique d'ailleurs bien facilement quand on songe à la minceur de cette membrane et à la facilité avec laquelle elle peut être érodée ou pénétrée par les corps contondants.

Fréquence et étiologie.—Sur les 342 cas de traumatismes dont nous avons dépouillé les observations, nous trouvons porté 4 fois seulement le diagnostic de contusion de la cornée. Dans 2 cas, l'affection siégeait à droite; 1 fois à gauche; enfin une autre fois elle était double. Sur ces 4 observations, 2 se rapportent à des femmes et les 2 autres à des hommes.

Comme causes, nous voyons signalés : un coup reçu sur l'œil, une contusion par un morceau de fer, une explosion de poudre de mine. Et à ce propos, nous ferons remarquer que les contu-

sions de la cornée peuvent être distinguées en contusions directes et en contusions indirectes, suivant qu'elles portent directement sur cette membrane elle-même, ou qu'elles ne l'atteignent que par la transmission du choc à travers l'épaisseur des paupières fermées au moment de l'accident. C'est ce dernier fait, d'ailleurs, de l'occlusion des paupières qui nous explique la rareté des contusions simples de la cornée : quand l'œil, en effet, est menacé d'un traumatisme quelconque, un mouvement instinctif ou plutôt réflexe détermine une contraction subite et presque spasmodique du muscle orbiculaire qui vient s'interposer entre l'organe de la vision et le corps contondant. Alors, de deux choses l'une : ou bien celui-ci est lancé avec une force peu considérable et le coup est amorti par le coussinet que forment les paupières ; ou bien l'impulsion est assez grande, et dans ce cas les paupières cèdent, et la cornée est rompue ou déchirée.

Pour expliquer comment, dans les observations de traumatisme direct, peut survenir une contusion simple, il faut nécessairement admettre que celle-ci est occasionnée par un corps parfaitement mousse, arrondi, sans la moindre aspérité, conditions sans lesquelles le contact seul suffirait pour déterminer une érosion cornéenne, et encore doit-il être animé d'une vitesse très-faible.

Symptomatologie.— La symptomatologie des contusions de la cornée se résume en bien peu de mots, ainsi qu'on peut en juger par ces quelques lignes que Follin lui a consacrées : « Si la con-« tusion a été faible, tout peut se borner à la production d'une « dépression légère au niveau du point frappé qui devient le « siége, peu d'heures après l'accident, d'un épanchement blan-« châtre interlamellaire. Cette petite taie s'efface lentement et « plus ou moins complètement. Dans des cas moins heureux, une « couche de la cornée semble frappée de mort par le choc, et se « détache au bout d'un certain temps ; il résulte de là une petite « ulcération qui souvent se vascularise par extension des vais-« seaux de la conjonctive ; enfin, il reste le plus ordinairement « une cicatrice indélébile au niveau du point contus. » Follin et Duplay. *Traité de pathol. externe*, t, IV, fasc. 2, p. 237.

Follin admet donc deux degrés de contusion de la cornée :

le premier, caractérisé par une dépression et une infiltration plastique avec résorption complète et retour à l'état normal ; le second, accompagné d'une mortification partielle et limitée de la cornée avec leucome consécutif.

Nous plaçant au point de vue clinique, nous rangerons la symptomatologie des contusions de la cornée sous quatre chefs différents.

La première forme comprendra le premier degré admis par Follin et caractérisée très-nettement ainsi qu'il suit : légère dépression ou irrégularité de la surface cornéenne, consécutive à un traumatisme. Celle-ci ne pourra être reconnue le plus souvent qu'à l'éclairage oblique, et en ayant bien soin de faire varier le degré d'inclinaison sous lequel le chirurgien regarde la surface de la cornée ; ce qu'il obtient facilement, d'ailleurs, en faisant fixer son doigt par l'œil blessé qu'il dirige ainsi dans différentes directions. Bien souvent ce sera le seul symptôme immédiat ; mais il est rare qu'il ne soit pas accompagné d'un léger trouble de la cornée, trouble pouvant varier lui-même depuis une teinte légèrement grisâtre jusqu'à une infiltration d'un blanc laiteux.

Dans un second groupe, nous rangerons les contusions de la cornée avec développement plus ou moins rapide d'abcès ; cette forme s'est présenté une fois sur les 4 cas dont nous avons parlé plus haut. Ici, nous avons tous les symptômes habituels des abcès cornéens : injection périkératique d'un rouge plus ou moins vineux ; formation, en un point de la cornée, d'une petite collection purulente d'un blanc jaunâtre et de dimensions très-variables, dépassant rarement cependant celle d'une tête d'épingle ; larmoiement ; photophobie, etc. Ces abcès peuvent même être multiples, ainsi que le fait a eu lieu chez une femme que nous avons observée et qui, à la suite d'un coup reçu sur l'œil droit, se présenta cinq ou six jours après l'accident avec quatre petits abcès répartis dans l'épaisseur de la cornée

En troisième lieu, viennent les contusions de la cornée avec abcès et iritis, dont nous avons recueilli une observation :

Observation I. — Contusion de la cornée droite avec abcès central et iritis.

Mme C..., âgée de 30 ans, demeurant à Paris, se présente, le 19 novembre 1875, à la consultation de M. Galezowski. Il y a huit jours, cette dame a reçu sur l'œil droit un coup, qui lui a causé d'abord peu de douleurs ; mais depuis deux ou trois jours, elle a ressenti comme un poids tout autour de l'orbite droit; elle ne peut plus supporter la lumière, et surtout elle s'est aperçue qu'elle avait comme un point blanc sur la prunelle : c'est ce qui l'a décidée à venir consulter. L'examen montre une injection périkératique très-marquée, d'un rouge vineux ; un abcès central de la grosseur d'un grain de millet, avec légère infiltration périphérique de la cornée. La pupille est légèrement rétrécie, l'iris paraît un peu plus foncé que celui du côté opposé. Photophobie très-prononcée, larmoiement ; la malade a éprouvé quelques douleurs périorbitaires assez pénibles.

Traitement. — Appliquer six sangsues à la tempe droite et les faire saigner pendant deux heures; instiller quatre gouttes par jour dans l'œil du collyre suivant : sulfate neutre d'atropine, 5 centigrammes; eau distillée, 10 grammes. Appliquer, pendant trois heures par jour, sur l'œil, des compresses trempées dans la solution chaude suivante: extrait de belladone, 1 gramme; extrait de jusquiame, 2 grammes; eau, 150 grammes.

Dans ces conditions, nous trouvons simplement surajoutés aux symptômes que nous avons étudiés dans la seconde forme ceux qui caractérisent l'inflammation de l'iris et dont les trois principaux sont les douleurs périorbitaires, le rétrécissement de la pupille et le changement de coloration de l'iris.

Enfin, nous ferons une quatrième division pour ces cas malheureux dont parle Follin, et dans lesquels une partie de la cornée semblant frappée de mort par le choc peut se détacher au bout d'un certain temps. Dans ces cas, les symptômes sont bien nets : une partie de la cornée prend une teinte d'un blanc grisâtre tranchant sur le reste, présentant une forme plus ou moins irrégulière, et au niveau de laquelle l'anesthésie, faible au début, devient bientôt complète. Peu à peu, la délimitation s'accentue davantage, la partie mortifiée devient terne, l'injection périkératique se développe, et un sillon se forme entre les tissus sain et malade. Dès lors, on peut affirmer la nécrose de cette portion de la cornée.

Nous y rangerons le fait d'un pauvre ouvrier mineur âgé de 37 ans, chez lequel une explosion de poudre amena par contusion un sphacèle des deux cornées, et plus tard comme conséquence une atrophie complète de ces deux membranes avec cécité absolue.

Diagnostic. — Le diagnostic des différentes formes de contusion de la cornée se fera facilement d'après l'étude des symptômes que nous venons de passer en revue, et surtout en recherchant avec soin la cause étiologique, aussi n'y insisterons-nous pas.

Complications et pronostic. — Le pronostic de la contusion de la cornée dépend uniquement du degré du traumatisme ; de l'inflammation plus ou moins vive qui l'accompagne, et des complications qui en sont la conséquence. Il est bien certain qu'une simple dépression avec léger trouble de la cornée n'entraînera aucun inconvénient appreciable pour la vision, d'autant plus que ces symptômes sont suceptibles de disparaître spontanément ou sous l'influence d'un traitement bien dirigé. Il n'en sera pas de même des contusions qui s'accompagnent d'abcès, d'iritis et de mortification de la cornée, avec atrophie parfois complète de cette membrane, ainsi que nous en avons cité une observation plus haut. Dans le cas d'abcès, si ceux-ci sont superficiels et peu étendus, le pronostic est habituellement très-favorable, et tout ce qu'on peut craindre est la formation d'une légère taie. Mais si l'abcès est profond, il peut s'ouvrir dans la chambre antérieure, y déterminer de l'hypopion, et amener soit une fistule cornéenne, soit un staphylôme, soit un leucôme profond adhérent avec engagement de l'iris. S'il y a en même temps qu'un abcès, une iritis traumatique, le pronostic est subordonné à la fois à la marche de l'abcès et à celle de l'inflammation de l'iris ; nous en parlerons longuement à propos des traumatismes de cette membrane. Enfin, dans les contusions assez violentes pour déterminer un sphacèle d'une portion de la cornée, il faut redouter l'apparition d'un vaste leucôme profond, adhérent, d'un large staphylôme ; et surtout l'atrophie de la membrane transparente dont la cecité complète est la conséquence ordinaire.

Nous devons ajouter que l'opacité de la cornée est d'autant plus gênante pour la vision qu'elle siége à la partie inféro-interne de cette membrane, car elle empêche ainsi toute netteté des images pour les objets rapprochés. C'est ce que nous avons pu observer encore dernièrement sur un jeune homme de 20 ans, venu à la clinique pour un trouble de la vue consécutif à une contusion de la cornée datant de quelques années : quand il regardait de l'œil droit un objet situé au loin et en dehors il le voyait très-nettement ; mais quand il voulait lire, les lettres lui paraissaient troubles, et il était obligé de ne se servir que de l'œil gauche. C'est qu'en effet, il restait, au point où avait porté la contusion de la cornée, une opacité grisâtre interstitielle occupant tout le quart inféro-interne de cette membrane.

Traitement. — Le traitement de la contusion de la cornée varie naturellement avec les lésions qu'elle détermine.

Dans la première forme, quand il n'y a qu'une dépression cornéenne avec un léger trouble concomittant, le traitement est bien simple : il suffira habituellement, pour faire disparaître ces symptômes, d'application de compresses chaudes sur l'œil pendant 2 ou 3 heures dans la journée. Au bout de 24 heures, 48 au plus, la cornée aura repris sa forme et sa transparence normales.

Dans le cas de formation d'abcès avec ou sans iritis, il faudra agir beaucoup plus énergiquement afin d'amener la résolution de l'inflammation, et combattre en même temps la douleur et la photophobie. Il faudra donc commencer par l'application de 2, 4 ou 6 sangsues, suivant l'âge du sujet, à la tempe correspondante à l'œil contusionné, et les faire saigner pendant 2 ou 3 heures. En même temps on prescrira l'instillation de 4 gouttes par jour dans l'œil du collyre suivant : sulfate neutre d'atropine 0,05 centigrammes, eau distillée 10 grammes. Si les douleurs sont très-vives, on aura recours aux compresses trempées dans la solution chaude suivante : extrait de belladone 1 gramme, extrait de jusquiame 2 grammes, eau 150 grammes, et maintenues en permanence sur les paupières. Enfin on fera porter un morceau de soie noire flottant devant l'œil, pour empêcher l'impression directe de la lumière. Si malgré ces prescriptions l'abcès conti-

nue à se développer, et surtout du côté de la chambre antérieure, ce qui est annoncé d'une manière certaine par un léger trouble de l'humeur aqueuse, puis par l'hypopion, la paracentèse de la cornée restera comme indication formelle.

Quand la contusion a déterminé un sphacèle partiel de la cornée, il faut insister surtout sur les applications de compresses chaudes et sur les stimulants, afin de rappeler la vitalité dans les parties sur le point de se nécroser. C'est alors que sont particulièrement indiquées les compresses très-chaudes trempées dans une infusion de camomille, et maintenues en permanence sur l'œil. Si Ces dernières ne sufffsent point, il faudra immédiatement recourir aux douches de vapeur prises tous les jours pendant une heure avec l'appareil spécial que M. Collin a fabriqué sur les indications de M. le Dr Galezowski.

Si malgré tout, il reste des opacités de la cornée, il faudra plus que jamais insister sur les douches de vapeur et laver fréquemment l'œil avec une solution saturée de sel marin.

Dans les cas enfin où celles-ci persisteraient, il y aurait nécessité de pratiquer d'autres opérations, telles que l'iridectomie et le tatouage, et que nous étudierons plus complètement à propos des blessures de la cornée.

Il est une espèce de traumatisme de la cornée, dont nous avons observé un cas très-intéressant et que nous croyons devoir placer à côté des contusions de cette membrane : c'est la rupture sous-conjonctivale de la cornée à son union avec la sclérotique. Dans ces cas, l'humeur aqueuse peut s'épancher dans le tissu sous-conjonctival et former là une tumeur kystique communiquant avec la chambre antérieure, pouvant parfois d'autant mieux simuler une luxation sous-conjonctivale du cristallin, que celle-ci accompagne fréquemment ce genre de traumatisme. C'est précisément ce qui a eu lieu dans le cas que nous rapportons et où le diagnostic de luxation du cristallin avait été porté avant l'opération.

Obs. II. — Rupture sous-conjonctivale de la cornée à son union avec la sclérotique. Tumeur kystique formée par l'humeur aqueuse et simulant une luxation du cristallin. Opération. Reproduction de la tumeur kystique.

M. B..., âgée de 15 ans, 4, rue des Amandiers, se présente, le 8 mai 1876, à la consultation du Dr Galezowski pour une tumeur du globe de l'œil droit. Le blessé nous raconte qu'il a reçu un coup sur l'œil droit il y a sept ans. Depuis cette époque, il n'a jamais cessé de voir de cet œil; mais ce qui le tourmente, c'est l'existence d'une tumeur située à la partie interne du globe de l'œil et qui s'est développée insensiblement. En effet, l'examen montre à la partie interne et inférieure de la cornée droite, au niveau de l'union de cette membrane avec l'iris et la sclérotique, une tumeur sous-conjonctivale ayant exactement la forme et les dimensions d'un cristallin, de couleur blanc jaunâtre assez analogue à de la gelée, de consistance moyenne. La conjonctive est intacte à ce niveau et soulevée de façon à former la paroi limitante antérieure de cette poche. Le diagnostic de luxation sous-conjonctivale du cristallin de nature traumatique paraît tellement évident, qu'il est immédiatement porté; et le sujet doit revenir le lendemain pour qu'on en pratique l'extraction. L'opération est faite le lendemain, 9 mai: M. Galezowski pratique, suivant le grand diamètre horizontal de la tumeur, une incision de la conjonctive avec le couteau de Grœfe, mais, au lieu du cristallin, il sort un liquide parfaitement limpide, identique à l'humeur aqueuse. Cette identité est d'ailleurs confirmée par ce fait: qu'un stylet introduit par la plaie pénètre directement dans la chambre antérieure, entre la sclérotique et la cornée qui présente une rupture de 4 à 5 millimètres. L'humeur aqueuse s'écoule pendant cette exploration et la cornée s'affaise ; ce qui prouve bien qu'on avait affaire ici à un kyste de l'humeur aqueuse consécutif à une rupture de la cornée. Le traitement consiste dans une légère compression de l'œil, prononcée surtout au niveau de la tumeur. En quelques jours, la cicatrisation des lèvres de la plaie s'opéra, et le blessé partit complètement débarrassé ; momentanément, du moins, car il s'est représenté, le 12 septembre, à la consultation pour la même tumeur récidivée.

Un cas de rupture analogue de la cornée à son union avec la sclérotique a été rapporté par Sichel dans les *Annales d'oculistique* ; mais comme c'est bien réellement le cristallin lui-même qui resta engagé entre les lèvres de la plaie sclérotico-cornéenne, cette observation trouvera mieux sa place au chapitre spécial des traumatismes du cristallin.

Avant d'abandonner l'étude des contusions de la cornée, nous croyons devoir dire deux mots seulement d'affections de cette membrane résultant d'un traumatisme à distance, mais l'atteignant indirectement par l'intermédiaire du système

nerveux, et dont nous avons recueilli une observation. Il s'agit d'un homme de 35 ans, qui se présenta à la consultation du Dr Galezowski, le 10 juin 1875, pour un trouble de la vision à droite ; à la suite d'une explosion d'arme à feu, ce blessé avait été paralysé des 5e, 6e et 7e paires droites. Les troubles qui en résultèrent du côté de la cornée amenèrent comme conséquences une anesthésie complète et une nécrose de cette membrane.

Il est vrai que c'est là un fait se rapportant indirectement aux contusions de la cornée ; mais nous avons pensé qu'il ne serait pas inutile de faire ce rapprochement. D'ailleurs, d'autres observations analogues ont déjà été publiées, et nous renverrons ceux de nos lecteurs qui désireraient étudier plus particulièrement cette partie de la question, au mémoire de Snellen, intitulé : « *L'ophthalmie neuro-paralytique consécutive à des lésions de la cinquième paire* » et publié en 1864 dans les *Annales d'oculistique*, tome 53.

Brûlures de la cornée.

La question des brûlures de la cornée que l'on trouve maintenant traitée tout au long dans nos ouvrages classiques d'ophthalmologie, a été l'objet, depuis une trentaine d'années, de quelques travaux spéciaux, parmi lesquels nous citerons plus particulièrement par ordre chronologique ceux de :

Thomson. Des troubles de la transparence de la cornée produits par l'acide sulfurique. (*London, med. Gaz.*, janvier 1840.)

Vallez. Brûlure de la cornée occasionnée par un cigare allumé ; perte de l'œil. (*Annales d'ocul.*, t. 14, p. 135, année 1845.)

Deval. Lésion de la cornée par l'acide sulfurique. (*Bull. de Thérap.*, décembre 1853).

Gosselin. De l'ophthalmie produite par la chaux. (*Arch. génér. de méd.*, novembre 1855).

C'est en nous basant sur ces recherches et sur les observations qui nous sont personnelles que nous allons étudier au point de vue clinique et pratique les brûlures de la cornée.

Fréquence et étiologie. — Et d'abord leur fréquence est loin d'être considérable, ce qui s'explique facilement par ce fait, sur lequel nous avons déjà longuement insisté plus haut, qu'au

moment de l'accident les paupières se ferment par un mouvement réfléxe et protégent le globe de l'œil. Ainsi, sur les 5465 cas de maladies d'yeux que nous avons relevés en 1875, nous trouvons seulement quatre cas de brûlure isolée de la cornée, et quatre cas de brûlure simultanée de la cornée et de la conjonctive ; ce qui donne un total de huit brûlures de la cornée pour 5465 affections oculaires, soit 0,146 pour 100, proportion réellement très-minime.

Quant à ce qui est de l'influence du sexe, elle est ici des plus marquées, car sur les huit observations, nous trouvons huit hommes. Ce fait est d'ailleurs parfaitement en rapport avec l'étiologie des brûlures cornéennes, et s'explique tout naturellement par le genre de vie et d'occupation différentes de l'homme et de la femme. Il faut noter du reste, que ces cas se présenten presque constamment chez les ouvriers qui passent leur existence dans les ateliers de fonderie, de serrurerie, et surtout dans les fabriques de produits chimiques.

Si nous voulons, en effet, parler maintenant des causes de cet accident et les énumérer toutes, nous en trouverons deux classes principales :

1° Les brûlures produites par la flamme, par un excès de température, par des corps métalliques rouges ou en fusion : 2° les brûlures occasionnées par les agents chimiques.

Dans la première catégorie, nous trouvons mentionnés : des morceaux de fer rouge (2 fois dans les observations que nous avons dépouillées) ; du plomb fondu (1 fois) ; de la graisse bouillante (1 fois). De plus on a cité l'action directe de la flamme, comme le fait se présente quelquefois dans les incendies ; de morceaux de bois enflammés ; de gouttes d'eau ou d'huile bouillante projetées à distance ; nous avons même trouvé un exemple de projection sur la cornée de poix en fusion. Enfin, nous avons parlé plus haut du fait singulier rapporté par Vallez, de brûlure de la cornée par un cigare allumé.

Dans la seconde division ou brûlures de la cornée par les agents chimiques, nous distinguerons les acides, les alcalis et les sels métalliques susceptibles de déterminer une cautérisation plus ou moins profonde de cette membrane.

Parmi les acides, nous citerons par ordre de fréquence : les acides sulfurique, nitrique, acétique et chlorhydrique. Thomson et Deval ont étudié d'une façon spéciale les lésions produites par l'acide sulfurique ; et Desmarres raconte un fait dans lequel 12 jours après la projection de cet acide dans l'œil, la cornée et la sclérotique présentèrent une perte de substance par laquelle s'échappèrent le cristallin et l'humeur vitrée. Nous allons rapporter tout à l'heure deux observations personnelles de brûlures par l'acide nitrique. Quant à celles par le vinaigre, nous en trouvons un cas mentionné dans notre statistique de 1875 ; et Desmarres cite encore celui d'une jeune personne tombée en syncope et qui reçut dans l'œil une grande quantité de vinaigre dont on voulait lui faire respirer l'odeur : la cornée devint immédiatement opaque ; une ophthalmie très-intense survint, et la vision demeura obscure malgré la diminution de la tache primitive.

Parmi les alcalis, nous trouvons la chaux vive, la potasse caustique, l'ammoniaque concentrée et la chaux éteinte. Celle-ci serait peut-être mieux classée au nombre des corps étrangers de la cornée, puisque, ainsi que l'ont démontré les remarquables expériences de M. Gosselin, l'opacité qui résulte du séjour de ce corps sur la cornée, est due à la pénétration et à l'incrustation de la chaux dans l'épaisseur même des lames de cette membrane. Mais, cette restriction faite, nous lui conserverons cette place importante surtout au point de vue clinique par sa parenté avec la chaux vive, et au point de vue du traitement. Sur les huit cas de brûlures que nous avons relevés en 1875, nous trouvons deux cas par la chaux vive ; nous allons en rapporter un autre plus bas, causé par la potasse caustique.

Enfin, les principaux sels métalliques, qui, par les altérations qu'elles déterminent sur la cornée, rentrent dans ce chapitre sont : le nitrate d'argent et le chlorure de zinc.

Nous devons mentionner, bien que n'en ayant point d'exemple à citer, les brûlures par le phosphore enflammé, dont la projection peut atteindre la cornée.

Comment agit, sur la membrane transparente du globe de l'œil, chacun des agents chimiques que nous venons de passer

n revue ; par quel mécanisme une haute température en change-t-elle les conditions de vitalité ; quelles sont les altérations produites ? C'est ce que nous allons étudier à propos de la symptomatologie ; après avoir toutefois cité auparavant comme types, les quatre observations que nous avons pu recueillir.

Obs. III. — Brûlure de la cornée gauche par l'acide nitrique. Irido-kératite consécutive. Guérison sans opacité cornéenne.

M. Ch .., 54 ans, demeurant rue de Lauriston, 105, se présente, le 8 août 1876, à la consultation du Dr Galezowski. Il nous raconte que, le 4 août, ayant laissé tomber un peu fort une pièce métallique dans un bain d'acide nitrique, une goutte de cet acide lui est sautée sur la cornée gauche. Depuis l'accident, il s'est contenté de mettre de l'eau fraîche sur l'œil ; mais, malgré cela, une très-forte injection vasculaire s'est développée et de violentes douleurs sont survenues.

L'examen local montre, en effet, une très-forte injection périkératique de l'œil gauche, d'un rouge vineux très-accentué, avec vascularisation très-marquée de toute la conjonctive bulbaire. Au centre de la cornée existe une ulcération, superficielle d'ailleurs, à peu près transversale, mesurant environ 3 à 4 millimètres de long sur 2 ou 3 millimètres en hauteur ; dans toute son étendue, la cornée, au lieu d'être transparente, présente une teinte d'un blanc bleuâtre, d'aspect dépoli et incomplètement opaque. L'iris de ce côté présente une coloration plus foncée que celui de l'autre côté ; la pupille est plus rétrécie. Douleurs périorbitaires très-vives ; photophobie excessive. Traitement : mettre 4 sangsues à la tempe gauche et les faire saigner pendant deux heures ; instiller 4 gouttes par jour dans l'œil du collyre suivant : sulfate neutre d'atropine, 5 centigrammes ; huile d'amandes douces, 10 grammes ; porter devant l'œil un morceau de soie noire flottant ; et, bien entendu, repos absolu de l'organe.

Le 11 août, nous revoyons ce malade : la pupille est dilatée, sauf en bas où il y a quelques synéchies postérieures. L'injection périkératique et conjonctivale a beaucoup diminué ; on ne voit plus qu'un léger nuage au niveau de l'ulcération cornéenne. Plus de douleurs. Le 25 août, guérison absolue sans trace de trouble sur la cornée.

Obs. IV. — Brûlure de la cornée et de la conjonctive gauches par l'acide nitrique.

M. X..., 34 ans, demeurant à Auteuil, se présente, le 18 août 1876, à la consultation du Dr Galezowski. Il nous dit que la veille, vers 2 heures de l'après midi, en débouchant une bonbonne d'acide nitrique, le bouchon lui a échappé et l'a atteint à l'œil gauche. Depuis

ce moment, il a ressenti de très-violentes douleurs, et il ne peut plus travailler tant la lumière l'incommode.

Nous voyons, en effet, une très-forte injection des conjonctives bulbaire et palpébrale de l'œil gauche, avec quelques foyers hémorrhagiques. La moitié inférieure de la cornée est opaque, d'un gris sale, et dépolie; la partie de la conjonctive bulbaire qui limite cette membrane en bas présente une ulcération en forme de croissant, longue de 15 millimètres sur 4 de haut, d'une coloration blanc-jaunâtre caractéristique, et se détachant bien nettement sur le reste, dont la rougeur paraît par cela même plus accentuée. Fortes douleurs orbitaires; photophobie marquée. Traitement : application permanente d'eau froide sur l'œil. Instillation de 4 gouttes par jour entre les paupières du collyre suivant : sulfate neutre d'atropine 5 centigrammes; huile d'amandes douces 10 grammes.

Obs. V. — Brûlure des deux cornées et des deux conjonctives par la potasse caustique. Guérison sans opacité.

M. Phil..., 34 ans, 7, rue Mallebranche, se présente, le 16 août 1876, à la consultation du Dr Galezowski. Cet homme nous rapporte que le 13 août, en travaillant, il a reçu de la potasse caustique dans les yeux, qu'il s'est contenté de les laver depuis avec de l'eau fraîche, mais que la douleur l'empêcha de continuer son travail. Examen local, œil gauche : très-forte injection des conjonctives bulbaire et palpébrale avec de légères ulcérations d'un blanc jaunâtre par places. Teinte opalescente avec dépoli et disparition de l'épithélium de la partie inférieure de la cornée, très-appréciable à l'éclairage oblique. Douleurs très-violentes et photophobie considérable. A droite, mêmes lésions, mais beaucoup moins accentuées. Traitement : application permanente d'eau fraîche sur les yeux et instillation de 4 gouttes par jour dans chaque œil du collyre suivant : sulfate neutre d'atropine 5 centigrammes, sucre en poudre 50 centigrammes, huile d'amandes douces 10 grammes.

Le malade revient de temps en temps à la clinique. Le 1er septembre, guérison sans opacité.

Obs. VI. — Nécrose d'une portion de la cornée consécutive à une brûlure par du plomb fondu; phlegmon du globe de l'œil; énucléation.

M. P..., 46 ans, rue Perceval, 33, se présente, le 7 mars 1876, à la consultation du Dr Galezowski. Il y a trois semaines, cet ouvrier étant occupé à couler du plomb fondu, une partie de ce métal fut projetée sur son œil gauche. Depuis, cet œil s'est violemment injecté, des douleurs très-violentes se sont déclarées, et le blessé vient demander du soulagement à ses souffrances. A ce moment, nous trou-

vons signalées une rougeur énorme du globe de l'œil et une opacité occupant la partie médiane de la cornée, au niveau du point où le plomb avait frappé ; cette opacité d'un blanc terne, et dépolie, paraissait être une portion de cette membrane en voie de mortification. En effet, malgré un traitement énergique, qui consista en application de sangsues à la tempe gauche, en instillation de collyre à l'atropine et en compresses trempées dans une solution très-chaude d'extrait de belladone et de jusquiame, maintenues en permanence sur l'œil, la nécrose d'une partie de la cornée eut lieu ; la suppuration survint, limitée d'abord à la membrane transparente, puis s'étendit bientôt à tout le globe de l'œil. Quand nous avons recueilli l'observation de ce malade, cet organe était complètement détruit. L'énucléation en fut pratiquée le 4 mai, afin de pouvoir appliquer un œil artificiel.

Que les altérations de la cornée soient produites par une sorte de dessèchement mécanique, par une perte subite des liquides qui circulent dans son épaisseur, comme cela a lieu dans les cas de brûlures par les flammes et par les corps métalliques en ignition ; que cette même action se produise par suite de l'avidité pour l'eau de certains agents chimiques, tels que les acides sulfurique, nitrique et chlorhydrique ; ou bien qu'elles résultent d'une dissolution, d'un ramollissement du tissu cornéen par les alcalis ; ou enfin d'une combinaison chimique de ce dernier avec les sels métalliques caustiques, la symptomologie clinique des brûlures de la cornée n'en sera point sensiblement modifiée. Aussi, croyons-nous devoir admettre quatre degrés différents de cette lésion.

Dans le premier, il y a simple desquamation de l'épithélium cornéen, avec un léger trouble des parties sous-jacentes ; l'injection périkératique est médiocrement développée ; la photophobie assez marquée cependant et les douleurs périorbitaires supportables.

Dans le second degré, la lésion s'est étendue en profondeur et habituellement aussi en surface. Nous n'avons plus affaire ici à un simple dépoli de la cornée ; il y a une véritable ulcération, une perte de substance plus ou moins appréciable et dont l'éclairage oblique permet de juger exactement ; la membrane transparente est devenue opaque dans presque toute son étendue. Dans ce cas, le cercle vasculaire péricornéen est plus ac-

centué ; la teinte est d'un rouge vineux plus foncé; les douleurs périorbitaires parfois très-violentes, surtout quand à la kératite traumatique s'ajoute, une inflammation de l'iris. Le blessé est alors obligé de suspendre immédiatement tout travail.

D'autres fois, ce n'est pas une ulcération qui résulte du contact du caustique avec la cornée qui ne paraît point avoir éprouvé de perte de substance. Mais peu à peu la partie lésée devient comme momifiée sur place, et toute vitalité y paraît suspendue : elle est opaque, d'un gris sale et toute sensibilité disparaît à son niveau. Une quantité considérable de petits vaisseaux prennent naissance au pourtour de la cornée, accompagnés de douleurs très-intenses ; et environ 8 à 10 jours après le traumatisme, a lieu l'élimination de la partie sphacélée. Quand ce séquestre ne comprend qu'une faible ou moyenne épaisseur de la cornée, la lésion rentre dans le troisième degré.

Mais si le sphacèle s'étend à toute l'épaisseur de cette membrane, il en résulte une perforation et une communication de la chambre antérieure avec l'extérieur, entraînant à leur suite toutes leurs fâcheuses conséquences. Il y a même des cas où la perforation ne met pas autant de jours à se produire et n'a pas lieu par le mécanisme que nous venons d'indiquer ; car Follin admet que des acides très-énergiques peuvent perforer la cornée immédiatement et d'emblée. Les symptômes, dans ce dernier cas, ne sont que trop évidents.

Complications et pronostic. — Les complications des brûlures de la cornée peuvent être distinguées en complications immédiates et en complications secondaires ou consécutives.

Parmi les premières nous rangerons l'incrustation dans l'épaisseur de la cornée de parcelles métalliques ou de particules de substance telle que la chaux, fait qui se présente assez souvent ; la suppuration de la membrane transparente, l'iritis et enfin le phlegmon de l'œil ou ophthalmite. Nous avons rapporté une observation de chacune de ces complications inflammatoires.

Les secondes comprendront les leucômes plus ou moins étendus ; les staphylômes ; la perte totale de l'organe affecté, par

issue du cristallin et de l'humeur vitrée à travers une perforation, ainsi que le prouve l'observation de Desmarres déjà citée plus haut. Enfin, on a noté la réunion cicatricielle de la cornée avec les paupières et la formation soit d'un ankylo-blépharon, soit d'un symblépharon.

Le pronostic est évidemment subordonné au degré de la brûlure et aux complications qui peuvent en être la conséquence. « Le pronostic, dit M. Galezowski, doit être réservé pendant les cinq ou huit premiers jours, tant que l'inflammation n'est point limitée ; et ce n'est qu'après la chute de l'eschare et alors que la cornée apparaît parfaitement au-dessous de la partie sphacélée, qu'on peut affirmer l'état de la vision. »

Follin va même beaucoup plus loin, puisqu'il pousse la prudence jusqu'à dire: « Quelle que soit la bénignité apparente des accidents immédiats, il faut garder une prudente réserve sur les accidents consécutifs. On a vu des yeux à peine touchés par des caustiques se perforer au bout de quelques jours, et ces perforations peuvent être suivies de la perte absolue de l'œil. »

Nous ne saurions mieux faire que de nous retrancher derrière l'autorité de maîtres aussi compétents en pareille matière.

Traitement. — La première chose à faire quand on est appelé pour une brûlure de la cornée, et surtout si celle-ci est produite par un agent chimique, ce qui est le cas le plus ordinaire, est de laver à grande eau le globe de l'œil, en ayant bien soin de faire des injections dans les culs-de-sac conjonctivaux, afin d'enlever par le lavage toutes les particules nuisibles, et d'en empêcher le contact prolongé avec la conjonctive et la cornée. Si la brûlure était causée par des acides, il serait plus avantageux d'employer une eau légèrement alcaline, afin de neutraliser leur effet ; et inversement dans le cas de brûlures par les alcalis. Dans les altérations consécutives au contact du nitrate d'argent, l'eau salée est nettement indiquée.

Après avoir ainsi paré aux premières indications, il faudra examiner attentivement le degré de la brûlure : s'il s'agit d'une simple desquamation épithéliale, les applications d'eau fraîche maintenues en permanence pendant 24 ou 48 heures, empêche-

ront la réaction inflammatoire et diminueront rapidement les douleurs ; mais il faudra toujours avoir bien soin d'y joindre l'instillation de 4 à 6 gouttes par jour dans l'œil du collyre suivant : sulfate neutre d'atropine 5 centigrammes, huile d'amandes douces 10 grammes, l'huile ayant pour effet d'empêcher toute adhérence entre la cornée et les paupières. Si au bout de quelques jours, la réparation se faisait un peu trop lentement, les compresses trempées dans une infusion chaude de camomille hâteraient la guérison.

Quand l'altération de la cornée sera plus accentuée, et qu'à une ulcération plus étendue et plus profonde, se joindra une forte injection périkératique avec de violentes douleurs périorbitaires ; à l'eau froide, au collyre, à l'atropine, il faudra ajouter l'application de sangsues à la tempe correspondante, qui amènera une détente immédiate. Si au moment de la période de réparation les douleurs étaient encore appréciables, il faudrait substituer aux compresses trempées dans une infusion de camomille, celles plongées dans la solution chaude suivante : extrait de belladone 1 gramme, extrait de jusquiame 2 grammes, eau 150 grammes.

Enfin, les douches chaudes pourraient être indiquées afin d'amener la disparition complète de toute infiltration.

Dans les cas où une mortification partielle de la cornée est imminente, il faut recourir d'emblée aux compresses chaudes, et chercher par tous les moyens possibles à exciter la vitalité.

Si la perforation a lieu, la seule ressource est, pour empêcher la sortie des milieux de l'œil, de pratiquer la compression immédiate du globe oculaire.

Enfin, dans les circonstances exceptionnelles où survient le phlegmon de l'œil, il faut essayer d'abord d'en arrêter la marche par les antiphlogistiques employés avec largesse ; et si la suppuration paraît inévitable, et les douleurs intolérables, le débridement sera le seul traitement applicable.

Il est des cas cependant qui réclament une médication spéciale, et c'est à MM. Gosselin et Bussy que revient tout l'honneur de cette découverte : nous voulons parler du traitement de l'infiltration de la chaux éteinte dans l'épaisseur des lames de

la cornée. Ces auteurs partant de ce principe que le sucre forme avec la chaux un saccharate de chaux soluble, ont songé à utiliser les solutions sucrées dans ce genre particulier de lésions; et la pratique est venue donner raison à la théorie : car le savant professeur de la Charité a eu à enregistrer ainsi plusieurs succès. On peut prescrire dans ces cas de laver très-fréquemment les yeux avec de l'eau sucrée; ou bien faire instiller, selon l'habitude de M. Galezowski, une goutte toutes les heures dans l'œil du collyre suivant: sulfate neutre d'atropine 5 centigrammes, sucre en poudre 50 centigrammes, huile d'amandes douces 10 grammes. Ainsi toutes les indications sont remplies simultanément.

Dans une observation de brûlure de la cornée par de la poix fondue avec dépôt de cette matière sur cette membrane, on avait en vain essayé tous les moyens capables d'enlever ce corps étranger, quand l'idée vint d'employer simplement l'huile, qui réussit d'ailleurs parfaitement. Dans un cas analogue, le même moyen serait formellement indiqué.

Quant au traitement des complications secondaires, il rentre dans l'étude de ces complications elles-mêmes, et nous n'avons point à en parler actuellement.

Blessures non pénétrantes ou érosions de la cornée.

Nous ne comprenons sous cette dénomination que les lésions traumatiques de la membrane transparente limitées à une partie seulement de son épaisseur, et pouvant varier, par conséquent, comme profondeur, depuis une simple éraillure de l'épithélium jusqu'à la mise à nu de la membrane de Descemet, qui, dans certains cas, limite seule en avant la chambre antérieure. Cette forme particulière ne paraît pas avoir fixé l'attention des auteurs classiques, qui en disent à peine quelques mots.

Fréquence et étiologie. — Ce genre de blessures n'est pas très-fréquent; et cependant sur les 342 observations de traumatismes que nous a fournies la statistique de 1875, nous en trouvons mentionnés 9 cas. Celui des blessures pénétrantes est de 30;

par conséquent il en résulte que sur un total de 39 blessures de la cornée, les érosions donnent une proportion d'un quart environ, ce qui est, en définitive, une moyenne assez élevée.

Sur ces 9 cas, 7 se rapportent à des hommes et 2 seulement à des femmes ; ce qui s'explique encore par les causes de ces lésions auxquelles les hommes sont beaucoup plus exposés.

8 de ces blessures avaient porté sur la cornée gauche et une seulement sur la droite.

Nous trouvons signalées comme causes de ces érosions traumatiques : dans 2 cas la projection de paillettes de fer, qui, après avoir érodé la cornée, ont été s'implanter dans la conjonctive bulbaire ; dans un cas, un coup d'ongle donné maladroitement. Et à ce propos nous ferons remarquer que cette espèce de lésion par coup d'ongle est une des blessures de la cornée la plus fréquente chez les nourrices et chez les jeunes mères, qui ne se méfient point assez des mouvements brusques et inconscients des enfants qu'elles couvrent d'embrassements et de caresses. Depuis deux mois que notre attention est attirée sur ce point spécial, nous avons déjà pu en recueillir trois observations, identiques toutes les trois, et dont nous citerons l'une d'elles tout à l'heure comme type de cette forme clinique particulière.

Comme autres causes d'érosions cornéennes, nous citerons également les brins de paille, les épis de blé, dont les exemples se multiplient à la campagne à l'époque des moissons ; les éclats de verre ou de porcelaine, des fragments métalliques lancés avec une certaine vitesse et atteignant très-légèrement ou suivant une inclinaison très-prononcée la surface de la membrane transparente.

Un accident que nous avons noté également à la chasse, est une blessure très-superficielle de la cornée par une branche d'arbre, par une épine, voire même par une simple feuille; mais le plus habituellement par les rameaux des sapins et des houx.

Symptomatologie. — Les érosions de la cornée ne se présentent pas constamment avec le même appareil symptomatique, ainsi que le prouvent les observations suivantes :

Obs. VII. — Légère érosion de la cornée gauche par un coup d'ongle d'enfant. Douleurs très-vives. Guérison sans opacité.

Mme C..., 23 ans, demeurant à la Chapelle, se présente, le 20 juillet 1876, à la consultation du Dr Galezowski. Elle nous raconte que la veille, en jouant avec son petit enfant, ce dernier lui a donné un coup d'ongle dans l'œil gauche, et que, depuis ce moment, elle souffre beaucoup et ne peut plus travailler, tant est douloureuse l'impression de la lumière. L'examen local permet, en effet, de reconnaître une injection périkératique assez prononcée surtout à la partie inférieure et interne de la cornée. Si on examine cette membrane directement et de face, on ne distingue aucune ulcération. Mais si l'on fait fixer son doigt par l'œil malade et qu'on promène celui-ci dans des directions différentes, de manière à faire varier le degré d'incidence, suivant lequel on examine la cornée, on aperçoit très-nettement à la partie inférieure et interne de celle-ci une légère érosion, en forme de croissant, de 2 à 3 millimètres de haut sur 4 de large environ. Comme symptômes objectifs, ils sont des plus caractéristiques, et consistent dans une douleur extrême au moment du clignement des paupières et dans une photophobie des plus prononcées.

Traitement. — Instiller 4 gouttes par jour dans l'œil du collyre suivant : sulfate neutre d'atropine, 2 centigrammes ; eau distillée, 10 grammes. Mettre pendant 4 heures par jour sur l'œil des compresses trempées dans la solution chaude suivante : extrait de belladone, 1 gramme ; extrait de jusquiame, 2 grammes ; eau distillée, 150 grammes. Porter devant l'œil un morceau de soie noire flottant. Pas de travail.

Grâce à ce traitement, les douleurs ont disparu rapidement, et, au bout de 12 jours, l'œil malade était revenu à son étant normal ; on ne voyait plus trace de l'ulcération cornéenne.

Les autres observations de blessures par coups d'ongle sont exactement calquées sur celle-ci ; c'est pourquoi nous croyons inutile de les rapporter.

Nous allons par contre citer un cas de blessure non pénétrante de la cornée par une pièce polie d'acier, remarquable par le peu de réaction et les douleurs à peine appréciables qu'elle a occasionnées.

Obs. VIII. — Blessure non pénétrante de la cornée droite, au niveau de sa réunion à la sclérotique, par une pièce polie d'acier. Réaction à peu près nulle.

M. D..., 25 ans, rue Beaubourg, 73, se présente le 11 août 1876 à la consultation du Dr Galezowski. Le 7 août 1876, nous dit-il, il a reçu sur l'œil droit un morceau d'acier poli de la grosseur du pouce. Depuis cette époque, ne ressentant aucune douleur, il s'est contenté d'y mettre de l'eau fraîche, et il a pu continuer son travail. Il ne vient aujourd'hui à la consultation que parce qu'un de ses amis l'a entraîné avec lui. Nous voyons, en effet, à la partie supérieure de la cornée droite, à l'union de cette membrane avec la sclérotique, une érosion d'environ 6 millimètres de long, à peu près transversale, et mesurant en hauteur 2 millimètres ; nous pourrions appeler cette blessure plus exactement une rayure de la cornée. Cette lésion se prolonge un peu de chaque côté sur la conjonctive bulbaire, qui est le siége d'un léger épanchement ecchymotique. Il existe une très-faible injection périkératique au niveau de la blessure cornéenne. D'ailleurs, il n'y a ni douleurs ni photophobie.

On lui prescrit de continuer les applications d'eau fraîche sur l'œil et l'instillation de 4 gouttes par jour du collyre ordinaire au sulfate neutre d'atropine.

Ce malade ne s'est plus représenté à la clinique.

Ainsi donc, au point de vue de la symptomatologie objective, le genre de traumatisme que nous étudions actuellement ne saurait être mieux caractérisé, et se résume en ce fait bien constaté d'une érosion plus ou moins profonde de la cornée. Mais au point de vue des symptômes subjectifs, nons devons admettre, cliniquement parlant, deux classes bien distinctes : dans la première, ce qui domine, est l'élément douloureux et la photophobie; dans la seconde, tout se passe tranquillement, et la réparation pourrait bien se faire à l'insu du chirurgien, s'il n'était amené, en raison même du traumatisme, à examiner le globe de l'œil. La première catégorie est pour ainsi dire spéciale aux blessures par coup d'ongle, que l'acuité seule de la douleur et la photophobie excessive permettent souvent de diagnostiquer à distance quand on voit entrer à la consultation une jeune mère portant un enfant dans ses bras.

Diagnostic. — Le diagnostic d'une pareille affection repose uniquement sur les commémoratifs et sur le fait bien constaté de la blessure superficielle de la cornée, mais souvent cette constatation ne sera pas très-simple, et pourra même échapper à l'œil d'un praticien exercé, s'il n'a pas soin de combiner au

moyen que nous avons préconisé plus haut, l'emploi de l'éclairage oblique et de la loupe. Dans ces conditions les lésions même les plus superficielles deviendront facilement apparentes, et permettront de poser un diagnostic certain, qui était hésitant jusque-là entre une contusion simple et une blessure de la cornée.

Complications et pronostic. — Les complications des blessures non pénétrantes de la cornée se divisent également en immédiates ou survenant dans les premiers jours qui suivent l'accident ; et en consécutives, comprenant celles qui se développent à une époque plus ou moins éloignée de celui-ci.

Au nombre des premières nous placerons l'iritis qui est signalée une fois sur les 9 cas de notre statistique. On comprend de même qu'il puisse survenir une kératite traumatique intense, avec suppuration et toutes ses conséquences ; mais nous n'en avons point observé de cas, et nous n'en avons pas trouvé dans nos recherches bibliographiques.

Les complications secondaires résultent du mode de réparation des tissus lésés, et peuvent être assez développées pour occasionner soit une gêne de la vision, soit même une perte absolue de celle-ci. En effet, quand la plaie cornéenne est superficielle et peu étendue, la cicatrisation ne détermine aucun trouble, aucune opacité ; mais s'il y a eu une lésion traumatique plus profonde, la cicatrice amènera forcément la formation d'un leucôme plus ou moins épais et susceptible d'obstruer complètement les rayons visuels, s'il se trouve malheureusement situé dans la partie centrale de la cornée. C'est ce qui a eu lieu dans l'observation suivante :

Obs. IX. — Leucôme central ancien de la cornée droite, consécutif à une kératite traumatique (sable projeté par un éclat d'obus en 1870). Iridectomie. Rétablissement de la vision.

M. L..., 36 ans, demeurant à Château-Saint-Ange, se présente le 7 juin 1876 à la consultation du Dr Galezowski, demandant si on ne peut pas lui rendre la vue de l'œil droit, qui est à peu près abolie depuis 1870. A cette époque, il reçut dans l'œil droit du sable projeté par un éclat d'obus qui éclata auprès de lui. Immédiatement après l'accident, il survint une très-forte inflammation de l'œil et de

très-violentes douleurs, qui cédèrent à peu près à l'emploi des sangsues et du collyre à l'atropine. Mais, malgré ce traitement, une taie se développa au centre de la cornée. L'examen local montre un large leucôme, blanc-nacré, masquant complètement la pupille, de sorte que le blessé ne peut voir les objets placés directement devant lui. Mais à la périphérie, et principalement à la partie inféro-interne, la cornée est parfaitement transparente et permet à M. L... de voir par côté. Le seul moyen de rendre l'usage de cet œil est de pratiquer une pupille artificielle, et de préférence à la partie inférieure et interne. L'iridectomie est pratiquée le lendemain, 8 juin 1876; et, quelques jours après, l'opéré part, se servant de l'œil droit même pour lire.

Qaund la perte de substance cornéenne a été assez étendue en profondeur aussi bien qu'en surface pour atteindre la membrane de Descemet, il peut arriver qu'après la réparation, en admettant qu'elle n'ait point entraîné d'autres accidents, la cicatrice ne soit pas assez résistante pour faire équilibre à la tension intra-oculaire. Dans ces conditions la cornée se déforme insensiblement pour donner naissance à un staphylôme : si celui-ci est simple, c'est déjà une complication très-sérieuse évidemment ; mais les dangers sont bien autres, comme nous allons le voir, dans les cas d'engagement de l'iris. Il peut résulter des tiraillements permanents de cette membrane un retentissement jusque dans le cercle ciliaire, une irritation des nerfs ciliaires, et l'apparition d'un glaucôme secondaire avec toutes ses conséquences. C'est ce qui est arrivé précisément dans le cas suivant, que nous n'avons pas étudié par nous-même, mais dont nous trouvons l'observation ainsi résumée dans le registre du Dr Galezowski :

Obs. X. — Blessure de l'œil gauche par un coup d'ongle d'enfant. Staphylôme partiel de la cornée et de l'iris. Glaucôme secondaire.

Mme Gauthier, 50 ans, demeurant, 43, rue des Cendriers, venue à la consultation le 29 juin 1875.

Enfin la complication pourrait tenir au traitement employé lui-même : nous voulons parler des incrustations qui résulteraient de l'instillation du collyre au sous-acétate de plomb ou au

nitrate d'argent, dans les cas de blessures et d'érosions cornéennes méconnues.

D'après tout ce que nous venons de dire, il est facile de juger que le pronostic est essentiellement variable suivant l'étendue et la profondeur des lésions. Très-bénin dans les simples érosions de la cornée, il doit être, au contraire, très-réservé dans les cas où la gravité de la blessure peut faire craindre la formation d'un leucôme où d'un staphylôme. Il y a même à redouter une cécité absolue quand on songe à la possibilité du développement d'une affection glaucomateuse fort heureusement exceptionnelle.

Traitement. — Il est bien simple dans les cas analogues à celui de notre observation 8, où l'érosion de la cornée n'est accompagnée ni de douleurs, ni de réaction inflammatoire ; il faut se borner à prescrire des applications d'eau froide sur l'œil et l'instillation de quelques gouttes du collyre ordinaire à l'atropine.

Quand il y a des douleurs très-intenses et une photophobie extrême, comme le fait se présente habituellement dans les traumatismes superficiels par coup d'ongle, tous les efforts doivent être dirigés contre ces deux symptômes. Il est indiqué alors de prescrire l'application, pendant au moins 6 heures par jour, sur l'œil de compresses trempées dans la solution chaude suivante : extrait de belladone 1 gramme, extrait de jusquiame 2 grammes, eau 150 grammes. On prescrira de plus les instillations du collyre à l'atropine ; le repos le plus absolu de l'organe et un morceau de soie noir flottant devant l'œil. Si malgré l'emploi de semblables moyens les douleurs persistaient, on pourrait obtenir d'excellents résultats des frictions faites trois ou quatre fois par jour autour de l'orbite avec la pommade suivante : chlorhydrate de morphine 25 centigrammes, eau distillée, q. s. pour dissoudre, axonge 30 grammes.

M. Wecker a prévu le cas où la blessure de la cornée est très-étendue en surface, mais ne comprend qu'une partie très-petite de l'épaisseur de cette membrane ; et conseille de prendre bien soin d'enlever le mince lambeau détaché de la cornée, car il tombera en sphacèle inévitablement. Si l'on rencontrait dans

la pratique un de ces cas, qui nous paraît devoir être bien exceptionnel, il faudrait immédiatement avoir recours au procédé indiqué par ce savant oculiste.

S'il survient une iritis, comme nous en avons rapporté un cas, il faudra aux prescriptions précédentes ajouter l'application de 2, 4 ou 6 sangsues, suivant l'âge, à la tempe correspondante.

Enfin, pour les taies et les staphylômes, l'opération de pupille artificielle ou d'ablation du staphylôme pourrait trouver une indication parfaitement justifiée.

Quant aux observations très-rares du glaucôme secondaire, l'iridectomie immédiate est le seul traitement qui puisse leur convenir.

Piqûres de la cornée.

Les traumatismes de la cornée, qui se traduisent par une simple piqûre, sont relativement rares, puisque dans notre statistique nous n'en trouvons mentionnés que 3 cas. Cette circonstance s'explique d'ailleurs facilement par ce fait: ou bien que les instruments pointus qui traversent la membrane transparente ne limitent pas à celle-ci leur action vulnérante, mais atteignent en même temps l'iris et le cristallin, pénétrant même quelquefois plus loin encore, comme le font les aiguilles, ou que l'instrument n'atteignant point la cornée suivant la perpendiculaire à sa surface, au lieu d'une piqûre, il en résulte une éraillure, ou une blessure pénétrante proprement dite.

Ce genre d'accident nons paraît être bien plus fréquent chez les femmes et les enfants que chez les hommes; car sur les 3 cas cités plus haut, 2 se rapportent à des femmes et l'autre à un enfant.

L'étiologie nous en fournit d'ailleurs la raison: les instruments capables de perforer la cornée sont des aiguilles, des poinçons, des épingles de toute sorte, qui sont constamment entre leurs mains. D'autre part, une cause de piqûres, tellement fréquente qu'elle a déterminé certains auteurs à en caractériser la lésion du nom spécial « d'abcès des moissonneurs », se

retrouve au moment des moissons dans les céréales de toute espèce. Le traumatisme, dans ces cas, peut être produit soit par les barbes mêmes des épis, et surtout des épis de blé, de seigle et d'orge, dont les fragments restent parfois implantés dans la cornée ; soit par suite du choc du globe de l'œil contre un brin de paille, accident auquel prédispose particulièrement la position inclinée du moissonneur. Or, tout le monde sait que dans nos campagnes, le soin de couper les moissons est plus spécialement confié aux femmes, qui n'emploie pour ce genre de travail absolument que la faucille, et sont ainsi forcées de rester constamment courbées vers la terre. Tandis que les hommes, qui s'occupent aux mêmes travaux, ne se servent que de la faux, et peuvent ainsi conserver la position verticale ; sur les 3 cas de piqûres de la cornée que nous avons relevés pendant l'année 1875, deux ont eu pour causes des traumatismes par des épis de blé, et tous les deux se rencontrent précisément chez des femmes.

Mais, nous dira-t-on, puisque cette lésion spéciale aux moissonneurs est si fréquente, comment se fait-il qu'il ne s'en soit présenté que 2 cas seulement pendant l'année 1875 à la clinique du Dr Galezowski? La réponse est bien simple et cette contradiction apparente tient uniquement au milieu que nous avons été appelé à observer. Il faut bien convenir, en effet, que la population ouvrière de la capitale est peu portée vers les travaux des champs ; et puis quand un pauvre manœuvre est blessé à la campagne, il n'a pas toujours ni le temps, ni les moyens de venir à Paris consulter les maîtres de la science.

Nous ne faisons d'ailleurs que reproduire l'opinion des auteurs qui ont été à même d'observer directement les faits de cette nature, car Mackenzie qui, pratiquant en Écosse, a étudié d'une façon spéciale ce genre de blessures, affirme que dans un certain district les épis de blé font de 50 à 60 aveugles par année.

Un autre accident relativement fréquent est la piqûre de la cornée chez les enfants par une plume à écrire. Sur nos 3 observations de 1875, nous en trouvons mentionné 1 cas et précisément chez un jeune enfant ; nous en avons recueilli un

autre depuis, également chez une jeune demoiselle. Ce genre de traumatisme mérite bien une classe à part, à cause de l'infiltration d'encre dans l'épaisseur des lames de la cornée, et de l'espèce de tatouage, malheureusement indélébile, qui en résulte.

Enfin Follin a parlé des lésions de la cornée par des piquants de marron d'Inde, et a même cités des cas ou ceux-ci s'étaient fichés dans cette membrane, jouant ainsi le rôle de corps étrangers.

Symptomatologie. — Afin d'avoir une vue d'ensemble de la marche et des symptômes de semblables affections, nous allons rapporter tout d'abord une observation de chacun de ces principaux traumatismes.

Obs. XI. — Abcès des moissonneurs (cornée droite) profond avec iritis et hypopion.

Mme Fiévé, 64 ans, demeurant à Montigny, se présente le 9 septembre 1875 à la consultation du Dr Galezowski. Il y a 5 ou 6 jours, en moissonnant, un brin de paille l'atteignit au niveau de l'œil droit, et il en résulta une douleur très-violente et une très-forte inflammation de l'œil, qui l'obligèrent à quitter sou travail. Depuis ce jour, les symptômes ont toujours été en empirant, et c'est ce motif qui l'a décidée à venir à Paris demander conseil. L'examen local montre un large abcès, avec ulcération centrale, occupant toute la partie médiane de la cornée droite, d'un blanc grisâtre, avec infiltration trouble autour du foyer de suppuration. Hypopion caractérisé par la présence d'un liquide purulent, louche, occupant la partie déclive de la chambre antérieure sur une hauteur de 2 à 3 millimètres, se mélangeant d'ailleurs à l'humeur aqueuse dans les mouvements du globe oculaire. L'iris paraît changé de couleur, a un aspect velouté, et la pupille est énormément rétrécie. Injection périkératique généralisée et très-prononcée avec coloration lie de vin très-nette. Douleurs périorbitaires très-violentes, surtout depuis deux jours ; photophobie très-pénible.

Traitement.— Paracentèse de la cornée au centre même de l'abcès, 6 sangsues à la tempe droite dans la soirée, instillation de 4 gouttes par jour dans l'œil du collyre au sulfate neutre d'atropine à 5 centigrammes pour 10 grammes, compression médiocre exercée sur le globe de l'œil.

Cette ponction donna issue à une grande quantité d'humeur aqueuse, mélangée de pus, et provoqua un soulagement immédiat.

Grâce à ce traitement, tous les symptômes s'amendèrent insensiblement : la pupille se dilata, la rougeur disparut, et il ne resta, de tout cet appareil symptomatique, qu'une taie de la cornée, qui ne se serait probablement pas produite si la malade s'était présentée immédiatement après l'accident.

Obs. XII. — Blessure de la cornée droite par une plume d'acier recouverte d'encre. Iritis. Guérison avec persistance de taches noires sur la cornée.

Mlle G..., 8 ans, se présente à la consultation du Dr Galezowski le 12 juillet 1876. La mère de cette enfant nous raconte que, la veille, ses deux filles étaient occupées à écrire à une table, quand dans un mouvement brusque la plus jeune atteignit avec le bout de sa plume l'œil de sa sœur, qui, depuis ce moment, souffre beaucoup. L'examen local confirme, en effet, le récit de la mère, qui nous était parfaitement inutile, tant la lésion de la membrane transparente était caractéristique de ce genre de traumatisme. Il y avait au niveau de la partie externe et inférieure de la cornée droite une tache noire, longue de 3 à 4 millimètres et à peu près linéaire, avec un léger degré d'opalescence tout autour ; le centre de cette tache était occupé par une blessure, dont les lèvres étaient visibles dans certains mouvements de l'œil et au moyen de l'éclairage oblique. L'iris était un peu, comme couleur, différent de celui du côté opposé ; la pupille légèrement rétrécie ; il y avait d'ailleurs une injection périkératique médiocrement développée, et quelques douleurs périorbitaires avaient été ressenties dans la matinée.

Traitement. — Appliquer 2 sangsues à la tempe droite et les faire saigner pendant 2 heures, instiller 4 gouttes par jour dans l'œil du collyre ordinaire au sulfate neutre d'atropine, mettre sur l'œil des compresses trempées dans une solution chaude d'extrait de belladone et de jusquiame.

Ce traitement arrêta l'iritis au début et favorisa la résorption très-rapide de l'infiltration cornéenne ; mais il n'y avait rien à faire contre le tatouage produit par l'encre. Aussi, cette tache persista-t-elle après la guérison.

Il nous sera maintenant facile, avec ces données, de décrire la symptomatologie des piqûres de la cornée, bien différente d'ailleurs suivant l'époque à laquelle se présenteront les blessés. S'ils viennent trouver le chirurgien immédiatement après l'accident, celui-ci pourra trouver encore fixés dans la plaie l'aiguille, le fragment d'épi ou les piquants du marron d'Inde, ainsi que Follin en rapporte un exemple. Si les corps qui ont

produit la piqûre sont tombés ou ont été retirés par le patient; ou bien, s'ils ne sont jamais restés fixés dans l'épaisseur de la membrane transparente, le seul symptôme appréciable, parfois directement, le plus souvent à l'éclairage oblique, consistera dans une sorte de dépression très-limitée de la cornée avec un peu d'infiltration trouble tout autour. En même temps on verra un très-léger développement d'injection périkératique ; et le blessé se plaindra de douleurs augmentées encore par l'impression de la lumière. Si la blessure a été causée par une plume d'acier avec de l'encre, le tatouage particulier sur lequel nous avons insisté plus haut, sera un symptôme pathognomonique.

Quand les blessés, au contraire, ne se présentent que cinq ou six jours après le traumatisme, les symptômes ne sont autres que ceux des abcès ordinaires de la cornée. Deux signes cependant sont symptomatiques de cette affection, et servent à distinguer ces cas des abcès spontanés de la cornée : nous voulons parler de la rapidité de la suppuration, et de la constatation au centre même de l'abcès d'une ulcération très-manifeste et de forme arrondie. Nous avons observé ce dernier symptôme dans tous les cas de piqûres par des épis de blé, de seigle et d'orge, ou par des brins de paille, que nous avons recueillis.

Diagnostic.—Le diagnostic sera très-simple, le plus ordinairement, surtout quand on connaît les commémoratifs et que le blessé peut indiquer ou même montrer l'instrument ou l'objet par lequel son œil a été atteint. Nous avons cependant vu une observation dans laquelle le doute était au moins permis, et le diagnostic embarrassant ; nous la rapportons avec détails à cause de son importance dans la question qui nous occupe.

Obs. XIII. — Blessure récente de l'œil droit par une aiguille à coudre. Synéchie ancienne étendue de la face antérieure de l'iris à la face profonde de la cornée, filiforme, et simulant un corps étranger.

Mlle C..., 23 ans, ouvrière, demeurant à Paris, se présente le 20 juin 1876 à la consultation du Dr Galezowski. Elle nous raconte que, il y a quelques jours, elle s'est blessée avec une aiguille en travaillant, et qu'elle souffre un peu depuis cette époque. L'examen montre, en effet, une légère érosion de la cornée droite à la partie

inféro-externe ; mais ce qui attire surtout notre attention, c'est l'existence, dans la chambre antérieure, d'un corps d'aspect filiforme, identique à une aiguille à coudre très-fine, dirigé dans le sens antéro-postérieur et donnant immédiatement l'idée que c'était là le corps étranger avec lequel la jeune fille s'était blessée quelques jours auparavant. Tel fut même le diagnostic posé par quelques-uns des élèves présents à la clinique. Mais en examinant avec plus de soin, on voyait au point de la cornée, où aboutissait ce filament, une cicatrice blanchâtre, opaque et résultant très-certainement d'un abcès ancien de la cornée et non pas d'un traumatisme récent. Il y avait d'ailleurs un autre signe, bien visible seulement à la loupe, et au moyen de l'éclairage oblique, c'est que ce filament était plus aminci à la partie médiane et allait insensiblement en s'élargissant au niveau de ses insertions à l'iris et à la cornée. Comme d'ailleurs il n'y avait point de réaction inflammatoire intense ni traces d'iritis, ce qui n'aurait évidemment pas lieu avec un corps étranger traversant la cornée et implanté dans l'iris, nous en conclûmes que nous avions affaire à un leucôme adhérent, consécutif à un abcès cornéen. Que, par suite du rétablissement de la chambre antérieure, les adhérences établies entre la cornée et l'iris avaient été étirées, allongées en forme de filament. Le traitement consista, pour la blessure récente, en instillations du collyre à l'atropine et en compresses chaudes sur l'œil droit. Quant à l'affection ancienne, il n'y avait pas lieu de s'en occuper.

Complications et pronostic.—Les piqûres de la cornée sont presque toujours compliquées ; très-rarement elles restent simples. Les complications sont immédiates ou consécutives. Parmi les premières, nous rangerons : la présence dans la membrane transparente des corps étrangers qui ont produit le traumatisme (nous n'en avons point observé d'exemple) ; l'écoulement de l'humeur aqueuse et la disparition momentanée de la chambre antérieure, faits d'ailleurs exceptionnels. Quant aux complications inflammatoires, elles sont habituelles ; ainsi, dans les 3 cas de notre statistique pour l'année 1875, nous trouvons 1 abcès superficiel de la cornée dans l'un ; 1 abcès profond avec iritis et hypopion dans l'autre ; dans le troisième, enfin, une iritis au début. Les leucômes, adhérents ou non ; les adhérences postérieures de l'iris à la cristalloïde antérieure, rentrent donc dans les conséquences possibles des piqûres de la membrane transparente de l'œil.

Nous devons enfin signaler la possibilité du développement d'un staphylôme, dont nous citerons l'observation suivante, ainsi résumée dans le registre du Dr Galezowski : Mme Poitel, 66 ans, se présente le 29 novembre 1875 à la consultation. Diagnostic : staphylôme de la cornée droite, suite de blessure par un épi de blé. Hernie du cristallin dans le staphylôme. — Nous ne saurions donner d'autres détails sur ce fait intéressant que nous n'avons point observé par nous-même.

Il est une dernière complication que nous avons à dessein classée la dernière, afin qu'elle frappe davantage, et qui est le fait même du traitement. Elle est peut être la plus importante de toutes, tant parce qu'elle amène des désordres irréparables et la perte ordinaire de la vision, que parce qu'elle engage, jusqu'à un certain point, la responsabilité du chirurgien. Aussi ne saurions-nous trop y insister, ni trop attirer l'attention de nos lecteurs sur ces cas malheureux. Nous voulons parler des incrustations, dans la cornée, de particules métalliques résultant de l'emploi absolument contre-indiqué, de collyre au sous-acétate de plomb, dont nous avons eu le regret de recueillir une observation il y a quelques jours encore.

Obs. XIV. — Plaie centrale de la cornée droite par un brin de foin ; abcès avec hypopion ; incrustation plombique consécutive à l'emploi d'un collyre au sous-acétate de plomb.

M. G..., 70 ans, demeurant à Epinay, se présente, le 11 août 1876, à la clinique du Dr Galezowski. Il nous raconte qu'étant, le 5 août précédent, occupé aux travaux de la campagne, il avait été blessé à l'œil droit par un brin de foin. Depuis lors, il a beaucoup souffert ; la vision de ce côté a sensiblement diminué et il a été consulter un médecin qui lui a ordonné un collyre au sous-acétate de plomb. L'examen local montre, en effet, un large abcès central, couvrant complètement la pupille, à peu près régulièrement circulaire, et mesurant bien 6 millimètres de diamètre. Au centre de cet abcès existe une large ulcération, et tout au pourtour se trouve une véritable couronne d'un blanc mat, complètement opaque, et formée par le dépôt dans l'épaisseur des lames de la cornée de particules de plomb. Hypopion très-marqué, caractérisé par la présence du pus occupant la moitié inférieure de la chambre antérieure. Chémosis très-intense de la conjonctive bulbaire. Douleurs périorbitaires insupportables. Le blessé n'a pas dormi depuis quelques jours. Traitement : la paracen-

tèse de la cornée est pratiquée immédiatement au centre de l'abcès; compression médiocre du globe de l'œil; instillation de 4 gouttes par jour du collyre ordinaire au sulfate neutre d'atropine.

Nous limitons là l'histoire de ce blessé, dont nous n'avons rapporté l'observation qu'à cause de la complication, et qui est identique d'ailleurs à celle du n° 11.

Le pronostic dépend naturellement des complications qui peuvent survenir et n'est autre que celui des abcès et des inflammations de l'iris. Toutefois, et nous regardons ce conseil comme essentiellement pratique, il sera bon, dans le cas de tatouage par blessure de plume à écrire, de prévenir d'avance le blessé que malgré tous les traitements, il lui restera une tache noire sur la cornée. La même précaution est indispensable dans les cas d'incrustation métallique. Sans cette réserve de la part du chirurgien, on pourrait voir, ce qui arrive encore assez souvent, le blessé venir l'accuser plus tard et le rendre responsable des opacités qui persistent sur sa membrane transparente.

Traitement. — Le traitement comprendra celui de la lésion elle-même, et celui des complications qu'on n'aura pu entraver.

Quand le blessé vient immédiatement après l'accident demander conseil, la première chose à faire est d'examiner avec la plus grande attention s'il ne reste point de corps étranger, de morceaux d'aiguilles, de piquants implantés dans la cornée, et de les enlever de suite dès que leur présence est reconnue.

Si la piqûre seule subsiste et si les symptômes font craindre la formation d'un abcès, il faudra avoir recours, sans plus tarder, aux antiphlogistiques qui consisteront : en application de 2, 4, 6 ou même 8 sangsues à la tempe correspondante; en instillation de 4 gouttes par jour du collyre ordinaire à l'atropine. Le maintien en permanence sur le globe de l'œil de sachets de baudruche remplis de glace, empêchera souvent la formation du pus.

Malgré ce traitement énergique l'abcès vient-il à se développer, il faudra en surveiller attentivement la marche et être bien attentif surtout à ce point : s'il ne gagne point en profondeur, ce dont on est averti par un trouble spécial de l'humeur aqueuse,

et finalement par l'hypopion, signe certain de la communication de l'abcès avec la chambre antérieure.

Dans ce cas, la paracentèse est nettement indiquée, et un retard de quelques heures suffit pour entraîner des désordres irréparables. Il faut toujours pratiquer la ponction au centre même de l'abcès, dans le point correspondant au plus grand amincissement de la cornée. Pour cette opération, M. Galezowski emploie ordinairement le couteau lancéolaire, et il a bien soin de toujours faire tenir les paupières écartées au moyen des élévateurs par un aide exercé, qui doit, par un mouvement brusque, tout relâcher au moment où le couteau lancéolaire est retiré. Sans cette coïncidence exacte dans les deux mouvements, il pourrait y avoir issue des humeurs profondes de l'œil et luxation du cristallin.

Quand les piqûres se compliquent d'iritis, il faut instituer le traitement ordinaire des inflammations de cette membrane.

Enfin, quant aux taies, aux staphylômes qui peuvent survenir tardivement à la suite de pareilles lésions, nous en traiterons tout au long à propos des blessures de la cornée, où nous retrouverons les mêmes complications à un degré beaucoup plus avancé.

Blessures simples de la cornée.

Les blessures simples de la cornée, que nous séparons à dessein des blessures avec hernie de l'iris, sont une des affections traumatiques du globe de l'œil les plus fréquentes ; elles prennent rang, en effet, immédiatement après les corps étrangers de la même membrane. C'est ainsi que sur les 342 cas de traumatismes qui nous sont fournis par le dépouillement du nombre total des observations de l'année 1875, nous trouvons 22 cas de blessures simples de la cornée; soit un peu plus de 6 blessures de cette membrane pour 100 affections traumatiques de l'œil, et plus exactement 6,432, proportion certainement considérable.

Nous remarquons ici une prépondérance bien marquée pour le sexe masculin, puisque dans ces 22 observations, 20 se rapportent à des hommes, 1 à une femme et la dernière à un enfant.

L'énumération des causes très-nombreuses de ce genre de lésion nous permettra de nous rendre un compte exact de cette énorme différence, en nous montrant que les hommes, par leurs habitudes, par les métiers qu'ils exercent, par les instruments qu'ils ont entre les mains, y sont journellement exposés.

Les causes de ces 22 blessures ne sont signalées que dans 7 observations, ainsi réparties : 3 fois ce sont des copeaux de bois, projetés avec plus ou moins de force ; 1 fois un corps étranger dont la nature n'est point spécifiée ; dans 1 cas la blessure a été produite par une patte de homard ; dans un autre par la pointe d'un sabre, et dans un dernier par une lame de couteau.

Telles sont les causes que nous avons recueillies nous-même ; mais il y en a beaucoup d'autres que nous ne devons pas, sous peine d'être incomplet, passer sous silence et que le praticien doit connaître. Nous les rangerons, au point de vue clinique, sous deux chefs ; suivant qu'elles sont susceptibles de donner lieu à une blessure nette, régulière, à lèvres exactement parallèles ; ou de produire des plaies déchiquetées, sinueuses, avec des lambeaux plus ou moins flottants, et que nous pourrions désigner sous la dénomination de plaies contuses de la cornée. Elles ont, du reste, comme caractère particulier, d'être très-disposées à la suppuration.

Dans la première catégorie, rentrent les blessures par coup de couteau ; celles faites avec des pointes de ciseaux ou de sabre, et d'une manière plus générale avec la lame de tous les instruments convexes sur le tranchant et bien affilés. Ces lésions se présentent quelquefois dans les duels, mais trop souvent, malheureusement, elles ne restent point limitées à la cornée.

Les causes qui forment la seconde division sont beaucoup plus nombreuses. Nous citerons les blessures faites par la projection de fragments de métaux, de morceaux de porcelaine, de débris de vitres, de petits cailloux, d'éclats d'obus, de particules de plomb, de copeaux de bois. Ailleurs, ce sont des branches d'arbre, un verrou de porte, un coin de meuble, un clou planté dans un mur, qui ont blessé la cornée. Là c'est un cocher, brutal et maladroit, qui en voulant donner un coup de fouet, atteint le globe de l'œil et détermine une rupture de la membrane trans-

parente, ainsi que nous en avons trouvé un exemple dans un journal de Dublin. Enfin, nous devons ajouter les coups de griffes de chat ou de chien.

Ces blessures peuvent d'ailleurs porter directement sur la cornée ou ne l'atteindre qu'après avoir traversé l'épaisseur des paupières qui sont déchirées du même coup.

Symptomatologie. — La symptomatologie des blessures de la cornée, variera beaucoup suivant la forme même de celle-ci et selon que l'on aura affaire à une plaie nette, régulière, ou à une plaie contuse, déchiquetée. Nous pourrions également admettre une troisième division pour les cas où un lambeau de la cornée, presque entièrement détaché, flotte au bord de la solution de continuité.

Dans les blessures régulières, nettes, la suppuration est l'exception si l'instrument vulnérant est parfaitement propre, et n'a laissé à son passage aucun corps étranger, si petit qu'il soit, entre les lèvres de la plaie. Le type d'une pareille lésion est l'incision de la cornée pratiquée dans un but chirurgical ; nous ne faisons qu'en parler ici, car notre intention est de nous en occuper plus particulièrement dans un chapitre à part. Mais, outre les conditions de netteté de la plaie et de propreté de l'instrument, il faut encore, pour éviter la formation du pus, qu'un traitement rationnel soit institué immédiatement après la blessure. Dans les cas heureux que nous supposons actuellement, le premier symptôme qui attire l'attention, est une solution de continuité de la cornée ; solution pouvant d'ailleurs varier de direction, être verticale, oblique, ou horizontale ; de dimensions, pouvant atteindre tout le diamètre de la cornée, ou occuper une partie seulement de ce dernier. Et à ce propos, nous ferons une remarque, que nous regardons comme d'une importance capitale dans la pratique : toutes les fois que le récit du blessé et la connaissance de la cause du traumatisme peuvent faire supposer une blessure de la cornée, il faut procéder à cet examen avec la plus grande réserve possible et n'entr'ouvrir les paupières qu'avec une extrême prudence, dans la crainte d'amener une luxation du cristallin et de voir l'œil se vider complètement. Les lèvres de la plaie sont, en effet, ordinaire-

ment écartées, et donnent lieu à l'écoulement continuel de l'humeur aqueuse au fur et à mesure de sa formation. Comme conséquence, il en résulte un autre symptôme caractéristique des blessures pénétrantes de la cornée : nous voulons parler de la disparition de la chambre antérieure. Celle-ci se reconnaît facilement à l'affaissement de la cornée, à son application contre la face antérieure de l'iris qui paraît propulsé en avant, à une sorte de plissement de cette membrane cornéenne qui, dans la plupart des cas, au lieu de conserver sa transparence habituelle, devient légèrement trouble, d'un blanc grisâtre, marqué surtout au niveau des bords de la solution de continuité. De plus, sa surface, au lieu de présenter, comme à l'état normal, une portion de sphéroïde, est plus ou moins déprimée, et peut même, dans les cas de très-longues blessures devenir concave par le renversement en dehors des lèvres de la plaie.

Ce sont là les seuls symptômes qui existent quand le blessé vient consulter immédiatement ou quelques heures seulement après l'accident ; car, nous avons constamment noté ce fait assez singulier du peu de douleur accusée par les patients dans les premières vingt-quatre heures qui suivent la blessure. Tous ces symptômes se résument donc en ceci : constatation d'une solution de continuité de la cornée, écoulement de l'humeur aqueuse, disparition de la chambre antérieure, affaissement et trouble de la membrane transparente. Si la blessure doit guérir par première intention, et c'est précisément cette forme que nous étudions actuellement, les lèvres de la plaie se réuniront en quelques heures, de façon à refermer la chambre antérieure, qui peu à peu se rétablira par la formation de l'humeur aqueuse et reprendra ainsi ses dimensions normales. Une injection périkératique de moyenne intensité se développera, et au bout de quelques jours, tout l'appareil symptomatique résultant d'une semblable lésion, consistera dans une cicatrice linéaire, qui, dans les cas les plus favorables, sera à peine visible.

Mais malheureusement cette marche très-bénigne des blessures de la cornée est loin d'être la plus fréquente, et on peut dire d'une manière générale que la suppuration est la conséquence habituelle d'un certain nombre de plaies régulières, et presque

fatale dans toutes les observations de plaie contuse. Aussi, ne rangerons-nous pas les abcès simples, les abcès avec hypopion au nombre des complications des blessures de la cornée ; car en clinique ils en constituent une des formes symptomatiques ordinaires.

Obs. XV. — Blessure de la cornée droite par un morceau de pierre; perforation de la moitié supérieure de cette membrane; suppuration avec hypopion; développement d'un staphylôme.

M. Tr..., 44 ans, demeurant impasse Chabot, 15, se présente, le 26 mai 1876, à la consultation du Dr Galezowski. Il nous rapporte que trois jours auparavant, en travaillant comme ouvrier terrassier, un morceau de pierre lui est sauté dans l'œil droit; qu'il a encore pu voir après l'accident, mais que depuis deux jours il souffre beaucoup et ne peut plus entr'ouvrir les paupières. Celles-ci, en effet, sont tuméfiées au point de déterminer l'occlusion absolue de l'ouverture palpébrale, tout en ne présentant cependant aucune trace de blessure. En les écartant avec précaution, on reconnaît les lésions suivantes : une plaie, à peu près transversale, située environ à 2 millimètres au-dessus du grand diamètre horizontal de la cornée, et allant d'un point de cette membrane à l'autre, divise celle-ci dans toute son épaisseur. Les deux lèvres de la solution de continuité sont irrégulières, taillées obliquement, la supérieure aux dépens de sa face externe et l'inférieure aux dépens de sa face interne, de manière à former une espèce de biseau. Ces lèvres sont écartées l'une de l'autre, et entre elles on voit sourdre un pus épais et blanchâtre. L'humeur aqueuse a complètement disparu, ainsi que le prouve l'affaissement de la cornée dont la surface est sensiblement plane; et à sa place existe, dans ce qui reste de la chambre antérieure, une couche de pus suffisante pour masquer totalement l'iris. Chémosis des conjonctives bulbaire et palpébrale très prononcé. Douleurs très-intenses. Traitement : comprimer l'œil avec un gâteau de charpie maintenu par une bande ordinaire médiocrement serrée, appliquer 6 sangsues à la tempe droite; mettre 4 gouttes par jour dans l'œil du collyre avec sulfate neutre d'atropine 5 centigrammes; eau distillée 10 grammes. Tenir en permanence des compresses d'eau glacée par-dessus le pansement.

Grâce à ce traitement énergique, les symptômes inflammatoires diminuèrent assez rapidement, ainsi que les douleurs violentes du début. Peu à peu, la suppuration des lèvres de la plaie devint moins abondante; un tissu cicatriciel se développa et la chambre antérieure se rétablit; le cornée conserva sa transparence dans la moitié inférieure, mais avec un leucôme occupant à peu près la totalité de sa

moitié supérieure. Celui-ci se laissa distendre insensiblement et il en résulta la formation d'un staphylôme. La dernière fois que nous avons revu ce blessé, c'était le 15 juin 1876 : ce jour-là M. Galezowski lui pratiqua la paracentèse de la chambre antérieure, afin de diminuer ou tout au moins de retarder le développement du staphylôme. Depuis, il ne s'est plus représenté à la clinique.

Nous pourrions citer d'autres observations, mais elles sont tellement identiques, sous tous les rapports, à la précédente qu'il est inutile de les multiplier. Celle-ci, d'ailleurs, nous servira de type excellent pour la description de cette seconde forme symptomatique des blessures de la cornée.

Le premier de ses symptômes consiste dans l'occlusion des paupières avec un certain degré d'œdème et de boursouflement, donnant à cet œil un aspect particulier et assez comparable à ce qu'on rencontre dans les cas d'ophthalmie purulente. En même temps on voit s'écouler par la fente palpébrale un mélange de pus et de larmes, ce qui achève encore d'augmenter la ressemblance avec cette dernière affection. Lorsque à cette seule constatation vient s'ajouter la notion du traumatisme, on peut presque affirmer qu'il s'agit d'une blessure de la cornée en pleine suppuration. C'est ce que va confirmer l'examen direct : quand, en effet, on aura écarté les paupières, on verra distinctement les deux lèvres de la plaie, plus ou moins écartées, et donnant issue au pus qui remplit la chambre antérieure. Celle-ci a en grande partie disparu par la sortie, au moment de la blessure, de l'humeur aqueuse ; et, n'était l'écartement produit par l'interposition de la couche de pus, la membrane de Descemet serait immédiatement en contact avec la face antérieure de l'iris. Cet affaissement de la cornée est d'autant plus appréciable que la conjonctive bulbaire est énormément congestionnée et assez souvent le siége d'un chémosis très-intense.

Dans des circonstances très-exceptionnelles, puisque sur les vingt cas de blessures de la cornée, que nous avons analysés, nous trouvons ce fait mentionné une seule fois, la suppuration peut se limiter à la partie superficielle de la solution de continuité ; en un mot l'abcès peut être simple, sans épanchement de pus dans la chambre antérieure. Il faut nécessairement ad-

mettre dans ces cas rares que les parties les plus profondes de la plaie s'étaient réunies par première intention au moment où la suppuration est survenue dans les parties antérieures ; et que cette réunion était de plus assez solide pour offrir au pus une barrière de ce côté. Phénomène analogue à ce qui a lieu quelquefois pour les plaies pénétrantes des articulations, et sur lequel le professeur Gosselin a insisté avec raison dans ses leçons de clinique chirurgicale.

Enfin, il nous reste à parler des cas dans lesquels l'agent vulnérant ayant frappé très-obliquement la membrane transparente, il en résulte la formation d'un véritable lambeau cornéen qui peut tenir encore par un pédicule plus ou moins large. Dans de pareilles circonstances, le seul symptôme spécial qui mérite d'être signalé, et frappe immédiatement l'attention, est la présence au-dessous des paupières, parfois même entre les bords de celles-ci, de ce lambeau flottant, sur la nature duquel on ne saurait se méprendre. La marche de l'affection suivra les mêmes phases que les autres formes de blessures déjà décrites ; et la suppuration surviendra presque inévitablement.

Diagnostic. — La diagnostic de semblables lésions ne saurait être douteux un seul instant ; et quand on a constaté la solution de continuité, l'écartement des lèvres de la plaie, l'issue de l'humeur aqueuse et la disparition de la chambre antérieure, toute autre recherche est inutile. Si, au moment de l'examen, la cornée est en pleine suppuration, et la chambre antérieure remplie de pus, les lèvres de la plaie sont un indice certain qu'il s'agit d'un traumatisme, et non pas d'un abcès profond spontanément développé et ouvert dans la chambre antérieure.

Complications et pronostic. — Les complications des blessures de la cornée sont assez nombreuses, et peuvent survenir : immédiatement ou quelques heures après l'accident ; au moment de la période inflammatoire ; ou enfin comme conséquence de la cicatrisation.

Comme complication survenant au moment même du traumatisme, nous trouvons noté dans notre statistique un cas de blessure avec iphéma. Cet épanchement sanguin dans la chambre antérieure se résorbera en général assez promptement, si la

blessure se réunit par première intention, et empêche ainsi son contact avec l'air extérieur. Mais si les lèvres de la plaie restent écartées, et que la suppuration survienne, ce mélange du sang au pus donnera lieu à un hypopion d'une forme spéciale et que nous ne saurions mieux comparer qu'aux abcès sanguins, ce qui constituera de mauvaises conditions pour la guérison.

A l'époque de la réaction inflammatoire nous avons noté trois complications différentes, qui peuvent tenir : à la propagation de l'inflammation à la membrane de l'iris ; au développement trop intense de celle-ci dans le tissu même de la cornée, d'où le ramollissement ou la mortification d'une partie de ce dernier ; enfin à la généralisation de la suppuration au globe de l'œil tout entier, qui devient ainsi le siége d'une ophthalmite, susceptible d'amener la fonte purulente dans l'espace de quelques jours et même de quelques heures.

Parmi les 22 cas de notre statistique, nous avons une seule observation dans laquelle il soit fait mention d'iritis ; et encore elle se développe à la période de suppuration de la cornée. Une pareille complication est toujours indiquée par une augmentation dans la violence des douleurs qui changent totalement de caractères, et qui au lieu d'être contusives et d'occuper le globe de l'œil, prennent le type des douleurs névralgiques et siégent plus particulièrement à la région périorbitaire.

Nous avons noté également une fois le ramollissement de la cornée, coïncidant avec un hypopion très-prononcé. Ce fait se présente principalement dans les cas de réaction inflammatoire très-vive, avec formation très-abondante de pus ; et a comme particularité de se montrer de préférence dans les observations de blessures de la cornée, avec lambeau flottant et plus ou moins pédiculé. Il est, en effet, facile de comprendre que dans ces circonstances, un pareil lambeau, n'ayant plus qu'une très-faible vitalité, et se trouvant constamment plongé au milieu du foyer purulent, subit une sorte de macération, et finit par être éliminé. Il en résulte fatalement une perte de substance assez considérable et qui ne pourra être oblitérée que par la disparition à peu-près complète de la chambre antérieure et la formation d'un vaste leucôme qui se substitueraaux lames transparentes de la cornée.

D'autres fois enfin, les symptômes inflammatoires peuvent augmenter encore en intensité, et la suppuration, au lieu de rester limitée à l'hémisphère antérieur du globe de l'œil, peut s'étendre en profondeur : en un mot, on peut voir éclater l'ophthalmite avec ses terribles conséquences. A ce sujet, nous ferons cette remarque, très-importante au point de vue pratique : ce n'est ordinairement que dans les blessures de la cornée accompagnées d'un certain degré de contusion du globe de l'œil que l'on voit survenir cette suppuration généralisée. Aussi se présente-t-elle le plus habituellement à la suite des traumatismes de la cornée par projectiles de guerre. Nous en avons recueilli un bel exemple, dans la thèse du Dr Vaslin sur les plaies par armes à feu publiée en 1872, que nous allons résumer à cause de son importance.

Obs. XVI. — Plaie contuse de la cornée droite ; ophthalmite consécutive ; prothèse oculaire.

L. Gaudron, 21 ans, soldat au 70e de ligne, blessé à l'œil droit dans la journée du 24 mai, entre le jour même dans le service de M. le professeur Richet. Les deux paupières sont considérablement tuméfiées, violacées, avec déchirure transversale d'un demi-centimètre à la supérieure. Cornée obliquement fendue dans toute la longueur de son diamètre; iris propulsé entre les lèvres de la plaie, sortie de l'humeur vitrée. Eau froide, atropine, compression, ophthalmie débutant par la cornée, atteignant son maximum le douzième jour après la blessure. Le globe de l'œil est fendu, suivant son diamètre vertical, à l'aide d'un kératotome; atrophie; œil artificiel.

Il est bien évident que dans un cas pareil nous avons plutôt affaire à ce que nous appelons une blessure du globe de l'œil, qu'à une blessure de la cornée proprement dite ; et nous rangerions beaucoup plus volontiers cette observation dans cette première catégorie. Mais, comme l'auteur l'a définie plaie contuse de la cornée, nous n'avons pas cru devoir en changer le titre ; et d'ailleurs son intérêt est assez grand pour que nous la citions à propos des traumatismes de cette membrane.

Nous ne pouvons point, à propos de cette complication, faire la symptomatologie complète de l'ophthalmite; nous dirons cepen

dant que si, en pleine suppuration d'une blessure de la cornée, on voit tout à coup les paupières devenir le siége d'un gonflement considérable ; si des douleurs atroces, lancinantes, surtout marquées pendant la nuit, se développent simultanément ; si enfin l'écoulement du pus devient très-abondant ; et qu'à ces symptômes locaux se joigne un état général caractérisé par une fièvre intense, par des frissons répétés, par du délire même assez souvent, on peut affirmer que la suppuration a envahi le globe de l'œil tout entier. La fonte de cet organe en est la conséquence à peu près fatale.

Mais les complications ne se bornent point à celles déjà trop fréquentes que nous venons d'énumérer ; quand tous les accidents primitifs ont été conjurés, quand la plaie de la cornée est en voie de cicatrisation, et que tout semble annoncer un résultat favorable, le chirurgien peut avoir à lutter avec bien d'autres mécomptes.

Le premier cas qui puisse se présenter est celui de la persistance d'une fistule de la chambre antérieure ; fait qui ne nous paraît pas devoir être bien fréquent, puisque nous ne trouvons pas cette complication mentionnée une seule fois dans les 22 observations que nous avons dépouillées. Cependant elle a été vue par d'autres, et cet écoulement continuel d'humeur aqueuse à la surface du globe de l'œil amène une gêne assez considérable de la vision pour que les chirurgiens se soient préoccupés avec soin du traitement qui lui est applicable.

Admettons maintenant que la cicatrisation soit complète et que les lèvres de la solution de continuité soient exactement réunies ; dans ces cas, à moins que nous ne supposions la guérison par première intention, ce quiest une rareté pathologique, le tissu de nouvelle formation qui a servi à la réparation est d'un blanc nacré, plus ou moins opaque, et suivant sa position pourra gêner sensiblement la vision. Si nous ajoutons à ce premier fait qu'il existe constamment au pourtour de la cicatrice une infiltration plastique dans l'épaisseur des lames de la cornée, il est facile de conclure que les leucômes sont une des complications presque obligées des blessures de cette membrane. Il ne faut pas trop se hâter cependant de porter un pro-

nostic défavorable, car ces opacités peuvent à la longue se dissiper en grande partie ; fait d'autant plus fréquent que les blessés sont moins avancés en âge. Il est, en effet, d'observation journalière que des taies de la cornée se dissipent parfois assez facilement chez les jeunes enfants : ce qui peut s'expliquer par la suractivité de la nutrition à cette époque de la vie ; mais surtout par cette considération du développement de la cornée et de l'étalement, pour ainsi dire, de l'opacité, qui occupant une plus large surface, en paraît d'autant moins prononcée.

Enfin, la cicatrice, quand elle n'a point acquis un développement et une épaisseur suffisants. peut être distendue par l'humeur aqueuse et on assiste ainsi à la formation progressive d'un staphylôme. Sur les 22 cas de blessures de la cornée réunis dans notre statistique de 1875, nous trouvons un staphylôme simple, et un double staphylôme conique transparent d'un côté et opaque de l'autre. Si nous ajoutons à ces trois faits celui de l'observation 15 que nous avons rapportée, nous aurons un total de 4 staphylômes sur 23 cas de blessures simples de la cornée, proportion relativement élevée. Aussi, pouvons-nous dire que cette complication est une des plus à redouter dans cette espèce de traumatisme.

Jusqu'à présent, nous n'avons examiné ces complications qu'au point de vue des troubles qui peuvent survenir dans l'état de la vision de l'organe affecté, et le pronostic nous a toujours paru subordonné à la marche plus ou moins favorable de ces complications elles-mêmes. Mais il peut se présenter des cas, fort heureusement exceptionnels, dans lesquels les blessures de la cornée compromettent l'existence et peuvent même causer la mort du blessé. C'est ainsi que nous trouvons dans la *Presse médicale* de Dublin pour l'année 1846 et dans le n° 441, une observation rapportée par Pollac de rupture de la cornée par un coup de fouet, suivie de tétanos et de mort. Nous n'avons point à insister sur des faits aussi rares.

Traitement. — Au point de vue clinique, nous étudierons les moyens de traitement applicables aux blessures de la cornée, sous trois chefs essentiellement différents, et basés sur l'époque

à laquelle remonte la blessure. Nous verrons ainsi quelle doit être la conduite du chirurgien : 1° quand le blessé se présente à lui aussitôt après l'accident ; 2° quand il vient réclamer les secours de l'art seulement à la période inflammatoire ; 3° et enfin, quand il demande une opération susceptible de lui rendre la vision troublée par un staphylôme ou un leucôme.

Quand le blessé vient trouver le chirurgien immédiatement ou quelques heures seulement après l'accident, l'indication formelle est de faire tous ses efforts pour obtenir une réunion immédiate et empêcher la suppuration de la solution de continuité. Dans ce but, il faut d'abord mettre en coaptation aussi exacte que possible les lèvres de la plaie et empêcher ainsi l'écoulement continuel de l'humeur aqueuse. La compression dans ces cas rendra d'immenses services, et il n'est pas inutile de dire en quelques mots de quelle façon elle doit être pratiquée. Certains oculistes donnent la préférence à la ouate et à la bande de flanelle ; mais un des inconvénients de ce mode de pansement est de favoriser la congestion. Aussi préférons-nous celui beaucoup plus simple et moins coûteux d'ailleurs du Dr Galezowski, qui consiste uniquement dans une double compresse arrondie, ayant à peu près les dimensions de l'orbite et contenant un gâteau plus ou moins épais de charpie, le tout fixé sur l'œil malade au moyen d'une bande de linge ordinaire médiocrement serrée.

Une indication non moins importante est d'empêcher ou tout au moins de modérer la réaction inflammatoire ; et pour remplir ce but le moyen de beaucoup le plus efficace consistera dans l'application sur l'œil, par-dessus le pansement, d'eau glacée ou très-fraîche constamment renouvelée. Les petits sachets de baudruche remplis de fragments de glace, seront très-utiles en pareille circonstance. L'instillation dans l'œil de 4 gouttes par jour du collyre au sulfate neutre d'atropine, sera également indispensable.

Si un morceau de la cornée détaché flotte au bord de la plaie et ne tient plus au reste de cette membrane que par un petit pédicule, il ne faut point hésiter à l'enlever d'un coup de ciseaux.

Après quoi on appliquera la compression, l'eau froide ou glacée, jointe aux instillations des gouttes du collyre à l'atropine.

On aura quelquefois, grâce à l'emploi bien dirigé d'un pareil traitement, le bonheur d'entraver tous les accidents et de voir les blessures de la cornée se réunir par première intention. Malheureusement ce résultat se présente trop rarement, et malgré tous les efforts du chirurgien, les symptômes inflammatoires surviennent et la suppuration a lieu. Les antiphlogistiques doivent alors faire tous les frais du traitement, et l'application de 6, 8 et même 10 sangsues à la tempe correspondante à l'œil blessé pourra donner d'excellents résultats et rendre de grands services. Si elles ne font bien souvent que diminuer la durée de la maladie, elles ont au moins l'immense avantage d'amener une cédation immédiate des douleurs, qui sont à cette période de l'affection le symptôme le plus insupportable pour le blessé. On continuera d'ailleurs les instillations du collyre à l'atropine et la compression. Si la conjonctive bulbaire s'injecte trop vivement et que le chémosis survienne, il sera bon d'avoir recours, tous les deux ou trois jours, à de légères scarifications, moyen que nous avons vu parfaitement réussir plusieurs fois. Enfin de légers purgatifs administrés deux ou trois fois par semaine, un verre d'eau de Sedlitz, par exemple, achèveront l'énumération des moyens employés en pareille circonstance.

Quand la suppuration ne se limite plus aux lèvres de la plaie et à la chambre antérieure, mais gagne les parties plus profondes de l'œil, quand, en un mot, survient le phlegmon du globe oculaire, le seul moyen de calmer les douleurs réellement atroces qui rendent au malheureux patient la vie parfois intolérable, est le débridement qu'on pratique le plus ordinairement comme nous l'avons vu dans l'observation 16, en fendant directement l'œil suivant un de ses diamètres, ou en enlevant tout l'hémisphère antérieur d'un coup de ciseaux ou avec l'aide du ténaculum et d'un bistouri passé à plein tranchant en arrière de celui-ci.

Dans le cas de fistule cornéenne, il faut d'abord recourir pendant un temps suffisamment prolongé à l'occlusion des paupières pratiquée avec le taffetas ou le collodion, en même temps qu'à une compression assez énergique. Ces moyens réussissent ordinai-

rement dans les cas les plus simples. Mais, si malgré cela, l'écoulement de l'humeur aqueuse persiste et que la fistule n'ait aucune tendance à l'oblitération, le moyen par excellence consistera dans des cautérisations renouvelées deux fois par semaine avec un crayon de nitrate d'argent bien pointu et introduit dans l'intérieur même du trajet fistuleux.

Pour ce qui est des leucômes résultant de la cicatrisation, et placés précisément sur le trajet des rayons visuels, on ne peut les attaquer directement à cause de leur épaisseur : le seul traitement applicable consistera dans une opération de pupille artificielle pratiquée au niveau de la partie la plus transparente de la cornée. Si, une fois la vision ainsi rétablie, le blessé désire voir disparaître la difformité produite par la présence d'une tache blanche au centre de la cornée, on pourra lui proposer le tatouage de la partie opaque et centrale de ces leucômes, qui répond exactement à l'indication.

JUL 29 1903

Quant à la complication qui consiste dans le développement au niveau de la cicatrice d'un staphylôme, il y a deux cas à considérer au point de vue de la thérapeutique de cette affection. Si ce staphylôme est peu développé et ne paraît pas en voie de progression rapide, le meilleur conseil à donner au blessé est de ne point intervenir chirurgicalement, et d'insister sur la compression régulièrement et méthodiquement faite. Dans le cas, au contraire, où le staphylôme prend un accroissement excessif, continu, au point de gêner l'occlusion des paupières et de faire craindre une rupture de la cornée, il ne faut point hésiter à faire l'excision. C'est la conduite que nous avons vu suivre par M. Galezowski, dans un cas de staphylôme très-prononcé de la moitié inférieure de la cornée droite, consécutif à une ancienne blessure avec des ciseaux chez une jeune fille de 14 ans. Cette tumeur avait bien acquis le volume d'une petite noisette. L'opération fut ainsi pratiquée : ponction et contre-ponction de la cornée, à la base du staphylôme, avec un couteau de Graefe, et formation d'un large lambeau à peu près hémisphérique comprenant toute l'étendue du staphylôme. Puis section avec les ciseaux du large lambeau ainsi isolé, et compression de l'œil avec application d'eau glacée en permanence. La réaction in-

flammatoire fut très-modérée, et cinq ou six jours après, la réunion des lèvres de la perte de substance avait eu lieu et la difformité n'existait plus.

Nous n'avons résumé cette observation que pour donner au lecteur la marche à suivre dans un cas analogue.

Si par un hasard heureusement bien exceptionnel, une blessure de la cornée venait à se compliquer de tétanos, comme cela a eu lieu dans le cas de Pollac, les moyens employés en pareille circonstance seraient complètement indiqués ; et nous recommandons surtout l'administration de l'hydrate de chloral donné à doses massives.

Blessures de la cornée avec hernie de l'iris.

Nous avons cru devoir faire une classe à part des blessures de la cornée avec hernie de l'iris, à cause de l'importance pratique d'une pareille complication, et dans la crainte que, mêlée à celles déjà très-nombreuses dont nous avons parlé dans le chapitre précédent, elle ne passe inaperçue ou ne fixe pas l'attention autant qu'elle le mérite.

Fréquence et étiologie.—La hernie de l'iris dans les cas de blessures de la cornée est relativement fréquente, puisque dans le relevé que nous avons fait, nous en trouvons 5 cas. Or, le nombre des blessures simples étant, pour la même année 1875, de 22, il en résulte donc que sur 27 cas de blessures de la cornée, 5 ont été compliqués de hernie de l'iris, ce qui donne une proportion d'un peu plus de 1/5.

Dans 1 cas, le traumatisme avait porté sur l'œil droit ; dans 3, la lésion siégeait à gauche ; dans le cinquième, le côté n'est point indiqué. 2 des observations se rapportent à des hommes ; les 3 autres concernent des enfants. Il n'en faudrait point conclure que les femmes en sont exemptes ou du moins y sont très-peu prédisposées. Ce fait tient uniquement, d'abord à ce que celles-ci sont d'une manière générale beaucoup moins exposées aux blessures de la cornée que les hommes et les enfants, en raison de leur genre de vie particulière ; et en second lieu à ce que notre

statistique a porté sur une série spéciale. Nous citerons en effet, tout à l'heure, une observation du Dr Galezowski, recueillie chez une femme d'un certain âge.

Les causes que nous trouvons énumérées pour les 5 cas de notre statistique sont les suivantes : une fois la lésion a été produite par une branche d'arbre chez un chasseur ; une autre fois c'est un morceau de fer qui a déterminé la blessure ; dans d'autres observations, ce sont des morceaux de pierre qui ont occasionné la hernie de l'iris entre les lèvres de la plaie de la cornée. Nous devons ajouter à ces causes des fragments de verre projetés au loin par une explosion, comme cela a lieu pour les syphons d'eau de Seltz qui éclatent ; ou venant frapper directement le globe de l'œil, comme le fait se produit dans les cas de chute et de passage de la tête au travers d'un carreau de vitre. Enfin la hernie de l'iris entre les lèvres de la solution de continuité se rencontre assez fréquemment dans les blessures de l'œil par coup de feu, qui déterminent une rupture plus ou moins compliquée de la cornée.

Symptomatologie. — Le symptôme pathognomonique de la lésion que nous étudions actuellement, celui qui en est la caractéristique, est l'engagement d'une partie de l'iris entre les lèvres de la plaie. Ce fait est, du reste, bien facile à constater à la seule inspection de l'œil blessé ; car on voit, outre les symptômes ordinaires des blessures cornéennes et qui consistent dans la solution de continuité de cette membrane, dans l'écoulement de l'humeur aqueuse et dans la disparition de la chambre antérieure, la saillie dans la plaie d'une petite tumeur variant de la grosseur d'une tête d'épingle à celle d'un grain de chènevis, d'une coloration noire particulière et qu'on reconnaît certainement pour être l'iris au caractère spécial de la déformation pupillaire. La pupille, en effet, dans ce cas, au lieu de rester parfaitement arrondie, prend une forme allongée, elliptique, se rapprochant assez de celle du chat et dont le sommet se trouve précisément au point d'engagement de l'iris dans la cornée. Elle est d'ailleurs moins contractile qu'à l'état normal et peut même n'être modifiée en aucune façon sous l'influence des alternatives de lumière et d'obscurité. La seule constatation de ces sym-

ptômes, hernie d'une petite tumeur noirâtre, déformation de la pupille, et paresse de l'iris, suffit pour affirmer l'existence de l'engagement de cette membrane entre les lèvres de la solution de continuité.

Diagnostic.— Le diagnostic est évidemment fondé sur l'étude symptomatologique que nous venons de faire, et sera, dans tous les cas, d'une facilité extrême. Aussi n'est-il pas besoin de nous arrêter plus longuement sur cette partie de la question.

Complications et pronostic. — Dans les blessures de la cornée avec hernie de l'iris, le cas le plus favorable qui puisse se rencontrer, soit spontanément, soit à la suite d'un traitement bien dirigé, consiste dans la réduction de la portion herniée de l'iris et dans la réunion simple des lèvres de la plaie. Mais malheureusement, un pareil résultat est loin de constituer l'état normal, et deux complications principales peuvent survenir. La partie de l'iris engagée dans la solution de continuité y restera fixée et deviendra le siége d'une inflammation plus ou moins intense; des adhérences s'établiront entre elle et les bords de la plaie, tandis que la portion excédante devenue plus volumineuse par le fait de la congestion sanguine, subira une sorte d'étranglement et se sphacélera fatalement. Il en résultera, au moment de la cicatrisation de la plaie, un leucôme profond adhérent de la cornée, qui est le mode de terminaison le plus habituel de ce genre de lésion, et qui entraîne des troubles relativement peu prononcés de la vision.

Mais, dans d'autres circonstances heureusement plus rares, le traumatisme de la cornée et la hernie de l'iris amènent comme conséquence, une inflammation très-violente de cette dernière membrane; des adhérences se développent entre la face postérieure de l'iris et la cristalloïde antérieure, et on voit survenir une oblitération de la pupille, pouvant quelquefois, quand elle est absolue, déterminer l'apparition d'une irido-choroïdite et l'atrophie complète du globe de l'œil. Les deux observations suivantes nous donneront un type exact de chacune de ces complications.

Obs. XVII. — (Citée par le Dr Galezowski dans son *Traité pratique de la maladie des yeux.*) — Hernie de l'iris avec staphylome ; oblitération de la pupille.

Il s'agit d'une femme d'un certain âge qui, en tombant dans un escalier, avait brisé un carreau dont un morceau lui coupa la cornée. Un lambeau de cette tunique faisait saillie en avant, ainsi que l'iris hernié. Compression et collyre au sulfate neutre d'atropine, qui amenèrent la cicatrisation et la disparition complète des douleurs. Mais la pupille se referma.

Obs. XVIII. — Blessure de la cornée droite par un morceau de verre avec hernie de l'iris. Irido-choroïdite. Atrophie du globe de l'œil.

Mlle H..., 9 ans et demi, 144, rue d'Allemagne, se présente le 16 mai 1876 à la consultation du Dr Galezowski. La mère de cette enfant nous raconte que la veille dans la soirée, sa fille a reçu un morceau de verre dans l'œil droit, et que depuis ce moment elle n'a pu ouvrir l'œil. L'écartement des paupières pratiqué avec précaution nous permet de voir, en effet, une blessure assez nette, partant du centre de la cornée et dirigée, sous forme de rayon, obliquement en haut et en dedans, empiétant même un peu sur la sclérotique. Cette plaie cornéenne est parfaitement rectiligne et à peu près régulière, mais entre ses lèvres existe une petite tumeur d'un brun noirâtre, de la grosseur d'un grain de millet, et qu'on reconnaît facilement pour être une hernie de l'iris à la déformation caractéristique de la pupille et à la paresse de l'iris. Traitement : Compression du globe de l'œil. Application permanente de compresses d'eau froide par-dessus le pansement ; 3 sangsues à la tempe droite ; instillation de 4 gouttes par jour dans l'œil du collyre ordinaire au sulfate neutre d'atropine.

Ces moyens réussirent bien à empêcher la suppuration des lèvres de la plaie ; mais l'adhérence de l'iris avec ces dernières n'en persista pas moins, et il se développa peu après une irido-choroïdite plastique, sans symptômes inflammatoires bien accentués, qui amena comme conséquence l'atrophie du globe de l'œil. Le 10 août 1876, l'œil blessé avait déjà diminué d'un tiers environ, comme volume, et était d'une consistance bien inférieure à celle de l'œil gauche correspondant. La blessure était remplacée par une dépression cicatricielle en forme de sillon, adhérente à l'iris ; la pupille avait complètement disparu et était réduite à un point par suite de la fusion des exsudats du bord pupillaire de l'iris. Il n'y avait plus la moindre communication possible entre la chambre postérieure et la chambre antérieure ; cette dernière était d'ailleurs en grande partie comblée par la projection,

en avant de l'iris qui paraissait bombé. Aucune douleur ; mais vision totalement abolie de ce côté.

Le pronostic, relativement bénin dans les cas de leucôme adhérent, peut donc devenir excessivement grave dans les observations analogues à celles que nous venons de citer. Aussi peut-on dire, d'une façon générale, que la hernie de l'iris est une complication sérieuse des blessures de la cornée.

Traitement. — Nous devons avant tout faire remarquer que, pour que le traitement ait quelque chance d'amener la réduction de la hernie de l'iris, il faut absolument que le blessé se présente dans les premières heures qui suivent immédiatement l'accident, ou au moins avant vingt-quatre heures écoulées. Car au delà de cette limite, des adhérences se seront déjà établies entre les lèvres de la plaie et la portion de l'iris herniée, et celles-ci résisteront presque toujours à l'emploi des moyens de réduction les plus rationnels.

Il faut distinguer en clinique deux formes principales de hernie de l'iris, car le traitement consécutif est, comme nous allons le voir, complètement différent dans un cas et dans l'autre : nous rangerons dans la première les hernies du bord pupillaire de l'iris ; et dans la seconde, celle des parties voisines du grand cercle de cette membrane.

La première chose à faire, quand on se trouve en présence d'une hernie de l'iris récente, est d'en tenter la réduction soit avec un stylet mousse (Follin), soit avec une curette (Galezowski). Si la réduction réussit, il faut instiller 4 gouttes par jour dans l'œil du collyre suivant : sulfate neutre d'atropine, 5 centigr. ; eau distillée, 10 gr., dans les cas seulement où c'est le bord pupillaire de l'iris qui faisait saillie dans la plaie. Au contraire on doit employer le collyre suivant : sulfate neutre d'ésérine, 2 centigr. ; eau distillée, 10 gr., et en instiller également 4 gouttes par jour dans l'œil dans les cas d'engagement dans la plaie de la partie de l'iris voisine de la sclérotique. L'emploi de ces collyres essentiellement différents d'action a pour but dans les deux cas d'empêcher la reproduction de la hernie, ce même but est assez facile à saisir pour que nous n'y

insistions pas. Ajoutons, dans ces cas heureux de réduction, la compression et les applications sur l'œil d'eau froide ou de sachets de baudruche remplis de glace, et nous aurons ainsi la liste des moyens à employer dans ces blessures de la cornée. Jusqu'ici pas le moindre doute, et tout le monde est d'accord.

Mais il nous reste à aborder les cas dans lesquels la réduction, tout en étant possible, ne peut être maintenue et se reproduit sans cesse ; et ceux, plus fréquents encore, dans lesquels le blessé ne vient demander conseil qu'après l'établissement d'adhérences plus ou moins solides entre l'iris et la plaie. Ici les opinions diffèrent.

Ainsi, tandis que M. Wecker donne comme règle pratique d'enlever le prolapsus irien avec des ciseaux courbes, après l'avoir traversé avec le couteau de Græfe, et cela, même plusieurs jours après l'accident en ayant soin de recourir immédiatement après l'opération aux applications de glace sur l'œil ; Follin recommande d'exciser très-rarement l'iris hernié, mais de chercher à la réduire au moyen de cautérisations avec un crayon de nitrate d'argent bien effilé, répétées tous les deux ou trois jours.

M. Galezowski, au contraire, se déclare tout à fait opposé à la pratique des auteurs qui conseillent d'enlever d'un coup de ciseaux la tumeur de l'iris ; opération qu'il regarde comme pouvant avoir les conséquences les plus fâcheuses. Et dans ces cas, il se contente de la compressien et de l'application d'un sachet de baudruche rempli de glace sur l'œil blessé.

Il est bien évident que nous n'avons pas d'avis personnel à émettre dans un pareil débat, et nous ne saurions mieux faire que de laisser à chaque chirurgien le choix du procédé qui lui paraîtra le meilleur et le plus facilement applicable dans les différents cas qui se présenteront à son observation.

Nous terminerons là l'étude complèxe des blessures de la cornée, pour aborder maintenant celle non moins importante des corps étrangers de cette membrane.

Corps étrangers de la cornée.

L'étude des corps étrangers de la cornée a toujours eu le pri-

vilége d'attirer d'une façon toute particulière l'attention des chirurgiens et des ophthalmologistes ; et de tout temps les praticiens se sont ingéniés à trouver le procédé le plus simple pour leur extraction. C'est ainsi qu'en 1843, Cemier publiait dans les *Annales d'oculistique* un travail intitulé : Description d'un nouvel instrument pour l'extraction des corps étrangers fixés dans la cornée transparente.

Aux mois de mars et de mai 1852, paraissait dans le journal de médecine de province, un article de Voze-Salomon sur les corps étrangers et les abcès de la cornée.

La même année, dans le n° 56 de la *Gazette des hôpitaux*, Chassaignac s'occupait également de la question de l'extraction des corps étrangers de la cornée.

En 1863, dans la même *Gazette des hôpltaux*, au n° 108, Magne revenait sur le même sujet et traitait également de l'extraction des corps étrangers de la cornée.

Desmarres père s'occupa plus spécialement des corps étrangers profondément implantés dans la membrane transparente, et décrivit le procédé d'extraction qui porte son nom et que nous aurons à étudier à propos du traitement.

Enfin, dans le n° 37 de son journal d'oculistique paru le 25 mars 1876, le Dr Fano publie une note sur un moyen fort simple pour faciliter l'extraction des corps étrangers de la cornée.

Nous voyons par cette seule énumération des principaux travaux écrits sur ce sujet, quelle en est l'importance pratique. Mais l'intérêt qui se rattache à cette question, paraîtra encore bien plus grand quand nous aurons donné un aperçu de l'extrême fréquence de cette espèce de traumatisme.

Fréquence et Étiologie. — Sur les 5,465 observations de maladies des yeux que nous avons relevées pour l'année 1875, nous avons noté, avons-nous déja dit précédemment, 342 cas de traumatismes, blessures ou corps étrangers du globe de l'œil. Or, sur ce nombre de 342, comprenant les lésions des différentes membranes qui entrent dans la composition du globule oculaire, 142 se rapportent aux corps étrangers de la cornée ; c'est-à-dire un peu moins de la moitié, ou plus exactement 41,462 pour 100.

Ce qui revient à dire que sur 100 cas, dans lesquels le praticien aura à intervenir pour une blessure quelconque de l'œil, un peu plus de 41 fois son intervention sera réclamée pour des corps étrangers de la membrane transparente. A ceux qui trouveraient une telle proportion exagérée, nous répondrons que notre statistique, reposant sur un total de 5,465 observations, et ayant été faite d'ailleurs aussi consciencieusement que possible, nous croyons pouvoir affirmer que cette moyenne est bien exacte et donne une idée suffisamment nette de la généralité des faits journellement observés.

Une autre conclusion ressort de cette étude statistique : c'est la fréquence extrême de ces corps étrangers chez l'homme et sa plus grande fréquence sur la cornée droite que sur la cornée gauche. Ainsi sur 142 observations de corps étrangers de la cornée, nous trouvons notés : 126 cas chez l'homme, 8 cas chez la femme et 8 également chez les enfants. C'est-à-dire que sur 100 observations recueillies indistinctement, près de 89 se rencontrent chez des hommes ; les femmes et les enfants y étant à peu près également prédisposés.

Un autre point digne d'attention, avons-nous dit, est la plus grande fréquence de l'affection à droite qu'à gauche. Ainsi la même statistique nous montre que sur un total de 142 cas, 80 fois c'est la cornée droite qui a été atteinte, et 62 fois seulement la cornée gauche, autrement dit, sur 100 observations de corps étrangers, un peu plus de 56 porteront sur l'œil droit, et un peu plus de 43 sur l'œil gauche ; différence, comme on peut en juger, assez notable.

Or, l'étude des causes et des conditions dans lesquelles se produit cette espèce de traumatisme, nous permet-elle d'expliquer une pareille différence et de nous en rendre un compte exact? L'étiologie répond affirmativement à cette question. Dans la plupart des cas, en effet, nous pourrions même dire au moins 98 fois sur 100, les corps étrangers de la cornée ne sont autres que des particules de fer ou de cuivre, plus rarement d'autres métaux, qui ont été projetés.

Nous ne parlons, il est vrai, en ce moment que sous l'impression qui nous est restée de nos observations, et des très-nom-

breux cas que nous avons pu voir à la clinique du Dr Galezowski; mais, comme des esprits critiques pourraient bien exiger quelque chose de plus précis, les éléments de notre statistique vont encore nous permettre de leur fournir ce renseignement exact. Nous avons remarqué, en effet, que dans les cas de corps étrangers de la cornée consistant en paillettes de fer ou de cuivre, M. Galezowski faisait simplement porter sur ses registres statistiques le diagnostic de corps étranger de la cornée; tandis que pour les autres espèces, il a toujours bien soin de faire spécifier la nature de ce corps étranger. Or, partant de ce fait, nous trouvons sur les 142 observations relevées pendant l'année 1875, seulement 5 cas dans lesquels le corps étranger est spécifié; ce qui nous laisse tout lieu de supposer que dans les 137 autres, il s'agissait bien réellement de particules métalliques. Nous aurions ainsi une proportion de plus de 96 pour 100; c'est-à-dire que sur 100 corps étrangers de la cornée pris au hasard, on aurait à faire dans 96 cas à des paillettes de fer ou de cuivre. Si nous voulions même pousser plus loin l'analyse clinique et rechercher les proportions différentes pour la cornée droite et pour la cornée gauche, nous trouverions les résultats suivants : sur 80 cas de corps étrangers à droite, 75 fois il s'agissait de particules métalliques, c'est-à-dire 97.5 pour 100, presque 98, ce qui se rapproche beaucoup de la moyenne approximative que nous donnions plus haut. A gauche, au contraire, sur 62 cas nous trouvons 59 particules métalliques, soit un peu plus de 95 pour 100.

Tous ces faits, comme nous allons le voir maintenant, s'expliquent de la manière la plus simple en interprétant bien les causes étiologiques.

Ce sont les hommes, en effet, qui passent leur existence dans les ateliers à manier le fer, le cuivre, à travailler et à ciseler ces métaux; ce sont eux encore qu'on retrouve dans les fonderies, et qui sont ainsi constamment exposés aux éclats projetés dans toutes les directions par le fait même de leurs occupations. Aussi n'y a-t-il pas lieu de s'étonner quand on voit la quantité considérable de corps étrangers métalliques que l'on rencontre

dans certaines classes d'ouvriers; le contraire nous paraîtrait seul inadmissible.

Pourquoi aussi, nous dira-t-on, la proportion bien plus grande de corps étrangers métalliques sur l'œil droit que sur l'œil gauche ? Nous croyons avoir trouvé la différence dans ce premier fait : que la plupart des ouvriers qui travaillent les métaux sont droitiers ; et sur le second fait, de la saillie formée par le nez. Si l'on veut bien, en effet, se représenter pour un instant la position dans laquelle travaille l'ouvrier droitier, on comprendra facilement que les particules métalliques projetées à chaque instant par les coups de ciseaux qu'il donne, sont lancées presque toujours vers la droite. D'ailleurs dans cette position, la saillie du dos du nez forme comme un écran qui protége l'œil gauche ; et la plus grande partie des éclats qui par leur direction pouvaient aller atteindre cet organe, sont arrêtés en chemin par la racine du nez. Aussi, les cas où la cornée gauche est frappée, s'expliquent pour nous de deux façons : d'abord parce que les ouvriers sont gauchers, ce que leur dire a assez souvent confirmé ; et ensuite par ce fait, que les particules métalliques qui les ont frappés provenaient de la pièce travaillée à côté par un de leurs camarades. Voilà, croyons-nous, autant de faits bien établis pour la statistique, et dont l'interprétation nous paraît évidente.

Mais, voyons actuellement, avant de quitter cette étude étiologique, quels sont, en dehors des paillettes de fer et de cuivre en particulier, et métalliques d'une façon plus générale, les autres corps étrangers qu'on peut trouver à la surface de la cornée ou implantés dans son épaisseur.

Dans la première catégorie, comprenant les corps simplement déposés à la surface de la membrane transparente, nous citerons des coques de millet, de chènevis, fait qui se voit assez souvent relativement chez les enfants et les femmes ; des particules de charbon de terre, ce qui se rencontre principalement chez les chauffeurs et les mécaniciens du chemin de fer.

Dans un de nos observations, nous voyons mentionné comme corps étranger un dépôt de vernis à la surface de la cornée ; et déjà, à propos des brûlures, nous avons parlé d'un

cas où de la poix étalée sur la membrane transparente n'avait pu être enlevée qu'avec de l'huile.

Quant à la liste des corps étrangers qu'on trouve implantés dans l'épaisseur même de la cornée, elle est considérable ; et nous citerons principalement : des fragments de verre (une fois dans notre statistique); des petits morceaux de pierre ou de marbre, fréquents surtout chez les tailleurs de pierre et chez les sculpteurs (nous en avons observé deux cas) ; des brins de paille (une fois) ; des débris de capsule ; des parcelles de bois. Follin parle de piquants de marron d'Inde fixés dans la cornée. Un cas plus rare, et dont nous trouvons une observation dans les 142 que nous avons dépouillées, est l'infiltration de fuschine dans l'épaisseur même de la cornée.

Une autre source assez fréquente de corps étrangers de cette membrane se trouve dans l'emploi de la poudre que manient les mineurs et les artilleurs ; on peut même rencontrer cet accident chez les chasseurs, ainsi que le fait nous est arrivé il y a quelques jours encore. Dans ces conditions, tous les grains de poudre qui ont échappé à la combustion et à la déflagration sont projetés au loin et viennent s'implanter plus ou moins profondément dans les lames de la cornée. Ils offrent cette particularité, de former une sorte de tatouage accidentel. Dans un cas cité par Mackenzie, le sujet était penché vers la terre au moment où la poudre fit explosion ; et il en résulta une opacité complète des moitiés supérieures, des deux cornées qui étaient comme tatouées.

Enfin, une dernière espèce de corps étrangers sur laquelle nous avons déjà attiré l'attention, et que Deval a étudiée d'une façon toute spéciale dans un article publié en 1849 dans les *Annales d'oculistique*, sous ce titre : « Nouvel exemple d'incrustations métalliques dans la substance de la cornée », provient du traitement employé contre certains ulcères de la cornée, et est le fait même du chirurgien qui en endosse toute la responsabilité. Nous en avons parlé accessoirement à propos des piqûres de la cornée ; mais comme cette question est d'un intérêt pratique immense, nous allons citer l'observation suivante :

Obs. XIX. — Ulcère rongeant de la cornée gauche en forme de croissant à concavité inférieure; incrustation blanche de la partie ulcérée consécutive à l'emploi d'un collyre au sous-acétate de plomb.

Mme X..., 62 ans, à Paris, se présente le 23 août 1876 à la consultation du Dr Galezowski. Cette malade nous raconte qu'elle souffre énormément depuis une quinzaine de jours de l'œil gauche, et que depuis cette époque celui-ci n'a pas cessé d'être très-rouge. Le médecin qui l'a traitée lui a prescrit l'instillation dans l'œil de gouttes d'un collyre à l'atropine, et d'un autre au sous-acétate de plomb Mais comme elle n'a constaté aucune amélioration, elle vient demander conseil. Etat actuel : conjonctives bulbaire et palpébrale très-fortement vascularisées à gauche, avec une injection périkératique très-intense et d'une teinte vineuse très-prononcée à la partie supérieure de la cornée ; à quelques millimètres seulement au-dessous de l'union de cette membrane avec la sclérotique, on voit une ulcération très-manifeste, ayant exactement la forme d'un croissant très-allongé à concavité inférieure, et mesurant en moyenne 3 millimètres de hauteur à la partie médiane sur 8 millimètres de longueur. Toute la région de cet ulcère, intermédiaire aux deux extrémités, est le siége d'une incrustation d'un blanc mat, absolument opaque et due certainement à l'emploi du collyre au sous-acétate de plomb. Douleurs atroces, surtout augmentées par l'impression de la lumière. La pupille est dilatée par suite des instillations du collyre à l'atropine. Traitement : application de 6 sangsues à la tempe gauche; instillations toutes les 2 heures dans l'œil d'une goutte du collyre au sulfate neutre d'atropine; compresses trempées dans la solution chaude ordinaire d'extrait de belladone et de jusquiame, en permanence sur l'œil; porter des conserves teinte fumée en forme de coquilles au dehors et à la lumière; repos le plus absolu de l'organe.

Nous ne nous étendrons pas plus longuement sur cette observation intéressant à bien d'autres égards ; car notre but en la citant était uniquement de graver dans la mémoire ce fait malheureusement encore trop fréquent de l'incrustation métallique par certains collyres dans le traitement des ulcères cornéens. Nous allons passer de suite à la question non moins capitale de la symptomatologie clinique des autres corps étrangers de la cornée.

Symptomatologie. — Nous classerons pour cette étude les corps étrangers dans trois catégories principales, que nous re-

trouverons d'ailleurs encore bien plus nettement séparées à propos des complications, et surtout, ce qui importe par-dessus tout en pratique, au point de vue du traitement. Ces trois classes comprendront : 1° les corps étrangers déposés à la surface de la cornée ; 2° les corps étrangers implantés dans la membrane de Bowmann et faisant saillie à la surface de la cornée ; 3° enfin les corps étrangers profondément situés et comme enfouis dans l'épaisseur de la membrane transparente.

Parmi les corps étrangers simplement déposés à la surface de la cornée, nous attirerons uniquement l'attention sur les coques de millet, surtout au point de vue du diagnostic différentiel, souvent très difficile à établir, entre l'existence d'un corps étranger ou celui d'un abcès spontané de la cornée. Il y a là un point délicat qui peut tromper même des esprits prévenus ; ainsi que nous avons vu le fait se présenter deux fois de suite à la clinique du Dr Galezowski. Après avoir rapporté des observations de cette espèce de corps étrangers, nous insisterons sur les symptômes qui permettent de ne point tomber dans l'erreur. La première, que nous empruntons à l'ouvrage de M. Galezowski, nous montrera en même temps avec quelle facilité parfois ces corps arrondis peuvent être supportés.

Obs. XX. — Il s'agit d'une malade de 52 ans chez laquelle M. Galezowski a extrait à la fin du mois de décembre 1866 une demi-coque de millet implantée à la partie inférieure et externe de la cornée droite. Cette malade gardait ce corps étranger, depuis un an, fixé dans ce point où il était venu en soufflant dans une cage. Elle en souffrait très-peu ; mais l'œil par moment était rouge et sensible à la lumière. On voyait à l'endroit malade une petite tumeur saillante, arrondie, luisante, entourée d'un cercle vasculaire très-distinct. Ce qui est remarquable, c'est qu'après avoir enlevé la coque de millet, sur l'endroit ulcéré il y avait un cercle vasculaire interne, communiquant avec l'externe.

L'observation suivante, que nous avons recueillie nous-même, est de tout point identique à la précédente, sauf cependant le temps moins long écoulé depuis le dépôt du corps

étranger sur la cornée. Elle n'en offre pas moins beaucoup d'intérêt, comme on va voir.

Obs. XXI. — Coque de millet à l'union de la cornée et de la conjonctive droites, simulant un abcès périphérique de la cornée. Extraction du corps étranger.

M. Ec.... 38 ans, n° 5, impasse Bugeaud, se présente le 10 mai 1876 à la consultation du Dr Galezowski. Il nous raconte qu'il a remarqué sur l'œil droit depuis quelques jours une petite tumeur blanchâtre, et que, tout en ne souffrant pas, il n'est pas sans avoir quelque inquiétude; et c'est principalement ce motif qui l'a déterminé à venir consulter. En effet, à la partie inférieure et externe de la cornée, à l'union de cette membrane avec la conjonctive, existe une petite saillie d'un blanc jaunâtre, parfaitement sphérique, entourée de tous côtés d'une vascularisation très-prononcée, mais plus particulièrement limitée à ce point de la cornée. Douleurs à peu près nulles. Gêne très-peu accentuée, cependant depuis trois ou quatre jours, il y a comme une vague sensation de tension oculaire. La plupart des médecins présents à la consultation diagnostiquent un abcès de la cornée. M. Galezowski affirme l'existence d'un corps étranger; l'enlève sur le champ avec l'aiguille à cataracte, et recommande simplement l'application de compresses chaudes sur l'œil.

Or, dans ce cas, sur quels motifs était donc fondée une pareille affirmation ? Quels sont donc, en un mot, les symptômes particuliers qui permettent de reconnaître l'existence de ce corps étranger ? C'est ce que nous allons rechercher. Même avant d'avoir examiné avec attention la petite tumeur en question, un symptôme doit immédiatement donner l'éveil et faire, sinon affirmer, tout au moins soupçonner ce corps étranger ; nous voulons parler de la faible intensité des douleurs accusées par le malade, qui souvent n'en parle même point. Ce symptôme, négatif si l'on veut, est d'une grande importance ; car il est absolument impossible d'admettre qu'un abcès de la cornée ait pu atteindre les dimensions d'une coque de millet sans amener de retentissement plus marqué du côté de la sensibilité. Par contre, l'examen local nous fournit deux symptômes positifs qu'on peut regarder comme pathognomoniques de cette lésion : le premier consiste dans le fait bien constaté, au moyen de l'œil armé de la loupe, de la forme parfaitement sphérique,

de l'état très-lisse et et de la couleur jaunâtre particulière de ce corps étranger. Le second repose sur la constatation de la localisation de l'injection périkératique, limitée ordinairement à la région de la cornée occupée par le corps étranger; et surtout de cette sorte de couronne vasculaire entourant la coque de millet, si facilement visible chez le sujet de l'observation XX. Dans les abcès, au contraire, la couleur est d'abord un peu différente et se rapproche plutôt du blanc grisâtre que du jaune ; de plus les abcès n'ont pas cette forme parfaitement sphérique ni ce luisant particulier, sur lesquels nous avons insisté. Et d'ailleurs, dans les cas de formation de foyers purulents dans l'épaisseur de la cornée, l'injection périkératique est généralisée à tout le pourtour de cette membrane, et jamais on ne retrouvera localement le cercle complet de petits vaisseaux que nous avons décrit plus haut. Enfin, s'il pouvait rester encore quelque doute, le symptôme le plus probant serait l'ablation du corps étranger. Ce sont là certainement des signes qui n'échapperont jamais à un esprit prévenu et attentif, ni au chirurgien qui aura une fois commis ou vu commettre l'erreur. Mais, nous ne craignons point de trop nous avancer en affirmant, que sur 100 médecins, qui n'auront point une première fois constaté le fait par eux-mêmes, 90 au moins porteront un diagnostic erroné. Aussi pensons-nous que leur importance nous fera pardonner les longs détails dans lesquels nous sommes entré au sujet de cette question spéciale, et qui pourraient au premier abord paraître des minuties.

L'étude de la symptomatologie des corps étrangers, implantés dans la membrane de Bowmann, va maintenant nous occuper. Il est un fait sur lequel nous allons tout d'abord attirer l'attention : c'est le peu de réaction de certaines cornées ; l'espèce d'indifférence, qu'elles affectent pour les corps étrangers ; de telle sorte qu'on voit des sujets portant depuis très-longtemps, des mois, des années quelquefois, des corps étrangers implantés dans l'épaisseur de cette membrane transparente, et qui ne s'en plaignent aucunement; à peine aperçoit-on une très-légère injection périkératique, disparaissant même complètement à certains moments ; et c'est le hasard seul qui fait

découvrir la lésion. Nous avons été à même d'observer déjà plusieurs cas analogues, et un entre autres, chez un ouvrier de 24 ans qui portait depuis deux mois une paillette de fer dans la cornée gauche, sans en éprouver la moindre gêne, ni le moindre trouble pour la vision. Nous notons également, dans les observations que nous avons dépouillées, le fait d'une femme qui supportait parfaitement depuis deux mois une barbe d'épi de blé piquée dans la cornée. Ces cas exceptionnels, dont nous avons déjà parlé à propos des coques de millet, ne peuvent s'expliquer que par une tolérance particulière de la cornée; et aussi par la forme du corps étranger, qui, au lieu d'être couvert d'aspérités ou de présenter des angles pointus susceptibles d'irriter très-fortement les tissus voisins, sont arrondis, régulièrement taillés, et mieux disposés ainsi à l'enkystement. Quelle que soit, d'ailleurs l'explication qu'on veuille en donner, le fait existe au point de vue pratique; et non pas seulement pour les corps étrangers de la cornée. Nous verrons en effet, plus tard, des observations analogues de corps étrangers du cristallin, de la choroïde qui ont pu s'enkyster et demeurer ainsi pendant des années et même jusqu'à 17 ans, sans amener le moindre trouble, ni la plus petite réaction inflammatoire.

Malheureusement ce ne sont là que des faits trop rares, et on pourrait dire des curiosités pathologiques. Dans l'immense majorité des cas, au contraire, les corps étrangers de la cornée donnent lieu à une réaction très-vive et immédiate, surtout dans les observations de fragments métalliques irréguliers, anguleux et faisant saillie à la surface du globe de l'œil ; le blessé se présente alors constamment au chirurgien avec un bandeau sur l'œil, afin d'éviter l'impression de la lumière qui lui est insupportable ; les paupières sont souvent contracturées, et le moindre mouvement de celles-ci occasionne au patient les plus vives douleurs. Il les rapporte d'ailleurs, de la manière la plus nette, à la sensation d'un corps étranger situé dans une position fixe, et qui correspond précisément au summum de la douleur en un point toujours le même. Il y a habituellement un calme relatif pendant le repos de l'organe et l'immobilité des pau-

pières. Si l'on passe alors à l'examen local, les symptômes sont non moins caractéristiques, et variables d'ailleurs suivant l'époque à laquelle remonte l'implantation du corps étranger. Si l'accident n'a eu lieu que depuis quelques heures, le seul symptôme appréciable consistera dans une injection périkératique médiocrement développée ; uniformément répartie si le corps occupe le centre de la cornée ; plus marquée au niveau de la partie qu'il occupe, s'il est périphérique. Cette vascularisation perikératique affecte une forme, impossible à bien dépeindre, qui n'est ni celle de l'iritis, ni celle des kératites ordinaires, mais qu'on n'oublie pas quand on l'a vue plusieurs fois, et qui suffit souvent pour faire affirmer l'existence d'un corps étranger de la cornée, alors même qu'on n'a pas encore reconnu sa présence. Dans les cas, en effet, où le corps étranger est assez gros pour être vu à l'œil nu, et de coloration foncée, le diagnostic ne saurait être douteux ; mais il est d'autres circonstances dans lesquelles il faut beaucoup d'habitude et d'attention de la part de l'observateur armé de la loupe, pour pouvoir en constater l'existence. Parfois même, il sera obligé de joindre aux précautions précédentes, l'emploi de l'éclairage oblique. Le corps étranger sera ainsi parfaitement visible, en même temps que le chirurgien pourra se rendre un compte exact de la profondeur à laquelle il a pénétré et des altérations qu'il aura déterminées dans le tissu cornéen. Celles-ci, dans les premières heures, seront à peine appréciables et consisteront uniquement dans un léger trouble, dans une très-légère infiltration de la région circonvoisine. Mais peu à peu d'autres symptômes apparaîtront : le lendemain et les jours suivants, en même temps que l'injection périkératique augmentera d'intensité et prendra une teinte vineuse plus prononcée, on verra se développer autour du corps étranger comme un petit anneau blanchâtre, constitué d'abord par une simple augmentation du trouble de la cornée, mais qui ne sera bientôt autre qu'un foyer de suppuration. Nous assisterons donc ainsi à la formation d'un abcès de la cornée d'origine traumatique. Il est toutefois un symptôme, qui n'existe que dans les cas d'incrustation de paillette de fer, et qui a une grande importance diagnos-

tique : nous voulons parler de cette coloration brune particulière de l'infiltration cornéenne, et qui est produite par l'oxyde de fer.

Les observations suivantes nous donneront une idée parfaitement nette des différents degrés que nous avons admis et que nous venons de décrire.

Obs. XXII. — Corps étranger de la cornée gauche (paillette de fer). Infiltration avec léger trouble de cette membrane. — Extraction du corps étranger.

M. L..., 24 ans, 146, rue de Vanves, se présente le 4 septembre 1876 à la consultation du Dr Galezowski. Il nous raconte que le 2 septembre dans la soirée, il a reçu une paillette de fer dans l'œil, et que depuis ce moment il a été obligé de suspendre son travail à cause de douleurs tellement vives qu'il n'a pu reposer la nuit précédente. Il ne peut absolument pas supporter l'impression de la lumière. L'examen local montre une très-forte injection perikératique, d'un rouge vineux très-accentué; et l'existence au centre de la cornée d'une petite paillette de fer de 1 à 2 millimètres de diamètre environ. Tout autour de ce corps étranger, dans une étendue à peu près de 4 millimètres, et disposée concentriquement, existe une légère infiltration de la cornée, d'un blanc grisâtre et plutôt nuageuse que réellement trouble. Traitement : extraction du corps étranger avec l'aiguille à cataracte; application de compresses d'eau froide sur l'œil.

Obs. XXIII. — Corps étranger de la cornée droite (paillette de fer). Abcès consécutif. Extraction du corps étranger.

M. Ch..., 22 ans, ouvrier demeurant à Grenelle, se présente le 10 août 1876 à la consultation de l'Hôtel des Invalides. Cet homme nous dit qu'il y a une dizaine de jours il a reçu dans l'œil droit une paillette de fer. Il n'a d'abord pas fait grande attention à cette lésion qui est habituelle dans son métier; mais quelques jours après l'œil commença à rougir et des douleurs assez marquées survinrent principalement pendant la nuit. Il a été obligé de suspendre son travail il y a deux jours; et comme il s'aperçoit que le mal va constamment en augmentant, il s'est décidé à venir demander des soins. Nous trouvons, en effet, une très-forte injection périkératique, avec teinte vineuse accentuée. De plus, le centre de la cornée est le siége d'un abcès assez étendu, à peu près régulièrement circulaire et mesurant 3 millimètres de diamètre environ; au milieu de la coloration d'un blanc grisâtre caractéristique de la formation du pus, on remarque

un corps étranger noirâtre qu'on reconnaît facilement pour être un morceau de fer, et qui est entouré lui-même d'une petite zone brune résultant du mélange avec le pus de l'oxyde de fer formé au contact de ce métal. Traitement : extraction du corps étranger avec l'aiguille à cataracte; instillation de 4 gouttes dans l'œil du collyre au sulfate neutre d'atropine; application de 6 sangsues à la tempe droite, et de compresses sur l'œil trempées dans une solution chaude d'extrait de belladone et de jusquiame; porter des conserves teinte fumée; suspendre tout travail.

Jusqu'à présent, nous ne nous sommes occupé que des corps étrangers superficiels de la cornée; nous devons dire quelques mots maintenant de ceux qui sont implantés profondément et des symptômes spéciaux qui les caractérisent. Un fait, qui pourrait paraître inadmissible au premier abord, mais qui est cependant parfaitement exact et d'ailleurs très-facile à expliquer, est celui-ci : les corps étrangers profondément incrustés et comme enfouis dans les lames de la cornée, produisent des douleurs beaucoup moins vives que les corps étrangers superficiels. Cette proposition est vraie d'une manière générale, mais à la condition toutefois que ces corps étrangers soient assez petits pour ne point faire saillie à la surface de la membrane transparente, sans quoi ils rentreraient sous ce rapport dans la classe précédente. Ce qui explique, en effet, l'acuité moindre des douleurs dans les observations de corps étrangers profonds, c'est que, ne formant point ordinairement de saillie à la surface du globe de l'œil, ils ne sont point constamment mis en mouvement par le clignement des paupières, et par suite le traumatisme est en réalité moindre. Mais cet avantage est bien compensé et au délà par les inconvénients qui peuvent malheureusement en résulter. Les blessés, en effet, n'éprouvant que des douleurs facilement supportables, ne se préoccupent pas trop de leur état; ils continuent leurs travaux, et si la réaction inflammatoire ne prend pas une forme aiguë, leur attention n'est éveillée que par la formation d'un abcès profond communiquant le plus souvent avec la chambre antérieure. Car le symptôme par excellence des corps étrangers profonds de la cornée, est la constatation de l'hypopion. L'observation suivante va nous en fournir un exemple.

Obs. XXIV. — Corps étrangers profonds de la cornée droite (morceau de marbre). Abcès central avec hypopion. Extraction des corps étrangers.

M. L..., 25 ans, 153, rue de Vaugirard, se présente le 4 septembre 1876 à la consultation du Dr Galezowski. Cet ouvrier nous rapporte que le 31 août, pendant qu'il était occupé à tailler un bloc de marbre, il avait subitement ressenti une douleur dans l'œil droit, mais momentanée et qui ne l'avait point empêché de continuer son travail. Mais le 3 septembre, il commença à souffrir beaucoup, et tout sommeil pendant la nuit fut impossible. L'examen local donne les résultats suivants : très-forte injection périkératique, étendue à tout le pourtour de la cornée; un abcès de la grosseur d'un grain de chènevis occupe le centre de cette membrane; une couche de plus de 2 millimètres de hauteur remplit la partie inférieure de la chambre antérieure. Au moyen de la loupe on distingue au milieu de l'abcès trois très petits fragments de marbre, complètement invisibles à l'œil nu. Les douleurs persistent encore avec une grande intensité, moindre cependant que la nuit précédente. La photophobie est extrême. Traitement : extraction des corps étrangers avec l'aiguille à cataracte; application de 6 sangsues à la tempe droite; instillation de 4 gouttes par jour dans l'œil du collyre au sulfate neutre d'atropine; compresses chaudes d'extrait de belladone et de jusquiame en permanence sur les paupières. Repos absolu de l'organe. Conserves teinte fumée en forme de coquille.

Diagnostic. — Il sera le plus ordinairement très facile, en se basant sur les symptômes que nous venons de passer en revue, de porter le diagnostic de corps étranger, surtout quand celui-ci aura des dimensions suffisantes pour être reconnu à l'œil nu. Dans le cas contraire, la combinaison de l'éclairage oblique et de l'examen direct à l'aide d'une forte loupe, de 2 pouces 1/2 environ, permettra toujours de reconnaître la nature de ce corps étranger, et son ablation viendra lever tous les doutes. Nous croyons cependant devoir citer l'observation suivante, dans laquelle nous avons cru, au premier abord, avoir affaire à un corps étranger, et où le diagnostic n'a pu être posé qu'à l'aide des procédés indiqués plus haut : il s'agissait d'un de ces kystes ou tumeurs séreuses de la lame élastique antérieure de la cornée, sur lesquelles Bowmann et Desmarres ont attiré l'attention.

Obs. XXV. — Kyste séreux de la lame élastique antérieure de la cornée, simulant un corps étranger de cette membrane.

M. C..., sergent invalide, 70 ans, se présente le 12 août 1876 à la visite pour une ulcération épithéliale de la joue droite. En examinant ce malade, nous remarquons sur l'œil gauche une petite saillie qui attire immédiatement notre attention et que nous croyons être un corps étranger. Mais, comme il n'y a point la moindre trace d'injection périkératique, pas de douleurs, pas d'infiltration cornéenne autour; et que d'ailleurs ce sergent nous affirme n'avoir rien reçu dans l'œil, nous y regardons plus attentivement et à l'aide de la loupe. Nous voyons ainsi qu'il s'agit d'une petite tumeur de la grosseur d'une tête d'épingle, vésiculeuse, blanchâtre et faisant une saillie de 2 millimètres à la partie inférieure et externe de la surface de la cornée. Cette tumeur nous paraît due au soulèvement de la membrane élastique antérieure, et nous portons le diagnostic de kyste de cette membrane. Comme d'ailleurs il n'en est jamais résulté la moindre gêne, et que le malade ne peut même pas nous fixer l'époque de sa formation, nous croyons prudent de n'y point toucher et nous ne lui en faisons même pas la proposition.

Une circonstance dans laquelle le diagnostic de corps étranger pourrait soulever les doutes, est celle-ci : un homme se présente au chirurgien avec un abcès de la cornée, consécutif à l'implantation d'un corps étranger, mais ce dernier à été entraîné par la suppuration. La question est alors de savoir s'il s'agit d'un abcès spontané de cette membrane ou d'un abcès symptomatique : sur quoi fonder le diagnostic différentiel, et comment se prononcer ? Dans la plupart des cas, les commémoratifs et l'âge du sujet permettront d'arriver à une conclusion certaine. S'il s'agit, en effet, d'un ouvrier travaillant le fer ou le cuivre et chez lequel les accidents inflammatoires du côté de la cornée ont débuté subitement, il y a tout lieu de supposer qu'on est en présence d'une lésion traumatique. De plus, l'âge du blessé sera toujours d'un grand poids, car les abcès spontanés se rencontrent ordinairement chez les enfants et particulièrement dans les cas de constitution lymphatique. Il pourra se présenter certainement des observations dans lesquelles toute affirmation devra être suspendue; mais comme heureusement le mode de traitement est identique dans les deux hypothèses, il ne s'agit en somme que d'une question purement théorique; aussi ne nous arrêtera-t-elle pas plus

longtemps, et nous allons passer de suite à l'étude des complications des corps étrangers de la cornée.

Complications et pronostic. — Il est bien évident, que si les corps étrangers sont enlevés immédiatement ou quelques heures seulement après le traumatisme, il n'en résulte aucune complication, à la condition cependant qu'ils ne soient pas trop profonds, car, dans ces cas, comme nous le verrons tout à l'heure, leur extraction peut être la cause d'accidents. Mais on peut dire, d'une manière générale, que ceux qui sont superficiels et qui ne séjournent pas longtemps dans la cornée n'entraînent à leur suite aucun trouble de la vision.

Quand ils restent plusieurs jours implantés, ils provoquent habituellement de la suppuration et la formation d'un abcès ; mais on a pu voir, à propos de la symptomatologie, que nous ne regardions point cette formation comme une complication des corps étrangers. Elle en est la conséquence presque fatale, si l'intervention n'a pas lieu assez hâtivement ; et c'est pour ce motif que nous avons cru devoir classer les abcès au nombre des symptômes.

Nous rapporterons à trois chefs principaux ces complications : le premier comprendra celles qui surviennent au moment de la réaction inflammatoire ; le second, les conséquences de ces inflammations elles-mêmes ; enfin, nous ferons une troisième classe des accidents qui peuvent résulter du traitement même le mieux dirigé.

Dans la première catégorie, nous trouvons l'inflammation de l'iris. Cette complication n'est pas très-fréquente, puisque sur les 142 cas de corps étrangers de la cornée que nous avons relevés, nous voyons notée 4 fois seulement l'iritis ; ce qui donne une proportion de 2,816 pour 100, et ce qui revient à dire qu'il y a environ 3 cas d'iritis sur 100 observations de corps étrangers cornéens. Cette rareté relative s'explique d'ailleurs par les deux considérations suivantes qui nous sont fournies par l'expérience clinique : ce n'est ordinairement qu'après un certain temps de séjour du corps étranger dans la membrane transparente qu'on voit se développer l'iritis ; et en second lieu, cette inflammation accompagne surtout les corps étrangers

profondément implantés et très-voisins de la chambre antérieure; or, ces deux considérations se trouvent rarement réunies, car l'ablation immédiate des corps étrangers est de règle aussitôt après la constatation de leur présence; et de plus, les corps étrangers profondément situés constituent l'exception, arrêtés qu'ils sont le plus souvent par la membrane élastique de Bowmann. Il ne faudrait cependant pas faire de ces conditions une règle sans exception, car parfois l'iritis débute au bout de vingt-quatre ou de quarante-huit heures. Dans l'observation suivante, deux signes certains pouvaient faire affirmer le début de l'inflammation de l'iris après vingt-quatre heures seulement de séjour du corps étranger.

Obs. XXVI. — Corps étranger de la cornée droite (paillette de fer). Iritis au début. Extraction du corps étranger.

M. Ra..., 17 ans, 268, rue du faubourg Saint-Honoré, ciseleur sur acier, se présente le 7 septembre 1876 à la consultation du Dr Galezowski. Il nous rapporte que hier soir en travaillant, il a reçu une paillette de fer dans l'œil droit, et qu'il n'a pu reprendre son travail ce matin. L'examen local montre à la partie inférieure de la cornée droite une petite paillette de fer d'un millimètre de diamètre environ, bien caractérisée par sa coloration noire et son aspect métallique. Il n'y a pas autour la moindre infiltration de la cornée. Injection périkératique généralisée, d'une teinte lie de vin assez accentuée. Mais ce qui frappe surtout, c'est l'état de la pupille dont le diamètre est environ moitié plus petit que celui du côté opposé, de plus, la coloration de l'iris est un peu modifiée et plus terne. Douleurs et photophobie cependant peu marquées. Le corps étranger est profondément et solidement incrusté, ainsi que le prouve l'extraction qui en est faite immédiatement avec l'aiguille à cataracte. Application d'eau fraiche sur l'œil.

Dans d'autres cas, l'affection paraît suivre une marche régulière, et la période inflammatoire ne présente aucun symptôme anormal. Le corps étranger, qui a déterminé autour de lui une petite zone de suppuration, a été éliminé spontanément ou enlevé par la main du chirurgien, et tout semble indiquer une guérison rapide. Mais, il n'en est rien, et l'on voit peu à peu la perte de substance de la cornée, au lieu de tendre à la cicatrisation, s'accroître en profondeur et en surface, et donner

naissance à une ulcération dont la guérison exigera le plus souvent un traitement très-long et n'aura lieu que par la formation d'un leucôme. La fréquence d'une pareille complication est sensiblement la même que celle des inflammations de l'iris, puisque nous trouvons mentionnés, sur le même nombre d'observations de corps étrangers de la cornée, 3 cas d'ulcérations consécutives, dont 1 vasculaire ; et un quatrième fait d'ulcération avec infiltration cornéenne et synéchies postérieures. Nous avons observé dernièrement encore un fait identique chez un ouvrier de 42 ans, qui s'est présenté le 15 août à la clinique de l'Hôtel des Invalides, et dont nous résumerons ainsi l'observation.

Obs. XXVII. — Corps étranger de la cornée gauche (paillette de fer) depuis 20 jours. Tentative d'extraction immédiate inutile à l'Hôpital Necker. Abcès central avec ramollissement et ulcération de la cornée autour du corps étranger. Atrésie considérable de la pupille avec synéchies postérieures. Très-forte injection périkératique. Extraction du corps étranger le 15 août avec l'aiguille à cataracte. Ouverture de la chambre antérieure et sortie de l'humeur aqueuse.

Une conséquence possible de ces ulcérations secondaires, qu'on voit principalement chez les enfants, et dont M. Cuignet nous paraît avoir donné le premier la véritable explication, est la production du strabisme convergent. Pour ce savant ophthalmologiste, la déviation du globe de l'œil en haut et en dedans n'est pas due, comme on l'a cru longtemps, à la taie elle-même, mais uniquement à la photophobie extrême qui résulte de l'ulcération ; le patient tournant instinctivement son œil en haut et en dedans pour le mettre ainsi à l'abri du contact de la lumière.

Mais, fort heureusement, ces complications sont exceptionnelles et ne surviennent qu'à la suite du trop long séjour du corps étranger dans l'épaisseur des lames de la cornée.

Quant aux leucômes et aux opacités suffisamment développés pour gêner la vision, ils se présentent encore bien plus rarement, puisque sur 142 cas, nous avons noté deux fois la présence d'un leucôme, exactement central, une fois seulement.

Enfin, nous devons dire un mot des complications qui peuvent résulter du traitement, et qui sont le fait, non pas du chirurgien, mais de la difficulté d'extraction du corps étranger lui-même, qui, toujours dans ces cas, est très-profondément situé. La première, que nous avons constatée une fois, et dont l'observation XXVII nous a fourni un exemple, consiste dans l'ouverture, au moment de l'extraction du corps étranger, de la chambre antérieure et dans la sortie de l'humeur aqueuse avec affaissement de la cornée. Ces cas ne s'observent que pour les corps étrangers profondément implantés dans la membrane de Descemet, et sont d'ailleurs sans la moindre gravité.

Une autre complication, dont nous n'avons point du reste observé de cas, peut résulter de la chute du corps étranger dans la chambre antérieure, au moment où le chirurgien cherche à le saisir avec une pince ou à le faire basculer avec la pointe de l'aiguille à cataracte. Ce contre-temps est toujours fâcheux, et nécessite une intervention spéciale sur laquelle nous aurons à nous étendre à propos du traitement.

Enfin, nous avons observé un cas de blessure du cristallin pendant l'extraction d'un corps étranger de la cornée, qui donna naissance à une cataracte traumatique. Nous allons citer cette observation tout au long à cause de son importance ; elle nous montrera en même temps toutes les difficultés avec lesquelles peut se trouver aux prises dans la pratique le chirurgien même le plus adroit.

Obs. XXVIII. — Corps étranger de la cornée gauche (paillette de fer) implanté dans la membrane de Descemet. Blessure du cristallin pendant l'extraction. Cataracte traumatique consécutive.

M. J..., 17 ans, demeurant à la Chapelle, se présente le 16 août 1876 à la consultation du Dr Galezowski. Trois jours auparavant, dans la soirée du 13, il a reçu une paillette de fer dans l'œil gauche, et depuis ce temps il n'a pu reprendre son travail. L'examen local montre, en effet, à la partie interne de la cornée gauche, à son union avec la sclérotique, et correspondant à peu près au grand diamètre horizontal, une petite plaie linéaire par laquelle a pénétré le corps étranger, qu'on retrouve très-nettement sous forme d'un point noir à quelques millimètres de l'ouverture d'entrée. Celui-ci a cheminé ainsi obliquement dans l'épaisseur des lames de la cornée, pour aller

finalement se fixer dans la membrane de Descemet. Le trajet qu'il a suivi est très-facile à reconnaître, délimité qu'il est par une opacité linéaire partant de la plaie d'entrée et allant aboutir à la particule métallique. Injection périkératique, très-développée, d'un rouge vineux accentué, avec douleurs périorbitaires très-violentes. M. Galezowski prévient que l'extraction du corps étranger présentera de grandes difficultés, et pour ce motif dit au blessé de revenir le lendemain 17 août, jour d'opération. En attendant, le traitement suivant est prescrit : application de 6 sangsues à la tempe gauche; instillation de 4 gouttes par jour dans l'œil du collyre suivant : sulfate neutre d'atropine 10 centigrammes, eau distillée 10 grammes. Compresses d'eau fraiche en permanence sur l'œil. Le lendemain 17 août, l'extraction est pratiquée. M. Galezowski eut recours au procédé suivant : il commença par introduire de la main gauche à l'union de la cornée et de la sclérotique la lame d'un couteau lancéolaire courbe qu'il fit pénétrer jusque derrière le corps étranger, dans l'intention de s'en servir comme point d'appui et d'empêcher la chute de celui-ci dans la chambre antérieure. En même temps de la main droite, armée d'un bistouri très-pointu, il incisa d'avant en arrière la cornée dans la direction du corps étranger. Mais à ce moment, un mouvement brusque du patient détermina la sortie d'une partie notable de l'humeur aqueuse, et il fallut retirer le couteau lancéolaire. M. Galezowski chercha bien alors à saisir directement la paillette de fer avec une pince très-fine, mais il ne put y parvenir. Ayant alors attendu quelques minutes le rétablissement de la chambre antérieure par la sécrétion de l'humeur aqueuse, il introduit de nouveau son couteau lancéolaire par l'incision première en arrière de la cornée, et est cette fois assez heureux pour pouvoir extraire le corps étranger avec la pointe du bistouri. Mais, au moment où le couteau lancéolaire fut retiré, une petite portion de l'iris s'engagea dans la plaie, et la réduction en fut impossible. L'excision immédiate de l'iris hernié est pratiquée. Eau froide sur l'œil et instillation de 4 gouttes par jour du collyre à l'atropine. Compression du globe oculaire.

Le 21 août, 4 jours après l'opération, Jaudot se présentait à la consultation avec une cataracte molle, d'un blanc laiteux, à peu près complète, et ayant même de la tendance à envahir la chambre antérieure par suite de son énorme développement.

Nous arrêterons là cette observation, dont nous reparlerons d'ailleurs à propos des traumatismes du cristallin, mais nous ne saurions trop insister sur son importance pratique.

De l'ensemble des considérations dans lesquelles nous venons

d'entrer, il est facile de tirer des conclusions touchant le pronostic des corps étrangers de la cornée. On peut dire, d'une manière générale, qu'il est excessivement bénin ; et que, d'autre part, les complications à redouter ont d'autant moins de chance de survenir que le corps étranger est moins profondément incrusté, et qu'il reste moins longtemps dans l'épaisseur de la cornée. Enfin, dans tous les cas de pénétration jusqu'au niveau de la membrane de Descemet, il ne faudra jamais oublier, afin de mettre sa responsabilité à couvert, de prévenir le blessé des difficultés de l'extraction et des accidents qui peuvent en être la conséquence.

Traitement. — Ces précautions prises, il ne reste plus qu'à aborder la question pratique par excellence, c'est-à-dire l'étude du traitement des corps étrangers de la cornée : que nous diviserons en deux grandes classes, le traitement prophylactique et le traitement curatif.

La prophylaxie, en effet, ne nous paraît point avoir préoccupé suffisamment les ouvriers qui passent leur existence à manier les métaux tels que le fer et le cuivre, pas plus que les directeurs de ces grandes manufactures. Et cependant, quand il s'agit de la vue, la question vaut bien qu'on s'en occupe. Pourquoi ne pas exiger de chaque ouvrier exposé, par le genre spécial de travail qu'il exécute, à cette espèce de traumatisme, le port de conserves capables d'arrêter les corps étrangers et de protéger ainsi le globe de l'œil ? Encore, quand les particules métalliques s'arrrêtent dans l'épaisseur de la cornée, les inconvénients sont relativement d'une importance médiocre, et le blessé en sera quitte le plus souvent pour quelques jours de repos : la vision sera rarement compromise. Mais quand nous verrons plus tard tous les accidents qui peuvent survenir à la suite de la pénétration de ces corps étrangers dans les membranes profondes du globe de l'œil ; quand nous saurons que l'organe blessé est presque fatalement perdu, et que souvent, si l'intervention chirurgicale a lieu trop tard, l'autre œil peut devenir le siége d'altérations irrémédiables, on comprendra mieux, sans doute, toute l'importance de la question qui nous occupe actuellement. Aussi, croyons-nous pou-

voir affirmer que le nombre des aveugles diminuerait sensiblement si les prescriptions, dont nous réclamons l'exécution, étaient rigoureusement suivies dans toutes les grandes usines et dans les ateliers importants.

Toutefois, nous ne devons pas oublier que nous nous sommes, dans le cours de ce travail, placé au point de vue pratique; et qu'en conséquence nous aurons le plus habituellement, non pas à donner des conseils, mais à intervenir pour le fait accompli. En un mot, nous devons maintenant voir devant nous un blessé qui vient réclamer nos soins, et nous poser la question de savoir quel est le traitement curatif à instituer.

Dans tous les cas de corps étranger de la cornée, la première indication, l'indication capitale est d'enlever le corps étranger, quelles que soient les difficultés que puisse présenter son extraction; c'est là une règle formelle et dont il ne faut jamais se départir.

On a conseillé pour atteindre ce but différents moyens; et certains auteurs ont proposé de se servir d'un fort aimant pour l'extirpation des paillettes de fer et des morceaux d'acier. Quelques-uns ont même été jusqu'à vouloir dissoudre ces particules métalliques à l'aide de collyres iodurés. Nous ne nous arrêterons point à discuter la valeur de pareils procédés, dont le temps a fait justice, et nous passerons de suite à l'étude des modes de traitement réellement pratiques.

On a pu voir, par les travaux, que nous avons mentionnés en tête de ce chapitre, combien cette question du traitement avait toujours fixé l'attention des praticiens; les conclusions qui vont suivre ne seront que le résumé de toutes ces recherches.

Et d'abord l'extraction des corps étrangers doit toujours être pratiquée avec l'aiguille à cataracte. Pour ce qui est de la position respective de l'opérateur et du patient, les opinions varient avec les différents auteurs, et suivant qu'ils ont ou non à leur disposition un aide sur lequel ils peuvent compter.

Quand l'opérateur est seul, dit M. Wecker, il doit faire asseoir le blessé devant lui, en face d'une fenêtre bien éclairée, la tête appuyée contre une chaise ou contre un mur; et écarter lui-même les paupières avec le pouce et l'index de la main gauche,

en fixant l'œil par une légère compression, tandis que de la main droite il tient l'aiguille à cataracte.

Quand le chirurgien a un aide à sa disposition, ce qui est indispensable dans les cas d'indocilité de la part du patient, M. Wecker l'engage à faire écarter les paupières par l'aide au moyen des élévateurs, tandis qu'il fixe lui-même le globe de l'œil avec une pince à fixer tenue de la main gauche, la droite armée de l'aiguille.

M. Fano, dans l'article que nous avons cité plus haut, s'est occupé plus particulièrement de l'extraction des corps étrangers de très-petit volume, et à peine visibles à l'œil nu; les règles pratiques qu'il a données se résument ainsi. Il veut que le patient soit assis sur une chaise basse, et qu'il soit placé non pas en face, mais perpendiculairement à une fenêtre, l'œil blessé tourné de profil vers celle-ci, de manière à éviter tout reflet. Mais le point essentiel, et celui sur lequel il insiste tout spécialement, est le suivant : les yeux du chirurgien doivent être armés des lunettes pourvues de verres convexes n° 10; de telle façon que sa tête, étant à une distance de 6 pouces environ de celle du blessé, n'intercepte point l'arrivée des rayons lumineux, et que les lunettes jouent le rôle de loupes par rapport au corps étranger, qui paraît ainsi beaucoup plus gros.

Nous avons expérimenté par nous-même ces différents procédés, mais celui de tous auquel nous donnons la préférence, celui que nous recommandons tout particulièrement aux praticiens, est le suivant, que M. Galezowski met journellement en pratique, et qui convient pour tous les cas de corps étrangers situés en avant de la membrane de Descemet. Il exige, il est vrai, la présence d'un aide, mais il est bien peu de circonstances dans lesquelles le chirurgien se trouvera absolument seul ; et d'ailleurs, au besoin, un blépharostat suffira pour écarter les paupières, et l'opérateur aura ainsi ses deux mains complètement libres. Voici comment procède M. Galezowski : le sujet est placé sur une chaise, en face d'une fenêtre bien éclairée; derrière la chaise se place l'aide qui appuie contre sa poitrine la tête du patient en même temps qu'il maintient les

paupières écartées à l'aide des doigts simplement, ce qui demande une certaine habitude, ou avec les élévateurs s'il n'est pas exercé. Le chirurgien placé en face du blessé, regarde le corps étranger au moyen d'une forte loupe de 2 pouces ou 2 pouces 1/2 tenue de la main gauche, tandis que de la main droite il se sert de l'aiguille à cataracte pour en opérer l'extraction.

C'est là certainement un procédé très-pratique et qui permet, en raison même du grossissement, d'agir toujours avec sécurité et sans crainte d'érailler inutilement la cornée, en grattant avec l'aiguille là ou n'est pas le corps étranger.

La substitution à la loupe ordinaire tenue de la main gauche de la loupe dite des horlogers, aurait l'avantage de laisser libre la main gauche, qui peut être utile, dans certains cas très-difficiles, pour fixer le globe de l'œil au moyen de la pince fixatrice.

Mais ces procédés, qui conviennent parfaitement pour les corps étrangers superficiels ou peu profondément implantés, ne sauraient être applicables dans les cas, heureusement assez rares, où ceux-ci sont très-profondément incrustés et susceptibles de tomber dans la chambre antérieure au moment des tentatives d'extraction. Le procédé décrit pour la première fois par Desmarres père est alors le seul à employer. Il consiste à traverser la cornée avec une aiguille à paracentèse derrière le corps étranger, de manière à servir de point d'appui à ce dernier ; et à inciser la cornée avec un couteau à cataracte jusqu'au corps étranger qu'on entraîne avec la pointe de cet instrument ou qu'on saisit avec une pince très-fine.

Il est enfin des circonstances où, malgré toutes ces précautions, le corps étranger tombera dans la chambre antérieure, quelle sera alors la conduite à suivre ? Comme dans ces cas, il y a toujours, au moment de la chute du corps dans la chambre antérieure, une sortie abondante de l'humeur aqueuse et une diminution assez notable de la capacité de la chambre antérieure, il faut attendre quelques minutes que celle-ci ait eu le temps de se remplir à nouveau. On fera alors avec une aiguille à paracentèse une ponction de 3 à 4 millimètres dans le point de

la cornée le plus rapproché du corps étranger; et on retirera par un mouvement brusque l'instrument. A ce moment, il y aura une nouvelle et brusque sortie de l'humeur aqueuse, qui entraînera le plus habituellement le corps étranger. Sinon, il restera un seul parti à prendre, et qui consistera dans l'excision de la partie de l'iris sur laquelle est appliqué le corps étranger. Cette excision de l'iris est indispensable, car si l'on veut chercher à saisir le corps étranger sans attirer l'iris aùdehors, on échouera constamment.

Une fois cette première indication de l'extraction du corps étranger remplie, quel devra être le traitement complémentaire? Si le corps étranger a été enlevé dans les premières heures qui suivent son implantation dans la cornée, et que d'ailleurs il soit superficiel, il suffira de conseiller au blessé des applications d'eau fraîche sur l'œil. Si l'on a eu affaire à un corps étranger profond, avec ouverture de la chambre antérieure, il faudra aux indications précédentes ajouter une légère compression du globe de l'œil.

Si le sujet se présente à une époque où les symptômes inflammatoires sont déjà très-développés, avec un abcès ou une iritis, il faudra recourir d'emblée aux antiphlogistiques, et particulièrement aux applications de sangsues à la tempe correspondante à l'œil blessé; au collyre au sulfate neutre d'atropine; et aux compresses chaudes d'extrait de belladone et de jusquiame. La paracentèse de la cornée pourra quelquefois rendre de très-grands services dans les cas d'abcès profonds avec hypopion.

Si des synéchies postérieures existent déjà au moment où le blessé vient demander conseil, il ne faudra pas hésiter à chercher à rompre les adhérences de l'iris en employant des collyres avec sulfate neutre d'atropine 10 ou 15 centigrammes, même 20 quelquefois et eau distillée 10 grammes, dont on instillera 4 ou 5 gouttes par jour dans l'œil.

S'il résulte de la présence des corps étrangers des ulcérations rebelles de la cornée, les compresses trempées dans des solutions chaudes stimulantes, telles que l'infusion de camomille, devront être appliquées en permanence sur les paupières, et

les douches de vapeur trouveront leur indication la plus précise.

Quant aux taies et aux leucômes, leur traitement ne pourra être malheureusement que palliatif le plus ordinairement, et la seule intervention chirurgicale consistera dans le tatouage et la formation d'une pupille artificielle, dans les cas d'opacités centrales. La première opération aura pour but de parer à la difformité, et la seconde de rétablir la vision.

Il est une classe d'affections de la cornée, qui rentrent jusqu'à un certain point dans les affections traumatiques, ou qui du moins ont de grands rapports avec ces dernières ; nous ne pouvions les passer sous silence. Ce sont : les kératites granuleuses, forme si caractéristique au point de vue symptomatique, et qui résultent du frottement continuel des granulations à la surface de la cornée ; les kératites qui surviennent à la suite de déviation des cils, et qui constituent ce qu'on est convenu de désigner en ophthalmologie du nom de districhiasis, produites également par l'irritation permanente de la cornée par les cils déviés ; enfin les kératites qui ne sont que trop souvent la conséquence de l'ectropion. Nous n'avons cité ces formes spéciales d'altérations de la cornée que pour les écarter de la question qui nous occupe actuellement. Ce qui pour nous, en effet, constitue le caractère essentiel du traumatisme, est le fait d'une lésion résultant d'une action subite, immédiate, momentanée et existant en dehors du sujet atteint. Or, aucun de ces caractères ne se rencontre dans les cas que nous venons d'examiner, où la cause initiale est, au contraire, permanente et agit d'une façon chronique. Ces affections spéciales appartiennent d'ailleurs à une autre série de faits, dont n'avons point à nous préoccuper actuellement.

Du traumatisme chirurgical de la cornée.

Nous ne penserions pas avoir été complet dans l'étude des traumatismes de la cornée, si nous ne disions quelques mots au moins de ce qu'on peut appeler le traumatisme chirurgical,

qui ne diffère du traumatisme accidentel que par la manière intelligente, régulière avec laquelle agit le chirurgien, et par la perfection des instruments dont il se sert. Nous trouvons là ce qu'on pourrait appeler le type des blessures de la cornée ; et nous pourrons voir ainsi avec quelle facilité a lieu la réparation dans tous les cas de plaies parfaitement nettes et non compliquées de contusion ou de la présence de corps étrangers. Nous admettrons d'ailleurs les grandes divisions que nous avons établies pour les traumatismes accidentels, et nous rapporterons de même les lésions chirurgicales de la cornée aux cinq catégories suivantes :

Blessures non pénétrantes de la cornée.

Piqûres de la cornée.

Blessures simples de la cornée.

Blessures de la cornée avec hernie de l'iris.

Corps étrangers de la cornée.

L'abrasion d'une partie plus ou moins étendue de la cornée, dans les cas d'infiltration superficielle de cette membrane et d'opacité consécutive, rentrera naturellement dans notre première division. Mais nous devons avouer que cette opération, vantée surtout par Malgaigne, et applicable seulement aux opacités tout à fait superficielles, n'a pas souvent donné de résultats bien avantageux ; et qu'habituellement on voit se reproduire l'opacité à la suite d'une réaction plus ou moins vive. L'amincissement des lames de la cornée fait toujours craindre, d'ailleurs, le développement d'un staphylôme. Dans tous les cas où on aura décidé cette opération, il faudra toujours avoir soin de prévenir le sujet des récidives possibles. Le traitement immédiat consistera dans une compression médiocre du glode de l'œil, et dans l'application d'eau froide en permanence ; il sera bon également d'avoir recours aux instillations du collyre à l'atropine.

Le type des piqûres de la cornée nous est fourni par l'opération de la discision dans les cas de cataractes molles, et de cataractes congénitales incomplètes. Toutes les personnes qui ont quelque habitude de la pratique ophthalmologique, savent quelle est la bénignité d'une pareille opération, dont tout le

traitement consiste dans le repos de l'organe pendant quelques jours, dans l'instillation de quelques gouttes du collyre à l'atropine, ét dans des applications de compresses froides quan on a lieu de craindre une réaction trop vive. La plaie de la cornée produite par l'aiguille se réunit en quelques heures, et il est presque toujours impossible de reconnaître plus tard le point par lequel a eu lieu la pénétration.

Les blessures simples de la cornée se rencontrent dans tous les procédés d'opération de cataracte par extraction, pour lesquels l'incision porte sur cette membrane; procédés d'ailleurs préférables sous tous les rapports à celui qui consiste à entamer la sclérotique. L'instrument dont on se sert ordinairement pour pratiquer cette incision est le couteau de Grœfe; aussi les lèvres de la plaie sont-elles d'une netteté remarquable ; et la réunion par première intention, la règle. Nous devons, à ce propos, dire un mot du mode de pansement employé par M. Galezowski pour ce genre d'opération ; pansement auquel il croit devoir attribuer la proportion beaucoup plus grande de succès qu'il a obtenus depuis quelques années, Il consiste simplement dans une compression médiocre du globe de l'œil au moyen d'un petit gâteau de charpie, fixé lui-même à l'aide d'une bande ordinaire formant monocle ; et dans l'application permanente, pendant les quarante-huit premières heures qui suivent l'opération, de compresses d'eau très-fraîche par-dessus le pansement. Des instillations du collyre à l'atropine sont de plus faites toutes les deux heures dans l'œil. Grâce à ces précautions, nous avons rarement vu survenir une réaction inflammatoire très-intense; le plus souvent la réunion de la plaie est complète au bout de quelques jours, et la suppuration est l'exception. Quelquefois, surtout à l'époque des fortes chaleurs, M. Galezowski se contente de l'occlusion des paupières et de leur immobilisation au moyen du taffetas d'Angleterre ; en recommandant toujours l'application permanente d'eau froide par-dessus. Ce pansement, de la plus grande simplicité, et à la portée de tout le monde, donne d'excellents résultats et nous ne saurions trop le recommander.

Quant au type des blessures de la cornée avec hernie de l'iris,

nous le trouvons dans l'opération de l'iridectomie pour la création d'une pupille artificielle. Dans ces cas, en effet, une fois l'incision de la cornée faite avec le couteau lancéolaire droit ou courbe, le chirurgien produit lui-même volontairement la hernie de l'iris, qu'il est obligé d'attirer entre les lèvres de la plaie pour en faire l'excision. Et cependant, les conséquences en sont toujours d'une simplicité remarquable ; puisqu'une légère compression, combinée aux applications d'eau froide et aux instillations de gouttes du collyre à l'atropine, suffit pour arrêter la réaction inflammatoire.

Nous en dirons autant des cas dans lesquels le chirurgien introduit lui-même, et de propos délibéré, un corps étranger dans l'épaisseur de la cornée, ou au travers même de cette membrane en forme de séton. Le premier fait, qui se présente assez souvent, dans le tatouage de la cornée, et qui consiste dans l'incrustation de cette membrane avec l'encre de Chine pour masquer les opacités existant en avant de la pupille, détermine rarement d'accidents inflammatoires. Et nous pouvons dire, que si le chirurgien a la patience d'espacer suffisamment les séances et de ne pas trop prolonger chacune d'elles, l'eau froide et l'atropine suffiront dans tous les cas pour prévenir une réaction trop intense. Si, au contraire, il y met trop de précipitation, il pourra en résulter la formation d'abcès et même des symptômes d'iritis, comme nous avons pu le voir chez un jeune homme porteur d'un leucôme central de la cornée droite et qui, pressé de s'embarquer pour le Brésil, voulait absolument être débarrassé de cette difformité avant son départ. Il fallut dans ce cas suspendre les séances et recourir au traitement antiphlogistique.

Enfin, les ophthalmologistes ne se sont pas contentés de pareilles tentatives, et dernièrement M. Wecker, voulant voir jusqu'où pouvait aller la tolérance du globe de l'œil pour les corps étrangers, entreprit une série d'expériences sur ce qu'il appelle aujourd'hui le drainage du globe oculaire. Et ce n'est pas sans quelque étonnement que nous avons pu voir à sa consultation des malades atteints de staphylôme et d'hydrophthalmie, portant depuis une quinzaine de jour un fil d'or au

travers de la cornée, à la manière d'un séton, sans qu'il en résultât la moindre inflammation ni la moindre injection périkératique.

Tous ces faits que nous venons de passer en revue, nous prouvent donc suffisamment de quelle utilité peut être une intervention chirurgicale bien dirigée, et nous montrent en même temps la marche à suivre dans les cas de traumatismes accidentels de la cornée.

CHAPITRE II.

CORPS ÉTRANGERS DE LA CHAMBRE ANTÉRIEURE.

Nous avons vu plus haut, à propos de l'étude des corps étrangers de la cornée, que ces derniers pouvaient, quand ils étaient situés profondément au voisinage de la membrane de Descemet, pénétrer dans la chambre antérieure, soit spontanément par destruction de cette membrane consécutive à la formation d'un abcès; soit accidentellement pendant les tentatives d'extraction faites par le chirurgien. Nous nous sommes étendu longuement, d'ailleurs, sur les conséquences fâcheuses d'un pareil accident, et nous avons indiqué la conduite à tenir en pareil circonstance.

Mais, outre cette classe spéciale de corps étrangers qui ne pénètrent que secondairement dans la chambre antérieure, et qui ne sont qu'une complication des corps étrangers de la cornée, il existe dans la science des cas dans lesquels ceux-ci traversent directement la membrane transparente pour aller tomber dans l'humeur aqueuse, constituant ainsi ce qu'on peut appeler précisément les corps étrangers de la chambre antérieure. Il faut avouer, il est vrai, que les observations en sont

---

(1) V. le numéro de janvier 1877.

bien peu nombreuses, puisque nous n'en trouvons pas un seul cas signalé dans notre statistique de l'année 1875, portant sur 5,465 malades et comprenant 342 traumatismes ; et puisque nous n'avons pu en recueillir qu'un seul depuis dix mois à la clinique du docteur Galezowski, ce qui fait en somme une observation sur environ 10,000 maladies des yeux. M. Desmarres, père, dit avoir vu, dans son immense pratique, des éclats de bois, des parcelles de pierre ou de verre tombés dans la chambre antérieure et fixés à l'iris par des exsudations, mais il en parle comme de cas exceptionnels. Enfin, les recherches auxquelles nous nous sommes livré n'ont fait, d'ailleurs, que confirmer l'extrême rareté de ce genre de lésion, car nous n'avons pu en réunir que trois observations :

La première, de Dixon James : (Fragment de capsule fulminante ayant séjourné pendant huit ans dans la chambre antérieure. Extraction), publiée dans les *Annales d'oculistique* de 1849, t. XXII, p. 17.

La deuxième, de M. Sœmisch : (Éclat de pierre ayant séjourné douze ans dans la chambre antérieure), publiée dans le *Klinic Monastblatt*, t. III, page 46.

La troisième, de M. Wecker : (Éclat de pierre extrait de la chambre antérieure après quatorze ans de séjour), publiée dans la *Gazette des hôpitaux* de 1866, n° 92, et reproduite dans le journal allemand précédent, t. V, p. 36.

Il est facile de juger, d'après ces données, du peu de fréquence de cette espèce de traumatisme du globe de l'œil, qui est une rareté pathologique. — Quant aux corps étrangers qui ont produit la blessure de la cornée pour se loger dans la chambre antérieure, ce sont le plus ordinairement de petits morceaux de pierre projetés par une explosion ou par un instrument quelconque (cas de Sœmisch, Wecker et le nôtre) ; ou des fragments de capsule (cas de Dixon). On comprend qu'on puisse y rencontrer des paillettes de fer ou d'acier, des grains de plomb, etc. ; mais nous n'en avons point d'exemple à citer, et il suffit au praticien de connaître la possibilité de leur existence, dans le cas où pareil fait se présenterait à son observation.

Les symptômes déterminés par la chute des corps étrangers dans la chambre antérieure paraissent devoir se résumer en quelques mots, et on pourrait croire de prime-abord qu'il suffit de bien constater leur présence directement ou au moyen de l'éclairage oblique pour en avoir fini avec la symptomatologie. Il est loin d'en être ainsi cependant; car, comme nous allons le montrer, la réaction peut être bien différente suivant la nature même du corps étranger, suivant que celui-ci est libre dans la chambre antérieure, ou bien maintenu immobile entre l'iris et la cornée qui ont été écartés au moment de l'accident; suivant enfin qu'il est entouré d'une couche légère de lymphe plastique qui l'isole, pour ainsi dire, du milieu ambiant. Dans tous les cas, certainement nous aurons affaire à une irido-kératite traumatique; mais, c'est précisément la forme et l'intensité de cette réaction inflammatoire qui varieront avec la nature et l'état de fixité ou de mobilité du corps vulnérant. Nous aurons donc ainsi à examiner toute une série de phénomènes pouvant aller depuis une simple iritis traumatique, jusqu'à l'iritis suppurée accompagnée du phlegmon de l'œil, ou l'irido-choroïdite avec atrophie et troubles sympathiques dans l'œil du côté opposé. Par contre, nous verrons d'autres cas, dans lesquels le corps étranger s'enkystant par la formation d'une enveloppe de lymphe plastique, celui-ci pourra rester des années sans déterminer de troubles ni de lésions inflammatoires du globe oculaire. Nous pourrons donc, au point de vue symptomatologique, classer ainsi les corps étrangers de la chambre antérieure et admettre les quatre divisions suivantes, importantes surtout au point de vue de la gravité et du pronostic :

Corps étrangers de la chambre antérieure déterminant une très-faible réaction inflammatoire, et ne donnant lieu qu'à une simple exsudation plastique propre à immobiliser le corps vulnérant;

Corps étrangers de la chambre antérieure accompagnés d'une iritis traumatique plastique de moyenne intensité;

Corps étrangers avec iritis suppurée, hypopion et fonte consécutive de l'œil possible;

Enfin, corps étrangers amenant l'éclosion d'une irido-choroïdite intense avec oblitération complète de la pupille, atrophie de l'œil et ophthalmie sympathique dans le globe oculaire du côté sain.

Ce sont là tout autant de points que nous aurons à reprendre un à un à propos des traumatismes de l'iris, et que nous ne saurions approfondir dans ce chapitre, sous peine de faire double emploi. Nous devons cependant nous arrêter sur la première forme, qui est de beaucoup la plus fréquente, puisque les quatre observations que nous avons pu réunir s'y rapportent. Cette étude nous offrira d'ailleurs ce fait extrêmement rare de corps étrangers pouvant séjourner dans le globe de l'œil pendant de nombreuses années (8 dans le cas de Dixon, 12 dans celui de Sœmisch, 14 dans celui de Wecker, 17 dans notre observation personnelle) sans amener de troubles sérieux dans l'organe blessé, et sans déterminer aucun retentissement sur l'organe du côté opposé. Nous allons rapporter d'abord notre observation, à l'aide de laquelle nous ferons ressortir tous les points importants de la question.

Observation XXIX. — Corps étranger de la chambre antérieure gauche (petite pierre) n'ayant déterminé aucun accident pendant 17 ans. — Coup sur l'œil il y a quinze jours, accidents inflammatoires.

M. J..., à Gônes, 40 ans, se présente le 6 août 1876 à la consultation du Dr Galezowski. Il nous rapporte qu'il a perdu la vue de l'œil gauche il y a dix-sept ans, à la suite d'une explosion de mine; affection pour laquelle il a été traité dans son pays, et à laquelle il ne pensait plus, car depuis cette époque il n'avait pas éprouvé la moindre douleur. Mais il y a une quinzaine de jours, il reçut un coup sur le même œil, et depuis il éprouve de violentes douleurs; l'œil est devenu rouge, et son médecin habituel craignant quelque accident l'a envoyé consulter à Paris. L'examen local du globe oculaire gauche nous montre les détails suivants : cicatrice noirâtre située à la partie supéro-interne de l'œil, à l'union de la cornée et de la sclérotique et correspondant précisément au grand cercle de l'iris, cicatrice à peu près circulaire de 3 millimètres de diamètre résultant évidemment de la hernie d'une portion de l'iris, et remontant sans aucun doute à l'accident arrivé il y a dix-sept ans. L'iris adhère à la cicatrice par les deux extrémités de la pupille qui est aussi transportée à la partie supéro-interne de

la cornée et a la forme d'un ovale de 4 mill. de long sur 3 mill. de large, ayant pour limite en bas et en dehors la partie externe du petit cercle de l'iris tiraillé, et en haut et en dedans le bord sclérotical. A la partie inférieure et un peu externe de la chambre antérieure, située entre la face antérieure de l'iris et la membrane de Descemet est un petit corps étranger de la grosseur d'une tête d'épingle, d'un blanc grisâtre, et qui est certainement un petit morceau de pierre. Ce corps étranger est complètement immobile, entouré qu'il est par un léger exsudat, visible à l'éclairage oblique. Il est évident que ce morceau de pierre est dans l'œil depuis le premier accident et qu'il a pénétré par la cicatrice que nous avons décrite plus haut.

L'œil d'ailleurs est actuellement très-vascularisé ; une injection périkératique très-prononcée et généralisée existe tout autour de la cornée. On ne voit aucune trace de blessure ni d'érosion cornéenne récente. Des douleurs périorbitaires très-intenses, et affectant le type névralgique, tourmentent sans cesse le malade depuis le coup qu'il a reçu il y a quinze jours. L'éclairage à l'ophthalmoscope pratiqué pour tâcher de voir le fond de l'œil par l'ouverture pupillaire, montre l'existence d'une cataracte traumatique remontant également à l'accident primitif; ce qui est parfaitement en rapport avec le dire de M. J... qui nous affirme avoir perdu complètement la vue à la suite de l'explosion.

Traitement. — Application de 6 sangsues à la tempe gauche ; instillation de 4 gouttes par jour dans l'œil du collyre suivant : Sulfate neutre d'atropine, 10 cent., eau distillée, 10 gr. On déclare au malade qu'il est urgent qu'il revienne le lendemain (jour d'opération) pour l'extraction du corps étranger.

Mais, M. J... n'a plus reparu à la clinique.

Cette observation, si nous ne nous faisons illusion, est un exemple des plus nets et des plus curieux de corps étranger de la chambre antérieure, et l'évolution des phénomènes morbides bien facile à expliquer.

L'explosion de mine arrivée il y a dix-sept ans, détermina dans l'œil de M. J... la projection d'un petit morceau de pierre, qui, entré à la partie supéro-interne de la cornée, occasionna dans son passage une blessure du grand cercle et de la partie interne de l'iris et alla se fixer à la partie inférieure de la chambre antérieure. Il ne saurait y avoir de doute au point de vue symptomatologique puisque nous constatons la cicatrice de la plaie d'entrée et la présence du corps vulnérant. Pourquoi maintenant, ce corps étranger, au lieu

de provoquer une inflammation très-intense, une iritis suppurée ou toute autre conséquence d'un pareil traumatisme, donna-t-il lieu simplement à une sorte de production plastique, isolante, à la formation d'une sorte de paroi kystique? Nous préférons ne point nous lancer dans des suppositions, ni dans des hypothèses plus ou moins hasardées, qui, en somme, ne nous donneraient point une explication satisfaisante, et nous nous contenterons de la constatation du fait. Quant au retour des accidents inflammatoires après dix-sept ans de séjour de ce corps étranger, qu'on pouvait regarder à juste titre comme ayant acquis droit de domicile dans l'œil, c'est bien facile à expliquer, quand on songe au traumatisme survenu il y a une quinzaine de jours. La secousse, la commotion produite dans le globe de l'œil par le choc reçu, aura déterminé certainement une mobilisation, un déplacement du corps étranger. Il est vrai que cette mobilité n'était point appréciable à nos moyens d'investigation, puisque nous n'avons pas pu la reconnaître ; mais il est bien certain pour nous que ce retour offensif, que cette récente attaque inflammatoire n'avait point d'autre cause, pas d'autre point de départ. Et nous sommes bien intimement convaincu que sans ce nouveau traumatisme, M. J.... aurait pu conserver bien longtemps encore impunément ce morceau de pierre dans l'œil.

Il y a dans ce fait, et c'est là où nous voulions en venir, un grand enseignement pratique et des conclusions importantes à tirer, tant au point de vue du pronostic que du traitement de pareilles lésions. Nous venons d'exposer la marche la plus heureuse des corps étrangers de la chambre antérieure, et nous avons vu qu'ils pouvaient rester inoffensifs pendant de longues années. Mais, par contre, cette observation ne nous montre-t-elle pas tous les dangers d'un pareil hôte dans le globe de l'œil? Et peut-on mieux le comparer qu'à l'épée de Damoclès, dont la moindre secousse, le moindre choc peut déterminer la chute ? Il ne faut pas que le praticien oublie ce principe : Tout corps étranger du globe de l'œil compromet, dans un temps plus ou moins rapproché, non-seulement l'organe atteint, mais encore l'œil du côté opposé ; et l'on ne doit jamais se départir dans la

pratique de cette règle absolue qui ne doit, sous aucun prétexte, souffrir d'exception, d'enlever tout corps étranger du globe oculaire.

L'extraction de tout corps étranger de la chambre antérieure est donc nettement indiquée, et cela le plus tôt possible : Si le chirurgien est appelé au moment de l'accident, et qu'il puisse l'extraire en agrandissant la plaie de passage, il sera bon de se servir de cette voie toute tracée ; sinon, il faudra faire une incision à la cornée, suffisamment large pour éviter toute contusion et toute déchirure de cette membrane au moment du passage du corps étranger. Si celui-ci ne sort pas spontanément après l'incision et qu'il faille se servir des pinces pour son extraction, tous les auteurs s'accordent pour recommander l'excision simultanée de la partie de l'iris avec laquelle le corps étranger est en contact.

Mais, dira-t-on, si le chirurgien n'est appelé que quelques heures, quelques jours même après le traumatisme, alors que les accidents inflammatoires sont complètement développés, et qu'il y a peut-être même suppuration ? Nous répondrons avec Follin et Duplay : « On ne doit pas reculer devant l'extraction, même au moment des accidents inflammatoires développés ; l'extraction est le meilleur des antiphlogistiques. »

On joindra d'ailleurs au traitement précédent, l'application de sangsues à la tempe correspondante, et l'instillation du collyre à l'atropine, si le besoin l'exige.

Nous devrions, pour compléter l'histoire des corps étrangers de la chambre antérieure, parler maintenant des cysticerques et des épanchements du sang qu'on trouve dans cette partie du globe de l'œil.

Mais nous ferons observer que les cysticerques de la chambre antérieure, sur lesquels l'attention a été appelée pour la première fois en 1830 par Sœmmering, et Schott, de Francfort-sur-le-Mein, et dont on a publié depuis une vingtaine d'observations, n'ont aucun rapport avec les traumatismes de l'œil et sortent, par conséquent, tout naturellement des limites que nous nous sommes imposées.

Quant à l'étude de l'hyphéma, elle trouvera mieux sa place à

propos des contusions et des blessures de l'iris, et nous nous étendrons alors avec détails sur ce symptôme important.

CHAPITRE III.

DU TRAUMATISME, DES BLESSURES ET DES CORPS ÉTRANGERS DE L'IRIS.

Les affections traumatiques de l'iris, sans être cependant très-fréquentes, puisque nous n'en avons trouvé que 29 cas pendant toute l'année 1875 à la clinique du Dr Galezowski, ont une importance capitale au point de vue de la gravité des conséquences qui peuvent en résulter. Aussi les blessures de cette membrane ont-elles le privilége de fixer l'attention de la plupart des ophthalmologistes, qui tous leur ont consacré un chapitre spécial dans leurs traités classiques. C'est ainsi que, pour ne citer que les plus autorisés et les plus récents, M. Galezowski, étudie les traumatismes de l'iris sous les quatre chefs suivants : *a*, Blessures. — *b*, Déchirures. — *c*, Contusions. — *d*, Corps étrangers ; MM. Follin et Duplay admettent les divisions suivantes : Piqûres de l'iris. — Plaies proprement dites.—Décollement. —Déchirures ; M. Wecker enfin reconnaît les trois classes principales suivantes: traumatismes par instrument piquant et tranchant, — par corps étranger, — par contusion de l'œil. Toutes ces classifications sont certainement aussi complètes que possible et embrassent toutes les lésions traumatiques de l'iris ; mais elles nous paraissent avoir le tort de se prêter bien difficilement à une description clinique, et si elles ont l'avantage d'être irréprochables dans un traité didactique, elles ne permettent point de mettre le praticien en face de chaque cas particulier, ni d'exposer toutes les difficultés avec lesquelles il peut être aux prises dans la pratique, but que nous nous proposons tout particulièrement dans le cours de cette étude. Aussi avons-nous recherché avec le plus grand soin et non sans peine, il faut l'avouer, une division réunissant, autant que possible, ces

avantages ; nous ne nous berçons point de l'espoir de donner une classification irréprochable, et nous en reconnaissons nous-même toute l'imperfection. Mais nous avons tout au moins la conscience d'avoir fait tous nos efforts pour rendre cette question aussi claire que possible au médecin praticien, et pour embrasser la plupart des cas particuliers.

Voici donc les divisions cliniques que nous proposons de suivre :

1° Contusions de l'iris, donnant lieu par ordre de fréquence :
(*a*). A l'iritis traumatique.
(*b*). A l'irido-choroïdite traumatique.
(*c*). A l'hyphéma traumatique.
(*d*). Au décollement de l'iris.
(*e*). Aux déchirures de l'iris.
(*f*). Au tremblement de l'iris.
2° Blessures de l'iris subdivisées elles-mêmes en
(*a*). Piqûres de l'iris.
(*b*). Blessures par instrument tranchant.
3° Corps étrangers de l'iris.

CONTUSIONS DE L'IRIS.

Iritis traumatique.

L'inflammation de l'iris, sans être bien fréquente, est cependant, de toutes les affections traumatiques de cette membrane, celle que l'on rencontre le plus souvent dans la pratique. Il est bien entendu que nous ne voulons parler dans cet article, que des iritis existant sans plaie de la cornée ni de l'iris, pas plus que des iritis résultant d'une opération chirurgicale ; nous avons parlé de la première forme à propos des blessures de la membrane transparente ; la seconde rentre tout naturellement dans les blessures de l'iris ; quant aux iritis qui sont la conséquence d'une intervention quelconque du fait de la chirurgie, nous les rangerons dans une classe à part que l'on trouvera au traumatisme chirurgical de l'iris. Ceci bien établi, nous allons cher-

cher à donner au lecteur une idée nette de la fréquence et des causes de cette espèce de traumatisme.

Fréquence et Étiologie. — Si nous nous reportons à la statistique que nous avons établie pour l'année 1875 et portant, comme on le sait déjà, sur 342 lésions traumatiques du globe de l'œil, nous en trouvons en tout 29 se rapportant aux affections de l'iris ; or, sur ces 29 traumatismes, nous avons 8 cas d'iritis traumatiques par contusion, c'est-à-dire un peu plus du tiers, et plus exactement 3,625. Ces 8 observations sont d'ailleurs ainsi réparties : 6 se rapportent à des hommes, 1 à une femme, 1 à un enfant ; 4 fois la lésion siégeait à droite, 3 fois à gauche ; dans un cas, l'œil blessé n'est point indiqué. Nous pouvons donc conclure de ces données que l'iritis traumatique par contusion est infiniment plus fréquente chez l'homme que chez la femme, et d'une égale fréquence chez la femme et l'enfant ; que du reste cette affection se présente environ aussi souvent à droite qu'à gauche. Cette fréquence beaucoup plus grande chez l'homme n'a pas lieu de nous étonner et paraîtra, au contraire, toute naturelle quand nous aurons énuméré les causes les plus ordinaires des contusions de l'iris, auxquelles le sexe masculin est de beaucoup le plus exposé et par le genre de vie et par les exercices spéciaux auxquels il se livre. — On peut rapporter, en effet, à deux classes principales les traumatismes ayant pour résultat une contusion de l'iris : 1° les contusions directes du globe de l'œil ; 2° les contusions à distance, portant plus particulièrement au niveau des régions temporales et périorbitaires. — Parmi les chocs portant directement sur l'organe de la vision, la plus grande partie est produite par la projection de morceaux de fonte, de fer, d'acier, de bois ; par des fragments de pierre ou de marbre ; par des balles, comme cela se voit assez souvent, dans le jeu de paume, par des boules de neige. Quelquefois le traumatisme de l'œil est causé par un coup de fouet (comme cela est arrivé dans un cas de notre statistique), ou par une branche d'arbre (autre cas relevé), accident fréquent, surtout à l'époque de la chasse. Quant aux causes des contusions à distance, elles sont encore beaucoup plus nombreuses ; nous

avons noté un coup de corne de vache, une blessure de la région temporale par l'angle d'une porte, des coups de poing dans une rixe, des traumatismes produits par des chutes, etc. Dans tous les cas, l'ébranlement qui avait débuté par les parois de l'orbite, s'était transmis au globe de l'œil, et avait retenti tout particulièrement sur l'iris, dont l'inflammation avait été la conséquence; or, n'est-il pas évident que toutes ces causes se rencontrent bien plus fréquemment chez l'homme; et, y a-t-il lieu dès lors de s'étonner du nombre beaucoup plus grand d'iritis traumatiques dans le sexe masculin? Il n'y a là, comme nous le disions plus haut, rien que de très-naturel.

Les causes et la fréquence de l'iritis traumatique par contusion bien établies, nous devons maintenant étudier en détail les symptômes de ce genre particulier d'affection traumatique, et donner tous les caractères qui permettent de reconnaître, même tout à fait au début, le développement du travail inflammatoire.

Symptomatologie. — L'iritis traumatique peut, comme toutes les inflammations spontanées de la membrane irienne, affecter les trois formes ordinaires; iritis séreuse, iritis plastique et iritis suppurée. Il faut avouer cependant que la forme séreuse est de beaucoup la plus fréquente, ce que nous croyons devoir attribuer, en grande partie, au moins, à la rapidité de l'intervention chirurgicale dans la plupart des cas, et au mode de traitement employé; car, si l'affection est abandonnée à elle-même, on voit assez rapidement l'iritis passer à la seconde forme, des exsudats plus ou moins abondants oblitérer la pupille, et l'atrésie de cette dernière survenir avec toutes ses conséquences. Quant à la suppuration de l'iris, produite par la simple contusion du globe de l'œil, elle est tout à fait exceptionnelle, en dehors des blessures de la cornée et de celles de cette membrane elle-même. L'iritis séreuse, qu'il n'est pas toujours très-facile de diagnostiquer à la première période, débute ordinairement quelques heures seulement après l'accident, et présente à considérer des symptômes objectifs, des symptômes subjectifs et des troubles fonctionnels de l'organe frappé. Les

deux observations suivantes, dont l'une a été prise quelques heures seulement après le traumatisme, et l'autre quarante-huit heures après, nous montreront par quelles phases passe l'affection et nous permettront de signaler, en les reprenant un à un, les symptômes qui servent à l'établissement du diagnostic.

Observation XXX. — Contusion du globe de l'œil gauche par un morceau de fer. — Iritis traumatique au début.

M. M..., polisseur sur acier, demeurant 18, rue Cambronne, 28 ans, se présente le 29 novembre 1876, à la consultation de l'hôtel des Invalides. Cet ouvrier nous raconte que la veille au soir, en travaillant, un morceau de fer de la grosseur du bout du petit doigt, lancé avec une certaine force, l'a frappé au niveau de la paupière supérieure gauche ; que depuis ce moment il souffre de cet œil et n'a pu ce matin reprendre son travail. L'examen local ne nous montre aucune érosion, ni blessure des paupières, ni du globe oculaire ; mais nous notons une injection périkératique d'un rouge vineux peu marquée, il est vrai, mais appréciable cependant. Ce qui frappe surtout, c'est le diamètre de la pupille qui est d'environ un tiers moins large que celle de l'œil correspondant ; l'iris est d'ailleurs paresseux : la contraction et la dilatation sous l'influence alternative de la lumière et de l'obscurité se font très-lentement. On ne remarque cependant encore aucun changement dans la couleur de l'iris, ni aucun trouble de l'humeur aqueuse. Le blessé éprouve une douleur sourde et contusive dans l'œil gauche ; photophobie très-marquée ; larmoiement. Diagnostic : Iritis traumatique au début. Traitement : instiller quatre gouttes du collyre suivant dans l'œil et par jour : sulfate neutre d'atropine, 2 centigrammes, eau distillée : 10 grammes. — Compresses d'eau froide sur l'œil.

Le lendemain, 30 novembre, l'iris avait un peu changé de couleur, sa teinte paraissait un peu terne, l'humeur aqueuse était légèrement trouble, et le diagnostic d'iritis traumatique était pleinement confirmé. Une application de ventouses scarrifiées à la tempe et la continuation du collyre à l'atropine amenèrent rapidement la cessation des symptômes inflammatoires, et, actuellement le malade est complètement guéri sans la moindre synéchie postérieure.

Observation XXXI. — Contusion du globe de l'œil droit par un morceau de fer. — Iritis traumatique.

M. M..., 15 ans, demeurant 201 rue de Charenton, se présente le 15 septembre 1876, à la consultation du Dr Galezowski.

Cet ouvrier nous rapporte que dans la soirée du 13 septembre,

il avait reçu un morceau de fer, de la grosseur du pouce, sur l'œil droit; que depuis cette époque l'œil était rouge, et que les douleurs l'empêchaient de continuer son travail. Nous ne trouvons aucune trace de blessure, ni d'érosion, soit sur les paupières, soit sur la conjonctive, soit sur la cornée. Une injection périkératique d'un rouge vineux assez prononcé, s'étendant à une grande partie de la conjonctive bulbaire, est des plus manifestes ; la pupille est considérablement rétrécie, et très-peu mobile sous l'influence de la lumière ; l'iris paraît légèrement changé de couleur et dépoli. L'humeur aqueuse est louche, bien que la cornée soit manifestement transparente. Des douleurs périorbitaires, affectant le type névralgique, ont été ressenties assez violemment la nuit précédente par le malade ; photophobie très-marquée, larmoiement assez prononcé. Diagnostic : iritis traumatique. Traitement : instiller 4 gouttes par jour du collyre ordinaire au sulfate neutre d'atropine, et mettre en permanence des compresses d'eau fraîche sur l'œil. Les accidents inflammatoires et les douleurs disparurent rapidement, et au bout de 12 jours il ne restait aucune trace de l'affection traumatique.

Les symptômes qui caractérisent l'iritis séreuse sont donc des plus nets et nous donnent à considérer : l'injection périkératique, la diminution du diamètre de la pupille, le changement de couleur et le dépoli de la face antérieure de l'iris, la paresse du sphincter interne de cette membrane, le trouble de l'humeur aqueuse, enfin les douleurs à type névralgique affectant surtout la région périorbitaire, la photophobie et le larmoiement.

L'injection périkératique dans l'iritis séreuse traumatique n'est jamais très-developpée et n'atteint point cette teinte lie de vin foncée que nous rencontrerons dans l'iritis plastique et surtout dans l'iritis suppurée et l'irido-choroïdite. Elle est toujours généralisée d'emblée au pourtour de la cornée, et est produite plus particulièrement par les vaisseaux de l'épisclère, le système vasculaire de la conjonctive y entrant habituellement pour une faible part. Dans tous les cas, cette altération est assez caractéristique pour faire naître immédiatement l'idée d'une inflammation de l'iris.

La diminution du diamètre de la pupille est un fait sur lequel le chirurgien doit fixer son attention d'une manière toute spéciale, quand il a lieu de se croire en présence d'une iritis. Le

rétrécissement pupillaire est tellement la règle, et la dilatation au contraire, tellement l'exception, que ce symptôme nous paraît d'une importance capitale dans l'étude des inflammations de l'iris. Ce rétrécissement peut d'ailleurs varier comme dimensions, et si parfois il est difficile de se prononcer, le plus habituellement la diminution de diamètre saute, on peut dire, aux yeux d'un observateur exercé ; et on arrive avec un peu d'exercice, à apprécier les différences les plus minimes.

Le changement de couleur et le dépoli de la face antérieure de l'iris, qui sont produits par la chute de la couche épithéliale de cette membrane, sont beaucoup plus difficiles à reconnaître, au début bien entendu, que les symptômes précédents, et l'on ne peut guère se prononcer que quelques jours après le développement de la réaction inflammatoire. Il faut être d'autant plus réservé dans cette appréciation du changement de couleur que, très-souvent relativement, les deux iris n'ont pas la même coloration. Mais nous n'en devons pas moins affirmer que, quand à la modification dans la nuance, se joint un état velouté, un état tomenteux, une espèce de macération de la face antérieure de l'iris, on a affaire à un symptôme caractéristique de l'iritis.

La paresse de l'iris, la diminution de mobilité de la pupille, la lenteur de contraction du sphincter interne se remarquent tout à fait au début de l'inflammation de l'iris ; et cette constatation seule, à la suite d'une contusion de l'œil, doit faire craindre des accidents inflammatoires du côté de cette membrane. Ce symptôme est d'ailleurs bien facile à percevoir, car il suffit d'ouvrir et de fermer alternativement l'œil, en soulevant et abaissant la paupière supérieure pour s'en rendre compte. La pupille, qui dans l'état normal, se resserre subitement au contact de la lumière et comme spasmodiquement, dans les cas d'iritis au début au contraire se resserre peu à peu, comme par degrés et en produisant pour ainsi dire des oscillations. Ces caractères seuls, quand nous les rencontrons, nous font affirmer l'existence d'un état inflammatoire de l'iris.

Quant au trouble de l'humeur aqueuse qui peut parfois même contenir de petits flocons résultant de la desquamation

épithéliale, il ne survient habituellement que du quatrième au cinquième jour de l'iritis et alors que le diagnostic ne saurait être douteux. Aussi, ce symptôme, tout en ayant certainement son importance, ne doit venir qu'après ceux que nous avons déjà signalés, et qu'il ne fait que corroborer.

Les signes subjectifs, et les troubles fonctionnels de l'organe blessé qu'il nous reste à passer en revue, sont beaucoup moins caractéristiques ; car, si nous exceptons la douleur, les autres se retrouvent à peu près dans toutes les affections oculaires, et particulièrement la photophobie, le larmoiement et le trouble des images. Mais le symptôme douloureux présente dans l'iritis, et dans l'iritis séreuse en particulier, un siége qu'il faut bien connaître ; elle est d'abord contusive pendant les premières vingt-quatre heures environ, mais elle ne tarde pas à s'irradier tout spécialement le long des branches de la cinquième paire, en même temps qu'elle affecte le type névralgique. Parfois, en raison de l'augmentation considérable de la pression intra-oculaire, on voit survenir subitement une compression des nerfs ciliaires, et la douleur peut acquérir un plus haut degré encore d'intensité.

L'iritis plastique que nous considérons simplement comme un degré plus avancé de la lésion précédente, comme une inflammation ayant eu le temps d'évoluer et de donner lieu à la formation d'exsudats, nous présenterait à examiner tous les symptômes que nous venons de passer en revue, avec cette différence qu'ils sont un peu plus accentués ; nous ne reviendrons point sur ce que nous en avons dit, nous contentant d'étudier le caractère différentiel, c'est-à-dire la formation des exsudats. Dans cette forme particulière on voit la pupille, habituellement très-rétrécie, devenir irrégulière, comme échancrée, et présenter une série de petites masses exsudatives, d'abord à peine visibles à l'éclairage oblique, et qui établissent des adhérences entre le bord pupillaire et la cristalloïde antérieure. Ces exsudations, composées au début d'une substance amorphe, qui agglutine ainsi la partie postérieure de l'iris et la capsule, constituent ce qu'on est convenu de désigner sous le nom de synéchies postérieures ; elles sont d'abord susceptibles de réso-

lution et d'atrophie ; mais, si le traitement intervient trop tard et alors qu'elles sont déjà de date ancienne, elles peuvent prendre les caractères du tissu cellulaire, et la pupille restera déformée. Si les synéchies postérieures sont localisées, il en résultera peu de trouble en somme pour la vision, comme nous allons le démontrer tout à l'heure dans l'observation 32; mais si l'exsudat épanché dans le champ pupillaire est très-considérable, il peut amener une occlusion totale de la pupille avec toutes ses conséquences que nous aurons à examiner tout au long à propos de l'irido-choroïdite traumatique.

Observation XXXII. — Contusion indirecte de l'œil droit. — Iritis traumatique plastique. — Persistance de synéchies postérieures à la partie inférieure de la pupille.

Madame B..., 56 ans, demeurant villa Saint-Pierre, n° 36, se présente le 9 septembre 1876 à la consultation de l'hôtel des Invalides. Elle nous rapporte qu'il y a trois semaines, le 17 août, cherchant à ouvrir une porte, derrière laquelle se trouvait un obstacle, celle-ci fut violemment poussée et l'atteignit au niveau de la région temporale droite ; le lendemain l'œil était très-rouge et depuis cette époque la rougeur a toujours été en augmentant, au point qu'elle ne peut plus travailler actuellement. Toutefois elle a très-peu souffert, et c'est pour ce motif qu'elle n'est pas venue plus tôt. L'examen local nous montre une injection périkératique intense, toute l'étendue de la conjonctive bulbaire est d'une teinte lie de vin caractéristique, la pupille est considérablement rétrécie ; des synéchies postérieures très-nettes, surtout à l'éclairage oblique, existent à la partie inférieure du bord pupillaire ; la coloration de la face antérieure de l'iris est manifestement différente de celle du côté opposé, l'humeur aqueuse est trouble. Peu de douleurs périorbitaires ; photophobie, larmoiement. La malade ne présente aucun antécédent, ni syphilitique, ni rhumatismal, ni goutteux. *Diagnostic :* Iritis traumatique avec synéchies postérieures à la partie inférieure de la pupille. *Traitement :* Instillation dans l'œil du collyre suivant : sulfate neutre d'atropine, 10 centigrammes ; eau distillée, 10 grammes. Ventouses scarifiées à la région temporale droite.

Le 13 septembre, amélioration très-sensible ; l'injection périkératique a complètement disparu, la pupille s'est dilatée, sauf à la partie inférieure où les adhérences ont résisté, ce qui lui donne la forme d'un cœur de carte à jouer. Plus de douleur. Photophobie moindre. Vésicatoire volant à la tempe. Sous l'influence de l'atropine à haute dose et des révulsifs, les exsudats finirent par se résorber, mais il resta toujours au niveau de la synéchie une pigmentation de la cristalloïde antérieure.

Ce matin encore (4 décembre 1876), nous avons observé un cas identique chez un ouvrier qui avait reçu sur l'œil gauche un morceau de pierre de la grosseur du poing; la douleur étant très-faible, il se préoccupa peu de cet accident, et resta trois semaines sans consulter: au moment où il se présenta à notre observation, il y avait une iritis très-intense avec des synéchies postérieures occupant tout le bord inférieur de la pupille et qui résistèrent, momentanément du moins, à l'action de l'atropine. Cet homme est actuellement soumis à un traitement énergique, que nous indiquerons tout à l'heure en détails.

Quant à l'iritis suppurée, consécutive à une simple contusion de l'œil, et par conséquent sans plaie de la cornée, ni de l'iris, elle est tout à fait exceptionnelle, et nous n'avons point eu à en observer; nous en trouvons cependant un cas signalé dans notre statistique de 1875, et consécutive à une contusion par un coup de corne de vache. Lorsque l'iritis traumatique doit ainsi aboutir à la suppuration, les accidents inflammatoires prennent une intensité considérable et la marche de l'affection est notablement accélérée. Au lieu de la simple injection périkératique que nous avons notée dans les formes précédentes, il y a un véritable chémosis plus ou moins accentué, il est vrai, mais toujours appréciable ; l'humeur aqueuse est beaucoup plus trouble et l'hypopion ne tarde pas à apparaître à la partie inférieure de la chambre antérieure. Dans les cas même d'une très-grande intensité, on peut voir un peu de sang mêlé au pus. Les douleurs périorbitaires sont d'ailleurs très-violentes et le sommeil impossible. Il en résulte le plus ordinairement un état général assez grave, avec fièvre et état gastrique très-notables.

Diagnostic. — Après tous les détails dans lesquels nous venons d'entrer ; après l'énumération, un peu longue peut-être, mais indispensable, selon nous, des symptômes que nous avons examinés un à un, le diagnostic d'iritis sera certainement très-facile à porter. Mais voici venir les difficultés : un malade se présente à la consultation, tout le monde est d'accord pour dire qu'il s'agit manifestement d'une iritis, mais

comment affirmer si cette inflammation est d'origine traumatique, ou de toute autre nature ? Ne savons-nous pas avec quelle facilité, avec quelle complaisance tous les malades, quels qu'ils soient d'ailleurs, sont disposés à rapporter à un choc, à un coup, à un traumatisme quelconque les affections dont ils sont porteurs ? Et ne voit-on pas journellement des praticiens encore au début de leur carrière, et trop confiants dans le récit de leurs clients, mettre sur le compte d'une cause traumatique des lésions qui naissent spontanément ou qui ne sont que la conséquence d'un état général diathésique ? Si encore l'iritis traumatique avait des symptômes spéciaux, une marche caractéristique, des lésions typiques, on pourrait insister sur ces différences et avec une attention et des connaissances exactes, arriver à un diagnostic nosologique certain : mais malheureusement nous devons avouer que, parmi toutes les observations d'iritis traumatique que nous avons recueillies, aucune ne nous a fourni des signes pathognomoniques, caractéristiques du traumatisme. Aussi (et c'est la règle de conduite que nous nous sommes tracée et que nous ne saurions trop recommander à nos confrères), nous croyons qu'on ne peut arriver à la connaissance exacte de la nature étiologique de l'iritis traumatique que par exclusion. Nous avons pris pour principe, non pas de nous méfier des malades, ce qui serait injuste pour beaucoup peut-être, mais de n'ajouter qu'une créance limitée à leur récit. Quand on se trouve en présence d'une iritis, il ne faut jamais oublier que la syphilis est la cause infiniment la plus fréquente de cette affection, et que les statistiques les mieux faites donnent sur 100 iritis une proportion de 95 iritis spécifiques ; les autres espèces étant le plus habituellement rhumatismales ou goutteuses. Car les iritis blennorhagiques, celles qui sont produites par les troubles de la menstruation, et celles qui viennent secondairement à la suite de certaines maladies aiguës, telles que la variole, l'érysipèle de la face, la pneumonie, etc., sont tout à fait exceptionnelles. On nous dira sans doute que chacune de ces formes particulières d'iritis a une marche et des caractères spéciaux connus d'avance, et qu'il est impossible, avec une expérience suffisante, de s'en

laisser imposer par la nature de l'affection? Nous n'ignorons pas certainement la marche lente, insidieuse, sourde, de l'iritis syphilitique; nous savons également toute l'importance que l'on doit attribuer à la teinte cuivrée particulière que prend très-souvent la face antérieure de l'iris, et à la présence des condyiômes dans l'épaisseur de cette membrane; la coïncidence fréquente d'une kératite ponctuée avec cette forme d'iritis ne nous est point non plus inconnue. La rapidité d'évolution, la marche suraiguë et l'intensité des douleurs caractérisent le plus ordinairement l'iritis rhumatismale. Quant à l'iritis goutteuse, elle est presque toujours compliquée d'une épisclérite siégeant principalement à la partie externe du globe oculaire. Ce sont là évidemment des renseignements qu'il ne faut point négliger, et dont un praticien instruit doit tenir grand compte. Mais il ne faut point oublier non plus toute l'influence des traumatismes, des chocs parfois les plus insignifiants sur les déterminations locales des états diathésiques. Tout le monde sait qu'un coup, que la moindre contusion suffit souvent chez un sujet, en pouvoir de syphilis, pour amener en ce point la formation d'une périostite, d'une gomme ou d'un ulcère spécifique; chez un rhumatisant ou un goutteux, une articulation, sur laquelle porte un traumatisme, détermine souvent l'apparition d'une arthrite rhumatismale ou goutteuse; or, ces déterminations que nous voyons se produire ainsi pour une partie quelconque de l'organisme, existent également pour les organes de la vision; et il suffit quelquefois chez un syphilitique d'une contusion, d'un coup portant sur la région temporale, sur un point quelconque de la tête pour amener le développement d'une iritis spécifique. Dirons-nous dans ce cas que nous avons affaire à une iritis traumatique? Et la conduite du chirurgien qui, sans avoir recherché les antécédents et qui préoccupé uniquement de la cause traumatique apparente, instituerait un traitement purement antiphlogistique, ne serait-elle point complètement absurde et irrationnelle? Aussi pensons-nous que la seule méthode exacte pour arriver au diagnostic d'iritis traumatique consiste dans l'élimination préalable des états diathésiques; et pour nous, quand un sujet porteur d'une iritis nous

raconte que cette lésion est consécutive à un traumatisme, nous avons pour principe de ne qualifier cette iritis de traumatique que quand les antécédents sont complètement négatifs. Si nous retrouvons la moindre trace de syphilis, de rhumatisme ou de goutte ; s'il existe un écoulement blennorrhagique de l'urèthre au moment de l'examen, nous n'attachons aucune importance à la cause traumatique, et notre traitement est dirigé en conséquence. C'est là un point de pratique dont l'importance capitale n'échappera à personne, et dont l'oubli pourrait causer au praticien de cruelles méprises.

Pronostic et complications. — Le pronostic de l'iritis traumatique par contusion simple variera beaucoup, comme on peut s'en rendre facilement compte par l'étude symptomatologique sur laquelle nous avons longuement insisté, suivant la forme de l'inflammation et surtout suivant l'époque à laquelle le blessé se présentera à notre observation. L'iritis séreuse n'entraîne jamais aucun danger immédiat ou éloigné pour l'état de la vision ; et si on intervient dans les premiers jours, les milieux du globe de l'œil reviendront rapidement *ad integrum.* Il n'en est pas de même de l'iritis suppurée, qui indique toujours un degré plus violent de traumatisme ou une prédisposition fâcheuse de l'organisme atteint ; et dans ces cas d'apparition rapide et abondante d'hypopion, il faut toujours craindre une altération des membranes profondes du globe de l'œil et songer à la possibilité du phlegmon de cet organe. Pour ce qui est de l'iritis plastique, nous ne croyons pas trop nous avancer en affirmant que son pronostic est toujours subordonné à la conduite du malade et à l'intervention chirurgicale. Si celui-ci ne vient demander conseil que longtemps après l'accident et alors que les synéchies postérieures sont très-abondantes et très-solides, le traitement même le mieux dirigé sera complètement incapable d'amener la résorption des exsudats en grande partie organisés ; et des inégalités de la pupille, des troubles très-graves de la vision en seront la conséquence fatale. Si, d'un autre côté, au moment où se présente le blessé, les synéchies postérieures, quoique déjà épaisses et résistantes, sont encore

susceptibles d'être rompues, mais seulement par un traitement très-actif et avec des doses d'atropine considérables, et que le chirurgien consulté n'ose point y avoir recours, la vision est également compromise. Dans tous ces cas, ce qu'il y a le plus à redouter, et ce qui doit encourager les praticiens même les plus craintifs dans la voie d'une intervention rapide et active est la possibilité d'une oblitération complète de la pupille et le développement inévitable d'une irido-choroïdite, dont l'atrophie de l'œil est la conséquence fatale.

Mais le pronostic de l'iris traumatique peut être encore singulièrement aggravé par d'autres lésions concomitantes et résultant du même choc. C'est ainsi que cette inflammation peut se compliquer de rupture de la choroïde, de décollement de la rétine, de cataracte traumatique, etc. Nous avons nous-même rapporté dans le numéro de juillet 1876 du *Recueil d'ophthalmologie* une observation d'iritis traumatique avec neurorétinite. Toutes ces complications trouveront une place à part dans le cours de ce travail ; nous ne devions ici qu'en signaler la possibilité.

Traitement. — Le traitement de l'iritis traumatique qui, dans tous les cas, sera naturellement antiphlogistique, variera lui-même comme activité, selon l'intensité et la période plus ou moins avancée des symptômes inflammatoires. Quand on se trouvera en présence d'une iritis tout à fait au début et remontant à vingt-quatre ou quarante-huit heures au plus, l'instillation de quelques gouttes par jour dans l'œil blessé du collyre ordinaire au sulfate neutre d'atropine (2 centig. pour 10 gr.) et l'application de compresses d'eau fraîche en permanence dessus les paupières, suffiront grandement pour entraver les accidents et ramener l'organe à l'état normal.

Dans les cas d'iritis séreuse, même à une période plus avancée, avec douleurs périorbitaires supportables, les mêmes indications thérapeutiques subsisteront.

Mais si nous avons affaire à une iritis à réaction inflammatoire intense, avec douleurs névralgiques violentes, et surtout avec des synéchies postérieures en voie de formation et d'orga-

nisation, il n'y a pas un moment à perdre, et il faut avoir recours immédiatement aux moyens les plus actifs. L'application de 6 ou 8 sangsues à la tempe correspondante à l'œil blessé ; l'instillation de quatre gouttes par jour du collyre suivant : sulfate neutre d'atropine 10 centigr., eau distillée 10 gr., l'emploi de purgatifs légers administrés deux fois la semaine, seront nettement indiqués. Il va sans dire que le repos de l'organe doit être absolu, et il sera même indispensable de porter des lunettes teinte fumée pour diminuer la photophobie. Si malgré tout les douleurs persistent, les compresses chaudes trempées dans la solution suivante : extrait de belladone 1 gr., extrait de jusquiame 2 gr., eau distillée 150 gr., devraient être maintenues en permanence sur l'œil; en dernier lieu on aurait recours aux onctions faites avec la pommade mercurielle belladonée autour de l'orbite. On sera peut-être étonné de nous voir recommander l'application de sangsues, quand, dans plusieurs de nos observations, nous avons eu recours aux ventouses scarifiées ? Cela tient uniquement à ce fait que les malades en question n'ayant point les ressources nécessaires pour acheter des sangsues, nous avons été obligé d'en remplacer l'application par une autre forme de dérivation ; or, l'action des ventouses scarifiées est celle dont les effets se rapprochent le plus du but qu'on se propose en pareil cas, et nous ne saurions trop en recommander l'emploi dans des circonstances analogues.

Si malgré le traitement précédent, les synéchies postérieures ne disparaissent point ou ne cèdent qu'en partie, le chirurgien ne doit pas se tenir pour battu et se retirer devant les difficultés. Il ne faudra pas craindre alors d'avoir recours à des doses massives d'atropine, et l'instillation du collyre suivant : sulfate neutre d'atropine, 15 ou même 20 centigr., eau distillée 10 gr., faites 4 ou 5 fois dans les 24 heures, donnera souvent des résultats aussi favorables qu'inattendus. Il sera toujours bon d'y joindre l'administration à l'intérieur de l'iodure de potassium, dans le but de faciliter la résorption des exsudats; et M. Galezowski a l'habitude de prescrire dans ce cas, par jour, deux cuillerées à bouche de la potion suivante : iodure de po-

tassium 15 gr., sirop de gentiane 100 gr., eau 150 gr. L'application de vésicatoires volants promenés autour de l'orbite rendra également de bons services.

Quand, par exception, l'iritis traumatique par contusion simple tendra à la suppuration, il faudra plus que jamais insister sur les antiphlogistiques locaux et ne pas reculer devant deux et même trois applications de 8 à 10 sangues à la tempe dans l'espace de quelques jours.

Les frictions mercurielles belladonées et le collyre à l'atropine trouveront les mêmes indications que plus haut.

Mais il se présente dans la pratique (et nous en avons déjà personnellement vu plusieurs) des cas dans lesquels il est absolument impossible d'avoir recours à l'atropine : tantôt cet agent ne détermine aucun effet sur la pupille, même aux doses les plus élevées; tantôt il occasionne une irritation particulière et pathognomonique de la conjonctive et des paupières qui oblige à en suspendre l'instillation; tantôt, enfin, son absorption par la muqueuse du globe de l'œil et par celle des voies lacrymales amène les accidents généraux de l'atropinisme. Force est d'y renoncer. Que faire alors? Allons-nous rester désarmé? Non, il est dans ces cas formellement indiqué d'avoir recours à l'instillation de quatre gouttes par jour du collyre suivant : sulfate neutre d'ésérine 5 centigr., eau distillée 10 gr. qui agissant précisément en sens inverse de l'atropine, aboutit au même résultat.

IRIDO-CHOROÏDITE TRAUMATIQUE.

Il paraîtra peut-être étonnant à certains praticiens, peu familiarisés avec les études ophthalmologiques, de nous voir traiter, à propos des traumatismes de l'iris, de l'irido-choroïdite par contusion; et ils se demanderont sans doute pour quelle raison nous n'avons point renvoyé cette question à l'histoire des affections traumatiques de la choroïde? Nous devons leur répondre dès à présent que les liens qui unissent l'iritis à l'irido-choroïdite traumatique sont tellement intimes, que ces deux espèces d'inflammation sont si souvent la conséquence l'une de l'autre

qu'elles ne forment, pour ainsi dire, que deux phases successives de la même affection; qu'il est impossible en clinique et dans la pratique de les séparer et qu'elles rentrent tout naturellement dans le même groupe morbide. Cette question ainsi résolue, nous allons commencer l'histoire de cette lésion importante du globe de l'œil.

Fréquence et étiologie. — Nous avons vu précédemment que sur 29 affections traumatiques de l'iris, relevées dans notre statistique de 1875, le nombre des iritis par contusion était de 8; or, le chiffre des irido-choroïdites est de très-peu inférieur et s'élève à 6, ce qui donne très-approximativement une proportion de 1/5 sur la totalité des traumatismes de l'iris. Sa fréquence, d'ailleurs, est, comme pour l'iritis, infiniment plus grande chez l'homme que chez la femme, car sur les 6 cas auxquels nous faisons allusion 5 se rapportent à des hommes et l'autre à un enfant. De plus, sur 3 observations qui nous sont personnelles et dont nous donnerons les détails tout à l'heure, 2 ont encore trait à des personnes du sexe masculin, et la troisième à une jeune femme. Ce qui fait, en somme, que sur 9 cas d'irido-choroïdite par contusion du globe de l'œil, 7 ont été observés chez l'homme, 1 chez la femme et le dernier chez un enfant.

Il n'y a rien là qui doive nous étonner, si l'on veut bien passer en revue la série des causes susceptibles de déterminer une pareille lésion : ces causes n'étant autres que celles sur lesquelles nous avons longuement appelé l'attention à propos de l'iritis traumatique par contusion. Qu'il nous suffise de dire, afin de ne pas trop nous répéter, que l'irido-choroïdite peut résulter d'un choc portant directement sur le globe de l'œil (morceau de fer 1 fois, morceau de bois 1 fois, fragment de pierre 1 fois, coup d'ongle 1 fois, coup de serviette dans 1 cas, contusion avec un pistolet d'enfant 1 cas), ou indirectement au pourtour des parois orbitaires comme le fait se produit dans les chutes sur la tête ou dans les coups violents portés sur cette région. Cette étude étiologique nous montre donc bien de la façon la plus évidente la communauté qui existe entre l'iritis et l'irido-choroïdite, ce qui va ressortir encore bien plus nettement des symptômes et de la marche de cette dernière affection.

Symptomatologie. — Au point de vue de la symptomatologie pathologique et de la pathogénie, il faut nécessairement admettre deux grandes classes d'irido-choroïdite traumatique : la première dans laquelle l'inflammation de la choroïde n'est que la conséquence d'une iritis; la seconde, dans laquelle la lésion existant primitivement dans la choroïde s'étend peu à peu à l'iris. Nous verrons d'ailleurs qu'à un moment donné, qu'à une certaine période de l'affection on peut être tres-embarrassé pour dire quel a été le point de départ; et que dès lors les deux formes se confondent et suivent une marche identique, qui a le plus habituellement pour terme ultime l'atrophie du globe de l'œil.

L'irido-choroïdite consécutive à l'iritis traumatique est certainement de beaucoup la plus fréquente, et est la conséquence forcée, inévitable de toute inflammation de l'iris ayant donné lieu à la formation de synéchies postérieures suffisamment abondantes pour intercepter toute communication entre les chambres antérieure et postérieure. Point n'est besoin que la pupille soit complètement oblitérée par l'exsudation plastique; et l'on voit même des cas dans lesquels une partie du champ visuel est encore libre; la condition nécessaire pour la production des accidents que nous allons énumérer, est la généralisation de l'exsudat à tout le pourtour du bord pupillaire. Du moment où les échanges n'ont plus lieu entre la chambre antérieure et la chambre postérieure, l'irido-choroïdite est imminente et ne peut tarder à éclater. La pathogénie en est d'ailleurs bien simple à concevoir, et l'explication bien facile à donner : dans l'état normal, en effet, la nutrition du globe de l'œil se fait par l'intermédiaire du cercle ciliaire, grâce à l'échange facile qui se produit entre les deux chambres de l'hémisphère antérieur et à l'équilibre qui existe naturellement entre ce dernier et les humeurs qui composent les parties profondes de l'œil. Or qu'arrive-t-il dans les cas d'adhérence complète du bord pupillaire à la cristalloïde antérieure? Au début, la communication entre les deux chambres étant interrompue, il en résulte fatalement une distension de la chambre postérieure et toutes ses conséquences, à savoir : projection de l'iris en avant, tiraille-

ment perpétuel de la choroïde, compression de la région ciliaire elle-même et à la suite des troubles nutritifs dans les membranes internes. Il y a même des cas dans lesquels l'exsudation plastique qui apparaît de la manière la plus évidente au niveau de la pupille, s'est étendue à toute la chambre postérieure et au cercle ciliaire, déterminant ainsi une obstruction complète de cette partie et des troubles de nutrition encore plus rapides et plus graves. Dans cette forme particulière l'iris, au lieu d'être fortement distendu, de bomber dans la chambre antérieure, au point que parfois sa face antérieure vient immédiatement au contact de la membrane de Descemet, paraît au contraire comme affaissé, comme rétracté et présente une série de bosselures, simulant quelquefois de véritables kystes de l'iris, qui ne reconnaissent souvent, selon certains ophthalmologistes, pas d'autre cause.

A ces symptômes particuliers, que nous venons de passer en revue du côté de l'iris et auxquels nous devons ajouter le gonflement des veines de cette membrane dont la dilatation peut être excessive, se joint toujours une injection très-intense du tissu périscléral, d'une teinte vineuse très-accentuée avec varicosité très-nette de tout le système veineux. La tension du globe de l'œil paraît augmentée et la palpation de toute la région ciliaire d'une exquise sensibilité, provoque souvent les cris du patient. M. Wecker dit que dans certaines observations où la pupille étant encore libre, il a pu examiner le fond de l'œil à l'ophthalmoscope, le corps vitré lui a paru trouble et rempli d'exsudats flottant sous forme de points, de filaments ou de membranes.

Enfin, comme symptômes subjectifs, le blessé accuse des douleurs périorbitaires, à type névralgique et d'une rare intensité, allant jusqu'à empêcher le sommeil pendant plusieurs nuits consécutives.

Si nous mettons en regard des phénomènes que nous venons d'étudier, ceux que va nous fournir l'étude de l'irido-choroïdite débutant par les altérations de la choroïde et gagnant de proche en proche l'iris, nous allons voir se succéder, mais en sens inverse, les mêmes symptômes, et finalement la lésion aboutir au

même résultat : l'atrésie pnpillaire avec toutes ses conséquences. Quand à la suite d'une contusion du globe de l'œil, on voit une injection périkératique, avec sa teinte vineuse caractéristique, se développer rapidement; quand en même temps la région ciliaire est très-sensible au palper, et que des douleurs spontanées très-violentes se font vivement ressentir, l'attention du praticien doit être immédiatement éveillée sur la possibilité d'une irido-choroïdite traumatique au début. Si à ce moment l'iris ne présente encore aucun signe d'inflammation et que l'examen ophthalmoscopique fasse reconnaître une hémorrhagie du corps vitré, ou un décollement de la rétine, ou une déchirure de la choroïde, ces symptômes suffisent amplement pour formuler le diagnostic, qui sera d'ailleurs bientôt confirmé par la propagation de l'inflammation à l'iris. Quarante-huit heures au plus, en effet, après la constatation des accidents que nous venons d'examiner, des exsudats se produisent dans la chambre postérieure; des synéchies apparaissent tout au pourtour du bord papillaire, et l'on se trouve désormais en présence d'une affection identique à celle dont nous avons donné plus haut la description.

Les trois observations suivantes, qui représentent trois périodes différentes de l'irido-choroïdite traumatique, permettront de se rendre un compte aussi exact que possible des différents symptômes et de la marche spéciale de cette affection.

Observation XXXIII. — Irido-choroïdite traumatique consécutive à une contusion du globe de l'œil droit par une pierre. Oblitération complète de la pupille par exsudation plastique. — Déchirure de la choroïde avec hémorrhagie du corps vitré. — Vision à peu près complètement rétablie.

M. J..., 21 ans, demeurant à Ville-Maréchal, se présente le 18 juillet 1876, à la consultation du Dr Galezowski. Il nous raconte qu'il y a huit jours, il avait dans une querelle reçu une pierre de la grosseur du poing au niveau de l'angle externe de l'orbite du côté droit; que la vision trouble au moment de l'accident a complètement disparu aujourd'hui et qu'il éprouve des douleurs intolérables dans toute la partie droite de la région frontale. C'est pour ce motif principalement qu'il s'est décidé à venir consulter à Paris. L'examen du globe de l'œil nous montre : une injection très-intense, d'un rouge vineux très-

accentué, étendue à toute la surface du globe de l'œil avec un chémosis très-appréciable. On ne voit ni sur la paupière, ni sur la cornée, aucune plaie, ni aucune érosion. La pupille, rétrécie d'un bon tiers, comparativement à celle du côté sain, a complètement disparu, recouverte qu'elle est par un exsudat d'un blanc jaunâtre, de 2 mill. environ d'épaisseur et qui permet à peine d'en délimiter les contours. L'humeur aqueuse paraît louche et contient quelques flocons. La palpation du globe de l'œil est intolérable et provoque les cris du malade. Des douleurs périorbitaires névralgiformes, l'empêchent de dormir depuis plusieurs nuits. Il ne peut pas même distinguer la lumière de l'œil blessé. *Diagnostic:* Irido-choroïdite dite traumatique avec oblitération complète de la pupille. *Traitement :* Appliquer 6 sangsues à la tempe droite ; instiller 5 gouttes par jour dans l'œil du collyre suivant : sulfate neutre d'atropine, *quinze centigrammes*, eau distillée, 10 gr. ; poudre de calomel à l'intérieur.

Le cinquième jour du traitement les adhérences du bord pupillaire à la cristalloïde antérieure étaient complètement et régulièrement rompues et la pupille parfaitement dilatée ; de sorte qu'on voyait au centre un cercle de 3 millim. environ de diamètre, constitué par la totalité de l'exsudat pupillaire et entre ce dernier et le bord interne de l'iris une sorte d'anneau par lequel le malade déclare distinguer la lumière. Rougeur et chémosis beaucoup moins prononcés ; douleurs sensiblement moindres.

12 août. Injection vasculaire nulle. — Pupille très-dilatée et parfaitement régulière. — L'éclairage simple permet d'apercevoir encore le cercle exsudatif occupant le centre de la pupille, mais qui est en grande partie résorbé. On voit même directement à la partie inférieure et interne du corps vitré un corps blanchâtre, de forme triangulaire, à base tournée en avant et paraissant fixé par son sommet à la choroïde ; il est très-mobile et flotte à chaque mouvement de l'œil ; à l'éclairage oblique : exsudat occupant encore la partie médiane de la cristalloïde antérieure ; mais très-peu épais, laissant par places passer les rayons lumineux : de petites taches pigmentaires formant une sorte de pointillé en delimitent assez nettement les conjours ; cristallin parfaitement transparent. L'examen ophthalmoscopique nous fait reconnaître : à l'image droite, 1° un nombre considérable de corps flottant librement dans le corps vitré, sous forme de points, de filaments et de petites plaques noirâtres et provenant très-certainement d'une hémorrhagie ; 2° un exsudat volumineux, que nous avons décrit plus haut et qui nous a paru formé par la fibrine coagulée. — A l'image renversée, la papille est nette et tout à fait normale. — Plus de douleurs. La vision de l'œil est trouble ; mais le blessé distingue suffisamment les gros objets, voit pour se conduire et compte les doigts. Continuer les instillations d'atropine, et le calomel à l'intérieur.

Le 15. L'examen ophthalmoscopique montre : 1° un nombre beaucoup moins considérable de corps flottants du corps vitré, qui semblent aussi moins volumineux ; 2° une tâche blanche, peu facile à délimiter, située à la partie inférieure du globe de l'œil et correspondant précisément à l'exsudat fibrineux signalé dans l'examen précédent qui, lui, s'est un peu modifié (déchirure de la choroïde). L'examen du champ visuel donne une échancrure triangulaire, à sommet central, située en haut et en dehors, et correspondant exactement à cette déchirure. — Continuer l'atropine, mettre un vésicatoire volant à la tempe droite, prendre 2 cuillerées par jour de la potion suivante : iodure de potassium 15 gr., sirop de gentiane, 100 gr.; eau 150 grammes.

8 septembre. On voit très-nettement à l'ophthalmoscope (image renversée) une petite plaque blanche, ovalaire, située à la partie externe et un peu en avant de la papille, et de l'extrémité antérieure de laquelle part une ligne d'un blanc également nacré qui va se perdre au niveau de la région ciliaire. (Trace de déchirure de la choroïde.)

Corps flottants moins abondants. Le blessé distingue nettement les doigts, lit les plus gros caractères de l'échelle. Mettre un nouveau vésicatoire à la tempe droite, continuer la potion à l'iodure de potassium.

Ce fait des plus intéressants, et dont l'importance fera certainement pardonner la longueur, nous montre un type d'irido-choroïde aiguë, en pleine évolution, en même temps que toute la puissance d'une intervention bien dirigée. L'observation qui va suivre, recueillie six ans après l'accident, va nous fournir une seconde phase de l'affection.

Observation XXXIV. — Irido-choroïde gauche avec atrésie pupillaire complète et cataracte capsulaire datant de six ans, consécutive à une contusion du globe de l'œil par un morceau de fer. — Atrophie au début.

M. M..., 25 ans, demeurant à Maisons-Alfort, se présente le 26 août 1876 à la consultation du Dr Galezowski, pour une affection aiguë de l'œil droit sans importance et dont nous n'avons que faire actuellement. Mais, l'état de l'œil gauche attira toute notre attention, et le malade nous raconta qu'il avait perdu la vision de ce côté depuis six ans. A cette époque, en effet, il reçut à la partie inférieure du globe de l'œil gauche un morceau de fer de la grosseur du pouce, qui amena une très-violente inflammation de cet organe, des douleurs très-intenses et finalement la perte absolue de la lumière de ce côté. L'examen local nous fournit les résultats suivants : aucune cicatrice ni des paupières ni de la conjonctive, ni de la cornée, indiquant

qu'il y ait eu plaie au moment du traumatisme. Irido-choroïde ancienne des plus nettes et caractérisée par une atrésie complète de la pupille, qui mesure environ 3 millim. de diamètre et dont le champ est totalement oblitéré par une couche épaisse d'exsudats organisés. La chambre postérieure est manifestement augmentée de volume et l'iris propulsé en avant par la distension de cette dernière, paraît bombé, notablement aminci et atrophié. La chambre antérieure est naturellement diminuée d'autant. Légère injection périkératique à la partie inférieure de la cornée. L'œil a son volume normal, sa consistance est un peu inférieure à celle du côté opposé ; et, le contact au niveau du cercle ciliaire ne détermine aucune douleur; les phosphènes sont à peu près conservés. M. M... ne ressent aucune douleur spontanée ; mais il ne distingue pas même la lumière de l'éclairage oblique au moment de l'examen. Il est évident que cet organe est en voie d'atrophie et qu'il n'y a plus à intervenir chirurgicalement.

Nous avons eu l'occasion d'observer tout récemment, encore à la campagne, un cas d'irido-choroïdite, à la même période, mais avec une distension telle de la chambre postérieure que l'iris par place formait comme de véritables tumeurs kystiques, parfaitemen arrondies et au nombre de quatre. A ce niveau l'iris était extrêmement aminci, et en contact immédiat avec la face postérieure de la cornée. Cette lésion existait chez une malheureuse chatte qui avait reçu quatre ans auparavant, un coup de bâton sur l'œil.

Enfin, l'atrophie du globe oculaire que nous venons de voir tout à fait au début, par des progrès constants, lents mais incessants aboutit fatalement à la perte absolue de l'organe. ainsi que le démontre l'observation que nous allons maintenant rapporter.

Observation XXXV. — Irido-choroïdite consécutive à une contusion du globe de l'œil gauche par un coup de serviette, datant de trente-cinq ans. — Cataracte pierreuse. — Atrophie complète de l'organe qui est douloureux. Troubles sympathiques de l'œil droit.

Madame G..., 48 ans, demeurant, 102, boulevard Magenta, se présente, le 10 octobre 1876, à la consultation du Dr Galezowski. Cette dame nous raconte qu'elle a perdu l'œil gauche à l'âge de 13 ans, à la suite d'un coup de serviette ; et que cet œil a été toujours depuis diminuant de volume, sans cependant la faire souffrir le moins du monde ; quand il y a une huitaine de

jours, elle éprouva quelques douleurs de ce côté et s'aperçut d'un trouble de l'œil droit; c'est le motif qui l'a déterminée à venir à la consultation. L'examen de l'œil gauche montre une atrophie à peu près complète de cet organe, qui est tout à fait mou et dont le volume est au moins moitié plus petit que celui de l'œil correspondant. Atrésie pupillaire avec cataracte pierreuse, d'un blanc laiteux, consécutive à l'irido-choroïdite. L'œil est sensible au toucher, au niveau de la région ciliaire ; pas d'injection perikératique appréciable. Conjonctivite légère de l'œil droit ; injection péripapillaire faible, mais très-appréciable à l'ophthalmoscope. La vision de ce côté est un peu troublée et très-fatigante. *Diagnostic* : Irido-choroïde gauche ancienne avec atrophie de l'œil ; troubles du côté opposé. *Traitement* : Faire matin et soir, autour de l'orbite gauche, des frictions avec de l'onguent mercuriel belladoné. Venir pour l'extirpation du globe oculaire gauche, qui est indispensable.

La malade, comme tant d'autres auxquelles on parle d'opération, n'a plus reparu à la clinique.

Diagnostic : Il sera toujours très-facile, d'après l'ensemble symptomatique que nous venons d'exposer en détails, de porter le diagnostic d'irido-choroïdite, et de reconnaître exactement la période de cette affection à laquelle on a affaire ; et il nous paraîtrait complètement inutile de reprendre un à un l'étude de ces symptômes. Mais ici va se poser la première question que nous avons eu à résoudre à propos de l'iritis traumatique par contusion : une irido-choroïdite bien évidente et rapportée par le malade à un traumatisme est-elle bien réellement la conséquence d'un accident? Le malade ne cherche-t-il pas à induire le médecin en erreur, à détourner ses soupçons ? ou plutôt ne s'abuse-t-il pas lui-même ? Nous ne saurions mieux faire que de répéter ce que nous avons dit au sujet de l'iritis : toujours et de parti pris, n'arriver que par occlusion au diagnostic d'irido-choroïdite traumatique. Le chirurgien qui, dans le cours de sa carrière, ne se départira point de ce principe, évitera certainement bien des erreurs si souvent nuisibles, hélas ! à sa réputation personnelle et à la considération du corps médical tout entier.

Pronostic et complications. — L'irido-choroïdite, qu'elle soit consécutive à une iritis plastique traumatique, ou primitive, c'est-à-dire qu'elle ait débuté par la choroïde elle-même, est

dans tous les cas une affection d'une gravité considérable. Quand elle est la conséquence, en effet, de synéchies postérieures généralisées à tout le pourtour du bord pupillaire, il arrive trop souvent malheureusement, que malgré le traitement le plus actif et le mieux institué, ces exsudations sont trop résistantes et que la communication entre les deux chambres est définitivement interrompue. Si les synéchies cèdent en grande partie, les suites en sont certainement moins fatales et l'œil n'est point compromis, mais la vision sera plus ou moins troublée en raison de l'irrégularité même de la pupille et des pigmentations indélébiles qui existent sur la cristalloïde antérieure. Lorsqu'au contraire, l'inflammation a son origine primitive dans la choroïde, et ne se transmet que par voisinage à la membrane de l'iris, le pronostic n'en présente pas moins une gravité exceptionnelle, en raison même des lésions profondes de l'œil qui peuvent l'accompagner et la compliquer. Il nous suffit de rappeler que les déchirures de la choroïde, les troubles du cristallin, le décollement de la rétine, se présentent fréquemment comme complications de la contusion du globe oculaire.

Ce qu'il faut avant tout prévenir, ce qui fait le danger le plus redoutable de l'irido-choroïdite, est l'atrésie définitive de la pupille. Le praticien doit toujours avoir l'attention éveillée sur ce point et ne jamais oublier que l'atrophie de l'œil en est la conséquence forcée, fatale, inévitable. Aussi est-ce à combattre cette terminaison que doivent tendre les efforts de la thérapeutique. Enfin, il faut toujours avoir présent à l'esprit la possibilité d'une ophthalmie sympathique, qui peut, comme nous l'avons vu par l'observation 35, survenir bien longtemps après l'accident, et entraîner la cécité absolue.

Traitement. — Pour rendre plus claire et plus intelligible cette importante question de l'irido-choroïdite, nous envisagerons successivement chacune des formes de cette affection, suivant qu'elle est primitive ou secondaire.

Quand à la suite d'un traumatisme du globe de l'œil, les symptômes permettent d'affirmer l'existence d'une irido-choroïdite traumatique, il ne faut point hésiter à recourir aux antiphlogistiques avec largesse.

L'application de 8, même de 10 sangsues à la tempe correspondante à l'organe blessé ; l'instillation de 4 ou 5 gouttes par jour dans l'œil du collyre suivant : sulfate neutre d'atropine, 10 centigrammes, eau distillée, 10 grammes ; le maintien en permanence sur les paupières d'une baudruche remplie de glace ou de compresses trempées dans une eau très-fraîche et renouvelées toutes les dix minutes ; l'administration à l'intérieur de purgatifs souvent répétées rempliront les indications premières ; si les symptômes inflammatoires ne subissent pas une détente suffisante, une seconde application de sangsues sera nettement indiquée. Quand, grâce à ce traitement énergique, les accidents seront conjurés, les vésicatoires volants, promenés tout autour de l'orbite et l'iodure de potassium recommandés dans le but d'activer la résorption des exsudats, sont d'une utilité incontestable ; on devra dans ces cas prescrire au malade de prendre deux ou trois cuillerées par jour de la potion suivante : iodure de potassium, 15 gr. ; sirop de gentiane, 100 gr. ; eau, 150 gr.

Si l'on a affaire, au contraire, à une irido-choroïdite secondaire, et si au moment où le blessé se présente à l'observation du chirurgien, ce dernier reconnaît l'existence de synéchies postérieures généralisées, il faut avoir recours d'emblée au collyre suivant : sulfate neutre d'atropine, *quinze* centigr. ; eau distillée, 10 gr. ; si l'intillation de 4 ou 5 gouttes par jour dans l'œil n'amène aucun résultat, on ne doit pas hésiter à élever la dose de sulfate neutre d'atropine de quinze à *vingt* centigrammes. Nous avons vu obtenir ainsi la rupture de synéchies très-solides, et qui paraissaient certainement devoir résister à toute espèce de traitement.

Il ne faut pas non plus oublier ce fait, démontré de la manière la plus évidente par l'observation journalière, c'est que l'atropine qui paraît dans certains cas tout à fait inactive, agit d'une façon véritablement merveilleuse après l'application de sangsues à la tempe correspondante à l'œil malade. Il se passe là sans doute un phénomène particulier d'absorption locale et d'endosmose. Mais quelleque soit l'explication, le fait n'en subsiste pas moins, et l'on doit toujours, avant de renoncer au col-

lyre à l'atropine, avoir recours aux émissions sangunines préalables.

Si cependant, malgré tout, les synéchies postérieures résistent encore, et que la communication entre la chambre antérieure et la chambre postérieure reste interrompue, il n'y a plus qu'un seul moyen d'empêcher l'atrophie de l'œil : l'iridectomie se présente comme indication formelle et doit être pratiquée le plus tôt possible.

Dans le cas enfin où éclatent des troubles symphatiques de l'œil du côté opposé et où l'iridectomie n'amène aucune amélioration, il ne faut pas hésiter un instant à proposer au malade l'énucléation du globe oculaire qui reste comme la dernière chance de salut.

HYPHÉMA PAR CONTUSION.

Nous n'avons en vue dans cette étude que l'épanchement du sang dans la chambre antérieure survenant à la suite des contusions du globe de l'œil sans lésion appréciable de l'iris, c'est-à-dire sans déchirure, ni décollement de cette membrane. Certes, il est bien évident pour tout le monde qu'il ne peut y avoir hémorrhagie sans rupture d'un vaisseau, et l'on pourra nous opposer que dans tous les cas il y a déchirure de l'iris. Notre intention n'est point ici de discuter sur les mots, et c'est pour éviter précisément cet inconvénient que nous avons voulu nous expliquer. Nous ne parlerons donc actuellement que d'épanchement de sang dans la chambre antérieure consécutif à une contusion de l'iris, et sans lésion de cette membrane appréciable à l'œil nu ou aux moyens d'investigation employés dans la pratique clinique de l'ophthalmologie.

Fréquence et étiologie. — L'hyphéma traumatique, suivant M. Wecker, se présenterait très-souvent dans la pratique, et il s'exprime même ainsi dans son traité des maladies des yeux sur la fréquence de cette affection : « Les épanchements sanguins par contusion sont très-fréquents, nous avons tout récemment encore observé un hyphéma qui remplissait presque toute

la chambre antérieure, et dont la cause était un coup de fouet. Le sang se résorba assez vite, mais une iritis avec production de synéchies multiples fut la suite de cette violence. » (Tome I, p. 451). Nous regrettons vivement de ne pas être de l'avis de ce savant ophthalmologiste, mais l'étude des faits nous empêche de partager son opinion ; et sans prétendre que l'hyphéma soit une affection rare, nous ne pouvons pas admettre que ce soit une lésion se présentant souvent dans la pratique. Voici, en effet, les chiffres qui nous sont fournis par notre statistique de l'année 1875 : nous trouvons trois observations d'hyphéma par contusion. Si nous ajoutons à ce premier fait que pendant tout le cours de l'année 1876, nous n'avons pas pu en recueillir une seule observation, nous verrons par cela même que sur une moyenne d'environ 10,000 maladies des yeux, nous avons un total de trois cas d'épanchement sanguin dans la chambre antérieure : proportion, il faut en convenir, très-peu élevée.

Ces 3 cas sont d'ailleurs ainsi répartis : 2 ont été observés chez des hommes, l'autre chez un tout jeune enfant. Deux fois la lésion était à gauche, une fois à droite. Quant aux causes de ce traumatisme, nous voyons noté : une fois un coup de fouet, comme dans l'observation rapportée plus haut; une autre fois une contusion du globe de l'œil par la détente d'un ressort; dans le troisième cas, l'étiologie n'est point indiquée.

Symptomatologie. — Pour ce qui est de l'ensemble symptomatique d'une pareille lésion, elle est bien simple et se résume dans la constatation de ces faits : 1° présence du sang dans la chambre antérieure; 2° absence de toute déchirure et de tout décollement appréciable de la membrane de l'iris.

Le plus souvent l'hyphéma ne remplit pas complètement la chambre antérieure; alors, il se porte presque constamment vers les parties déclives, où il forme une couche de hauteur variable, dépassant rarement cependant le bord inférieur de la pupille. Dans ces conditions, on voit, quand l'œil est en repos, et le malade debout ou assis, une couche d'un rouge noirâtre à ligne de démarcation supérieure parfaitement horizontale et variant, comme coloration, de la gelée de groseille ou l'encre

ordinaire, occuper la partie inférieure de la chambre antérieure. Cette couleur tranche d'ailleurs très-nettement sur le reste qui contient l'humeur aqueuse tout à fait transparente. L'iris paraît même un peu refoulé en arrière et comme déprimé par l'épanchement. Mais si l'on fait exécuter quelques mouvements au globe de l'œil, ou que l'on examine le blessé couché, les symptômes que nous venons de signaler sont subitement modifiés : le sang qui était à la partie inférieure se répand dans toute la chambre antérieure, laquelle devient tout à coup complètement trouble et d'une teinte vineuse plus ou moins accentuée. Si l'on abandonne de nouveau au repos l'œil malade le sang se dépose peu à peu dans les parties déclives et l'organe se présente dans l'état que nous avons décrit en premier lieu.

Il sera toujours impossible, quand l'hyphéma remplira toute l'étendue de la chambre antérieure et masquera ainsi la surface de l'iris, de se prononcer immédiatement sur l'état de cette membrane, et de dire s'il s'agit d'une déchirure, d'un décollement, ou d'une contusion simple. Mais quand l'épanchement sera limité, le diagnostic ne saurait être douteux, le chirurgien pourra émettre son avis en toute connaissance de cause.

Les symptômes subjectifs et les troubles fonctionnels sont en rapport avec les lésions que nous venons de signaler. Dans tous les cas il y a une sensation de tension, de douleur vague dans la région périorbitaire correspondant à l'œil contusionné. Mais ce sont tout particulièrement les troubles de la vision qui méritent d'attirer l'attention : quand, en effet, l'épanchement est limité à la partie déclive de la chambre antérieure, le malade debout et l'œil au repos, la vue est très-nette et la lecture des caractères les plus fins de l'échelle typographique possible. Mais si, au contraire, l'œil fait un mouvement brusque, immédiatement tout devient trouble pour le patient, qui déclare voir tous les objets comme à travers un verre rouge, ce qui s'explique facilement par la présence du sang répandu dans la chambre antérieure au devant du champ pupillaire. Quand l'hyphéma est très-prononcé et occupe toute la chambre antérieure, la vision est habituellement tout à fait abolie et le blessé ne peut pas même distinguer les doigts de la main.

Diagnostic. — Il sera donc bien simple dans la plupart des cas de contusion du globe de l'œil de reconnaître la présence de l'hyphéma; mais il se présente, à propos du diagnostic différentiel une question qui peut avoir une importance capitale au point de vue médico-légal, et que nous devons par conséquent chercher à résoudre : c'est la question de savoir, si un épanchement dans la chambre antérieure, étant bien constaté, celui-ci a été réellement produit par un traumatisme ou reconnaît une autre cause étiologique? Nous devons donc dire un mot des formes d'hyphéma spontané et des conditions multiples dans lesquelles peut se rencontrer cette affection.

L'hyphéma peut, en premier lieu, compliquer une maladie du globe de l'œil; il existe quelquefois dans une forme particulière de glaucôme dit hémorrhagique, et dont nous avons eu la bonne fortune d'observer deux cas cette année à la clinique du Dr Galezowski. Nous en avons noté également une observation dans un cas d'iritis goutteuse; et le même fait se présente parfois dans les inflammations de l'iris et de la choroïde chez les diabétiques.

Les auteurs admettent aussi que des tumeurs des membranes profondes de l'œil ou de la cavité orbitaire peuvent, consécutivement à la compression des branches de la veine ophthalmique, déterminer une hémorrhagie dans la chambre antérieure. Voilà pour les causes locales.

Mais, tout en étant exceptionnel, l'hyphéma peut être le résultat d'un trouble de la circulation générale, et il existe dans la science des cas survenus à la suite d'accès de toux violente, de vomissements incoercibles, consécutivement au travail de l'enfantement et dans les maladies du cœur. Bien plus rares sont encore les cas où l'épanchement sanguin se reproduit périodiquement et paraît lié aux troubles de la menstruation ou à la suppression de ce flux physiologique, mais plusieurs auteurs en ont rapporté des exemples parfaitement authentiques.

Lawrence rapporte dans le *Beitraege zür Ophthalmologie* (Vienne 1860) le fait d'une femme âgée de 45 ans, et qui fut, après la disparition de ses règles, prise chaque mois d'un hy-

phéma. Guépin fils, dans les *Annales d'oculistique* (t. XLIV, p. 227), cite des observations analogues.

On a même vu et publié des cas d'épanchement de sang dans la chambre antérieure qui surviennent au gré et suivant la position du sujet observé. Ainsi Walther a raconté tout au long dans le *System der Chirurgie* (Fribourg 1848, t. IV, page 51), le cas d'un jeune paysan qui, en penchant la tête en avant et à droite, voyait aussitôt apparaître un hyphéma du côté droit. Weber relate dans les *Archiv für Ophthalmologie* (t. VII, page 65), une observation identique recueillie chez une paysanne d'une vingtaine d'années.

Il n'était donc pas inutile d'attirer l'attention sur ces cas, d'autant plus intéressants et indispensables à connaître qu'ils sont moins fréquents ; alors le praticien prévenu et instruit pourra en tirer un grand parti pour la recherche de la nature et des causes de l'hyphéma. Le chirurgien prudent, en effet, ne devra, dans un cas supposé ou allégué d'épanchement sanguin par contusion, et dans lequel il ne restera aucune trace de blessure, conclure au traumatisme que par exclusion et après avoir éliminé successivement chacune des espèces que nous venons de signaler.

Pronostic et complications. — L'hyphéma est en général une affection très-bénigne qui disparaît assez rapidement par résorption du sang épanché ; et s'il n'existe pas d'autres lésions, les fonctions de l'œil se trouvent assez promptement rétablies. « Il y a cependant, dit Follin, dans une note manuscrite, des exceptions à cette règle, et il dit à ce propos avoir vu à l'hôpital Saint-Antoine un homme chez lequel, depuis une vingtaine d'années, il existait un épanchement sanguin dans l'humeur aqueuse. La vision était perdue et l'on voyait à la face interne de la cornée une plaque sanguine d'un rouge assez vif. » *Traité de path. ext.*, t. IV. Fasc. 2, page 227.

Les complications qui peuvent se rencontrer avec l'hyphéma par contusion, dépendent uniquement de l'action de la même cause traumatique sur les différentes membranes du globe de l'œil. On peut donc admettre théoriquement des déchirures de la choroïde, des décollements de la rétine ; mais pour ne pas

sortir du point de vue pratique auquel nous nous sommes placé, nous devons dire que les deux seules que nous ayons rencontrées sont : l'iritis avec synéchies postérieures, comme le prouve le fait (voy. p. 171) dont nous avons parlé plus haut, et l'hémorrhagie du corps vitré; cette dernière compliquant un hyphéma par coup de fouet.

Traitement. — Le traitement de l'épanchement de sang dans la chambre antérieure sera le plus habituellement des plus simples, et consistera uniquement dans le repos de l'organe, dans l'application sur l'œil de compresses trempées dans l'eau fraîche et fréquemment renouvelées, et dans l'instillation de trois ou quatre gouttes par jour du collyre ordinaire au sulfate neutre d'atropine. Cette substance médicamenteuse remplira en pareille circonstance un double but : celui d'abord d'empêcher la production de synéchies postérieures en amenant une dilatation excessive de la pupille ; et en second lieu, il est reconnu que la résorption des épanchements sanguins de l'intérieur de l'œil est sensiblement activée par l'emploi de ce collyre. — Si l'hyphéma était très-abondant, une application de 6 ou 8 sangsues à la tempe correspondante donnerait d'excellents résultats.

Follin conseille, dans les cas où la distension de la chambre antérieure par le sang serait considérable et menacerait d'amener une réaction inflammatoire violente, de faire à travers la cornée une ponction évacuatrice. Cette pratique est évidemment excellente, mais avec cette modification importante apportée par M. Wecker, que cette ponction ne doit être pratiquée que longtemps après l'accident : « On ne doit jamais essayer, dit en effet ce savant ophthalmologiste, d'évacuer le sang épanché dans la chambre antérieure peu de temps après l'accident, car une nouvelle hémorrhagie surviendrait rapidement. Il est aisé de comprendre que s'il ne faut qu'une diminution dans la pression intra-oculaire, comme cela arrive après une paracentèse, pour produire un hyphéma, cet accident sera bien plus imminent encore après la rupture d'un vaisseau provenant de l'iris ou des procès ciliaires. » *Traité du mal des yeux*, t. I, page 452.

Si malgré ces moyens de traitement, des débris de coagulum persistaient dans la chambre antérieure, il faudrait insister tout particulièrement sur l'application de vésicatoires volants fréquemment renouvelés autour des parois orbitaires ; et sur l'administration de l'iodure de potassium à l'intérieur.

DÉCOLLEMENT TRAUMATIQUE DE L'IRIS

L'iris que l'on a comparé à un écran placé de champ entre les chambres antérieure et postérieure de l'œil, est fixé, comme chacun sait, par son grand cercle, à l'union de la cornée et de la sclérotique ; et les adhérences qui retiennent ainsi cette membrane, sans être résistantes, exigent cependant une certaine violence pour être rompues. Aussi, le decollement de l'iris, au niveau de son grand cercle, sans être une lésion bien fréquente, se rencontre cependant de temps en temps à la suite des traumatismes et des blessures de l'œil.

Fréquence et étiologie. — Nous ne trouvons point dans les auteurs classiques des renseignements bien exacts sur la fréquence de cette affection. M. Galezowski, dans son Traité des maladies des yeux, dit simplement qu'à la suite de contusion du globe de l'œil, l'iris peut se détacher au niveau de son grand cercle. M. Wecker constate uniquement qu'à la suite d'une contusion violente de l'œil il peut y avoir rupture du bord adhérent de l'iris. Follin, lui, au contraire, affirme que le décollement de l'iris n'est point rare. Quant à M. Desmarres, il ne rapporte dans son remarquable traité que trois exemples de cette affection traumatique. Si nous ajoutons maintenant que dans les années 1875 et 1876, nous n'en avons relevé que quatre cas à la clinique du docteur Galezowski, un relaté dans notre statistique de 1875, et les trois autres recueillis personnellement en 1876, on sera bien forcé de convenir qu'en somme le décollement du grand cercle de l'iris se présente assez rarement dans la pratique.

Les causes de cette lésion sont d'ailleurs multiples : Desmarres raconte qu'il a observé un individu chez lequel un coup

de poing sur l'œil avait détaché l'iris de sa moitié supérieure ; cette membrane était tombée comme un rideau dans la seconde chambre et il y avait du sang épanché en abondance. Dans un autre cas, deux hommes marchant l'un après l'autre dans un bois, une branche d'arbre retenue par le premier vint frapper l'œil de celui qui était derrière; il en résulta une plaie contuse de la cornée, une cataracte et un décollement de l'iris. Une troisième observation du même auteur a trait à un malheureux qui avait reçu plusieurs grains de plomb dans la figure, et dont l'un d'entre eux, placé dans la peau de la paupière supérieure, avait contusionné le globe de l'œil ; l'iris était décollé dans un cinquième de la surface au côté externe. Il en résulta la formation de deux pupilles, dont la normale était parfaitement ronde et très-mobile ; la chasse et même la lecture étaient possibles.

Sur les trois cas que nous avons observés, nous avons noté comme causes : une contusion du globe de l'œil par un morceau de fer, une autre par un fragment de lime cassée; une blessure par un éclat de porcelaine.

Si, à nos trois cas personnels, qui concernent deux ouvriers et un enfant du sexe masculin, nous ajoutons les trois de Desmarres, nous voyons que cette affection doit être infiniment plus fréquente chez l'homme que chez la femme, puisque cette dernière n'y est point représentée.

Enfin, pour ce qui est de la fréquence de cette lésion à droite ou à gauche, elle paraît la même, car sur nos trois observations et dans celle de notre statistique, deux fois le décollement siégeait à droite et deux fois à gauche, constatation d'ailleurs sans grande importance.

Symptomatologie. — Avant d'entrer dans l'étude symptomatologique du décollement du grand cercle de l'iris, nous croyons devoir mettre sous les yeux du lecteur les trois observations que nous avons recueillies, afin qu'on puisse avec nous en tirer les conclusions cliniques et constituer l'histoire de cette affection.

Obs. XXXVI. — Décollement traumatique de la partie supérieure et interne de l'iris droit. — Cataracte molle. — Blessure de la cornée avec hernie de l'iris. — Résorption de la cataracte, leucome adhé-

rent. — Rétablissement de la vision à travers de la partie décollée de l'iris.

M. L..., 16 ans, demeurant rue de la Chapelle, 69, se présente le 19 juillet 1876 à la consultation du docteur Galezowski. Ce jeune homme nous raconte que le 15 du même mois, étant occupé à travailler, il a reçu sur l'œil droit un morceau de lime, gros comme le pouce ; et que depuis il ne voit plus clair de ce côté. L'examen local nous montre les lésions suivantes : plaie de la cornée d'environ 4 millimètres, à peu près verticale, et située un peu en dehors du centre de cette membrane. Décollement du grand cercle de l'iris sur le quart environ de son étendue, à la partie supérieure et interne ; hernie d'une portion de l'iris décollé dans la plaie cornéenne. Epanchement de sang occupant la partie inférieure de la chambre antérieure. Douleurs peu prononcées, mais appréciables surtout la nuit. Le blessé ne voit pas de cet œil. Diagnostic : blessure de la cornée avec décollement et hernie de l'iris. — Traitement : compression du globe de l'œil, glace en permanence par-dessus le pansement compresseur ; instillation de 4 gouttes par jour dans l'œil du collyre ordinaire à l'atropine.

12 août 1876. Leucome adhérent de la cornée avec saillie légère de la partie herniée de l'iris. La partie décollée de cette membrane forme une large pupille artificielle, à peu près elliptique et mesurant environ 5 ou 6 millimètres de long sur 3 ou 4 de large. L'éclairage oblique permet de reconnaître au travers une cataracte molle d'un blanc laiteux, mais pas assez prononcée cependant pour que le malade ne distingue les doigts et les gros objets. — Continuer les instillations d'atropine.

17 octobre 1876. La cataracte traumatique est en grande partie résorbée, et il ne reste plus au niveau de la pupille artificielle que quelques débris blanchâtres des couches corticales et de la capsule du cristallin, au travers desquels on éclaire assez bien le fond de l'œil. Le blessé compte d'ailleurs parfaitement les doigts. Atropine tous les deux jours.

6 décembre 1876. Plus la moindre trace de cataracte ; par l'ouverture de la pupille artificielle, résultant du décollement, on voit très-directement le fond de l'œil à l'ophthalmoscope. L... voit très-nettement les objets et n'éprouve aucune gêne dans son travail. La pupille normale est réduite à un point, mais perméable. Pas de diplopie.

Obs. XXXVII. — Large blessure de la cornée avec décollement du tiers supérieur et hernie de l'iris. — Hyphéma remplissant la chambre antérieure. — Excision de la partie de l'iris herniée.

M. A..., 40 ans, demeurant boulevard de Grenelle, 19, se présente le 29 septembre 1876 à la consultation du docteur Galezowski. Ce

ouvrier nous rapporte que le matin même, vers 10 heures, il a reçu sur l'œil gauche un morceau de fer, gros comme une noix, et qu'il a perdu totalement la vue de ce côté. Nous procédons à l'examen local qui nous montre les détails suivants : plaie transversale de la cornée, occupant à peu près toute la largeur de cette membrane et correspondant sensiblement à son grand diamètre horizontal. Toute la partie supérieure de l'iris est décollée dans l'étendue du tiers environ de son grand cercle, et fait hernie dans la plaie cornéenne ; hyphéma très-abondant remplissant la chambre antérieure. Peu de douleurs ; mais le blessé ne distingue même pas la lumière. Diagnostic : blessure de la cornée avec décollement et hernie de la partie supérieure de l'iris. — Traitement : compression, eau fraîche en permanence, collyre ordinaire à l'atropine.

30 septembre. La plus grande partie de l'iris décollé flotte à travers la plaie de la cornée. — Même traitement que la veille.

3 octobre. Excision de la partie herniée de l'iris, compression, eau fraiche, atropine *ut supra*.

5 octobre. Par la pupille artificielle résultant du décollement de l'iris, le blessé distingue le jour de la nuit; il peut même, à la lumière, compter les doigts. Continuer l'atropine.

Depuis nous n'avons point revu ce malade, qui n'est plus revenu à la clinique.

Obs. XXXVIII. — Blessure de la cornée, de l'iris et du cristallin droits par un éclat de porcelaine. — Décollement de l'iris à la partie supérieure et externe. — Atrésie papillaire, avec leucome adhérent. — Perte de la vue de ce côté.

X..., jeune enfant âgé de 7 ans, demeurant à la Chapelle, se présente le 23 mai à la consultation du docteur Galezowski, pour une blessure produite la veille avec un morceau de porcelaine et ayant atteint la cornée, l'iris et le cristallin. L'iris a été décollé à sa partie supérieure et externe et fait hernie par la plaie cornéenne. Le traitement institué à été la compression, l'eau fraîche et le collyre à l'atropine. Depuis un an cet enfant vient de temps en temps à la consultation et nous pouvons l'examiner avec soin le 13 août 1876 ; nous trouvons alors l'œil blessé dans l'état suivant : leucome adhérent de la cornée avec cicatrice rayonnée en forme d'étoile ; atrésie complète de la pupille, à la partie supérieure et externe existe une pupille artificielle produite par le décollement du cinquième environ du grand cercle de l'iris, et ayant les dimensions d'un arc de cercle de trois millimètres de hauteur. Au travers, l'examen ophthalmoscopique, fait à l'image droite, permet de reconnaître une opacité centrale du cristallin, mais à la périphérie on distingue très-nettement la coloration rouge du fond de l'œil. Le blessé déclare ne pas même voir le jour;

ce qui nous paraît exagéré, et avec d'autant plus de raison que la mère de l'enfant vient demander un certificat pour poursuivre l'auteur de l'accident.

Les symptômes principaux que nous avons constamment rencontrés dans les observations précédentes et qui forment la base du diagnostic sont au nombre de quatre et nous paraissent devoir être ainsi rangés par ordre d'importance : formation d'une pupille artificielle au niveau du grand cercle de l'iris ; possibilité d'éclairer au travers de celle-ci le fond de l'œil avec l'ophthalmoscope ; épanchement de sang dans la chambre antérieure ; enfin, hernie de la partie de l'iris décollé dans les cas de blessures de la cornée.

La pupille artificielle, déterminée par le décollement de l'iris au niveau de l'insertion de son grand cercle à l'union de la cornée et de la sclérotique, est, on peut dire, le symptôme pathognomonique de cette lésion traumatique ; et c'est à la bien constater que doit s'appliquer le chirurgien, quand il sera amené à en soupçonner l'existence. Il est bien évident que quand le décollement sera considérable et occupera une grande partie du cercle de l'iris, il faudrait beaucoup d'inattention ou d'ignorance pour ne pas le reconnaître, à moins que la chambre antérieure ne soit complètement remplie par un épanchement de sang, car, dans les cas que nous avons pour but d'examiner actuellement, on voit très-distinctement l'iris décollé flotter dans l'humeur aqueuse ou faire hernie quand la cornée est intéressée ; et aux lieu et place de cette partie l'attention est forcément attirée par une ouverture de coloration noire se détachant très-nettement du reste de la surface antérieure de l'iris. Mais, quand l'irido-dialyse traumatique présentera une étendue moyenne et surtout très-minime, il ne faudra pas compter sur l'examen direct, et l'emploi de l'ophthalmoscope devient indispensable.

Dans toutes les observations de décollement du grand cercle de l'iris, en effet, et alors seulement, il est possible d'éclairer le fond de l'œil; on peut même, dans certains cas, distinguer très-nettement les procès ciliaires correspondant à la partie décol-

lée. Nous verrons, d'ailleurs, tout à l'heure, à propos du diagnostic, tout le parti qu'on peut tirer de cet important symptôme.

Quant à l'épanchement du sang dans la chambre antérieure, il peut varier comme abondance ; mais en raison même de sa fréquence dans les cas d'irido-dialyse traumatique, il nous a paru mériter une place à part dans l'étude de cette affection.

Pour ce qui est enfin de la hernie de la partie d'iris décollée dans les observations où il y a en même temps blessure de la cornée, elle est la règle, et il était bon d'en tenir compte.

Les symptômes subjectifs accusés par le blessé se résument aussi à bien peu de chose : dans certains cas où la pupille normale n'était pas trop déformée et la pupille artificielle assez large, M. Galezowski dit que les images étaient vues doubles par l'œil contusionné, et qu'il y avait ainsi diplopie monoculaire.

Mais ce fait est exceptionnel, et il n'est point signalé d'ailleurs dans l'observation plus haut citée de Desmarres, dans laquelle la contusion de l'œil par un grain de plomb détermina la formation de deux pupilles, dont la normale était parfaitement ronde et très-mobile. Il n'y est nullement question de diplopie, puisque la chasse et même la lecture étaient possibles. Dans notre observation 36, dans laquelle il y avait également deux pupilles, et dont la normale, il est vrai, était réduite à un point, nous n'avons pas non plus noté ce phénomène.

Mais le symptôme très-fréquent et qu'on retrouve dans presque tous les cas, est l'éblouissement notable accusé par le blessés quand ils regardent une lumière vive ; fait qui s'explique bien simplement par la largeur même de la pupille artificielle et qui est identique à la sensasion éprouvée par un œil naturel quand le champ papillaire est momentanément augmenté par une cause quelconque.

Diagnostic. — Il sera toujours facile, à l'aide des symptômes sur lesquels nous venons de nous arrêter, de reconnaître un décollement du grand cercle de l'iris et de porter un diagnostic certain. D'Ammon, cependant, dans son traité des maladies des yeux, a attiré l'attention sur un état très-rare et particulier de

l'iris, simulant tout à fait un décollement traumatique et constitué par le renversement partiel du bord pupillaire dans la chambre postérieure. Ce phénomène, d'ailleurs exceptionnel, ne s'observe guère que dans les luxations incomplètes du cristallin dans la chambre antérieure, et quand une partie seulement de ce dernier a déprimé le bord pupillaire correspondant. M. Wecker a publié une observation dans laquelle il a pu étudier le mécanisme de ce renversement ; et nous-même nous nous rappelons parfaitement avoir examiné un malade chez lequel une subluxation de la partie externe du cristallin droit, ayant refoulé dans la chambre postérieure le bord pupillaire correspondant, nous montrait de la façon la plus nette le premier degré de l'affection décrite par d'Ammon. Dans les cas analogues, le diagnostic différentiel est bien simple, et il consiste uniquement dans le fait suivant : dans l'irido-dialyse traumatique, l'ophthalmoscope permet d'éclairer le fond de l'œil et même d'apercevoir les procès ciliaires correspondants au décollement ; quand, au contraire, il y a renversement du bord pupillaire, il est absolument impossible d'éclairer le fond de l'œil.

Pronostic et complications. — Le décollement traumatique de l'iris constitue en général une affection peu grave par elle-même, quand elle est exempte de complication. Il est bien évident que, dans tous les cas, la formation d'une pupille artificielle constituera une lésion gênante, au point de vue de l'esthétique, attendu que, comme l'a constaté Mackenzie, jamais l'iris décollé n'a pu reprendre sa position normale. Mais, sous le rapport du fonctionnement de l'organe et du rétablissement de la vision, il est parfaitement prouvé par l'observation de Desmarres, dont le blessé a pu lire et chasser, et par la nôtre dont le sujet a repris ses travaux, qu'à moins de lésions profondes concomitantes, l'œil n'est habituellement pas gravement compromis. L'éblouissement est dans la plupart des observations le phénomène dont se plaignent le plus les blessés.

Quant aux complications qui peuvent être le fait de cataracte traumatique, de blessures de la cornée, de déchirure de la choroïde, etc., elles entraînent tout naturellement à leur suite la gravité du pronostic que comportent ces lésions.

Traitement. — Le traitement du décollement traumatique de l'iris variera suivant qu'il existe en même temps une blessure de la cornée ; ou que l'irido-dialyse est la conséquence d'une contusion simple du globe de l'œil.

Dans le premier cas, qui se rencontre le plus habituellement en clinique, la partie décollée de l'iris fait hernie par la plaie cornéenne, et toutes les indications thérapeutiques consistent dans la compression de l'organe blessé, dans l'application par-dessus le pansement compresseur de glace ou d'eau fraîche en permanence, et dans l'instillation trois ou quatre fois par jour du collyre ordinaire au sulfate neutre d'atropine. Si l'état local fait craindre une réaction inflammatoire trop intense, il serait indiqué d'avoir recours simultanément aux émissions sanguines locales, et d'appliquer six ou huit sangsues à la tempe correspondante.

Quand il n'y a point blessure de la cornée, et que, suivant l'expression de Desmarres, la partie décollée de l'iris tombe comme un rideau dans la chambre antérieure ou postérieure, le traitement est bien simple : des compresses trempées dans l'eau fraîche et maintenues sur l'œil pendant vingt-quatre ou quarante-huit heures, et le collyre ordinaire à l'atropine, rempliront toutes les indications, en favorisant la résorption de l'hyphéma et en empêchant l'iritis traumatique qui pourrait survenir.

Une fois que tous les accidents inflammatoires auront disparu et qu'il ne restera plus comme lésion persistante que la pupille artificielle créée par le décollement de l'iris, le chirurgien peut encore être consulté et avoir à intervenir pour les troubles qu'entraîne la présence de cette seconde pupille. Dans le cas où le blessé se plaindrait de diplopie monoculaire, empêchant le travail ou la lecture, il serait nettement indiqué de lui faire porter des lunettes avec un verre n'ayant, du côté blessé, qu'une petite ouverture circulaire correspondant exactement à la pupille normale. S'il se plaignait de l'éblouissement produit par le passage d'un trop large faisceau lumineux au travers de la pupille artificielle, des conserves teinte fumée, et de préférence des

lunettes identiques à celles dont nous venons de parler, rempliront complètement l'indication.

DÉCHIRURE DE L'IRIS

Les déchirures de l'iris par contusion du globe de l'œil constituent une des lésions traumatiques les plus rares de cette membrane et à l'histoire de laquelle les auteurs classiques même les plus modernes consacrent à peine quelques lignes dans leurs traités des maladies des yeux. Nous n'avons trouvé qu'un seul travail sur cette question, et dans lequel encore l'auteur a eu beaucoup de peine à résumer quelques observations : c'est le mémoire de White Cooper, intitulé : « *De la déchirure du cercle interne de l'iris*, » et publié dans le tome XXXIV des Annales d'oculistique, à la page 246.

Fréquence et étiologie. — Cette pénurie des documents relatifs à la lésion qui nous occupe, s'explique très-facilement d'ailleurs par la rareté excessive de cette espèce de traumatisme. M. Wecker, dans son immense pratique, paraît n'en avoir observé qu'un seul cas ; il dit, en effet, dans les quelques mots où il parle de cette affection : « Nous-même avons observé un malade, qui, à la suite d'un coup violent sur l'œil, avait une déchirure du sphincter de l'iris sans dilatation consécutive. » *Traité des maladies des yeux*, t. I, page 426.

Nous n'avons pas été beaucoup plus heureux dans nos recherches, car sur un total d'environ dix à douze mille malades qui se sont présentés pendant les années 1875 et 1876 à la clinique du docteur Galezowski, nous n'avons pu en trouver que deux observations : la première que nous trouvons consignée dans le registre statistique de ce savant ophthalmologiste et concernant un blessé qui est venu à la consultation le 15 septembre 1875 ; et l'autre que nous avons recueillie personnellement cette année.

Dans tous les cas la déchirure de l'iris a été produite par un coup violent porté sur cet organe, soit avec un bâton, soit avec

une branche d'arbre. Des morceaux de pierre, des débris de verre, des fragments métalliques lancés avec une certaine vitesse sont notés comme les causes ordinaires de cette affection. Une explosion de poudre de mine, et une blessure par une charge de petit plomb, telles ont été, dans nos deux observations, les causes étiologiques.

Il n'y a pas donc lieu de s'étonner que cette lésion se rencontre à peu près constamment chez des hommes.

Symptomatologie. — Les symptômes qui ont été notés en pareille circonstance, et sur lesquels White Cooper a tout particulièrement insisté sont la dilatation excessive et permanente de la pupille, l'épanchement de sang dans la chambre antérieure, et le développement d'une iritis traumatique ordinairement très-grave et très-violente. Après avoir rapporté notre observation personnelle nous passerons en revue chacun de ces différents symptômes.

Obs. XXXIX. — Blessure de l'œil droit par un coup de feu chargé à plomb. — Déchirure double du petit cercle de l'iris. — Cataracte traumatique. — Irido-choroïdite avec atrophie de l'œil au début. — Iridectomie.

M. P..., 44 ans, demeurant impasse Laugier, no 12, se présente le 19 août 1876 à la consultation du docteur Galezowski. Ce malade nous raconte qu'il y a 40 jours il a reçu dans la figure un coup de fusil chargé à petit plomb et que l'œil droit a été atteint ; il vient demander s'il n'y aurait rien à faire pour lui rendre la vue de ce côté. L'examen local nous montre les lésions suivantes : cicatrices multiples existant sur la peau de la paupière supérieure et au niveau de la commissure externe, paraissant résulter des plaies produites par le passage de grains de plomb, dont un du numéro 8 ou 10 est encore à la partie externe et supérieure du globe de l'œil entre la conjonctive et la sclérotique, complètement mobile. La cornée est parfaitement transparente ; mais au niveau de la partie externe du grand diamètre horizontal de cette membrane, et à l'union de celle-ci avec la sclérotique, existe une cicatrice vascularisée, simulant assez bien un ptérygion, produite certainement par un grain de plomb ayant pénétré dans l'œil. L'iris a été déchiré en deux endroits qui correspondent assez exactement aux deux extrémités de son diamètre vertical ; les deux moitiés supérieure et inférieure de cette membrane se sont rétractées, et par suite la pupille a pris une forme que nous ne sau-

rions mieux comparer qu'à un ovale assez régulier, limité de chaque côté par deux croissants constitués eux-mêmes par les deux moitiés d'iris. Des synéchies postérieures existent tout au pourtour de cette pupille artificielle d'un nouveau genre et interrompent toute communication entre les chambres antérieure et postérieure, qui n'existent plus de fait que latéralement. Le cristallin qu'on voit presque en entier par l'ouverture pupillaire est opacifié et d'un blanc laiteux. L'œil paraît un peu diminué de volume et est d'une densité moindre que celui du côté opposé. Le blessé ne souffre pas et distingue assez bien la lumière au moment de l'éclairage oblique. Diagnostic : blessure de l'œil par des grains de plomb, déchirure de l'iris avec cataracte traumatique et irido-choroïdite. Traitement : appliquer 6 sangsues à la tempe droite; instiller 4 gouttes par jour dans l'œil du collyre suivant : sulfate neutre d'atropine 10 centig., eau distillée 10 gr.

21 septembre 1876. Le collyre n'ayant point amené la rupture des synéchies postérieures et l'atrophie de l'œil étant imminente, l'iridectomie est pratiquée à la partie supérieure et interne pour rétablir la communication entre les deux chambres.

Depuis nous n'avons pas revu ce malade.

La dilatation excessive et permanente de la pupille, qui dans tous les cas analogues frappe au premier abord l'attention de l'observateur, n'a rien que de très-naturel, pour quiconque connaît bien l'anatomie et la physiologie de l'iris. Chacun sait, en effet, que d'après l'opinion la plus généralement admise, les changements dans les dimensions du champ pupillaire sont soumis à l'influence de deux forces agissant précisément en sens inverse : l'une, la dilatation, est produite par les fibres radiées et ressort du grand sympathique; l'autre, la contraction, dépend uniquement du sphincter interne qui reçoit son innervation d'un filet de la troisième paire. Or, qu'arrivera-t-il dans les cas de rupture, de déchirure de ce cercle interne de l'iris? Ce qu'on voit arriver forcément dans toute circonstance analogue : les fibres radiées, n'ayant plus à lutter contre la tonicité de leur antagoniste, et agissant seules, entraînent inévitablement vers la périphérie les débris de la membrane irienne ; et suivant que la déchirure aura été simple ou multiple, le bord pupillaire paraîtra lui-même plus ou moins irrégulier et déchiqueté. On peut donc regarder cette dilatation comme la

règle ; et le fait de M. Mecker dans lequel il y a eu déchirure du sphincter de l'iris, sans dilatation excessive de la pupille, nous paraît tout à fait exceptionnel.

Les conséquences de la dilatation pupillaire, quand il n'y aura pas toutefois, comme dans les deux cas que nous avons recueillis, complication de cataracte traumatique, seront le plus habituellement un trouble de la vision ayant beaucoup d'analogie avec celui déterminé artificiellement par l'instillation d'atropine dans l'œil, et un éblouissement notable, bien plus accentué encore que celui dont nous avons parlé à propos du décollement de l'iris.

L'épanchement de sang dans la chambre antérieure est un symptôme également très-fréquent et presque obligé de la rupture du bord pupillaire ; il est dans la plupart des cas assez abondant. Il n'offre d'ailleurs aucune particularité spéciale et nous n'avons rien à ajouter actuellement à ce que nous avons dit à l'article Hyphéma par contusion simple.

Quant à l'iritis traumatique qui survient à la suite de déchirure de l'iris, elle est ordinairement très-violente et très-grave en raison même de la force du traumatisme nécessaire à la détermination de la lésion principale, et il faudra toujours redouter l'apparition de la suppuration.

Diagnostic. Le diagnostic de la déchirure du cercle interne de l'iris ne saurait, après cette étude symptomatologique, être douteux un seul instant ; on pourra bien hésiter quelquefois immédiatement après l'accident, entre une rupture ou une contusion simple de l'iris, lorsque l'épanchement de sang remplira la plus grande partie de la chambre antérieure, mais après la résorption, la dilatation persistante et considérable de la pupille, et l'irrégularité du bord pupillaire, lèveront tous les doutes.

Pronostic et complications. — Le pronostic, dans le cas de déchirure de l'iris, devra toujours être très-réservé, non pas tant à cause de cette lésion en elle-même dont le plus grand inconvénient consiste dans un trouble de la vision et un éblouissement assez prononcés, qu'en raison des complications qui du côté des membranes profondes peuvent être la conséquence du

même traumatisme. Le chirurgien ne doit pas ignorer, en effet, que, le plus souvent, les déchirures de l'iris sont compliquées de cataracte traumatique (deux fois dans nos deux observations), de luxation du cristallin, de rupture de la choroïde ou de décollement de la rétine. Aussi ne saurions-nous recommander trop de prudence au praticien qui est interrogé sur les suites possibles ou probables d'un pareil accident.

Traitement. — Pour ce qui est du traitement, il devra surtout avoir pour but de combattre ou de prévenir les symptômes inflammatoires et de maintenir la dilation pupillaire : l'iritis traumatique suppurée et le phlegmon du globe oculaire sont, en effet, toujours à redouter en pareille circonstance. Aussi, les émissions sanguines locales abondantes, l'application en permanence sur l'œil de glace ou d'eau très-fraîche, et l'instillation de 4 ou 5 gouttes par jour de collyre ordinaire à l'atropine, rempliront-elles les premières indications. L'emploi des purgatifs légers, répétés deux ou trois fois par semaine, et quelques vésicatoires volants promenés autour de l'orbite, concourront au même but. Mais, quand tous les accidents auront été conjurés, la tâche du chirurgien ne sera point encore terminée, car il pourra être plusieurs mois, plusieurs années même après le traumatisme, consulté pour l'éblouissement et les troubles de la vision résultant de la dilatation excessive et permanente de la pupille. White Cooper, dans l'article auquel nous avons déjà fait plusieurs fois allusion, a entrepris la solution de cette question et l'a résolue en grande partie : cet auteur conseille de porter un encadrement de lunettes, auquel on fixe une plaque opaque d'acier mince ou d'écaille et pourvue à son centre, au point qui correspond à la pupille, d'une ouverture circulaire ou d'une fente transversale. Cette idée est excellente en théorie, et l'application modifiée au point de vue de l'esthétique, par le talent et l'adresse qui caractérisent certains opticiens bien connus de la capitale, donnera certainement en pareil cas les plus beaux résultats.

TREMBLEMENT TRAUMATIQUE DE L'IRIS

Dans la plupart des observations de tremblement de l'iris survenu à la suite d'un traumatisme du globe de l'œil, cette lésion n'est que tout à fait secondaire, et constitue un des symptômes les plus caractéristiques de la luxation du cristallin ; nous en parlerons plus longuement au sujet de cette importante question.

Mais M. Galezowski dit avoir observé des faits dans lesquels, à la suite de coups et de contusions, le tremblement de l'iris constituait non plus un symptôme secondaire, mais une affection particulière et primitive ; et il admet que dans ces cas, infiniment rares d'ailleurs, il y a une rupture probable de la zone de Zinn, et communication directe entre la chambre postérieure et le corps vitré. Nous ne pouvions passer sous silence ces faits, d'autant plus utiles à connaître qu'ils se présentent moins souvent dans la pratique.

PIQURES DE L'IRIS

Les blessures de l'iris par des instruments piquants, qui restent limitées à cette membrane et ne déterminent point en même temps des troubles du côté de l'appareil cristallinien, sont d'une rareté excessive ; et leurs symptômes par conséquent très-simples et peu nombreux. Aussi, ne faudra-t-il pas s'étonner, si nous ne nous arrêtons pas longuement sur cette espèce de lésion, que nous retrouverons d'ailleurs à propos du traumatisme du cristallin.

Fréquence et étiologie. — Ce qui prouve bien la rareté des piqûres simples de l'iris est le petit nombre des observations que nous avons pu recueillir : ainsi, dans notre statistique de 1875 il n'est fait mention que de deux cas ; et dans toute cette année 1876 nous n'en avons vu qu'un seul. Les auteurs, au reste, sont aussi pauvres que nous en pareille matière ; et M. Wecker

se contente de dire que les piqûres de l'iris ne sont d'aucune importance quand elles n'intéressent pas le cristallin.

Les causes les plus ordinaires de ce genre de blessures sont les aiguilles, les ciseaux, les canifs, les plumes métalliques, les poinçons; Desmarres cite même un fait, dans lequel la lésion a été produite par un piquant de châtaigne. Sur les trois observations que nous avons pu recueillir personnellement, il y eut deux fois piqûre avec des aiguilles et une fois avec un poinçon. La première a trait à un ouvrier, la seconde à une femme et la troisième à un jeune enfant, ce qui tendrait à faire admettre une fréquence à peu près égale dans l'un et l'autre sexe.

Symptomatologie. — Les symptômes des blessures de l'iris par un instrument piquant varieront beaucoup suivant l'époque à laquelle le patient se montrera au chirurgien et suivant la nature du corps vulnérant. Si l'on est appelé à examiner le blessé immédiatement ou peu après l'accident, et que d'ailleurs la piqûre se résume en un point mathématique, comme le fait a lieu avec les aiguilles, il sera souvent difficile de se prononcer : le seul phénomène appréciable consistera, suivant Desmarres, dans un resserrement de la pupille. Il sera presque toujours impossible, même à l'aide de l'éclairage oblique, de reconnaître le point de la surface de l'iris qui aura été traversé, pas plus que l'endroit où a eu lieu la perforation de la cornée.

Quand l'instrument piquant, au contraire, sera plus volumineux, un canif, une pointe de ciseaux, une plume à écrire, par exemple, les symptômes seront beaucoup plus manifestes et le diagnostic bien simple. Il sera très-facile alors de constater : que la membrane transparente a été perforée, et l'on verra au point correspondant de la surface antérieure de l'iris, une blessure plus ou moins large pouvant même parfois simuler une seconde pupille. Le plus habituellement aussi, dans ces cas, on reconnaîtra la présence d'un épanchement de sang dans la chambre antérieure, et tous les caractères de l'iritis traumatique au début.

Dans le fait particulier de blessure par une plume à écrire, le tatouage spécial de la cornée, sur lequel nous avons insisté

à propos de piqûres de cette membrane, pourrait être de quelque utilité.

Lorsque le chirurgien ne sera consulté que plusieurs jours, plusieurs semaines et même plusieurs mois après la piqûre de l'iris, il ne pourra souvent que constater les lésions produites par l'iritis traumatique, telles que synéchies postérieures, irrégularité de la pupille, parfois même irido-choroïdite, mais sans qu'il soit en droit d'affirmer pour cela qu'il s'agit d'une piqûre. Par contre, il existe des cas analogues à celui dont parle Desmarres dans son Traité des maladies des yeux (1818), dans lesquels la blessure, laissant une cicatrice infundibuliforme, il en résulte un entraînement de la pupille dans le sens de la cicatrice et une sorte de froncement de la face antérieure de l'iris; avec de pareils symptômes il est évident qu'on a affaire à une piqûre ancienne de cette membrane. Nous avons nous-même observé un exemple dans lequel la partie de l'iris blessée, ayant contracté des adhérences avec la plaie cornéenne, il en résulta une synéchie occupant toute la longueur de la chambre antérieure.

Obs. XL. — Blessure ancienne de la cornée et de l'iris avec une aiguille. — Synéchie filiforme traversant toute l'étendue de la chambre antérieure. — Irido-choroïdite avec atrophie de l'œil.

Mlle M..., 3 ans, demeurant faubourg Saint-Denis, n° 142, se présente le 10 août 1876 à la consultation du docteur Galezowski. La mère de cette enfant nous raconte qu'il y a deux mois environ, sa fille a reçu un coup avec une aiguille à coudre dans l'œil gauche à ce moment elle était à la campagne, et le médecin de la localité lui prescrivit des instillations d'un collyre dont elle ne se rappelle point la composition. Toujours est-il que la vision a complètement disparu de ce côté, et elle vient aujourd'hui à la consultation demander s'il n'y aurait pas quelque chose à faire pour recouvrer la vue. L'examen local donne le résultat suivant : œil en grande partie atrophié, plus mou et beaucoup plus petit que celui du côté opposé ; taie à peu près circulaire de la cornée, de 2 millimètres de diamètre environ, située un peu en dessous et en dedans du centre de cette membrane. De la partie postérieure de cette cicatrice part une synéchie, ayant exactement la forme d'un fil, dirigée dans le sens antéro-postérieur, et traversant toute l'étendue de la chambre antérieure pour aboutir

à la pupille qui est réduite à un point et complètement oblitérée. Pas d'injection péri-kératique, pas de douleurs ni spontanées, ni provoquées par la pression. *Diagnostic* : atrophie de l'œil par irido-choroïdite, survenue consécutivement à une piqûre de la cornée de l'iris et probablement aussi du cristallin. Comme traitement il n'y a pas actuellement à intervenir, l'iridectomie n'ayant plus lieu d'être pratiquée à cause du degré trop avancée de l'atrophie.

Diagnostic. — Il ne saurait évidemment pas y avoir de doute sur le genre de traumatisme de l'iris, quand, au moment de l'examen, on voit encore implanté dans l'œil le corps du délit, tel qu'un piquant de marron d'Inde ou un morceau d'aiguille. Dans les cas, beaucoup plus nombreux, où l'instrument vulnérant n'est point resté dans la plaie, il suffira de rechercher avec soin les symptômes que nous avons indiqués plus haut, et en particulier d'étudier les formes et les dimensions de la piqûre pour différencier cette lésion des blessures proprement dites avec lesquelles on peut seulement les confondre.

Pronostic et complications. — Comme le dit M. Wecker, les piqûres de l'iris ne sont d'aucune importance quand elles n'intéressent pas le cristallin, mais à la condition, ajoutons-nous, qu'elles soient traitées immédiatement de façon à prévenir l'iritis traumatique avec toutes ses conséquences. Nous venons de voir, en effet, par l'observation précédente que cette affection abandonnée à elle-même, ou traitée par des moyens trop anodins, peut aboutir rapidement à la perte absolue de l'organe. Quant à la complication la plus ordinaire, presque forcée on pourrait dire, des piqûres de l'iris, c'est la lésion du cristallin et le développement d'un caractère traumatique.

Traitement. — Le traitement sera uniquement dirigé dans le but de prévenir l'iritis et la production des synéchies postérieures : aussi l'instillation de quatre ou cinq gouttes par jour dans l'œil du collyre ordinaire à l'atropine, et l'application de compresses d'eau fraîche pendant les vingt-quatre premières heures, rempliront, dans la plupart des cas, toutes les indications.

Si la réaction inflammatoire paraissait devoir être un peu trop

intense, il faudrait reconrir sans plus tarder aux antiphlogistiques locaux et employer une dose d'atropine plus forte : 10 centig. pour 10 gr.

Enfin, lorsque le blessé se présente trop tard, avec des synéchies postérieures et une irido-choroïdite, il est indiqué d'agir immédiatement, comme nous l'avons dit, en traitant de cette affection.

BLESSURES DE L'IRIS

Les blessures proprement dites de l'iris ne se rencontrent pas plus souvent à l'état de simplicité dans la pratique que celles dont nous venons de traiter ; car il est malheureusement exceptionnel que les plaies de cette membrane par instrument tranchant ou contendant laissent intact le cristallin. Et alors, la blessure de l'iris n'étant que tout à fait secondaire, il est tout naturel de n'étudier ces lésions compliquées et multiples qu'au chapitre de la cataracte traumatique. Aussi, tous les ouvrages d'ophthalmologie sont-ils très-pauvres en documents sur la question qui nous occupe.

Fréquence et étiologie. — Nous n'avons trouvé non plus aucun renseignement sur la fréquence des blessures de l'iris dans nos traités classiques des maladies des yeux ; et nous serons encore une fois obligé de recourir à notre statistique pour en avoir une idée aussi exacte que possible. Or, sur les 342 observations de lésions traumatiques que nous avons dépouillées pour l'année 1875, et dont 29 se rapportent à des affections de l'iris, les blessures simples y sont au nombre de 4 : ce qui fait un peu plus de 1/7. Par contre, nous n'en avons observé cette année qu'un seul exemple, et cela il y a quatre jours à peine. Nous sommes donc en droit de conclure que les blessures simples de l'iris sont très-rares.

Les causes susceptibles de produire de pareilles lésions sont d'ailleurs multiples : Desmarres parle de coups de couteau, de coups de ciseaux, de fragments de verre projetés par une

explosion, de morceaux de pierre ou de porcelaine. Dans un des 4 cas que nous avons notés plus haut, la blessure avait été occasionnée par un éclat de syphon d'eau de Seltz. Dans le fait que nous venons d'observer, elle fut la conséquence d'une chute sur le bord tranchant d'un escalier en pierre. Quant à la fréquence relative suivant le sexe et l'âge, elle nous est encore fournie par les données suivantes, autant toutefois qu'il est permis de juger d'après un nombre aussi minime d'observations : sur les cinq, deux se rapportent à des femmes, deux à des enfants et la cinquième à un homme.

Symptomatologie. — Les symptômes ordinaires des blessures de l'iris, ceux du moins que nous avons notés dans le cas qui nous est personnel, sont au nombre de trois principaux et se résument ainsi : plaie plus ou moins étendue de la cornée, solution de continuité de l'iris avec hernie de cette membrane à travers la plaie cornéenne, hyphéma remplissant la chambre antérieure.

La lecture de l'observation qui va suivre, nous paraissant donner une idée aussi nette que possible de la manière dont se présente en clinique cette espèce de traumatisme, nous nous dispenserons d'entrer dans de plus longs détails.

Obs. XLI. — Blessure de la cornée et de l'iris gauches consécutive à une chute sur le rebord d'un escalier en pierre. — Hernie d'une grande portion de l'iris à travers la plaie cornéenne. — Hyphéma remplissant la chambre antérieure. — Excision de la partie herniée de l'iris.

G..., âgé de 10 ans, demeurant à Vincennes, se présente le 7 décembre 1876 à la clinique du docteur Galezowski. La mère de ce jeune enfant nous raconte que la veille en courant son fils était tombé la face contre le rebord d'un escalier en pierre et que depuis ce moment il ne pouvait plus absolument rien voir de l'œil gauche. L'examen local nous montre : une plaie très-étendue de la cornée, à peu près régulièrement horizontale et située à l'union du tiers supérieur et des deux tiers inférieurs de la hauteur de cette membrane ; l'iris a été divisé à ce niveau, et la plus grande partie du lambeau inférieur fait saillie par la solution de continuité de la cornée, à travers laquelle il paraît flotter. Un épanchement de sang abondant remplit toute l'étendue de la chambre antérieure. Le blessé ne distingue rien de ce côté, mais

souffre très-peu. *Diagnostic* : blessure de la cornée, de l'iris, et peut-être du cercle ciliaire, avec hernie de l'iris et hyphéma. Traitement : compression du globle de l'œil, application permanente par-dessus le pansement compresseur de glace ou d'eau très-fraîche; 6 sangsues à la tempe gauche ; instillation de 4 gouttes par jour dans l'œil du collyre ordinaire à l'atropine.

La compression et l'atropine sont continuées jusqu'au 20 décembre. Ce jour-là excision de la portion de l'iris herniée qui empêche la cicatrisation de la plaie cornéenne. Le même pansement compresseur est appliqué.

Le 23 décembre, la blessure de la cornée et en voie de réparation, l'hyphéma a presque complètement disparu, mais les parties de l'iris blessé paraissent réunies et fermer la chambre postérieure.

Tout fait craindre l'atrophie probable de cet organe.

Un fait, qui se présente assez souvent comme conséquence des blessures de l'iris (puisque sur quatre cas de notre statistique il est signalé deux fois), et qui peut par conséquent à un moment donné acquérir une très-grande importance au point point de vue médico-légal, doit maintenant fixer notre attention. Nous voulons parler du coloboma traumatique de l'iris, qui n'est autre qu'une solution de continuité occupant toute la hauteur de cette membrane. Or telle est actuellement la question que nous devons résoudre : étant donné un coloboma de l'iris, à quel signe reconnaître si l'on a affaire à une lésion congénitale ou à une affection traumatique? La solution du problème sera le plus habituellement très-facile, si l'on veut bien se souvenir pour un instant du mode de développement de l'iris dont la notion nous est fournie par les derniers travaux sur l'embryogénie. L'histologie nous démontre, en effet, qu'au moment où l'iris commence à apparaître chez l'embryon, cette membrane n'a pas la forme circulaire qu'elle aura quand elle sera définitivement constituée : elle représente d'abord un demi-anneau occupant la partie supérieure du globe de l'œil et dont les deux extrémités s'avancent constamment jusqu'à ce qu'ils arrivent à se réunir en bas sur la ligne médiane. D'où il résulte qu'à un moment donné l'iris a tout à fait la forme d'un fer à cheval, avec solution de continuité inférieure. Or, si à cette époque, pour une cause ou pour une autre qui, le plus souvent,

nous échappe, survient brusquement un arrêt de développement, l'iris présentera naturellement une échancrure à la partie médiane et inférieure. Et c'est là précisément le siége exact du coloboma congénital. Si nous ajoutons à cette localisation spéciale que cette affection congénitale existe ordinairement des deux côtés; et qu'elle est souvent accompagnée de la même lésion dans la choroïde, ou de cataracte zonulaire, nous aurons, croyons-nous, des données suffisantes pour éviter l'erreur. Le coloboma résultant d'une blessure de l'iris, en effet, pourra occuper indistinctement tout le pourtour de cette membrane, et dans le cas même où il existerait à la partie inférieure, on ne le verra jamais occuper exactement la ligne médiane, ni présenter la régularité de l'échancrure par arrêt de développement.

Diagnostic. — Le diagnostic des blessures de l'iris se trouve donc par cela même complètement établi.

Pronostic et complications. — Les blessures de l'iris, en raison de la solution de continuité de la cornée qui fait en somme de cette plaie une plaie pénétrante, exposée par suite à la suppuration et à ses conséquences fâcheuses ; en raison de la communication facile de l'air extérieur avec le sang épanché dans la chambre antérieure, fait sur la gravité duquel nous nous sommes étendu à propos des traumatismes de la membrane transparente ; ces blessures, disons-nous, comportent toujours un pronostic très-réservé. Le plus souvent, d'ailleurs, la nature ou la violence de la cause qui a déterminé le traumatisme, doit faire redouter des lésions plus profondes et incompatibles avec le rétablissement de la vision.

Traitement. — Tous les efforts du chirurgien devront tendre, dans le cas de blessure de l'iris, à empêcher la sortie du cristallin et de l'humeur vitrée, en même temps qu'à modérer les phénomènes inflammatoires, qui n'aboutissent que trop souvent à la suppuration. L'application de glace en permanence sur le globe de l'œil, la compression méthodique de cet organe, de larges émissions sanguines locales (8 ou 10 sangsues) et l'instillation souvent répétée du collyre ordinaire à l'atropine formeront la base de ce traitement antiphlogistique.

Quand la blessure aura été produite par des éclats de verre

ou de porcelaine, par des morceaux de pierre, et que l'iris fera hernie par la plaie cornéenne, il faudra toujours s'assurer d'abord avec une sonde qu'il n'y a pas eu pénétration du corps étranger ; et ce n'est qu'après cette constatation préalable qu'on a le droit de recourir à la compression. Si, malgré tout, la portion herniée de l'iris empêchait la cicatrisation de la plaie de la cornée, comme dans l'observation plus haut, il ne faudrait pas hésiter à en pratiquer l'excision.

On pourra bien ainsi, grâce à ce traitement énergique, apaiser les premiers symptômes inflammatoires, et parer au premier danger. Mais, il ne faut pas oublier que l'irido-choroïdite est la suite habituelle des blessures de l'iris ; le chirurgien doit donc surveiller attentivement son malade et se tenir prêt à pratiquer l'iridectomie.

CORPS ÉTRANGERS DE L'IRIS

L'histoire des corps étrangers de l'iris est certainement, de toutes les affections traumatiques de cette membrane, celle qui présente le plus d'importance au point de vue de la gravité énorme des conséquences qui peuvent en résulter; aussi devons-nous étudier avec soin et en détail chacune des formes symptomatiques que cette affection est susceptible de revêtir, et qui, comme nous le verrons tout à l'heure, peuvent varier depuis la réaction inflammatoire la plus intense jusqu'à l'état de tolérance le plus absolu.

Fréquence et étiologie. — Ce n'est pas que les corps étrangers de l'iris se rencontrent fréquemment dans la pratique, loin de là ; car, au contraire, on peut affirmer que c'est une affection très-rare. Si nous nous reportons, en effet, à notre statistique de 1875, nous trouvons en tout deux cas de corps étrangers de cette membrane ; et pendant l'année 1876, nous n'avons pu en recueillir qu'une seule observation. Ce qui porte au chiffre de trois le total des faits relevés sur un nombre approximatif de dix mille maladies des yeux : proportion évidemment très-minime.

Si nous parcourons maintenant la liste de ces corps étrangers, nous voyons que leur nature est presque toujours identique, et dans tous les cas que nous avons relevés, il est fait mention de particules de fer ou d'acier, de fragments de capsule, de morceaux de pierre, d'éclats de verre, de grains de plomb et de poudre. Dans les trois observations qui nous sont personnelles il s'agit deux fois de morceaux de pierre, et dans le troisième d'une petite parcelle d'acier.

Il est, d'ailleurs, assez difficile, avec un aussi petit nombre de faits, de juger de la fréquence relative de cette affection chez l'homme et chez la femme ; et tout ce que nous pouvons conclure est que cette fréquence paraît à peu près égale dans les deux sexes. Sur nos trois cas, en effet, deux se rapportent à des femmes et l'autre à un ouvrier.

Symptomatologie. — Mais l'étude symptomatologique doit surtout fixer notre attention, car elle va nous présenter dans son évolution des bizarreries le plus ordinairement tout à fait inexplicables et bien propres malheureusement à induire en erreur le praticien qui ne serait point prévenu de cette marche insidieuse.

On peut dire d'une manière générale que la présence d'un corps étranger dans l'iris se traduit par tous les symptômes d'une iritis suppurée suraiguë, éclatant subitement, quelques heures après l'accident. Voilà la règle, et le tableau suivant nous permettra de donner au lecteur une idée nette de la façon dont se présente cette affection dans la grande majorité des cas.

Obs. XLII. — Corps étranger de l'iris droit (morceau de pierre) ayant pénétré il y a 24 heures. — Iritis traumatique avec hypopion. — Extraction du corps étranger par l'iridectomie. — Disparition de tous les accidents.

Mme Rh..., 54 ans, demeurant à Liene, se présente le 17 mars 1875, à la consultation du docteur Galezowski. Cette femme rapporte que la veille, étant occupée à piocher dans un endroit rocailleux, un fragment de pierre l'a blessée à l'œil droit, et que depuis ce moment elle souffre beaucoup et ne peut plus supporter la lumière. L'examen local pratiqué par M. Galezowski lui montre les lésions suivantes : injec-

tion périkératique très-intense et d'une teinte vineuse très-accentuée; la pupille est très-rétrécie, la coloration de l'iris est d'un gris sale, et sa face antérieure paraît chagrinée ; du pus occupe la partie inférieure de la chambre antérieure sur une hauteur de 2 millimètres environ. Ce qui frappe surtout est l'existence d'une plaie circulaire, située à la partie supérieure et externe de la cornée ; et à quelques millimètres en dedans, par conséquent à la partie supérieure et interne de l'iris, la présence d'un petit corps irrégulièrement arrondi, d'un blanc jaunâtre, fixé dans l'épaisseur même de cette membrane, dont il dépasse, d'ailleurs, la face antérieure et qu'on reconnaît pour être un petit morceau de pierre. Douleurs périorbitaires très-violentes ; photophobie extrême. *Diagnostic* : Corps étranger de l'iris avec iritis traumatique et hypopion. Traitement : l'iridectomie est immédiatement pratiquée, et la partie de l'iris dans laquelle est implanté e corps étranger enlevée avec ce dernier. Après l'opération : application de 6 sangsues à la tempe droite, instillation de 4 ou 5 gouttes par jour de collyre ordinaire à l'atropine ; compresses d'eau fraîche, en permanence sur l'œil.

Les symptômes inflammatoires cédèrent très-rapidement et quelques jours après la malade quittait la clinique voyant très-bien de l'œil blessé.

Obs. XLIII. — Corps étranger (morceau de pierre) fixé depuis cinq ou six jours à la partie inférieure et interne de l'œil gauche. — Iritis traumatique avec hypopion. — Extraction par l'iridectomie du corps étranger. — Guérison rapide.

Mme B..., 28 ans, demeurant à Rueil, se présente le 26 avril 1876 à la consultation du docteur Galezowski. Cette femme nous raconte qu'il y a cinq jours, étant occupée aux travaux de la campagne, un morceau de pierre lui est sauté dans l'œil gauche. Depuis ce moment elle a ressenti de violentes douleurs et n'a pu reprendre son travail. L'examen local nous montre : une injection périkératique, très-intense, avec la coloration lie de vin, caractéristique, et tous les signes d'une iritis suppurée avec un hypopion occupant le quart inférieur de la chambre antérieure. Une petite plaie à peine visible existe à la partie interne et inférieure de la cornée sous forme d'une tâche blanche ; au même niveau on distingue très-nettement à la partie interne et inférieure de l'iris un petit corps étranger implanté dans cette membrane, de la grosseur d'une tête d'épingle, et qu'on reconnaît facilement pour être un morceau de pierre. Douleurs péri-orbitaires excessivement intenses, photophobie très accentuée. *Diagnostic* : petite pierre. fixée sur l'iris; iritis suppurée. Traitement : appliquer des

compresses en permanence sur l'œil et revenir le lendemain, jour d'opération, pour en pratiquer l'extraction.

27 avril 1876. — Iridectomie portant sur la partie de l'iris qui renferme le corps étranger, lequel est enlevé du même coup. Eau fraîche sur l'œil.

Quatre jours après la malade rentrait chez elle parfaitement guérie et pouvant lire de l'œil blessé.

Ainsi une personne vient vous trouver quelques heures ou quelques jours après un accident, en vous disant qu'elle a reçu quelque chose dans l'œil: si vous constatez tous les signes de l'iritis suppurée, avec un hypopion plus ou moins abondant, vous devez immédiatement songer à l'existence probable d'un corps étranger implanté dans l'iris, et vos investigations doivent être tout naturellement dirigées dans ce sens. La présence de ce corps étranger est-elle parfaitement apparente, et la nature de ce dernier très-facile à déterminer, ne vous hâtez pas trop cependant de porter le diagnostic, car il y a un symptôme dont nous n'avons pas encore parlé, et dont nous apprécierons plus tard la valeur et l'importance, qu'il faut toujours rechercher avant de se prononcer d'une manière définitive. Ce symptôme, qui existe dans tous les cas, consiste dans la blessure que le corps étranger a fatalement déterminée au moment de son passage à travers la cornée. Si le blessé est examiné peu de temps après le traumatisme, on peut distinguer encore les lèvres de la plaie de la membrane transparente, et voir une sorte de dépression spéciale sur laquelle nous nous sommes longuement arrêté au chapitre des blessures de cette membrane ; si l'accident remonte à quelques jours, la cicatrisation pourra déjà avoir lieu, et il ne restera absolument qu'un trouble plus ou moins appréciable, mais toujours visible, de la cornée.

Nous avons assisté dans nos observations 42 et 43, au développement des symptômes inflammatoires, types que déterminent habituellement les corps étrangers ; or, tout le monde a pu remarquer avec nous que dans la première ceux-ci avaient atteint une intensité telle au bout de vingt-quatre heures qu'ils avaient obligé la patiente à venir demander immédiatement les secours de l'art ; tandis que la seconde malade avait pu attendre

cinq jours sans la moindre intervention. L'affection ne présente donc pas dans tous les cas la même rapidité d'évolution, ni les mêmes allures dans sa marche. Bien plus, et nous devons précisément maintenant insister sur ces faits exceptionnels, il existe dans la science des observations dans lesquelles les corps étrangers de l'iris ont pu rester plusieurs jours et même plusieurs années sans déterminer le moindre accident ni la moindre réaction inflammatoire.

M. Galezowski, par exemple, rapporte, dans son Traité des maladies des yeux, avoir opéré, au mois de juillet 1869, un jeune homme, chez lequel un morceau de capsule, après avoir traversé la paupière supérieure et la cornée s'était logé dans la partie inférieure de l'iris et y était resté vingt-quatre heures sans la moindre souffrance.

Desmarres, père, dit avoir vu quelquefois, chez des ouvriers mineurs, des grains de poudre fixés depuis quelque temps dans l'iris et pouvant y séjourner sans inflammation.

D'Ammon a beaucoup insisté sur la possibilité et le mécanisme de l'enkystement des corps étrangers de l'iris, et le fait qu'il cite à la page 49, du tome XXIII, des *Archives générales de médecine*, est certainement un des plus instructifs et des plus intéressants sur la question. Il s'agit d'un ouvrier occupé à casser des pierres sur la route et qui reçut un fragment de caillou dans l'iris. Ce corps étranger était enveloppé d'une fausse membrane et ne produisait depuis longtemps ni gêne, ni inflammation. Le malade qui en était porteur se présentait à la consultation pour des granulations de l'autre œil.

On trouve encore dans le *Bulletin de la Société médico-pratique* de 1836, page 97, l'observation curieuse d'un sujet qui portait depuis longtemps, et sans la moindre réaction inflammatoire, un grain de plomb implanté dans l'iris.

Desmarres rapporte un fait analogue qu'il a eu l'occasion d'observer, mais dans lequel il y avait atrophie du globe de l'œil.

Nous ne pouvions certainement pas, sous peine de laisser de côté le point le plus difficile et le moins connu de l'étude symptomatologique des corps étrangers de l'iris, passer sous silence

ces faits intéressants. Nous pourrons mieux d'ailleurs en apprécier toute l'importance à propos du diagnostic différentiel.

Diagnostic. — Il paraîtra peut-être inutile à certains esprits de discuter la question du diagnostic des corps étrangers de l'iris et de nous voir lui consacrer un paragraphe spécial. Le sujet cependant vaut la peine qu'on s'en occupe ; car deux faits que nous avons été à même d'observer à la clinique du Dr Galezowski, et un troisième rapporté par ce savant ophthalmologiste, alors chef de clinique de Desmarres, sont bien de nature à induire en erreur un praticien qui ne serait point averti de la possibilité de leur existence.

La première de ces observations a trait à un jeune ouvrier porteur d'un corps étranger de la cornée et d'une tache pigmentaire congénitale de l'iris du même côté. Nous la rapporterons tout entière, à cause de son importance.

Obs. XLIV. — Corps étranger de la cornée gauche (paillette de fer). Tâche noire congénitale de l'iris du même côté simulant un corps étranger de cette membrane.

M. L..., 14 ans, apprenti mécanicien, demeurant 12, rue des Vieilles-Ouvrières, se présente le 9 août 1876 à la consultation du docteur Galezowski. Cet ouvrier nous raconte que la veille, en travaillant, il a reçu un petit morceau de fer dans l'œil gauche et qu'il vient pour le faire enlever. Nous voyons, en effet, à la partie inférieure et externe de la cornée un petit point noir, que nous reconnaissons pour être une paillette de fer. Injection périkératique généralisée, et peu prononcée. Mais, ce qui attire notre attention est l'existence, à la partie supérieure et interne de l'iris du même côté, d'une tache noire, punctiforme et paraissant au premier abord de même nature que le corps étranger de la cornée. Une tache analogue, et un peu plus petite, existe sur l'iris droit. Peu de douleurs, pas le moindre symptôme d'iritis. *Diagnostic :* corps étranger de la cornée gauche ; taches pigmentaires congénitales de l'iris. Traitement : extraction immédiate de la paillette de fer ; compresses d'eau froide et instillation de quatre gouttes par jour dans l'œil du collyre ordinaire au sulfate neutre d'atropine.

Or, n'est-il pas évident, qu'en pareille circonstance, toutes les probabilités étaient, après un examen superficiel, en faveur

d'un corps étranger de l'iris ; et une semblable coïncidence n'est-elle pas de nature à soulever au moins une discussion diagnostique ? Certainement il était impossible à un esprit prévenu et procédant par ordre de se fourvoyer ; mais encore fallait-il pour cela suivre une marche réglée d'avance et étudier avec soin chacun des symptômes présentés par le malade. Par quels moyens avons-nous donc pu affirmer la non-existence de corps étranger dans l'iris ? Notre affirmation reposait sur les trois faits suivants : absence de plaie pénétrante de la cornée, absence d'iritis traumatique intense, constatation de taches pigmentaires identiques sur l'iris du côté opposé.

Il est bien certain, en effet, que la condition indispensable pour qu'un corps étranger puisse aller s'implanter dans l'iris, est le passage de ce corps à travers la membrane transparente, d'où résulte une blessure de la cornée. Dès l'instant qu'on ne peut point en trouver la trace, on a tout lieu de croire qu'il n'y a pas eu pénétration. D'un autre côté, dans l'immense majorité des cas, tout corps étranger de l'iris détermine, comme nous venons de le voir, une iritis traumatique intense avec hypopion ; or, dans le cas particulier que nous discutons, nous n'avions aucun symptôme d'iritis. Enfin des taches pigmentaires identiques à celle que nous aurions pu prendre pour une paillette de fer, existaient dans l'iris du côté opposé. Ces trois faits réunis nous ont donc tout naturellement conduit à admettre l'existence d'une simple pigmentation simulant un corps étranger de l'iris gauche.

Dans l'observation suivante, l'erreur était encore plus facile : il s'agit en effet d'un abcès spontané de l'iris, avec hypopion qu'on aurait pu prendre avec d'autant plus de raison pour un corps étranger que cette première affection est infiniment rare.

Obs. XLV. — Abcès de la partie externe et inférieure de l'iris gauche, de la grosseur d'un grain de millet, simulant un corps étranger de cette membrane. Guérison.

M. P..., 12 ans, demeurant 94, boulevard de Clichy, se présente le 26 mai 1876 à la consultation du docteur Galezowski. La mère de cet enfant nous rapporte qu'elle s'est aperçue de l'existence de cette affection il y a quinze jours, mais que, comme son fils ne se plaignait

d'aucune douleur, elle s'en était fort peu préoccupée jusqu'à ce jour. Ce qui l'a déterminée à l'amener à la consultation est le trouble visuel qui existe de ce côté. L'examen local nous montre : une injection périkératique fort peu prononcée; la surface antérieure de l'iris paraît dépolie, d'un gris sale avec quelques taches d'un rouge cuivré par places, rappelant tout à fait l'aspect d'une iritis specifique ; synéchies postérieures multiples et paraissant remonter déjà à quelque temps; hypopion occupant la partie inférieure de l'humeur aqueuse. A la partie inférieure et externe de l'iris, près du bord pupillaire, existe une petite collection purulente, de la grosseur d'un grain de millet, d'un blanc jaunâtre et simulant à s'y méprendre un corps étranger. Deux petites tumeurs analogues, mais infiniment plus petites, et visibles seulement à la loupe, se trouvent à côté de la première. Pas trace de plaie, ni de cicatrice sur la cornée. Douleurs très-peu marquées. Nous ne trouvons aucun antécédent spécifique, ni rhumatismal, ni scrofuleux, pas plus chez les parents que chez l'enfant. *Diagnostic* : abcès spontanés multiples de l'iris. Traitement : instiller quatre gouttes par jour dans l'œil du collyre suivant : sulfate neutre d'atropine 10 centig., eau distillée 10 gr. Prendre deux cuillerées à bouche par jour de la potion suivante : iodure de potassium 15 gr., sirop de gentiane 100 gr., eau 150 gr.

Grâce à ce traitement et à l'application de vésicatoires volants à la tempe gauche, la dilatation de la pupille se fit peu à peu ; une grande partie des synéchies postérieures disparurent et un mois après il ne restait plus que quelques traces localisées d'exsudats, et l'irrégularité du bord pupillaire. L'hypopion avait été résorbé et la vision était à peu près normale de ce côté.

Or, les deux raisons principales qui, dans ce fait intéressant et tout à fait exceptionnel, nous permirent de porter le diagnostic d'abcès spontanés et de rejeter celui de corps étranger implanté dans l'iris, sont : d'abord l'absence de plaie ou de cicatrice de la cornée ; et, en second lieu, le peu d'intensité de la réaction inflammatoire et des douleurs. Nous pourrions y ajouter la constatation des deux petits abcès visibles à la loupe, mais ce seraient là des subtilités de minime importance et inutiles d'ailleurs.

Enfin, dans le cas observé par M. Galezowski et rapporté tout au long dans son mémoire sur « la pupille artificielle. » *Annales d'oculistique*, 1862, t. XLVII, la difficulté du diagnostic tenait à la nature et à la disposition même du corps étranger.

Il s'agissait, en effet, d'une barbe d'épi de blé, très-fine et longue de 4 millimètres, qui avait traversé la cornée et s'était logée dans l'iris, parallèlement aux fibres radiées ; on comprend aisément combien l'erreur, en pareille circonstance, tout en étant pardonnable, serait nuisible pour le malade.

Pronostic et complications. — Les corps étrangers de l'iris présentent toujours une gravité énorme, tant au point de vue des lésions qui peuvent survenir dans l'œil blessé lui-même, que sous le rapport des troubles sympathiques dont leur présence doit toujours faire redouter l'apparition. L'iritis traumatique intense avec fonte possible du globe de l'œil consécutive à un phlegmon de cet organe ; l'irido-choroïdite avec atrophie complète, telles sont les complications à craindre pour le côté blessé. L'ophthalmie sympathique, avec ses conséquences fatales, apparaît enfin comme la compagne trop souvent fidèle de pareilles blessures. Nous n'ignorons pas que les faits d'enkystement des corps étrangers, dont nous avons rappelé plus haut quelques observations, diminuent un peu la gravité du sombre tableau que nous venons de dépeindre. Mais, malheureusement, ces faits sont tellement exceptionnels qu'il n'est point permis de compter sur des résultats aussi favorables ; et comme nous allons le voir maintenant, à propos de l'intervention, un praticien prudent doit toujours agir activement.

Traitement. — Les indications thérapeutiques réclamées par la présence d'un corps étranger de l'iris sont bien simples et peuvent se résumer en deux mots : en pratiquer le plus tôt possible l'extraction ; or, l'expérience a démontré, que si, en pareille circonstance, on se contentait de saisir le corps étranger, la contusion de l'iris, résultant de l'implantation de ce dernier et des froissements nécessités pour sa recherche, amenait une recrudescence notable dans l'iritis traumatique. Dans les cas, au contraire, où l'on prenait soin d'enlever, avec le corps étranger, la portion d'iris dans laquelle il était implanté, tous les accidents disparaissaient comme par enchantement. Il est donc formellement indiqué, dans tous les cas, de recourir à cette dernière méthode et de pratiquer ainsi l'iridectomie. Et il ne faut point alléguer l'existence de symptômes inflammatoires trop intenses,

ni la présence du pus dans la chambre antérieure, pour remettre l'extraction du corps étranger : nous ne saurions trop répéter que cette dernière est le plus énergique de tous les antiphlogistiques, et qu'elle ne doit être retardée sous aucun prétexte.

Une fois, d'ailleurs, cette indication capitale remplie, l'application d'eau fraîche en permanence sur l'œil, les émissions sanguines locales, et l'instillation du collyre à l'atropine pourront être employées avec avantage.

Il est une conséquence éloignée des traumatismes de l'iris, sur laquelle nous ne pouvons certainement pas nous appesantir, mais dont nous devons cependant dire un mot : c'est la question des kystes de cette membrane. Il est, en effet, généralement admis depuis les excellents travaux de Guépin sur cette question (*Thèse de Paris*, 1860), que le plus souvent les kystes de l'iris reconnaissent pour cause le traumatisme, soit que la blessure ait été accidentelle, soit qu'elle résulte d'une opération de cataracte ou autre. « On peut même supposer, comme le dit Follin, que dans un certain nombre de cas où le liquide est coloré en brun, il s'agit d'anciens foyers sanguins. »

Cette courte, mais importante notion sur l'étiologie des kystes de l'iris, nous a paru un complément indispensable des affections traumatiques de cette membrane.

DU TRAUMATISME CHIRURGICAL DE L'IRIS

Ainsi que nous l'avons déjà fait à l'article réservé aux blessures de la cornée, nous allons actuellement passer rapidement en revue toutes les lésions de l'iris qui peuvent être le fait d'une intervention chirurgicale. Ici, encore, nous retrouverons la même classification, et nous verrons que chacune des formes de traumatisme accidentel résulte également du traumatisme chirurgical.

Qui ne connaît, en effet, la fréquence de l'iritis traumatique à la suite de l'extraction de la cataracte, avec ou sans iridectomie? Qui ignore la gravité toute spéciale de cette inflammation et sa tendance particulière à la suppuration? Nous avons d'ailleurs

longuement insisté déjà sur les avantages du traitement antiphlogistique en pareille circonstance, et nous avons démontré tout le parti que l'on pouvait tirer de l'application en permanence sur l'œil de compresses d'eau fraîche incessamment renouvelées. L'irido-choroïdite et l'atrophie du globe de l'œil sont dans quelques cas même les conséquences inévitables de ces iritis intenses.

L'épanchement de sang dans la chambre antérieure survient presque constamment à la suite de l'iridectomie, de l'iridotomie et de l'irido-dialyse ; mais on peut le voir apparaître également sans lésion appréciable de l'iris et ressembler alors de tout point à l'hyphéma par contusion, dont nous avons fait un chapitre spécial. La forme particulière, à laquelle nous faisons allusion, se rencontre parfois à la suite de la paracentèse de la chambre antérieure, la diminution subite de la pression amenant une rupture des parois vasculaires de l'iris. Or, chacun sait combien, en pareille circonstance, les applications d'eau froide, de sangsues à la tempe et l'instillation du collyre à l'atropine, sont favorables à la résorption de l'épanchement sanguin.

Le décollement du grand cercle de l'iris, sous le nom d'irido-dialyse, est devenu entre les mains de Scarpa et de Schmidt, une opération chirurgicale parfaitement réglée, et que Desmarres a perfectionnée plus tard en lui donnant le nom d'iridorhexie. La bénignité n'en saurait, d'ailleurs, être mise en doute pour quiconque se rappelle l'observation bien connue de M. Galezowski et dans laquelle ce savant ophthalmologiste, en faisant l'iridorhexie à un jeune prêtre, atteint d'irido-choroïdite, attira l'iris tout entier par une traction légère : il n'en résulta pas le moindre accident et la vision fut parfaitement rétablie.

La déchirure du petit cercle de l'iris est souvent la conséquence forcée de l'iridectomie, quand celle-ci est pratiquée pour des synéchies postérieures occupant une certaine étendue de la cristalloïde antérieure : il arrive fréquemment, en effet, que le chirurgien est plutôt obligé d'arracher que d'exciser l'iris. Et cependant, même dans ces conditions relativement mauvaises, l'eau froide et l'atropine avec un repos de quelques jours empêchent l'apparition de toute réaction inflammatoire trop intense.

Les piqûres de l'iris se rencontrent quelquefois à la suite de la paracentèse de la chambre antérieure et dans les cas d'opération de cataracte par discision. Jamais il n'en est résulté le moindre accident.

Quant aux blessures de l'iris, le type en est l'iridotomie pratiquée bien rarement aujourd'hui, dans le but d'amener la formation d'un coloboma artificiel pour le passage des rayons visuels.

Enfin, le chirurgien peut, de parti pris, et dans un but curatif, déterminer une hernie de l'iris et la fixation dans la cornée d'une partie de cette membrane. C'est Critchett, de Londres, qui a le premier, sous le nom d'iridésis ou enclavement de l'iris, mis cette idée en pratique dans les cas de leucôme central de la membrane transparente; et là encore le succès a couronné l'entreprise.

CHAPITRE IV.

DU TRAUMATISME, DES BLESSURES ET DES CORPS ÉTRANGERS DU CRISTALLIN ET DE SA CAPSULE.

L'importance de l'appareil cristallinien dans le phénomène de la vision; la mobilité et la fragilité toute particulières de ce système lenticulaire qui est maintenu dans un état d'équilibre constant entre les milieux des hémisphères antérieur et postérieur du globe de l'œil; sa transparence parfaite qui est indispensable pour la transmission des sensations lumineuses jusqu'aux éléments impressionnables de la rétine, doivent faire suffisamment pressentir toute la gravité des lésions et des troubles qu'y déterminera le traumatisme. C'est que, en effet, il n'y a pas que les corps vulnérants, susceptibles de traverser les membranes de la région antérieure du globe oculaire pour atteindre directement le cristallin, qui puissent en altérer la composition, en déterminer le déplacement ou l'opacité; il n'est pas jusqu'aux corps portant sur un point quelconque de la face

ou du crâne, jusqu'à une chute même sur les pieds qui ne puisse faire ressentir son influence sur ce système si perfectionné. Aussi, allons-nous avoir à passer successivement en revue l'action du traumatisme à distance, indirect ou par contre-coup, et celle des lésions immédiates, directes, portant sur la lentille elle-même.

Mais ici encore, comme dans les chapitres précédents, la variété immense, presque infinie des causes vulnérantes; la diversité des lésions déterminées; la marche souvent très-différente de ce genre d'affections traumatiques, vont rendre notre tâche très-difficile. Car nous ne devons pas l'oublier : notre but n'est pas d'exposer plus ou moins sommairement toutes les altérations de l'appareil cristallinien qui peuvent résulter du traumatisme ; et nous ne saurions trop le répéter à nos lecteurs : nous n'avons pas l'intention de faire ici de la science, ni d'étaler une bibliographie complète de tout ce qui a été écrit sur les luxations et les opacifications traumatiques du cristallin ; bien d'autres, et de plus autorisés, ont pris avant nous le soin de remplir cette tâche. Nous avons pour toute ambition d'être utile au médecin praticien, de faire de la clinique et de tracer, autant que possible, la conduite à tenir dans chaque cas particulier. Or, c'est en partant de ce point de vue, qui a toujours été et qui sera constamment notre règle, que nous avons cherché à établir une classification clinique des lésions traumatiques du cristallin. Il pourrait paraître au premier abord tout naturel de prendre pour base les causes étiologiques et d'admettre trois grandes catégories comprenant : les contusions, les blessures et les corps étrangers du cristallin. Mais il nous suffira de faire remarquer que la même cause, un choc par exemple portant sur la région temporale, peut déterminer indifféremment un déplacement du cristallin, compliqué ou non d'opacité de ce dernier, ou une cataracte traumatique simple sans déplacement; et que d'un autre côté une blessure peut n'occasionner qu'un simple trouble, comme le ferait un choc à distance, ou amener une luxation, pour montrer tous les inconvénients et toutes les difficultés d'une pareille division dans la pratique. Aussi pensons-nous qu'il vaudra beaucoup mieux

étudier sous autant de chefs différents : 1° les déplacements du cristallin ou luxations ; 2° les troubles dans la transparence de cette lentille formant le groupe important des cataractes traumatiques; 3° les corps étrangers. Nous avons ainsi l'espoir de donner une idée aussi nette que possible des nombreuses variétés que comporte une pareille question.

LUXATIONS TRAUMATIQUES DU CRISTALLIN.

Pour bien comprendre ce qu'on entend par déplacement ou luxation du cristallin, pour se rendre un compte exact des directions multiples dans lesquelles peut avoir lieu ce déplacement, et du mécanisme suivant lequel il se produit, il nous paraît indispensable de rappeler en quelques mots la position et les rapports anatomiques de l'appareil cristallinien, c'est-à-dire du cristallin et de sa capsule dans l'œil normal physiologique.

Le cristallin est suspendu, comme on sait, entre la face postérieure de l'iris et la partie antérieure du corps vitré, dont il est séparé par la membrane hyaloïde, qui forme à ce niveau une cupule destinée à le recevoir et se moulant exactement sur lui.

Entouré de sa capsule, il est fixé au niveau de sa circonférence par ce que tous les anatomistes désignent sous le nom de zone de Zinn, et qui consiste dans une membrane d'une finesse extrême, se dédoublant pour l'envelopper et le séparant de la couche des procès ciliaires. Ce système lenticulaire est donc ainsi dans un état d'équilibre constant. Mais ce qui nous importe le plus de savoir, c'est que physiologiquement le centre du cristallin est situé exactement sur le grand axe antéro-postérieur du globe de l'œil, et que son plan vertical transversal est lui-même perpendiculaire à ce dernier axe. Il nous sera dès lors facile de déduire de ces données toutes les formes de déplacements que pourra faire subir au cristallin un traumatisme quelconque.

Dans une première forme, en effet, la plus simple de toutes,

le cristallin sera déplacé sans que son centre ait changé de position; la lentille pivotera, pour ainsi dire, autour de ce point central, et le plan vertical seul s'inclinera soit de haut en bas, soit latéralement; le cristallin, en un mot, subira un mouvement de bascule. C'est ce genre de déplacement qu'on est convenu d'appeler à tort luxation incomplète et mieux subluxation du cristallin; nous nous expliquerons tout à l'heure sur cette question de mots.

Dans une seconde forme, et qui comprend, elle, tous les autres déplacements, le cristallin est déplacé de telle façon que son centre quitte sa position normale pour se porter soit en avant, soit en arrière, soit en haut, soit en bas, soit en dedans, soit en dehors; en un mot le cristallin subit, non plus un mouvement de bascule, mais un mouvement de translation. Ce changement de position constitue la luxation vraie du cristallin.

C'est ce que M. Wecker a très-bien exprimé, quoique d'une façon peut-être un peu trop concise, en disant : « Qu'on doit considérer le cristallin comme déplacé ou luxé toutes les fois que l'axe antéro-postérieur de cette lentille forme avec l'axe correspondant de l'œil un angle manifeste ou s'en écarte d'une manière sensible. » (Traité des maladies yeux.)

Or, d'après les quelques détails que nous avons donnés plus haut sur la position normale du cristallin, il est bien simple de déterminer *a priori* les différentes espèces de luxations qu'il pourra présenter; division que la clinique a d'ailleurs complètement confirmée.

Le cristallin, en effet, pourra, par le fait d'un traumatisme, passer directement dans la chambre antérieure ; tomber à la partie inférieure de la chambre postérieure; déchirer la membrane hyaloïde au niveau de sa cupule et pénétrer dans le corps vitré ; traverser l'épaisseur de la choroïde et de la sclérotique pour se placer entre celle-ci et la conjonctive; enfin cette dernière membrane elle-même pourra céder et le cristallin sera expulsé du globe oculaire comme un noyau de cerise qu'on presserait entre les doigts. Nous aurons donc ainsi à examiner successivement :

La luxation traumatique du cristallin dans la chambre antérieure;

La luxation traumatique du cristallin dans la chambre postérieure;

La luxation traumatique du cristallin dans le corps vitré;

La luxation traumatique du cristallin sous la conjonctive; et la luxation traumatique complète ou expulsion du cristallin hors de l'œil.

Nous avons dit tout à l'heure que nous trouvions très-mauvaise la dénomination de luxation incomplète donnée par beaucoup d'auteurs à la subluxation du cristallin; le motif en est bien simple, car ce mot ne peut qu'amener de la confusion dans les termes et comme conséquence dans les idées. Si on conserve, en effet, le terme de luxation incomplète comme synonyme de subluxation, la luxation complète comprendra toutes les autres formes de déplacements. Or, n'est-il pas évident pour tout le monde que la seule, la véritable luxation complète est celle dans laquelle le cristallin est totalement chassé de la coque oculaire? La preuve en est que tous les auteurs qui ont écrit sur les maladies des yeux réservent à cette lésion spéciale le terme de luxation complète ou expulsion du cristallin. Pourquoi dès lors avoir deux mots pour exprimer une seule et même chose, surtout quand l'un est complètement impropre; et pourquoi ne pas se contenter de l'expression de subluxation que tout le monde comprend, les autres formes de luxations étant simplement désignées du nom de la partie dans laquelle a été projeté le cristallin ?

Un autre point sur lequel nous tenons encore à attirer l'attention est le suivant : il est bien entendu que nous n'avons en vue dans le cours de ce travail que les luxations du cristallin résultant d'un véritable traumatisme, d'une contusion ou d'une blessure, et avant la production desquelles l'appareil cristallinien ainsi que les membranes internes du globe de l'œil tout entier étaient à l'état physiologique le plus parfait. Assez souvent, il arrive que des luxations du cristallin, qui pourraient paraître au premier abord la conséquence d'une action traumatique, sont au contraire des luxations désignées, pour les dis-

tinguer, sous les noms de spontanées ou de pathologiques : des altérations soit du cristallin, qui était préalablement opacifié, soit de l'humeur vitrée, soit de la région ciliaire, existaient depuis longtemps. Si à ce moment survient le moindre choc, la moindre commotion, ils pourront sans doute hâter l'époque de la luxation, et jouer ainsi le rôle de cause déterminante ; mais il est bien évident que nous n'aurons point là affaire à une luxation traumatique. Nous devions faire cette restriction avant d'entrer dans le cœur même du sujet.

SUBLUXATION TRAUMATIQUE DU CRISTALLIN.

La subluxation traumatique du cristallin est caractérisée, ainsi que nous l'avons vu plus haut, par un déplacement de cette lentille autour de son centre comme pivot ; par un mouvement de bascule partiel, survenant brusquement dans un œil normal et par le fait d'un choc portant directement sur cet organe ou transmis par contre-coup. Ce déplacement pourra d'ailleurs présenter une variété infinie de degrés, le plan vertical du cristallin pouvant prendre dans le sens supéro-inférieur toutes les positions intermédiaires entre sa direction normale et l'horizontale, et pouvant dans le sens transversal, arriver jusqu'à être placé de champ. Or, pour qu'un pareil mouvement puisse se produire, il faut nécessairement que le traumatisme détermine de deux choses l'une : ou une déchirure de la zone de Zinn, ou bien une rupture de la cristalloïde; dans le premier cas, il y aura subluxation de tout le système cristallinien, de la capsule avec son cristallin; dans le second, le cristallin seul aura basculé. Cette différence dans les lésions amène des différences énormes comme conséquences et d'elle nous paraît dépendre, en grande partie du moins, le degré de transparence ou d'opacification du cristallin subluxé. Nous sommes en effet loin de partager l'opinion de M. Fano, qui semble regarder tout déplacement du cristallin comme accompagné nécessairement de trouble dans la transparence de cette lentille, et qui dit à ce sujet dans un article de son journal

d'oculistique paru le 25 février 1876 : « Lorsque le cristallin se déplace, c'est-à-dire qu'il perd ses connexions avec les organes chargés de présider à sa nutrition (procès ciliaires de la zone de Zinn), il ne tarde pas à perdre sa transparence. C'est ce qui arrive dans les diverses variétés de luxations du cristallin : les luxations dans la chambre postérieure, celles de la chambre antérieure. »

Nous pensons qu'il y a une distinction très-importante à faire suivant que le cristallin est déplacé avec sa capsule intacte, ou suivant que celle-ci a été rompue par le choc : dans le premier cas, l'opacification du cristallin n'aura pas lieu ou tout au moins se fera d'une manière très-lente ; dans le second, le cristallin sera résorbé ou deviendra très-rapidement opaque. C'est du moins ce qui nous paraît résulter des faits que nous avons pu examiner personnellement et de la lecture des observations que nous avons dépouillées.

FRÉQUENCE ET ÉTIOLOGIE.

La subluxation traumatique du cristallin est une affection excessivement rare; on pourrait dire que c'est une curiosité pathologique. Dans toute notre statistique de 1875 nous n'en trouvons pas mentionné un seul cas; et nous n'avons pas été plus heureux pendant toute l'année 1876 à la clinique du Dr Galezowski. Notre savant maître ne se rappelle en avoir recueilli que deux observations, qu'il cite dans son traité des maladies des yeux et sur lesquelles nous aurons à revenir tout à l'heure à propos de la symptomatologie.

Quant aux causes capables de déterminer un pareil accident, elles comprennent tous les chocs portant directement sur le globe oculaire : tels que coups de poing, morceaux de fer, balles, boules de neige, etc., projetés avec une certaine violence; et tous ceux qui atteignant une région plus ou moins voisine de la région orbitaire, sont susceptibles d'amener un ébranlement ou une commotion de l'organe de la vision. Ainsi des coups portés sur la tête et sur la région temporale de préférence,

des chutes sur les pieds ou sur le bassin peuvent parfaitement occasionner une subluxation du cristallin.

Pour ce qui est de la question de savoir si cette lésion se rencontre plus souvent chez l'homme que chez la femme, à un âge qu'à un autre, le petit nombre des observations ne permet pas de la résoudre. Il paraît cependant à peu près certain *a priori* que l'homme étant plus exposé aux traumatismes, doit être plus souvent atteint; cette question est d'ailleurs très-peu importante au point de vue pratique, et nous allons aborder immédiatement l'étude des symptômes de la subluxation du cristallin.

SYMPTOMATOLOGIE.

Ceux-ci se divisent tout naturellement en symptômes objectifs et en symptômes subjectifs, mais qui sont bien loin d'avoir la même importance, les premiers étant en effet pathognomoniques de la lésion, tandis que les seconds peuvent exister à peu près indifféremment dans toutes les formes de déplacement du cristallin. Parmi les premiers nous aurons à examiner successivement : 1° la déformation toute spéciale de la chambre antérieure ; 2° le tremblement d'une partie limitée de l'iris ; 3° la constatation à l'aide de l'ophthalmoscope de la présence du cristallin dans un point autre que celui qu'il occupe normalement ; parmi les seconds, nous citerons uniquement la diplopie monoculaire qui existe habituellement quand la lentille a conservé sa transparence, ce qui est le fait le plus ordinaire.

La déformation particulière de la chambre antérieure s'explique tout naturellement par la nouvelle position qu'a prise le cristallin; en raison même, en effet, du mouvement de bascule qu'il a subi, il est bien évident qu'une moitié de cette lentille sera portée en avant et l'autre en arrière. Il en résultera forcément en un point une projection de l'iris en avant et au point diamétralement opposé, une dépression au contraire de cette même membrane; la chambre antérieure sera dès lors rétrécie dans le premier point et augmentée d'une quantité égale dans

le second. Il sera très simple de se rendre compte du fait au moyen de l'éclairage oblique.

Mais en même temps. et pour la même raison, il y aura une portion de l'iris, qui n'ayant plus la partie correspondante du cristallin refoulé pour point d'appui, restera sans soutien et deviendra dès lors mobile dans tous les mouvements exécutés par le globe de l'œil. Aussi le tremblottement de l'iris, limité à une section de ce diaphragme, est-il un signe pathognomonique de la subluxation du cristallin.

L'examen ophthalmoscopique enfin va nous fournir un troisième signe non moins certain, différent d'ailleurs, suivant que le cristallin subluxé aura ou non conservé sa transparence. Dans le premier cas, en effet, celui où la lentille est parfaitement translucide, l'éclairage direct à l'aide du miroir seul permettra de reconnaître et de délimiter parfaitement les contours du cristallin déplacé, qui apparaîtra sous la forme d'une ligne courbe noirâtre très-régulière, après avoir toutefois eu soin de dilater la pupille au moyen du collyre à l'atropine. Le procédé par l'image renversée donnera un résultat encore bien plus certain en ce sens qu'il permettra souvent d'apercevoir deux papilles au lieu d'une; ce qui s'explique d'ailleurs tout naturellement par la différence de réfraction des rayons lumineux dont les uns traversent le cristallin et dont les autres passent à côté de cette lentille réfringente.

Quand, au contraire, le cristallin subluxé est opaque, on aperçoit très-nettement, avec l'ophthalmoscope, d'un côté le bord opaque du cristallin en forme de demi-cercle noir, sensiblement rapproché de l'axe optique ; et entre ce dernier et le bord de la pupille on distingue, sous forme de croissant, la coloration rougeâtre normale du fond de l'œil. Il ne saurait alors y avoir le moindre doute.

Pour ce qui est du phénomène subjectif de diplopie monoculaire accusé par le blessé, il n'existe que dans les cas où le cristallin a conservé sa transparence et n'est que le corollaire même de ce fait objectif, que l'observateur voit deux papilles.

C'est ce qui ressort on ne peut mieux de ce résumé des deux observations publiées par M. Galezowski dans son traité des

maladies des yeux : « Nous avons vu, dit-il, à la Clinique de la Faculté, dans le service de M. le professeur Richet, un malade âgé de 52 ans, qui depuis plus de trente ans, portait dans l'œil droit un cristallin subluxé opaque, dont le bord interne plongeait profondément dans le corps vitré. » « Un fait analogue s'est présenté en 1870 dans le service de notre excellent confrère et ami, M. le Dr Labbé, à l'hôpital Saint-Antoine ; la dilatation de la pupille permettait même de voir en apparence deux papilles du nerf optique, l'une à travers le cristallin luxé, et l'autre en dehors de la lentille et à travers les seules couches du corps vitré. C'est pour la même raison que les malades atteints de cette affection, se plaignent quelquefois de diplopie monoculaire. »

DIAGNOSTIC.

Le diagnostic de la subluxation du cristallin ne saurait être un instant douteux quand on a une fois constaté l'existence des symptômes sur lesquels nous venons de nous appesantir; la seule question qui reste à décider est celle de savoir si l'on a bien affaire à un déplacement d'origine traumatique. Cette question d'ailleurs peut avoir une importance capitale en médecine légale et surtout dans la législation militaire, alors qu'il s'agit de prononcer la réforme et d'accorder ou non une gratification ou une pension viagère. On ne pourra dans ces cas affirmer l'origine traumatique que si à la constatation d'un choc direct ou à distance et au trouble subit survenu dans la vision vient se joindre l'intégrité absolue et préalablement vérifiée du globe oculaire prétendu blessé. L'état de transparence du cristallin subluxé plaiderait encore beaucoup en faveur d'une affection traumatique.

PRONOSTIC.

Le pronostic dans les cas de subluxation du cristallin, est assez sérieux en ce sens que la vision est toujours plus ou

moins compromise; mais il est subordonné cependant au degré de transparence du cristallin déplacé. Dans les cas, en effet, où ce dernier est complètement opacifié, la vue est à peu près complètement perdue du côté affecté; quand au contraire il conserve sa transparence, le passage des rayons lumineux n'est point interrompu, et l'inconvénient le plus grand qui puisse en résulter est une diplopie monoculaire. Encore cet état pourra-t-il être considérablement amélioré par un traitement raisonné et bien entendu. Toutefois, même dans les cas les plus favorables en apparence, nous engageons fortement le médecin appelé pour une subluxation traumatique à ne point trop s'engager, car il peut résulter du choc même des lésions plus profondes et capables de compromettre par elles-mêmes l'organe blessé. Une prudente réserve est toujours indispensable dans les traumatismes même les plus simples du globe de l'œil.

TRAITEMENT.

Quand on est en présence d'une subluxation récente, la première chose à faire est de combattre les symptômes inflammatoires, s'il en existe, ou de les prévenir, dans les cas où ils ne sont pas encore développés. Et pour cela, nous ne saurions rien recommander de meilleur que le repos le plus absolu de l'organe et l'application de compresses d'eau fraîche, fréquemment renouvelées et maintenues en permanence sur l'œil pendant les quarante-huit premières heures qui suivent l'accident.

Lorsqu'on aura ainsi arrêté ou prévenu les complications inflammatoires, il faudra se rendre un compte aussi exact que possible de la situation du cristallin, et de son état de transparence ou d'opacification : si le cristallin est intact et ne présente pas le moindre trouble, on devra chercher par de légères secousses imprimées à la tête et fréquemment renouvelées a remettre cette lentille dans sa position; et dans le cas où l'on réussira, imposer au patient un repos au lit prolongé pendant au moins quinze jours et dans le décubitus dorsal, en ayant

bien soin d'exercer une compression modérée sur le globe de l'œil. Si l'on ne peut réduire le cristallin transparent et qu'il existe de la diplopie monoculaire, l'emploi journalier d'une goutte de collyre à l'ésérine sera seul capable de parer à cette légère infirmité, en diminuant le diamètre de la pupille et en empêchant ainsi le passage des rayons lumineux à travers deux milieux de réfringence inégale.

Mais dans le cas où le cristallin est opaque, il n'y a qu'une seule ressource thérapeutique, et qui en agissant précisément en sens inverse du moyen précédent, aboutira au même résultat : nous voulons parler de l'instillation d'un collyre à l'atropine, qui en dilatant la pupille, permettra à la vision de s'exercer entre le contour opaque de la lentille subluxée et le bord pupillaire.

Jamais nous n'oserions conseiller l'extraction du cristallin subluxé, à moins cependant que l'œil du côté opposé ne soit déjà complètement perdu, et que la vision ne soit, par le fait du dernier accident, totalement abolie.

LUXATION TRAUMATIQUE DU CRISTALLIN DANS LA CHAMBRE ANTÉRIEURE.

La luxation traumatique du cristallin dans la chambre antérieure consiste dans le déplacement de cette lentille, qui abandonne sa position normale pour venir se placer entre la face antérieure de l'iris et la face postérieure de la cornée. Or, pour que ce mouvement de translation en avant puisse se produire, il faut encore évidemment que le traumatisme ait déterminé ou une déchirure de la zone de Zinn ou une rupture de la capsule cristallinienne. Dans tous les cas, le cristallin luxé s'accommode à la forme de la chambre antérieure et se place naturellement dans une position sensiblement parallèle à celle qu'il occupait dans la cupule formée par le corps vitré ; phénomène qui explique pourquoi cette lésion a souvent pu passer inaperçue alors que la lentille conservait sa transparence parfaite.

FRÉQUENCE ET ÉTIOLOGIE.

En nous basant sur nos recherches et sur nos observations personnelles, nous pouvons affirmer que la luxation traumatique du cristallin dans la chambre antérieure est très-rare d'une manière absolue ; mais qu'elle nous a paru fréquente relativement aux autres formes de déplacement. C'est ainsi que pendant l'année 1876 sur quatre cas de luxations traumatiques que nous avons observés à la clinique du Dr Galezowski, trois fois le cristallin avait été projeté dans la chambre antérieure, le quatrième fait ayant trait à un déplacement dans la chambre postérieure. Or, il est bien certain que trois observations recueillies sur un nombre de 6,000 à 7,000 malades qui se sont présentés à la clinique, donne d'une manière absolue une proportion bien faible; mais il n'est pas moins vraie, d'un autre côté, que celle-ci devient considérable, si nous faisons remarquer qu'elle égale 3|4 relativement au chiffre total des déplacements du cristallin observés pendant le même temps.

Les causes d'ailleurs en sont multiples et il nous suffira de rappeler celles que nous avons énumérées à propos de l'étiologie de la subluxation; ainsi contusions directes ou indirectes du globe de l'œil ; coups portés sur la tempe, sur la tête, etc. Larrey rapporte un cas survenu après une chute d'un second étage ; de Græfe parle d'une luxation produite par un coup de fouet ; Desmarres d'une déterminée par un coup de bec de corbeau. Hogg a publié dans la Lancet du mois de juin 1860 une observation remarquable de luxation dans la chambre antérieure consécutive à un éternuement prolongé. Dans les faits qui nous sont personnels, une fois la lésion fut causée par un morceau de terre glaise projeté avec violence sur l'œil; une autre fois, le blessé en rapportait la cause à un choc violent de la tête contre une porte. Dans presque tous les cas, du reste, il s'agissait de sujets du sexe masculin.

SYMPTOMATOLOGIE.

Quand le cristallin est luxé dans la chambre antérieure, trois cas peuvent se présenter et modifier ainsi pour chacun d'eux l'ensemble symptomatique : 1° le cristallin est complètement opacifié; 2° le cristallin a conservé sa transparence parfaite; 3° le cristallin a disparu complètement ou en partie par résorption. Ce sont là tout autant de formes particulières que nous aurons à examiner isolément dans notre étude clinique ; mais nous voulons tout d'abord fixer l'attention sur les deux principaux symptômes qu'on rencontre dans tous les cas indistinctement et qui consistent : dans l'augmentation de capacité de la chambre antérieure et dans le tremblement généralisé à toute la surface de l'iris.

Chaque fois que le cristallin passe dans la chambre antérieure, il en résulte forcément une augmentation dans le diamètre antéro-postérieur de cette cavité : la cornée deviendra bien un peu plus bombée qu'à l'état normal, mais c'est surtout l'iris, qui n'étant plus soutenu en arrière par le système lenticulaire, se laissera déprimer et contribuera ainsi pour la plus grande part à cette augmentation. En raison même de la conformation du cristallin qui est arrondie, la partie centrale du diaphragme irien sera plus déprimée que la partie periphérique, d'où il résulte que dans ces cas l'iris présente tout à fait la forme d'un entonnoir largement évasé.

D'autre part, l'iris n'ayant plus en arrière son soutien naturel, deviendra complètement mobile, et sera agité, dans les mouvements brusques imprimés à la tête, d'un tremblement caractéristique et présentera des ondulations sur la nature desquelles il est impossible à un praticien expérimenté de se méprendre.

La réunion de ces deux symptômes permet déjà d'affirmer l'existence d'une luxation du cristallin ; nous allons voir maintenant comment on peut constater directement la présence du cristallin dans la chambre antérieure,

Quand le traumatisme détermine la rupture de la cristalloïde antérieure et le passage du cristallin tout seul dans la chambre antérieure, ce qui est le fait le plus ordinaire si nous nous en rapportons à la haute autorité de M. Galezowski, il devient rapidement opaque. Cependant cette règle peut présenter de très rares exceptions et « on n'oubliera pas, dit M. Desmarres, que, bien que dépourvu de son enveloppe normale, il peut conserver longtemps sa transparence : tel était le cas d'un jeune homme qui perdit l'œil à la suite d'un coup de bec de corbeau, et chez lequel j'ai vu le cristallin tombé dans la chambre antérieure, encore transparent deux mois après l'accident. » Lorsque donc le cristallin sera opaque, le blessé se présentera au chirurgien en disant que la vision est totalement abolie ; et l'examen même le plus imparfait permettra immédiatement de reconnaître dans la chambre antérieure un corps étranger d'un blanc plus ou moins jaunâtre, que sa forme et ses dimensions feront immédiatement reconnaître pour le cristallin. C'est ce qui ressort on ne peut plus nettement de cette observation :

Observation XLVI. — Luxation du cristallin gauche dans la chambre antérieure, datant de 13 ans; cataracte pierreuse. — Pas de douleur ni de réaction inflammatoire. — Extraction du cristallin crétifié. — Rétablissement de la vision.

M. L..., 40 ans, demeurant 30 rue Pasquier, se présente le 21 juin 1876 à la consultation du Dr Galezowski. Cet homme nous raconte qu'il a reçu un coup sur l'œil gauche il y a treize ans, et que depuis cette époque il distingue à peine la lumière de ce côté. Il n'a jamais souffert; mais il demande si on ne pourrait pas lui faire quelque opération pour lui rendre la vue.

L'examen direct montre une augmentation considérable de la chambre antérieure qui est occupée par un corps opaque, d'un blanc crayeux, et que sa forme et ses dimensions font reconnaître comme étant le cristallin luxé. Celui-ci est complètement libre et ballotte à chaque mouvement de tête, en même temps que l'iris situé en arrière présente le tremblement caractéristique. Pas trace d'injection périkératique; pas la moindre douleur. Le malade distingue de cet œil le jour de la nuit. Les phosphènes existent. — Diagnostic : Luxation ancienne du cristallin dans la chambre antérieure; opacification consécutive. — Traitement : instiller quatre gouttes dans l'œil du collyre suivant : sulfate neutre d'ésérine 0,05 centigrammes; eau dis-

tillée 10 grammes; revenir le lendemain pour l'opération. Le 22 juin, M. Galezowski pratique l'extraction du cristallin au moyen d'une simple incision pratiquée à la partie inférieure, à l'union de la cornée et de la sclérotique. Quelques jours après, M. L. sortait; la vision était complètement rétablie. L'aphakie qui résultait de la disparition du cristallin fut corrigée au moyen de verres appropriés n° 2 1/2 convexe pour voir de près et n° 5 convexe pour voir de loin

Lorsque le cristallin, luxé dans la chambre antérieure, conserve sa transparence parfaite, sa présence peut rester longtemps ignorée du blessé et d'un observateur inattentif; il faut dans ces cas avoir recours à l'éclairage oblique et à l'ophthalmoscope pour pouvoir le reconnaître directement. On verra très-nettement, en se servant de ces deux moyens, le cristallin ballotter dans les mouvements brusques de la tête, et on pourra même en déterminer les limites qui apparaissent sous la forme d'une ligne noirâtre très-régulièrement arrondie. C'est ainsi que nous avons pu affirmer l'existence d'une luxation du cristallin dans un cas où ce dernier avait conservé toute sa transparence, et dont nous résumerons ainsi en quelques mots l'observation.

Observation XLVII. — Luxation du cristallin droit dans la chambre antérieure datant de six ans; compliquée de décollement de la rétine, et produite par la projection sur l'œil d'un morceau de terre glaise. Cristallin parfaitement transparent et reconnaissable seulement à ses mouvements de ballottement et à la forme noirâtre parfaitement arrondie de ses contours qu'on délimite au moyen de l'ophthalmoscope. Vision à peu près complètement abolie.

Il y a dans cette forme de luxation avec conservation absolue de la transparence du cristallin, un symptôme subjectif que nous n'avons malheureusement pas pu vérifier sur notre blessé de l'observation 47 à cause des lésions profondes de l'œil frappé, mais sur lequel nous désirons appeler l'attention pour qu'on la recherche le cas échéant : nous voulons parler de la myopie qui doit survenir subitement en pareille circonstance, et qui résulte forcément du mouvement de translation en avant du

cristallin. Nous n'avons trouvé ce symptôme signalé nulle part; mais nous sommes bien convaincu qu'il peut avoir son importance.

Si, enfin, le cristallin luxé a été totalement résorbé au moment ou le blessé se présente à l'examen du chirurgien, ce dernier ne pourra que constater l'absence de cette lentille, caractérisée par le symptôme connu sous le nom d'aphakie; et le malade lui-même sera obligé de se servir des verres n° 5 convexe pour voir de loin et no 2 1|2 convexe pour la vision rapprochée.

Un autre point de vue, et celui-ci non moins important que les précédents, nous reste à envisager dans l'étude de la symptomatologie clinique de la luxation du cristallin dans la chambre antérieure : à savoir le degré de réaction déterminé du côté du globe oculaire par un semblable déplacement. Si, en effet, on peut dire d'une manière générale que la chambre antérieure supporte parfaitement son nouvel hôte, et que celui-ci de son côté ne détermine aucune sensation douloureuse, il ne faut point oublier qu'il peut en être tout autrement. Le cristallin jouant le rôle de corps étranger peut occasionner des douleurs intolérables, et même amener la perte absolue de l'œil. Mackenzie, par exemple, cite un cas où une douleur péri-orbitaire avait fortement tourmenté le blessé pendant la nuit, durant les neuf semaines écoulées depuis l'accident; aussitôt après l'extraction, la douleur disparut et le sommeil revint, quoique la vision ne se rétablît pas.

Chez un jeune garçon de 9 ans, observé par de Græfe, le cristallin luxé par un coup de fouet, dans la chambre antérieure, ne devint opaque que dix mois après l'accident; comme alors il déterminait des symptômes inflammatoires très-intenses, ce chirurgien pratiqua la discision de la capsule. Mais quelques jours après, il survint une ulcération de la cornée par laquelle le cristallin fut expulsé et qui amena la perte de la vue de cet œil. — *Archiv für Ophthalmolog.*, t. 1, p. 338.

Nous avons dit tout à l'heure que le cristallin pouvait être résorbé en totalité par l'humeur aqueuse; mais ces faits sont malheureusement trop rares, car le plus souvent dans les con-

ditions ordinaires la résorption ne survient que partiellement et à la longue. De cette manière le volume du cristallin luxé peut diminuer insensiblement et acquérir des dimensions bien inférieures à celles de l'état normal. C'est là, sans doute, ce qui permet d'expliquer ce fait curieux, sur lequel Desmarres a le premier fixé l'attention, d'individus qui pouvaient, à volonté, en renversant la tête en arrière, faire passer leur cristallin de la chambre antérieure dans la chambre postérieure. H. Larrey présenta en 1851 à la Société de chirurgie un malade chez lequel ce phénomène, plus intéressant qu'utile au point de vue pratique, existait des deux côtés. Nous ne pouvions passer sous silence ce symptôme exceptionnel.

DIAGNOSTIC.

Il sera, dans la plupart des cas, très-facile de reconnaître le déplacement qui nous occupe actuellement : l'agrandissement de la chambre antérieure, la forme particulière et le tremblement de l'iris, la constatation directe du cristallin en avant de ce diaphragme, suffiront amplement au diagnostic. Toutefois certains faits d'irido-choroïdite plastique avec oblitération complète de la pupille et distension énorme de la chambre antérieure par l'humeur aqueuse pourront donner le change et soulever la question de diagnostic différentiel ; surtout, si comme nous l'avons encore vu tout récemment, il existe en même temps une légère opacité de la cornée. Mais alors on ne trouvera point le tremblement si caractéristique de l'iris, ni le contour noirâtre qui sert de délimitation au cristallin transparent ; et leur absence seule suffira pour conclure négativement. La difficulté consistera donc ici à savoir si la luxation a bien pour cause un traumatisme, ou si elle n'est pas spontanée et pathologique. Nous ne saurions répéter ce que nous avons dit une fois pour toutes à propos de la subluxation ; la conduite sera ici la même et la méthode d'exclusion la règle pratique.

Pronostic. — Quand le traumatisme a épuisé son action sur l'appareil cristallinien et qu'il n'a déterminé aucune lésion dans les membranes profondes du globe de l'œil, on peut dire que la luxation en avant est une affection relativement bénigne. En effet, sur les trois observations qui nous sont personnelles, deux fois la vision a été complètement rétablie par une intervention thérapeutique bien entendue ; et dans la troisième, la luxation était compliquée de décollement traumatique de la rétine. Il nous reste donc à étudier quel est le traitement qui convient à ce genre de déplacement.

Traitement. — Les indications thérapeutiques varieront nécessairement suivant l'époque à laquelle remonte le traumatisme, suivant l'état de transparence ou d'opacité du cristallin luxé, suivant que celui-ci provoque ou non une réaction inflammatoire capable de compromettre l'organe de la vision.

Quand on voit le blessé immédiatement après l'accident, l'indication formelle est de prévenir la réaction par des compresses d'eau froide maintenues en permanence sur les paupières ; la commotion ou la contusion du globe de l'œil est la chose la plus importante pour le moment, et il faut entraver l'inflammation. Quelques jours après, il sera toujours temps de s'occuper de la luxation du cristallin ; et, en réalité, le spécialiste n'est, dans la plupart des cas, consulté que bien longtemps après l'accident.

Si le cristallin a conservé toute sa transparence ; s'il ne provoque aucun accident, et que la vision soit relativement bonne, doit-on intervenir et comment ? Il est bien évident que toute intervention active serait désapprouvée par un chirurgien prudent ; et nous regardons toute opération comme formellement contre-indiquée. Mais il ne pourra qu'y avoir des avantages à tenter la réduction par des moyens doux, et en particulier par la dilatation de la pupille combinée à de légères et brusques secousses de la tête, le malade étant dans le décubitus dorsal. Ces petites manœuvres, même souvent répétées, ne présenteront aucun inconvénient. Dans le cas où la lentille reprendrait ainsi sa position normale, il faudrait immédiatement remplacer le collyre à l'atropine par le collyre à l'ésé-

rine afin de resserrer la pupille et d'immobiliser le cristallin réduit ; en même temps le repos le plus absolu dans la position horizontale devra être rigoureusement prescrit. Ce procédé a parfois fourni d'excellents résultats.

Si le cristallin, bien que transparent, provoque des accidents inflammatoires ou détermine de violentes douleurs, quelle devra être la conduite à suivre ? On commencera par tenter la réduction à l'aide des moyens doux que nous venons d'indiquer. Mais si celle-ci paraît impossible, il ne faut pas attendre plus longtemps, et l'extraction devra en être pratiquée immédiatement. Nous n'oserions point dans un cas semblable recourir à la discision de la capsule, comme l'a fait Graefe dans l'observation que nous avons mentionnée plus haut ; d'ailleurs le triste résultat obtenu par le spécialiste de Berlin n'engage pas beaucoup à suivre son exemple.

Dans tous les cas où le cristallin luxé est complètement opacifié, la première chose à faire avant de songer à une opération est de s'assurer préalablement de l'état des membranes profondes et de se rendre un compte exact de la sensibilité de la rétine : pour cela deux moyens sont à notre disposition : la recherche des phosphènes, et l'examen du champ visuel pratiqué dans une chambre noire à l'aide d'une bougie. Si ces deux épreuves donnent des résultats positifs, l'extraction est formellement indiquée, que le cristallin d'ailleurs soit complètement inoffensif ou qu'il détermine, à la façon d'un corps étranger, une réaction inflammatoire et douloureuse plus ou moins vive. Dans ces conditions les résultats seront toujours excellents et le rétablissement de la vision assuré. Une fois l'extraction décidée, comment devra-t-elle être pratiquée ? Le procédé le plus simple est celui que nous avons toujours vu employer par M. Galezowski et qui consiste dans une incision inférieure pratiquée à l'union de la cornée et de la sclérotique, et suffisamment large pour laisser passer sans peine le cristallin luxé. Mais un accident est, en pareil cas, toujours à craindre : c'est le passage du cristallin à travers la pupille pendant les tentatives faites avec la curette pour l'extraire. Différents moyens ont été proposés pour empêcher cette complication

les deux principaux sont : la fixation de la lentille avec une aiguille à discision, qu'on maintient ainsi immobile jusqu'après le passage en arrière de la curette, ou l'instillation pendant les 24 heures qui précèdent l'opération de quatre ou cinq gouttes du collyre suivant : sulfate neutre d'ésérine 0,05 centigrammes, eau distillée 10 grammes. Ce dernier moyen, que nous avons toujours vu réussir entre les mains de M. Galezowski, nous paraît le plus simple et le plus pratique ; car la pupille est tellement rétrécie que le cristallin ne saurait la franchir.

Un dernier conseil pratique nous reste encore à donner : quand le cristallin a été ainsi enlevé, le patient est atteint d'aphakie, et ne peut plus ni distinguer nettement les objets éloignés, ni accommoder son œil aux distances. Or l'expérience a démontré qu'en moyenne, dans ces cas, la vision redevenait parfaitement nette de loin avec des verres du n° 5 convexe, et de près avec ceux du n° 2 1/2 convexe ; il faudra donc prescrire au malade de porter des lunettes montées avec les numéros que nous venons d'indiquer.

LUXATION TRAUMATIQUE DU CRISTALLIN DANS LA CHAMBRE POSTÉRIEURE.

On entend par luxation traumatique du cristallin dans la chambre postérieure le déplacement de cette lentille qui, à la suite d'un choc direct ou transmis, quitte la cupule hyaloïdienne pour tomber à la partie inférieure de la chambre postérieure. Comme dans les autres formes l'appareil cristallinien tout entier peut être déplacé ; mais le plus habituellement cependant la capsule est rompue, de sorte que le cristallin vient se placer entre elle et la face postérieure de l'iris. C'est pour ce dernier motif précisément que la lentille est presque toujours opaque.

Fréquence et étiologie. — Si nous nous en rapportons à ce qu'il nous a été donné d'observer à la clinique du Dr Galezowski, nous devons en conclure que cette affection est loin d'être fréquente : car, ainsi que nous l'avons déjà dit plus haut,

nous n'avons pu en recueillir qu'un seul cas pendant toute l'année 1876, ce qui est certainement un bien faible contingent. Et cependant nos observations ont porté sur un nombre d'environ 6,000 malades ; ce qui nous permet d'affirmer la rareté de cette espèce de luxation.

Les causes, d'ailleurs, sont les mêmes que celles que nous avons énumérées à propos de l'étiologie des formes précédentes et qui peuvent se résumer en ces quelques mots : chocs directs ou à distance. Mackenzie rapporte un fait dans lequel l'accident a été produit par un coup de pierre sur l'œil; dans le cas qui nous est personnel, il s'agissait d'une contusion du globe oculaire par une boule de neige.

Symptomatologie. — L'ensemble des modifications apportées dans la conformation des milieux de l'œil, et celui des troubles visuels déterminés par la chute du cristallin à la partie inférieure de la chambre postérieure, sont tellement caractéristiques que le déplacement est, dans la plupart des cas, très-facile à reconnaître. Comme symptômes objectifs, en effet, nous aurons à considérer : l'augmentation dans la capacité de la chambre postérieure, le tremblement de l'iris, la dilatation de la pupille et son immobilité sous l'influence de la lumière, la constatation directe du cristallin luxé, et l'aspect particulier de la papille qui à l'ophthalmoscope paraît double. Le principal symptôme subjectif consistera dans un trouble de la vision et dans une diplopie monoculaire très-accusée à certains moments et pouvant disparaître dans certaines positions de la tête.

L'augmentation de volume de la chambre postérieure est une conséquence forcée de la sortie du cristallin hors de la cupule qui le renferme normalement, et il en résulte fatalement une projection de l'iris en avant et une diminution exactement égale de la chambre antérieure. Parfois même l'iris vient s'appliquer exactement contre la face postérieure de la cornée, qui peut, elle aussi, présenter une légère saillie : c'est ce qui existait précisément dans une observation de Mackenzie, sur laquelle nous aurons à revenir tout à l'heure.

Le tremblement de l'iris, que nous avons déjà noté dans les

formes précédentes, se retrouve ici à un degré très-prononcé : cette membrane, en effet, qui à l'état physiologique est soutenue par l'appareil cristallinien, devient nécessairement mobile par la chute de ce dernier, et chaque mouvement brusque de la tête se transmet au diaphragme désormais flottant.

Quant à la dilatation de la pupille et à son immobilité sous l'influence alternative de la lumière et de l'obscurité, qu'on rencontre dans presque tous les cas, elles sont la conséquence toute naturelle de la distension énorme de l'iris et de la projection exagérée de cette membrane en avant. Il y a paralysie ou plutôt parésie du sphincter interne de l'iris, qui désormais ne réagit plus.

Mais le symptôme important pas excellence, celui qui prime tous les autres et qui suffirait à lui tout seul pour asseoir le diagnostic, est la constatation du cristallin à la partie inférieure de la chambre postérieure. Que la lentille luxée soit opaque, ou qu'elle ait conservé sa transparence, elle sera dans les deux cas très-facilement reconnaissable soit à l'éclairage latéral simple, soit à l'aide de l'ophthalmoscope. Elle apparaît alors, quand on examine le malade assis, dans la position que nous montre la figure ci-jointe (qui en donne une idée plus nette que ne le feraient toutes les descriptions du monde) :

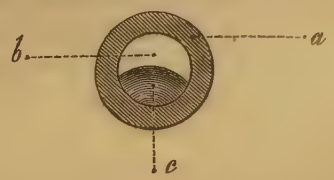

A. — Iris.

B. — Pupille.

C. — Cristallin.

On voit la partie inférieure de la pupille occupée par un corps à contours parfaitement arrondis, et qui apparaît d'un blanc jaunâtre ou d'un jaune grisâtre suivant que le cristallin a conservé ou non sa transparence. Dans la partie laissée libre du champ pupillaire, on aperçoit la teinte rouge normale du fond de l'œil qui semble d'autant plus foncé que le contraste est plus marqué.

Parfois même on peut facilement apercevoir par cette ouver-

ture de nombreux corps flottants du corps vitré, qui ne sont autres que des traces d'hémorrhagie produite par le traumatisme; c'est du moins ce qui existait dans l'observation qui nous est personnelle.

Enfin, l'examen ophthalmoscopique pratiqué au moyen de l'image renversée, permet dans les cas de transparence du cristallin de voir le fond de l'œil double et par conséquent deux papilles : ce qui s'explique simplement par l'impression sur la rétine de l'observateur de deux sortes de faisceaux lumineux, dont l'un traverse le cristallin et dont l'autre passe au-dessus, entre le contour supérieur de celui-ci et le bord pupillaire.

Si maintenant, pendant ces recherches, on imprime de légers mouvements au globe de l'œil blessé alternativement de haut en bas et de droite à gauche, on distingue très-nettement le cristallin luxé qui nage, pour ainsi dire, dans la chambre postérieure et se porte ainsi d'un point à un autre de cet espace, laissant délimiter alternativement chaque point de sa circonférence. Aussitôt cet organe au repos, le cristallin reprend sa position première.

L'ensemble de ces symptômes objectifs nous dispensera d'insister sur ceux qu'éprouve le malade et dont l'explication est identique : les troubles de la vue, qui sont modifiés par certaines positions de la tête ; la diplopie monoculaire, également variable avec cette position ; la sensation, par moments, d'un disque grisâtre à convexité inférieure avec demi-cercle lumineux autour des bougies, sont la conséquence de l'interposition du cristallin dans une partie du champ pupillaire.

La relation de l'observation suivante, que nous allons abréger autant que possible, nous permettra de placer sous les yeux du lecteur un résumé clinique de cette longue exposition symptomatique.

Observation XLVIII. — Luxation traumatique du cristallin dans la chambre postérieure avec conservation de la transparence de cette lentille. Hémorrhagie du corps vitré. — Amélioration très-sensible de la vision.

M. Th.., 23 ans, demeurant à Paris, se présente le 20 novembre

1876 à la consultation du Dr Galezowski. Cet ouvrier nous raconte qu'il y a une dizaine de jours, il a reçu, en jouant avec un de ses camarades, une boule de neige sur l'œil gauche, et que depuis cette époque la vue est très-trouble ; c'est ce motif qui l'amène, car il éprouve une certaine difficulté pour son travail. L'examen direct nous montre le globe de l'œil normal extérieurement : pas la moindre rougeur ni la moindre injection périkératique ; mais la chambre antérieure est notablement diminuée, l'iris complètement mobile et tremblottant, et la pupille très dilatée et immobile. Avec l'éclairage oblique, on aperçoit à la partie inférieure du champ pupillaire quelque chose de jaunâtre et à contours noirâtres parfaitement arrondis ; ce corps est mobile et se déplace dans les mouvements du globe de l'œil, ce qui fait immédiatement supposer que c'est le cristallin. L'ophthalmoscope confirme complètement ces données et laisse apercevoir au-dessus de la lentille la coloration rouge du fond de l'œil, sur laquelle se détachent de petits corps noirâtres, assez nombreux, et provenant certainement d'une hémorrhagie du corps vitré. Par le procédé à l'image renversée, on distingue assez vaguement le fond de l'œil et l'on entrevoit plutôt qu'on ne voit deux papilles. Si l'on dirige, à l'aide du doigt, l'œil malade brusquement dans différentes directions, on voit nettement le cristallin se déplacer dans tous les sens pour reprendre finalement sa position première. Le blessé se plaint surtout d'éprouver la sensation de mouches volantes et de voir comme un arc-en-ciel autour des becs de gaz. D'ailleurs ni douleurs, ni photophobie. Diagnostic : luxation traumatique du cristallin dans la chambre postérieure. Traitement : Appliquer six sangsues à la tempe gauche (pour faciliter la résorption des corps flottants), instiller tous les jours dans l'œil quatre gouttes du collyre au sulfate neutre d'ésérine ; repos le plus absolu de l'organe et autant que possible dans le décubitus horizontal.

Nous avons revu depuis plusieurs fois ce malade : les corps flottants ont en grande partie disparu, l'humeur vitrée est redevenue complètement transparente ; mais le cristallin n'a pas repris sa position normale. Comme résultat, la vision était beaucoup moins trouble.

Cette observation, en même temps qu'elle nous montre réunis en groupe tous les symptômes de la luxation du cristallin dans la chambre postérieure, nous prouve d'autre part que cette lentille peut rester parfaitement inoffensive et ne déterminer aucune réaction inflammatoire, ni aucune sensation douloureuse. Malheureusement il est loin d'en être toujours

ainsi, et trop souvent le cristallin luxé, jouant le rôle de véritable corps étranger, amène une violente irritation de la région ciliaire qui exige son extraction immédiate. C'est ce qui ressort de cet exemple remarquable rapporté par Mackenzie : Il a vu un cas, dit-il, où le cristallin, à la suite d'un coup de pierre sur l'œil, était venu se placer entre la capsule et l'uvée ; la cornée était plus saillante qu'à l'état normal et un peu trouble, et l'iris, poussé en avant par le cristallin déplacé, était venu s'appliquer contre la face postérieure de la cornée : il y avait une vive et douloureuse inflammation. Le malade se présenta quatre semaines après l'accident à Mackenzie, qui pratiqua de suite une petite section au bord supérieur de la cornée, par laquelle s'échappa aussitôt le cristallin mou et désorganisé.

Diagnostic. — La seule affection avec laquelle on pourrait confondre la luxation du cristallin dans la chambre postérieure, est le déplacement de cette même lentille dans le corps vitré ; nous nous étendrons donc sur ce diagnostic différentiel, à propos de cette autre forme. Qu'il nous suffise de dire pour le moment qu'il est rare d'apercevoir dans celle-ci le bord supérieur du cristallin dans le champ pupillaire, et qu'il faut presque toujours aller rechercher cette lentille à la partie inférieure du globe de l'œil, au voisinage de l'ora serrata, à l'aide de l'ophthalmoscope.

Pronostic. — Quant aux conséquences de la lésion qui nous occupe actuellement, elles sont toujours fâcheuses au point de vue du rétablissement de la vision. Il est bien certain que celle-ci n'est pas complètement abolie, et que le patient peut se conduire et même distinguer les gros objets avec l'œil blessé ; mais il ne faut pas lui laisser ignorer que le traitement est le plus habituellement impuissant à opérer la réduction du cristallin, et qu'il peut même arriver un moment où ce dernier agissant à la façon d'un corps étranger, pourra amener l'éclosion d'accidents très-sérieux. Le chirurgien qui ne mettrait point ainsi sa responsabilité à couvert, pourrait bien, mais trop tard, avoir à regretter ce oubli involontaire.

Traitement. — Les indications thérapeutiques nous parais-

sent devoir être toujours subordonnées aux deux considérations cliniques suivantes : 1° le cristallin luxé ne détermine aucune réaction inflammatoire et reste complètement inoffensif ; 2e des symptômes douloureux très-violents, et une inflammation plus ou moins vive, résultent de la compression exercée par cette lentille sur la région ciliaire.

Dans la première supposition, deux cas peuvent se présenter : ou le cristallin luxé a conservé sa transparence ou bien il est opacifié ; il faut dans l'un et l'autre s'abstenir de toute opération et employer uniquement ce qu'on pourrait appeler des palliatifs. La lentille est-elle transparente : ce qui gène le plus la vision est la diplopie monoculaire. Or cet inconvénient sera en grande partie combattu par l'emploi du collyre au sulfate neutre d'éserine. La lentille est-elle au contraire complètement opaque ? l'instillation du collyre au sulfate neutre d'atropine trouvera son indication la plus rationnelle, et donnera d'excellents résultats.

Mais lorsque la présence du cristallin dans la chambre postérieure déterminera, comme dans le fait plus haut cité de Mackenzie, des symptômes inflammatoires ou des douleurs intolérables, il n'y aura pas à hésiter un instant, et l'extraction devra en être pratiquée le plus tôt possible. Le procédé le meilleur sera celui qu'on emploie journellement pour le traitement ordinaire de la cataracte : c'est-à-dire l'incision de la cornée à son union avec la sclérotique, combinée à l'iridectomie. Tout retard de la part du chirurgien consulté sera une faute impardonnable.

LUXATION TRAUMATIQUE DU CRISTALLIN DANS LE CORPS VITRÉ

La luxation traumatique du cristallin dans le corps vitré est caractérisée par l'expulsion brusque et instantanée de cette lentille hors de la cupule hyaloïdienne qui la contient normalement et par son passage en arrière au sein même de l'humeur vitrée ; presque constamment ce déplacement est consécutif à la déchirure de la cristalloïde postérieure, et il est très-rare

d'observer dans ces conditions une rupture de la zone de Zinn ; mais une autre condition non moins indispensable à sa production est l'ouverture simultanée de l'hyaloïde.

Fréquence et étiologie. — Cette affection est, comme les précédentes, loin d'être fréquente, puisque nous n'avons pas eu un seul cas à observer pendant toute l'année 1876 à la clinique si fréquentée du Dr Galezowski ; les auteurs, du reste, qui écrivent spécialement sur les maladies des yeux paraissent complètement d'accord avec nous sur ce point, car ils ne parlent de cette lésion que comme de faits relativement exceptionnels.

Quant aux causes susceptibles de déterminer un pareil déplacement, elles ne sont autres que toutes celles sur lesquelles nous nous sommes déjà étendu longuement à propos de l'étiologie des formes précédentes : contusions directes, chocs et commotions. Dans un fait cité par M. Galezowski, l'accident fut produit par la tige d'une fusée de feu d'artifice.

Symptomatologie. — Nous retrouverons ici encore plusieurs des symptômes que nous avons déjà rencontrés et sur lesquels il sera désormais inutile de revenir ; tels sont : le tremblement de l'iris, et la dilatation de la pupille. Les deux seuls sur lesquels nous voulons fixer l'attention du lecteur sont : l'aphakie et la constatation directe de cristallin luxé à la partie inférieure du corps vitré.

L'aphakie est la conséquence forcée, inévitable de la disparition de l'appareil cristallinien hors du champ pupillaire ; le blessé devient subitement, par le fait du traumatisme, dans la situation d'une personne qui a été opérée de cataracte : l'œil est dépourvu immédiatement de son principal système réfringent et de tout pouvoir accommodateur; aussi la vision n'est-elle plus possible qu'au moyen de lentilles convexes capables de remplacer celle qui a disparu.

Mais comment, nous dira-t-on, reconnaître ce symptôme important ? Trois procédés principaux sont applicables : la recherche des trois images d'une bougie placée devant l'œil, l'examen ophthalmoscopique et enfin l'emploi des verres convexes. Nous ne rappellerons que pour mémoire l'expérience de Sanson et de Purkinje sur la triple réflexion par la cornée et

par le cristallin d'un objet lumineux placé devant le globe oculaire ; cette épreuve nous paraît fournir des résultats bien médiocres dans la pratique. L'éclairage direct, au contraire, au moyen de l'ophthalmoscope permet à lui seul d'affirmer l'absence du cristallin : on voit, en effet, l'image droite du fond de l'œil avec une netteté parfaite ; on en distingue les plus petits détails avec une facilité qu'on ne retrouve absolument que dans le cas de disparition du cristallin. La faculté, enfin, qu'a le patient, de voir très-bien de loin avec des verres du n° 5 convexe et de près avec ceux du n° 2 1/2 convexe achèvent la démonstration.

Pour ce qui est de la constatation directe du cristallin luxé, elle est d'autant plus facile que celui-ci est presque toujours opacifié. Il suffira alors d'examiner avec soin, au moyen de l'éclairage ophthalmoscopique direct, la partie inférieure du corps vitré, dans le voisinage de l'ora serrata, pour y voir un corps arrondi, blanchâtre, dont la forme et les dimensions permettent d'affirmer qu'il s'agit bien réellement du cristallin.

Nous ne pourrions mieux faire pour nous résumer que de reproduire l'observation suivante empruntée au traité des maladies des yeux de M. Galezowski, et que nous citerons textuellement :

Observation XLIX. — Un malade reçut la tige d'une fusée sur l'œil, le 15 août 1868 et perdit la vue. Le 3 septembre de la même année, j'ai pu constater la projection de l'iris en avant, une luxation du cristallin en bas du corps vitré et la trace d'une déchirure de la capsule postérieure, à travers laquelle la lentille s'était échappée. Le corps vitré remplissait la capsule qui était aussi volumineuse que le cristallin lui-même et repoussait l'iris en avant. Le malade pouvait lire avec le n° 4 1/2 circonvexe les caractères du n° 3 de l'échelle, et voir très-bien au loin avec le n° 9 biconvexe.

Pour en finir avec la symptomatologie, il nous suffira d'ajouter que la lentille luxée peut laisser le globe de l'œil complètement indolent et ne pas occasionner la moindre réaction inflammatoire ; mais que, par contre, il peut agir à la façon d'un corps étranger et déterminer des accidents redoutables,

capables même parfois d'amener la perte totale de la vision. La cause de cette différence nous paraît tenir principalement à l'état de fixité ou de mobilité du cristallin déplacé.

Diagnostic. — Nous avons dit, en traitant des luxations dans la chambre postérieure, qu'il était possible, après un examen superficiel, de confondre ce genre de déplacement avec celui qui se produit dans le corps vitré : cette erreur ne saurait plus être commise après les détails dans lesquels nous sommes entrés. Dans un cas, en effet, la partie supérieure du cristallin est toujours apparente dans le champ pupillaire, et suivant que cette lentille est transparente ou opaque, il y a diplopie monoculaire ou perte presque absolue de la vision ; dans la seconde hypothèse, le cristallin a totalement disparu, l'aphathie est manifeste, et en cherchant attentivement, on retrouve près de l'ora serrata le corps du délit.

Pronostic. — « La luxation du cristallin dans le corps vitré, disent MM. Follin et Duplay, paraît la moins grave, et ordinairement les malades recouvrent la vue. Parfois cependant le cristallin agit comme un corps étranger flottant. » (Traité de Path. extern.) Certainement ce déplacement en lui-même est d'une médiocre importance sous le rapport de la conservation de la vision, puisque l'habileté des opticiens met à notre disposition des lentilles assez perfectionnées pour remplacer celle qui a disparu ; mais il ne faut pas oublier que si, le plus souvent, le cristallin reste inoffensif, il peut cependant faire ressentir à un moment donné cruellement sa présence. C'est, on peut le dire franchement, le seul inconvénient sérieux de cette espèce de lésion.

Traitement. — Doit-on intervenir dans un cas de luxation du cristallin dans le corps vitré ? Et s'il faut intervenir, quel est le traitement à instituer ? Telles sont les deux questions qu'il nous reste à examiner.

« Si à la suite d'une violence, dit M. Wecker dans son traité des maladies des yeux, le cristallin était sorti de sa membrane d'enveloppe pour tomber dans le corps vitré, il ne faudrait se résoudre à intervenir, en perdant tout espoir de voir se produire une dissolution lente de la lentille, que s'il apparaissait

des symptômes inflammatoires d'une certaine gravité. » On ne saurait donner un conseil plus sage ni recommander un traitement plus rationnel. Il est bien évident, en effet, pour tout chirurgien prudent, que l'abstention de toute opération est formellement indiquée quand il n'y a pas de réaction de la part des membranes profondes de l'œil, et qu'alors les palliatifs seuls trouveront leur indication. On se contentera de prescrire au malade de porter des lunettes avec des verres du n° 5 convexe pour voir de loin, et du n° 2 1/2 convexe pour voir de près.

S'il y avait eu, en même temps que la luxation, une hémorrhagie du corps vitré, ou une autre lésion quelconque, on traiterait cette complication comme nous le dirons plus tard en nous occupant de ces lésions en particulier.

Lorsqu'au contraire, le cristallin déterminera des accidents douloureux ou inflammatoires, il n'y a pas à hésiter, et tous les auteurs sont d'accord pour en pratiquer immédiatement l'extraction. C'est la seule condition dans laquelle une intervention réellement active, soit permise.

LUXATION SOUS-CONJONCTIVALE DU CRISTALLIN.

Nous avons étudié jusqu'à présent les déplacements du cristallin qui se produisent à l'intérieur même de la coque oculaire et dans lesquels le système cristallinien seul a subi l'influence du traumatisme; nous devons maintenant aborder une question plus complexe. Dans certaines conditions bien déterminées, et sur lesquelles d'ailleurs nous aurons à revenir tout à l'heure, le globe de l'œil étant violemment comprimé, éclate pour ainsi dire, une rupture de la sclérotique a lieu de dedans en dehors, et il en résulte une ouverture par laquelle s'engage soit le cristallin tout seul, soit le cristallin enveloppé de sa capsule. Or, c'est précisément le passage de cette lentille à travers la sclérotique et sa position entre cette membrane et la conjonctive qui constituent la luxation sous-conjonctivale du cristallin; suivant que le déplacement aura lieu à la partie interne ou à la partie externe, en haut ou en bas par rapport à l'axe antéro-postérieur

du globe de l'œil, la luxation sera dite interne, externe, supérieure ou inférieure. On comprend facilement aussi qu'il puisse exister d'autres positions intermédiaires, ce qui constituera tout autant de variétés.

Il peut arriver exceptionnellement que le cristallin reste enclavé entre les lèvres et la plaie scléroticale ; nous aurons alors affaire à une luxation sous-conjonctivale incomplète, dont il n'existe, à notre connaissance, qu'un seul cas dans la science, rapporté par Sichel dans son ichonographie des maladies des yeux. Il s'agit d'une femme qui, dans une chute sur l'angle d'une table, eut une rupture de la partie supéro-interne de la cornée à son union avec la sclérotique ; un tiers du cristallin était engagé dans la plaie, les deux autres tiers restaient dans la chambre antérieure. L'extraction fut pratiquée et la vision rétablie.

Un fait, plus curieux encore et qui, par l'analogie qu'il présente avec le précédent, mérite d'être cité ici, est celui publié par de Graefe dans les *Archiv. für Ophthalmolog.*, t. III, p. 365. Dans ce cas remarquable, le cristallin avait été coupé en deux par les lèvres de la plaie scléroticale ; une portion était passée sous la conjonctive et l'autre n'avait pas quitté la cavité oculaire.

Ce sont là certainement des observations du plus haut intérêt, mais ces cas se présenteront si peu souvent dans la pratique qne nous ne saurions nous y arrêter plus longtemps ; aussi allons-nous reprendre immédiatement l'étude de la luxation sous-conjonctivale proprement dite. Pour l'exposé de cette affection fort peu connue et que nous n'avons d'ailleurs pas observée personnellement, nons ferons de nombreux emprunts aux trois sources suivantes qui résument aussi bien que possible l'état actuel de la science sur ce sujet : Follin, « De la luxation sous-conjonctivale du cristallin, » *in* Archives de médecine, 1853. — Durand, Thèse de Paris, 1865. — Massie, « Des déplacements du cristallin sous la conjonctive. » Thèse de Paris, 1875.

Fréquence et étiologie. — On peut dire sans crainte qu'une lésion est rare quand on est obligé de compter les cas qui exis-

tent dans la science ; or, c'est ce qui a lieu pour la luxation sous-conjonctivale du cristallin. Si nous consultons, en effet, le dernier travail publié sur la question, travail d'ailleurs très-consciencieux et très-complet du Dr Massie, nous verrons qu'il a publié en tout 30 observations ; nous ne parlons pas à dessein de 12 autres qui sont simplement signalées et dont la description par trop résumée laisse beaucoup de doute sur l'exactitude du diagnostic. Or, il ne sera peut-être pas inutile de remarquer ici que les faits cités sont à peu près les seuls qui aient été observés; car chacun de nous sait qu'en pareille matière, quand il s'agit d'un cas rare, on s'empresse de le publier.

Dans les 30 observations, les causes étiologiques sont ainsi résumées : coups de poing, 3 fois, coups de balai, 1 fois, coups de canne, 1 fois, blessure par un fleuret, dans 1 cas, par une corne de vache, dans 3 cas, contusion avec l'extrémité du doigt, dans 2 cas ; 8 fois la luxation a été produite par des objets lancés avec plus ou moins de force tels qu'une pierre, qu'une balle, qu'une pomme, qu'une motte de terre, qu'un morceau de bois ou de métal; 10 fois il s'agit de chutes sur l'angle d'une table, d'une chaise, d'une banquette, sur l'extrémité d'une canne fixée verticalement en terre.

Nous avons parlé en premier lieu des déplacements produits par les coups de poing; mais nous devons à ce sujet donner une explication dont nous ferons ressortir tout à l'heure toute l'importance a propos de la pathogénie de cette affection et sur laquelle White Cooper a longtemps insisté dans son travail sur les blessures de l'œil intitulé « On Wounds and Injuries of the eye. London, 1859, p. 200. » Cet auteur a fait remarquer que la luxation sous-conjonctivale du cristallin est tout à fait exceptionnelle chez les boxeurs qui font leur métier de s'exercer au pugilat et dont les coups de poing portent directemeut sur le globe de l'œil, et il déclare n'avoir observé cette lésion absolument que chez les personnes qui cherchaient à séparer les combattants, alors que le choc portait obliquement. Cette conclusion paraît d'ailleurs confirmée par un passage de Simon dans son livre intitulé : « Voyages aux Etats-Unis de l'Amérique du Nord » ; on y lit, en effet, qu'il y a une classe d'hommes, appelés

goodgings, qui enseignent aux querelleurs à aveugler leurs adversaires, le procédé consiste à enrouler les cheveux autour de chaque index et à presser sur l'œil avec les pouces. Or, jamais dans ces circonstances Simon n'a vu se produire de luxation sous-conjonctivale du cristallin.

C'est qu'en effet jamais cette luxation ne peut se produire dans les cas où le globe de l'œil est comprimé directement d'arrière en avant et où le tissu cellulo-graisseux rétro-orbitaire contenu dans l'aponévrose de Ténon, jouant le rôle d'un véritable coussinet, amortit le choc et empêche la rupture de la sclérotique de dedans en dehors. Dans tous les cas où celle-ci a eu lieu et où le passage du cristallin sous la conjonctive en a été la conséquence, il s'agissait d'une contusion oblique du globe de l'œil ou d'un coup porté sur cet organe avec un corps arrondi ou pointu; en s'insinuant entre le globe de l'œil et une des parois de la cavité orbitaire, il exerçait sur ce dernier une pression latérale, amenait une sorte d'éclatement de la sclérotique au point diamétralement opposé et la sortie consécutive du cristallin. Une seule observation publiée par M. Galezowski dans le courrier médical de 1865 fait exception à cette règle : il s'agit d'une luxation interne et sous-conjonctivale du cristallin produite directement par la projection d'un morceau de fer, qui avait déterminé du même coup une plaie de la sclérotique avec hernie de l'iris. Ce qui ne nous empêche point d'affirmer que d'une manière générale la luxation sous-conjonctivale du cristallin reconnaît comme cause pathogénique un coup porté sur l'œil dans une direction plus ou moins oblique; qu'il en résulte alors une rupture de la sclérotique de dedans en dehors et un déplacement au point opposé à celui sur lequel a porté la contusion.

Partant de ce point de vue, et remarquant d'ailleurs avec juste raison que la paroi externe de l'orbite était de toutes celle qui offrait le plus de prise aux chocs et aux contusions, plusieurs auteurs avaient pensé et écrit même que la luxation interne était la plus fréquente : nous citerons en particulier Follin et M. Tillaux. Mais la clinique n'a point confirmé ces idées émises un peu *à priori;* car, sur 30 observations, le déplace-

ment est ainsi classé : 10 fois en avant du droit supérieur; 10 fois en avant du droit interne ; 7 fois au niveau de l'insertion du droit externe; 3 fois en haut et en dedans entre les droits interne et supérieur. Jamais la luxation en bas n'a été observée. Pourquoi maintenant la rupture de la sclérotique a-t-elle toujours lieu au même point correspondant précisément à l'insertion des muscles droits? Ce fait est le résultat forcé du fait anatomique suivant bien étudié par M. Sappey : « J'ai pu constater, dit ce savant anatomiste, que l'épaisseur de la sclérotique s'élève en moyenne à 1 millimètre au voisinage du nerf optique; à $0^{mm},6$ au voisinage de la cornée; à $0^{mm},4$ ou $0^{mm},5$ sur la partie moyenne du globe de l'œil et dans l'intervalle des muscles droits, et enfin à $0^{mm},3$ dans les points qui correspondent aux tendons de ces muscles. » (Traité d'anat. descrip.) Le lieu de prédilection pour la rupture de la sclérotique coïncide donc exactement avec la zone la plus faible de cette membrane, ce qui est tout naturel.

Une autre remarque non moins importante est celle de M. Wecker qui fait observer, avec juste raison, que la luxation sous-conjonctivale ne se voit guère que chez des sujets ayant atteint un certain âge et chez lesquels la sclérotique a perdu en grande partie son élasticité première. Sur les 30 observations, en effet, dont nous avons parlé plus haut, et dans lesquelles 17 fois seulement il est fait mention de l'âge du sujet atteint, celui-ci est ainsi réparti : 17 ans dans un cas, de 30 à 40 dans trois, de 40 à 50 dans quatre, de 50 à 60 dans six, et de 60 à 70 dans trois.

La fréquence relative de cet accident dans un œil et dans l'autre penche d'ailleurs un peu en faveur du côté droit; sur 24 cas où ce détail a été noté, 14 fois la lésion était à droite, 10 fois à gauche. Quant à la question de savoir si un sexe est plus souvent atteint que l'autre, elle est résolue par ce fait singulier que sur 28 observations où le sexe est indiqué, 14 fois il s'agit d'hommes et 14 fois de femmes. Il y a donc égalité absolue.

Symptomatologie. — Les symptômes subjectifs accusés par le blessé ne présentent pas la moindre importance et ne diffèrent guère de tous ceux qu'on rencontre journellement dans les cas

de contusion simple du globe de l'œil : ils consistent en une sensation de douleur vague, coutusive dans la région périorbitaire correspondante au côté atteint, dans une sensation de corps étranger et dans une légère difficulté à mouvoir le globe de l'œil. Un signe dont la valeur est incontestable, si toutefois le malade a assez d'intelligence pour en rendre un compte exact, est celui que nous avons déjà longuement étudié plus haut sous le nom d'aphakie; il prouve à lui seul et d'une manière incontestable, que le cristallin n'est plus interposé sur le trajet des rayons lumineux et que par suite il est déplacé.

Les symptômes objectifs ont un rôle capital, et permettent seuls d'asseoir le diagnostic; ils consistent par ordre d'importance dans : 1° la constatation sous la conjonctive du cristallin déplacé; 2° la dépressibilité et l'aplatissement de la cornée; 3° la déchirure de l'iris et l'hyphéma consécutif; 4° l'ecchymose sous-conjonctivale.

La présence dans le tissu cellulaire lâche qui sépare la conjonctive de la sclérotique, et dans un point correspondant à la région ciliaire, d'une tumeur arrondie, ayant à peu près la forme et les dimensions du cristallin, doit immédiatement faire songer à la luxation de ce dernier. Si à la constatation de cette tumeur s'ajoutent la notion de son apparition brusque et subite, celle d'un coup ou d'un choc reçu sur l'œil, et l'absence du cristallin hors de sa position normale, le diagnostic ne saurait être douteux. Cette lentille, d'ailleurs, pourra ou conserver sa transparence, ce qui est très-rare et n'arrive guère que dans le cas où sa capsule est intacte; ou devenir opaque ou même subir une résorption incomplète. Ces variétés n'offrent d'intérêt symptomatologique que dans les cas analogues à celui rapporté par Franke qui put voir au travers du cristallin luxé et transparent, sous forme d'une ligne noirâtre, la plaie scléroticale par laquelle il était passé; mais ces faits sont exceptionnels.

Un symptôme d'une très-grande importance est celui sur lequel M. le professeur Gosselin a le premier attiré l'attention en 1852 à propos d'une observation publiée dans la *Gazette des Hôpitaux;* nous voulons parler de la dépressibilité possible de la cornée et de son aplatissement. Lorsqu'en effet, la rupture

de la sclérotique et la luxation du cristallin ont eu lieu, il en résulte une communication anormale entre le tissu cellulaire sous-conjonctival et le contenu du globe oculaire; si alors on exerce avec la pulpe du doigt une légère pression sur la cornée, l'humeur vitrée qui trouve une issue facile par la plaie scléroticale permettra à la chambre antérieure de se vider plus ou moins, et un aplatissement de la cornée en sera la conséquence forcée. C'est précisément ce fait qui n'a point échappé au savant professeur de la Charité, et dont il a su constituer un signe pathognomonique de cette sorte d'affection.

La déchirure de l'iris et l'épanchement de sang dans la chambre antérieure se retrouvent presque constamment dans la luxation sous-conjonctivale, puisque sur les 30 observations que nous avons dépouillées, ce symptôme a manqué une seule fois. Nous ne nous arrêterons d'ailleurs point sur leurs caractères, attendu que nous en avons parlé très-longuement à l'article : *Déchirure de l'iris*. Il nous suffisait de les citer ici.

Quant à l'ecchymose sous-conjonctivale qui peut se présenter dans toute espèce d'affections traumatiques du globe de l'œil, elle n'offre d'intérêt, dans le cas qui nous occupe actuellement, qu'en raison même de son abondance et de son étendue, qu'on ne retrouve jamais aussi prononcées.

Diagnostic. — On pouvait croire, d'après l'ensemble symptomatique que nous venons de décrire, qu'il est impossible de se méprendre sur la nature d'une luxation sous-conjonctivale du cristallin; et nous savons cependant par expérience et pour l'avoir observé personnellement, que l'erreur est possible. Les cas qui peuvent donner le change sont certainement d'une rareté excessive; mais ils n'en existent pas moins, et se produisent d'ailleurs dans les mêmes circonstances : ils sont le résultat également d'un traumatisme, ce qui rend la méprise encore plus facile. Or, les deux lésions qui peuvent ainsi simuler une luxation sous-conjonctivale sont les épanchements d'humeur aqueuse et d'humeur vitrée dans le tissu sous-conjonctival, survenant : les premiers après la rupture de la cornée à son union avec la sclérotique, et les seconds après l'éclatement de cette dernière membrane et de la choroïde. Nous avons cité,

en traitant des contusions de la cornée, un exemple personnel d'épanchement d'humeur aqueuse simulant tellement bien une luxation du cristallin que ce diagnostic avait été porté. Quant au passage d'une portion de l'humeur vitrée sous la conjonctive à travers une plaie scléroticale, il en existe trois ou quatre cas dans la science, dont un de de Graefe, publié dans les *Archiv für Ophthalmologie* de 1854. Dans ces cas exceptionnels, mais d'autant plus indispensables à connaître qu'ils se présentent plus rarement, la seule base du diagnostic différentiel est la constatation de l'absence du cristallin hors de sa position normale ; il faut rechercher par les moyens que nous avons indiqués plus haut, s'il y a ou non aphakie ; alors seulement il sera permis de se prononcer en toute connaissance de cause.

Pronostic. — Ce qui étonnera certainement le plus dans l'étude de la luxation sous-conjonctivale du cristallin, est la bénignité relative du pronostic et la marche ordinairement favorable d'une pareille lésion. C'est ainsi que sur 28 observations la clinique nous fournit le résultat suivant qui paraîtra certainement invraisemblable : 24 fois la vision fut rétablie ; sur les 4 cas restants, 2 fois la vue était perdue avant l'accident, 1 fois le malade ne fut plus revu, le dernier seul perdit incontestablement la vision par le fait de ce traumatisme. Nous avons donc un total de 24 cas favorables sur un total de 28, ce qui est, il faut l'avouer, une proportion énorme. Mais nous ferons observer qu'une pareille moyenne dépend aussi beaucoup des procédés thérapeutiques employés et de l'extraction plus ou moins rapide du cristallin luxé. On peut voir, en effet, ce dernier jouer le rôle de corps étranger et amener des accidents non-seulement dans l'œil malade, mais encore déterminer une ophthalmie sympathique dans l'organe du côté opposé ; ainsi Barrier cite, dans le tome XXIV des *Annales d'oculistique*, une observation dans laquelle un cristallin ainsi luxé par un coup de corne de bœuf, resta pendant 18 mois sans causer la moindre gêne ni la moindre douleur, quand au bout de ce temps éclatèrent subitement des accidents dans les deux yeux, qui ne furent sauvés que par l'extraction pratiquée immédiatement. Le prati-

cien doit toujours avoir présent à l'esprit la possibilité d'une semblable complication.

Traitement. — Il nous reste actuellement à résoudre les deux questions suivantes : Doit-on, dans les cas de luxation sous-conjonctivale du cristallin intervenir? Dans l'affirmative, quel est le meilleur traitement à instituer? Il est bien évident d'abord que les antiphlogistiques devront être appliqués largement immédiatement après l'accident, afin de combattre les symptômes inflammatoires et d'entraver l'iritis traumatique qui résulterait forcément de la déchirure de cette membrane : les applications de compresses d'eau froide ou la glace en permanence sur l'œil trouveront leur indication la plus nette ; jusqu'à présent il n'y a pas la moindre hésitation et tout le monde est d'accord. Mais voici venir les difficultés et en même temps le désaccord parmi les auteurs ; supposons, en effet, les premiers symptômes inflammatoires arrêtés et les conséquences de toute contusion violente du globe de l'œil éloignées, deux cas peuvent alors se présenter : ou bien la présence du cristallin sous la conjonctive est complétement inoffensive, ou bien elle détermine des douleurs névralgiques dans la région périorbitaire du côté frappé et même des accidents sympathiques dans l'œil du côté opposé.

Dans la seconde hypothèse il n'y a point à hésiter, et malgré l'opinion et la compétence de M. Wecker en pareille matière, nous ne pouvons nous ranger à son avis, ni partager sa manière de voir, quand il écrit : « Qu'il convient d'attendre un certain temps pour pratiquer l'extraction du cristallin luxé, lorsque les phénomènes de réaction consécutifs à la blessure de l'œil se prolongent au delà des délais ordinaires ; car la présence du cristallin sous la conjonctive ne contribue en aucune façon à entretenir ces symptômes inflammatoires, et l'on préfère avec raison avoir à soigner une plaie tenue à l'abri du contact de l'air. » *Traité des maladies des yeux.* Contrairement à ces idées, basé d'ailleurs sur la façon de penser de MM. Galezowski et Gosselin et appuyé surtout sur l'observation clinique, qui nous démontre que, dans 6 des 30 observations que nous avons analysées, le cristallin a été jusqu'au moment de son extraction la

cause de douleurs névralgiques très-intenses, nous donnons comme une règle d'extraire le cristallin toutes les fois que les accidents inflammatoires se prolongent au delà des délais normaux, ou que la persistance des douleurs paraît devoir être rattachée à la présence de cette lentille jouant le rôle de corps étranger. Nous n'oserions point en pratique agir autrement.

Dans le cas, au contraire, où le cristallin n'occasionne point de réaction, nous croyons l'expectation non-seulement permise, mais formellement indiquée, afin de donner le temps à la plaie scléroticale de se cicatriser; après un délai variable, fixé par les auteurs du *Compendium* à deux ou trois semaines, on devra, par une incision de la conjonctive, donner issue au cristallin déplacé. Jamais, croyons-nous, on ne devra le laisser en permanence dans le tissu sous-conjonctival pour la raison bien simple que l'extraction, pratiquée comme nous venons de le dire, ne présente aucun inconvénient, tandis que la persistance de ce corps étranger dans cette position anormale peut, à un moment donné, faire éclater les plus graves complications. La non-intervention est donc absolument interdite.

LUXATION COMPLÈTE OU EXPULSION DU CRISTALLIN HORS DE L'OEIL.

Nous avons jusqu'à présent suivi le cristallin dans les nombreuses formes de déplacements qu'il pouvait subir soit à l'intérieur même du globe oculaire, soit en dehors de ce dernier, entre la sclérotique et la conjonctive. Dans certaines circonstances, infiniment plus rares encore, cette lentille peut être expulsée complétement et être projetée au loin : on a alors affaire à la luxation complète.

Fréquence et étiologie. — Les observations se comptent encore aujourd'hui dans la science; en dehors des trois faits rapportés par White Cooper dans son travail des *Annales oculistiques* intitulé : « De la rupture de la sclérotique et de la perte du cristallin », nous n'en avons trouvé que trois autres exemples : un de Dixon dans la *Lancet* de 1852, un de Roux dans la *Gazette*

des Hôpitaux de 1852, un dernier enfin de Trélat observé en juin 1873, ce qui porte en tout à six le nombre des faits recueillis.

Les causes en sont les mêmes que celles que nous avons déjà énumérées à propos des luxations sous-conjonctivales; le mécanisme de leur production est identique, avec cette seule différence que le choc étant ou plus violent ou plus prolongé, la conjonctive elle-même finit par céder et par livrer passage au cristallin projeté. La seule remarque importante à faire est que la plaie occupait dans la plupart des faits observés mi-partie la sclérotique, mi-partie la cornée, que la déchirure de cette dernière intéressait au moins le quart de son étendue (Wecker) et que constamment la conjonctive était fendue très-irrégulièrement et dans un point qui ne correspondait point du tout à la rupture de la sclérotique. Le cristallin avait traversé, si l'on peut ainsi s'exprimer, comme un pont de conjonctive, avant d'en sortir.

Symptomatologie. — Les symptômes de cette affection sont au nombre de trois également importants et qu'il nous suffira d'énoncer : absence du cristallin, qu'on ne peut retrouver dans l'œil, caractérisée par l'aphakie; constatation de la rupture de la sclérotique et de la déchirure de la conjonctive ; enfin et surtout la présentation du cristallin que le blessé a ramassé. Dans le fait de Trélat, que nous avons rappelé plus haut, la mère du petit enfant frappé avait eu soin de le mettre dans une boîte et l'apporta précieusement à ce chirurgien, qui put ainsi porter un diagnostic certain, sans même avoir vu le malade.

Pronostic. — Dans cette forme encore, le pronostic est des plus favorables, puisque sur les 6 observations que nous connaissons, 6 fois la vision fut conservée, et que même dans chacune d'elles la cicatrisation de la plaie scléroticale eut lieu par première intention. Aussi le praticien peut-il dans ces cas rassurer complétement son malade et annoncer une guérison rapide.

Traitement. Le traitement consistera simplement à aider le travail de la nature et à favoriser la cicatrisation; une compression méthodique et l'application par-dessus le pansement compresseur d'eau fraîche ou de glace feront tous les frais de la guérison. Il ne restera plus alors qu'à remplacer le cristallin

perdu par des verres convenables, ainsi que nous l'avons expliqué déjà précédemment.

ABAISSEMENT DU CRISTALLIN.

Pour compléter l'histoire des luxations du cristallin, nous devons dire un mot d'une espèce de déplacement produit à dessein et de propos délibéré par la main du chirurgien : nous voulons parler du procédé de l'abaissement souvent employé autrefois dans le traitement de la cataracte.

Cette opération avait pour but d'ouvrir la cristalloïde postérieure et de luxer ensuite le cristallin opacifié à la partie inférieure de l'humeur vitrée, afin d'en faciliter ainsi la résorption. Malheureusement ce résultat favorable était bien rarement obtenu : ou le cristallin reprenait sa position primitive, ou plus souvent encore il déterminait des accidents inflammatoires locaux et même sympathiques.

Ces inconvénients sérieux ont fait renoncer aujourd'hui à peu près complétement à ce mode opératoire, et ce dernier n'est plus guère employé que dans certains cas rares de ramollissement très-prononcé du corps vitré.

DES CATARACTES TRAUMATIQUES.

Avant d'entreprendre cette partie importante des traumatismes du globe de l'œil, il nous paraît indispensable de bien définir ce qu'on doit entendre en clinique, en pratique par le mot cataracte traumatique; et de bien séparer, de bien différencier de ce premier groupe celui des corps étrangers du cristallin, qui tout en ayant avec lui de nombreux points de rapprochement, des rapports presque intimes, en diffère cependant d'une manière notable quant à l'intervention thérapeutique et aux conséquences possibles. Nous croyons que dans une étude clinique, il est de notre devoir de ne laisser subsister aucune équivoque dans l'esprit du lecteur; mais, par contre, ce but, pour être atteint, nous oblige à entrer dans des détails qui pour-

raient, au premier abord, paraître des minuties, nous avons jugé indispensable de nous disculper avant d'entrer en matière.

« En général, dit Wecker, on désigne sous le nom de cataracte traumatique un trouble de transparence du cristallin, consécutif soit à une lésion ou à une commotion violente, soit à une luxation plus ou moins complète de cet organe. » *Traité pratique des maladies des yeux.*

Telle est la définition adoptée par cet ophthalmologiste allemand; définition irréprochable au point de vue anatomo-pathologique et pathogénique, puisque dans ces trois cas, et dans ceux-là seulement se rencontre l'opacification traumatique du cristallin, mais qui est absolument insuffisante au point de vue pratique, ainsi que cela va résulter de la citation de quelques exemples Voici, en effet, des cas qui se présenteront journellement en clinique : 1° une personne vient vous consulter pour un trouble du cristallin consécutif à un coup ayant porté sur la région temporale, ou comme conséquence d'une chute sur les pieds ou sur le siége ; 2° une autre a reçu un petit corps étranger qui, après avoir traversé la cornée et l'iris, est venu s'implanter dans le cristallin et en déterminer l'opacification ; 3° une troisième a également reçu dans l'œil une paillette de fer ou un petit morceau de verre, mais ces petits fragments au lieu de rester dans le cristallin, n'ont fait que traverser cette lentille, en l'opacifiant, pour aller se fixer dans la choroïde ou la rétine ; 4° une quatrième enfin, après une contusion plus ou moins violente du globe de l'œil se présente à vous avec un cristallin opaque luxé dans la chambre antérieure. Dans ces 4 hypothèses, qui se transforment souvent en réalité dans la pratique, il y a bien réellement opacification du cristallin, cataracte traumatique au sens propre du mot; mais en clinique il est évident que nous sommes en présence de quatre affections traumatiques absolument différentes. Dans le premier cas, nous avons affaire à une cataracte traumatique proprement dite; dans le second, à un corps étranger du cristallin, compliqué de cataracte; dans le troisième, à un corps étranger de la choroïde ou de la rétine avec trouble du cristallin; dans le

quatrième enfin, à une luxation traumatique du cristallin dans la chambre antérieure, suivie de l'opacité de cette lentille. Dans chacune de ces affections, il y a des symptômes, des lésions, des méthodes thérapeutiques particuliers et souvent bien dissemblables; aussi, est-ce la classification que nous adopterons dans cette étude clinique, ne nous dissimulant point toutes les difficultés que nous aurons à séparer ces affections et à ne pas trop nous répéter dans le cours de leur étude.

Nous avons déjà, dans un article précédent, étudié en détail les opacifications du cristallin survenant à la suite des luxations, nous n'avons donc point à y revenir; cette classe rentre tout naturellement dans les déplacements traumatiques de l'appareil cristallinien.

Pour ce qui est des trois autres espèces de traumatisme, nous dirons :

Qu'il y a cataracte traumatique quand cette lentille s'opacifie, par le fait d'un choc local ou à distance, ou par suite d'une blessure, mais sans que le corps vulnérant reste implanté dans la plaie;

Qu'il y a corps étranger du cristallin compliqué de cataracte quand celui-ci restera implanté dans le cristallin;

Enfin qu'il y a corps étranger de l'intérieur du globe de l'œil compliqué de trouble du cristallin, quand celui-ci, après avoir simplement traversé cette lentille, ira pénétrer jusque dans les membranes les plus profondes de l'œil. L'étude de ces lésions sera donc renvoyée à l'article « Corps étrangers du globe de l'œil »

Le terrain ainsi déblayé, nous allons aborder maintenant la classe importante des cataractes traumatiques.

Et d'abord, nous établirons une division fondamentale parmi les différents troubles du cristallin qui peuvent se présenter en clinique : dans une première catégorie, nous rangerons les opacités partielles, limitées de l'appareil cristallinien, auxquelles nous donnerons le nom d'opacités traumatiques du cristallin; la seconde comprendra les cas dans lesquels il y aura généralisation de l'opacification et étendue du trouble au

cristallin tout entier. L'importance de cette subdivision ressortira tout naturellement de l'étude symptomatologique et surtout thérapeutique que nous poursuivons; elle s'explique d'ailleurs bien simplement par la pathogénie même des altérations traumatiques du cristallin, dont nous devons parler actuellement.

Pathogénie. « La cataracte traumatique, dit M. Warlomont dans son article du *Dictionnaire Encyclopédique* des sciences médicales, est la conséquence habituelle, sinon constante, de violences extérieures dans lesquelles la capsule du cristallin a été intéressée. Du moment où une ouverture, pratiquée à cette dernière, met la lentille au contact de l'humeur aqueuse, son tissu s'en infiltre, se ramollit et s'opacifie... suffit-il que le cristallin soit blessé pourqu'il devienne opaque, ou l'action de l'humeur aqueuse sur sa substance doit-elle y concourir? Cette dernière supposition est la plus vraisemblable, en présence de ce fait, d'une incontestable authenticité, d'un cristallin ayant conservé toute sa transparence, bien qu'il eût été traversé d'une aiguille de part en part. Sans doute, la blessure de la capsule trop étroite, n'avait pas permis l'entrée de l'humeur aqueuse. »

Jusqu'ici pas le moindre doute, pas la moindre discussion : il y a blessure du cristallin et de la cristalloïde antérieure, et par suite communication avec l'humeur aqueuse qui détermine le trouble constaté.

Mais voici venir certaines autres lésions traumatiques, dites indirectes, par exemple des coups plus ou moins violents sur la région temporale, une chute d'un lieu plus ou moins élevé, et dans lesquelles le cristallin n'a pas été directement atteint, les membranes formant la coque du globe de l'œil étant parfaitement intactes. On admet généralement qu'il y a eu dans ces conditions, rupture, éclatement de la cristalloïde et communication, comme dans le cas de blessure directe, avec l'humeur contenue dans la chambre antérieure, d'où trouble cristallinien.

L'hypothèse de déchirure de la cristalloïde est le plus souvent reconnue pour un fait accompli, soit par la constatation

directe des fragments de la capsule rompue que l'éclairage oblique permet d'apercevoir recroquevillés sur eux-mêmes, soit par l'envahissement partiel et progressif du trouble laissant ainsi parfaitement reconnaître la déchirure qui en est le point de départ.

Mais « quelquefois, dit Follin, la capsule n'est pas déchirée, et l'ébranlement qu'a subi le cristallin suffit à le faire devenir opaque dans l'espace de quelques heures. Nous ne connaissons rien sur le mécanisme de cette variété de cataracte traumatique. » (Traité de pathologie externe.)

Ce fait a été admis, à titre d'exception, également par M. Stœber, de Strasbourg, mais il est loin d'être accepté par tous les ophthalmologistes ; et M. Warlomont, en particulier, paraît très-peu convaincu quand il dit : « L'ébranlement moléculaire, subi par le système cristallinien, peut-il en troubler la nutrition, et par suite la transparence, sans que la capsule ait été ouverte? Le fait est contesté. »

En somme, ce qui ressort pour nous très-nettement de cet exposé sur le mode de formation et sur la cause première des cataractes et des opacités cristalliniennes d'origine traumatique, peut et doit se résumer dans les deux prepositions suivantes :

1° Dans la très-grande majorité des cas, toujours pourrait-on dire, il y a rupture de la capsule dans les cas de trouble traumatique du cristallin ;

2° Les cas dans lesquels cette déchirure ne se rencontre pas sont tellement exceptionnels que leur existence même a été mise en doute.

Les dimensions de ces déchirures pourront varier elles-mêmes à l'infini, depuis un simple écartement, pour ainsi dire, des fibres élastiques de la cristalloïde, comme cela se voit dans les cas de blessure du cristallin par un instrument pointu très-acéré, une aiguille, par exemple, jusqu'à un éclatement complet de cette membrane, ce qui se rencontre fréquemment dans les traumatismes indirects. De là précisément des degrés infinis et correspondants dans l'étendue de la partie du cristallin qui deviendra le siége de l'opacification, laquelle pourra

varier de l'épaisseur d'un cheveu, jusqu'à l'envahissement complet et absolu de tout le système lenticulaire. Car, ce qui ressort de l'examen attentif des faits, et ce sur ce quoi la plupart des auteurs, qui se sont plus spécialement occupés de cette question sont parfaitement d'accord, est la proportionnalité qui existe habituellement entre l'étendue de la déchirure de la capsule et celle de l'opacité du cristallin. C'est ce que nous exprimerons par cette troisième proposition fondamentale pour la compréhension du sujet qui nous occupe :

3° Il y a ordinairement un rapport direct entre l'étendue de l'opacification du cristallin et celle de la blessure ou de la rupture de la cristalloïde.

Ainsi donc, voici qui est bien établi : pour qu'il y ait trouble de l'appareil lenticulaire, il faut qu'il s'établisse une communication directe entre l'humeur aqueuse et le contenu de la capsule, par une ouverture de cette dernière. Si cette communication est empêchée par le corps étranger et l'instrument vulnérant, ou bien par l'étroitesse même de la plaie, il n'y aura pas la moindre altération, comme le prouve irréfutablement le fait, cité plus haut par M. Warlomont, d'une aiguille ayant pu traverser le cristallin, sans amener le moindre trouble. Nous aurons d'ailleurs d'autres faits analogues à citer à propos de la symptomatologie. Mais quelles sont ces altérations, et par quel mécanisme l'humeur aqueuse détermine-t-elle le trouble, l'opacité des cellules cristalliniennes? Quelles modifications subissent-elles? C'est ce que nous allons examiner.

Un fait parfaitement connu et accepté aujourd'hui est la rapidité avec laquelle se développent certaines cataractes traumatiques qui se seraient produites en quelques instants, en un quart-d'heure, en une demi-heure. Or, quand on saura que ces observations ont été recueillies par des hommes de la compétence de Denonvilliers, de Gosselin, de Desmarres, force est bien de les accepter et de les enregistrer.

Il faut avouer toutefois qu'une pareille rapidité est tout à fait exceptionnelle ; et, la moyenne de quatre à cinq heures, comme durée nécessaire à l'opacification traumatique du cri-

stallin, acceptée par M. Piéchaud dans son « Essai sur les cataractes traumatiques », justement couronné en 1877 par la Société médico-chirurgicale de Liége, nous paraît embrasser la généralité des cas. Ce qui prouve, en somme, que les modifications survenues dans la lentille se font avec une rapidité relativement assez grande. Y a-t-il là simple action mécanique de l'humeur aqueuse? Avons-nous affaire à une combinaison chimique?

Castorani admet la première hypothèse et compare le cristallin imbibé par l'humeur aqueuse à l'albumine rendue neigeuse par l'interposition de globules d'air. Quant à la théorie chimique, elle a été mise en avant, mais sans analyse à l'appui. Ce qui nous paraît plus probable, c'est qu'en raison de la pénétration de l'humeur aqueuse entre les cellules cristalliniennes, il résulte fatalement une gêne dans les échanges endosmo-exosmotiques, d'où altération de nutrition, laquelle se traduit immédiatement par un trouble dans la transparence. La dénutrition des éléments constitutifs du cristallin a, du reste, été étudiée histologiquement par Ritter, qui a trouvé une augmentation de volume des cellules, lesquelles perdent leur forme hexagonale, deviennent bosselées, se disposent comme les perles d'un chapelet, se désagrègent et finalement s'enroulent en spirales. Mais, laissons ces questions qui, pour être théoriques, n'en ont pas moins leur importance, et voyons ce qui se passe au niveau de la déchirure de la capsule.

Si celle-ci est étroite et résulte, par exemple, d'une blessure par instrument piquant, l'humeur aqueuse ne peut pénétrer qu'en quantité très-minime et ne sera en rapport qu'avec un point très-limité du cristallin. Les cellules, en effet, qui auront été imbibées tout d'abord, subissent un gonflement notable, et tout en s'opacifiant, font hernie entre les lèvres de la plaie, qui sera, par ce fait même, oblitérée provisoirement et ne permettra plus l'entrée d'une nouvelle quantité d'humeur aqueuse. Si leur résorption n'a pas lieu avant que la cicatrisation de la cristalloïde ne se fasse, toute communication est à jamais impossible. Comme conséquence, le trouble résultant de cette dénutrition locale du cristallin, déterminera une opacité limi-

tée ; nous serons, en un mot, en présence d'une opacité traumatique.

Quand la déchirure de la capsule aura des dimensions moyennes, en raison même de l'élasticité bien connue de cette membrane, les deux lèvres de celles-ci tendront à s'écarter l'une de l'autre ; et la porte d'entrée ouverte à l'humeur aqueuse sera ainsi considérablement agrandie. L'imbibition et le gonflement des cellules cristalliniennes se feront en proportion, et nous assisterons ainsi à la formation d'une opacité relativement étendue mais partielle cependant si le gonflement peut, comme dans le cas précédent, être assez développé pour fermer l'ouverture provisoirement jusqu'à la cicatrisation. Dans ces conditions, il arrive très-fréquemment de voir des portions entières du cristallin opacifié faire hernie dans la chambre antérieure sous forme de grumeaux d'amidon cuit ; il y a même parfois des fragments qui se détachent complètement, pour tomber dans la chambre antérieure, où, s'ils ne sont pas résorbés assez vite, ils peuvent jouer le rôle de corps étrangers et déterminer des accidents inflammatoires redoutables. Nous nous étendrons plus longuement sur ce sujet à propos de la symptomatologie.

Viennent enfin les observations dans lesquelles la capsule est très-largement déchirée et où la communication avec l'humeur aqueuse se fait, pour ainsi dire, en masse. C'est alors qu'on voit survenir ces troubles très-rapides et généralisés du cristallin, avec augmentation énorme du volume de cette lentille, accroissement subit de la tension du globe de l'œil, et toutes ses conséquences. Dans ces conditions la chambre antérieure peut ou être presque complètement abolie par propulsion en avant de l'iris, ou bien être remplie de grumeaux, dont la présence est loin d'être toujours inoffensive et exige souvent une intervention thérapeutique très-active.

Jusqu'à présent, nous avons assisté au développement de l'opacité et de la cataracte traumatiques, nous avons vu, suivant l'expression de Trélat « le cristallin se cataracter » ; nous allons maintenant étudier la phase inverse, nous allons voir, pour employer encore l'expression de ce savant professeur « le

cristallin se décataracter ». Cette résorption spontanée, que subissent assez souvent, sinon complètement, au moins en partie, les troubles du cristallin, constitue, sans aucun doute, la partie la plus intéressante et à la fois la plus utile au point de vue pratique, de cette espèce de traumatisme.

L'humeur aqueuse, en effet, quand elle est mise en contact avec les cellules cristalliniennes, exerce sur ces dernières une double action, précisément en sens inverse : comme premier phénomène elle détermine un trouble plus ou moins étendu du contenu du cristallin ; mais une fois cette altération particulière passée à l'état de fait accompli, si la communication n'est point interrompue, ce liquide va réparer, pour ainsi dire, spontanément les désordres qu'il vient d'occasionner, nous allons en un mot assister à la résorption partielle ou complète des éléments du cristallin opacifié. Si ceux-ci, en raison de l'étendue de la déchirure de la cristalloïde sont tombés, sous forme de grumeaux d'amidon cuit, dans la chambre antérieure, il y aura résorption extra-capsulaire, laquelle se fait le plus habituellement avec une rapidité surprenante ; si, au contraire, la rupture de la capsule est plus petite et ne permet point l'issue, hors de la cavité qu'elle limite, des éléments transformés du cristallin, l'humeur aqueuse en déterminera la résorption à l'intérieur même de la capsule : il y aura dans ce cas résorption intra-capsulaire, laquelle aura lieu le plus souvent avec une grande lenteur, et dont la durée peut même exiger plusieures années.

Un point, sur lequel nous devons appeler tout particulièrement l'attention, est la proportionnalité, bien démontrée par les faits et par l'examen clinique attentif, qui existe constamment, chez des sujets d'âge et de conditions générales identiques, entre la rapidité de la résorption et l'étendue de la déchirure de la cristalloïde ; ce qui revient à dire, en somme, que plus l'opacité sera considérable, plus les conditions de la résorption seront favorables. En un mot, le remède, dans les cataractes traumatiques, paraît naturellement placé à côté du mal.

Mais, il existe une autre condition non moins indispensable pour la facilité et la rapidité de la résorption, sur laquelle

il nous reste à insister, et qui, à elle seule, fait varier du tout au tout le pronostic des opacités du cristallin d'origine traumatique : nous voulons parler de la question d'âge. Chez les jeunes sujets, en effet, et chez les adolescents jusque vers l'âge de 25 ans, le noyau central du cristallin n'existe pas encore ; toutes les couches présentent une égale aptitude au ramollissement et par suite à la résorption, qui a lieu complètement si les dimensions de la rupture cristalloïdienne le permettent.

Chez les adultes, au contraire, l'existence d'un noyau central plus ou moins induré et néanmoins très-accessible au trouble causé par la pénétration de l'humeur aqueuse, présente presque toujours une barrière infranchissable à la résorption spontanée, et exige habituellement une intervention thérapeutique active et chirurgicale. D'où la gravité bien plus grande des cataractes traumatiques chez les adultes et les vieillards que chez les enfants et les jeunes gens.

Nous dirons donc pour résumer cette longue discussion, que la résorption des éléments opacifiés du cristallin peut avoir lieu spontanément, sinon en totalité, ce qui est malheureusement un fait exceptionnel, au moins en partie ; et que d'ailleurs cette résorption est toujours proportionnelle, directement aux dimensions de la déchirure de la cristalloïde, inversement à l'âge du sujet.

Quand nous aurons ajouté, que la cataracte est, dans la grande majorité des cas, complètement molle, qu'elle ne devient dure, pierreuse ou osseuse que très-rarement ; et que enfin, les opacités cristalliennes sont à la fois lenticulaires et capsulo-lenticulaires, nous en aurons fini avec les indications anatomo-pathologiques indispensables pour la compréhension facile de la symptomatologie clinique de cette affection.

Les détails, dans lesquels nous venons d'entrer, pourront bien paraître au premier abord trop longs et peut être inutiles au lecteur ; mais nous avons la conscience de n'avoir insisté sur aucun point qui ne puisse avoir son utilité pratique ; sur aucune donnée qui ne puisse avoir, à un moment déterminé, une portée pratique importante. C'est ce qui ressortira tout naturellement de l'ensemble des causes et des symptômes.

Fréquence et étiologie. — Pour arriver à avoir une idée aussi nette que possible de la fréquence des cataractes traumatiques, nous avons comparé : d'une part le nombre de cataractes traumatiques qui se sont présentées pendant un an à la clinique du Dr Galezowski, au nombre total de maladies des yeux relevées pendant le même temps; d'autre part, le chiffre des cataractes traumatiques à celui des différents traumatismes du globe de l'œil; enfin, la quantité des cataractes d'origine traumatique à celle des cataractes spontanées ou pathologiques. Or, voici les données qui nous sont fournies à ce sujet par la statistique de 1875 que nous avons prise pour base de notre travail ; sur 5465 malades nous trouvons 18 cataractes traumatiques, c'est-à-dire 0,329 p. 100 affections des yeux en général. Pendant la même année, le nombre des divers traumatismes du globe de l'œil a été de 342; ce qui donne 5,563 cataractes traumatiques pour 100 affections traumatiques prise au hasard, Enfin, nous avons relevé pendant le même temps 343 cas de cataractes spontanées ou pathologiques (nous tenons à bien faire remarquer à ce sujet que les opacités, la plupart du temps doubles ne comptent que pour un cas); ce qui donne une proportion de 4,986 cataractes traumatiques pour 100 cataractes spontanées ou pathologiques. La comparaison avec d'autres statistiques nous fournit des résultats un peu différents : ainsi dans un rapport présenté, en septembre 1874 à la Société médicale, par Joy Jeffries, chirurgien à l'hôpital ophthalmique de Massachusetts, nous trouvons que sur 105 opérations de cataractes, il s'agissait 8 fois de cataractes traumatiques, ce qui donne une proportion de 7,618 cataractes traumatiques pour 100. Dans un autre relevé statistique des opérations pratiquées pendant l'année 1872 par M. Wecker, publié par M. Georges Martin, nous trouvons que sur 252 opérations de cataractes, on avait affaire dans 7 cas à des cataractes traumatiques, ce qui donne une proportion de 2,777 cataractes traumatiques pour 100.

En réunissant ces trois statistiques, nous voyons en somme que sur 700 cataractes, 30 reconnaissent une origine traumatique; c'est-à-dire environ 5 p. 100, ou plus exactement 4,714.

Si nous ajoutons à ces données que depuis un an, nous avons recueilli 18 autres cas de cataracte traumatique à la clinique du Dr Galezowski sur un nombre d'à peu près 6000 malades encore, nous serons en droit de poser les conclusions suivantes touchant la fréquence de l'affection qui nous occupe ;

Sur 100 traumatismes du globe de l'œil pris au hasard, il s'agit 5 fois de cataractes traumatiques ;

Sur 100 cataractes de nature diverse, 5 reconnaissent pour origine une cause traumatique.

Nous croyons d'ailleurs pouvoir affirmer, qu'une moyenne, portant sur un nombre aussi considérable de faits, doit représenter à peu près celle qu'on rencontrera journellement dans la pratique, et qui est, somme toute, assez considérable.

Etudions maintenant en détail les causes des opacités et des cataractes traumatiques, On peut les diviser d'une manière générale, en trois grandes classes, comprenant : la première, les lésions directes du cristallin par des instruments ou des corps vulnérants qui traversent la cornée seule, ou la cornée et l'iris et même parfois la sclérotique, avant d'atteindre cette lentille; la seconde, les contusions directes du globe de l'œil, qui n'atteignent pas d'une manière immédiate le cristallin ; la troisième enfin, les contusions indirectes, à distance ou par contre-coup, résultant d'un choc plus ou moins éloigné ou d'une chute sur les pieds ou sur le bassin. Nous pouvons dire, dès à présent, que la première catégorie donnera lieu surtout à des opacités cristalliennes, et les deux autres à des cataractes traumatiques complètes, du moins dans la généralité des faits.

Les troubles du cristallin, produits par une lésion directe de cet organe, sont certainement de beaucoup les plus fréquents, et les cas dans lesquels la cornée et l'iris ont été simultanément lésés, les plus nombreux. On a affaire alors soit à des instruments piquants, tels que des aiguilles, des poinçons, de petits clous, des alènes de cordonnier, des griffes de chat, des dents de fourche, des épines; soit à des instruments à la fois piquants et coupants, tels que des pointes de ciseaux, de couteau, de canif ; soit enfin à des corps de forme plus ou moins irrégulière

projetés à distance ou se trouvant, dans une chute, à la rencontre du globe de l'œil, comme nous l'avons observé une fois pour un verrou de porte. Si nous consultons à ce sujet notre statistique et nos observations personnelles, nous trouverons alléguées les causes suivantes : aiguilles 2 fois, poinçons 2 fois. pointes de ciseaux 2 fois, clou 1 fois, griffes de chat 1 fois, fragments de porcelaine ou de verre dans 2 cas, morceau de bois dans 1 cas, morceau de fer 2 fois, fragments de pierre 2 fois, coup de fourche dans 1 cas, verrou de porte dans 1 autre cas. Dans tous les faits que nous venons de rapporter, il y avait lésion directe du cristallin au travers d'une plaie plus ou moins contuse de la cornée, ou de la cornée et de l'iris avec hernie assez souvent signalée de cette derniére membrane.

Le second groupe étiologique comprend les cas dans lesquels le traumatisme, portant sur le globe de l'œil soit directement, soit par l'intermédiaire des paupières spasmodiquement contractées au moment du choc, ne détermine aucune lésion de la coque oculaire elle-même, mais n'en amène pas moins un trouble, en général assez étendu, dans la transparence du cristallin. Nous trouvons signalées ici des contusions du globe de l'œil par une boule de neige dans 1 cas, par une balle à jouer dans 1 autre, par un coup de parapluie sur l'œil une fois, par le choc contre un bouton de porte 1 fois, par un bâtonnet 1 autre fois. M. Warlomont parle, dans son article déjà cité plus haut, de cataracte survenant à la suite de coups de poing, et de la projection de bouchons de champagne sur l'œil, Enfin, le Dr Otis, dans son compte-rendu si remarquable de la guerre de la Sécession d'Amérique, parle de nombreux cas de cataractes traumatiques résultant d'une contusion directe par balle du globe de l'œil.

Pour ce qui est des troubles cristalliniens produits indirectement par un choc plus ou moins rapproché de la région orbitaire, ils sont relativement peu nombreux. Ils surviennent le plus souvent comme conséquence d'une contusion de la région temporale, mais peuvent parfois aussi résulter d'une chute. Parmi les faits de ce genre que nous avons observés, les causes étaient : une chute sur la tête dans un cas, un coup de bâton

sur la même région dans un autre; dans un troisième, que nous avons recueilli pendant notre séjour à Alger, sur un gendarme, il s'agissait d'un coup de genou de cheval au niveau de la fosse temporale gauche.

Voulons-nous savoir dans quelle proportion chaque œil est intéressé? Cette fréquence relative nous est immédiatement fournie par le dépouillement de nos observations : sur 37 cas dans lesquels le côté affecté à été noté, nous trouvons que 21 fois la lésion siégeait à droite, et 16 fois à gauche. Il y a donc une différence assez appréciable en faveur de l'œil droit.

Examinée au point de vue de l'âge et du sexe, cette même statistique nous montre une différence énorme entre le nombre des cataractes traumatiques chez l'homme et chez la femme, tandis que pour les enfants, il se rapproche beaucoup du chiffre indiqué pour celui-ci. Sur les 37 observations, en effet, dont nous parlions tout à l'heure, 20 se rapportent à des hommes, 15 à des enfants et 2 seulement à des femmes. L'explication en est d'ailleurs bien simple, quand on songe que les sujets du sexe masculin sont, par la nature même de leur profession, et les enfants, en raison de leur étourderie, infiniment plus exposés que la femme aux traumatismes capables de déterminer l'opacité du cristallin.

Il est deux dernières causes de cataracte traumatique qu'il nous reste à examiner pour être complet; leur importance d'une part, leur rareté de l'autre nous ont engagé à les étudier à part, afin qu'elles puissent mieux fixer l'attention du lecteur; nous voulons parler des cataractes produites par la foudre et de celles qui surviennent pendant certaines opérations pratiquées sur le globe de l'œil. Le mécanisme de leur production, comme on va le voir, prête tout au moins à la discussion.

Les cataractes traumatiques produites par la foudre sont exceptionnellement rares, puisqu'il n'en existe aujourd'hui dans la science que trois exemples, à notre connaissance : un de Brisseau qui a trait à une jeune fille frappée ainsi d'une cataracte double; un second de Rivaud-Landreau, publié dans l'*Union médicale* de 1850, ayant rapport aussi à une jeune fille

atteinte de cataracte gauche; le troisième enfin, beaucoup plus détaillé, observé par un médecin militaire, M. le Dr Servier, et publié successivement en 1864 dans le *Recueil de médecine et de pharmacie militaires* et dans les *Annales d'oculistique*. Nous résumerons aussi brièvement que possible cette observation importante :

Observation L. — Cataracte droite produite par la foudre.

« Il s'agit d'un nommé Puthier, âgé de 29 ans, soldat au 25e de ligne ; dont les parents, les frères et les sœurs sont parfaitement bien portants, et n'ont jamais eu de cataracte.

Dans la nuit du 22 au 23 avril 1862, entre 2 et 4 heures, cet homme était de faction sur les remparts de Perpignan. Un orage violent venait de s'élever, lorsque tout à coup il se vit entouré d'un globe de flamme et reçut une légère commotion générale qui l'étourdit un peu ; bientôt il ne ressentit plus rien, ce léger étourdissement cessa, il n'éprouvait de douleur dans aucun point du corps, et continua sa faction. Environ une heure après on vint le relever; alors seulement rentrant au corps de garde, il s'aperçut qu'il distinguait mal la lumière ainsi que les objets éclairés, et il fit part de cette observation au sergent du poste, tout en lui racontant ce qui lui était arrivé. Quand vint le jour, il constata de nouveau l'affaiblissement de la vue de l'œil droit; mais étant de ceux qui se préoccupent peu de leur personne, il ne vint même pas à la visite.

Je vis Puthier pour la première fois au mois d'août, je reconnus que l'œil droit était affecté d'une cataracte lenticulaire demi-dure. L'œil est du reste parfaitement sain, sans aucune trace d'inflammation. La sensibilité de la rétine est conservée, le malade distingue de l'œil droit le jour de la nuit; dans une obscurité moyenne, il aperçoit vaguement les objets placés auprès de lui. Rien à l'œil gauche.

Aucun antécédent, aucune cause auxquels on puisse rapporter le développement de cette cataracte, si ce n'est à l'accident du 23 avril. »

Voilà évidemment un fait bien constaté, et l'étiologie ne saurait en être mise en doute; quant au mécanisme même, quant à la pathogénie de cette forme particulière de cataracte, elle a donné lieu à bien des hypothèses. Doit-on l'attribuer à une sidération par le fluide électrique, à la commotion du cristallin, ou plutôt, comme le pense Leroy d'Etiolles (Thèse de Paris. 1820) et comme semblent le confirmer les expériences de Krussel d'Helsingfors, qui prétend avoir produit sur des lapins, à

l'aide du pôle négatif des cataractes que dissolvait ensuite le pôle positif (*Gazette médicale* du 4 décembre 1841), ou plutôt, disons-nous, à la coagulation de l'albumine du cristallin, déterminée par l'électricité développée en nous ou autour de nous ? Nous n'oserions nous prononcer dans une question encore si obscure aujourd'hui ; mais, s'il nous fallait émettre une opinion personnelle, nous pencherions beaucoup plus pour une déchirure de la cristalloïde produite par la commotion électrique, d'où comme conséquence l'opacification cristallienne. Mais laissons de côté ces faits peut-être plus curieux que réellement utiles en pratique, pour aborder l'étude des opacités cristalliniennes que nous appellerons de cause chirurgicale.

Notre attention avait été pour la première fois attirée vers cette conséquence possible de certaines opérations pratiquées sur l'œil, par un cas malheureux de cataracte traumatique observé par nous à la clinique du Dr Galezowski et survenu à la suite d'une blessure du cristallin pendant l'extraction extrêmement difficile d'un corps étranger profondément implanté dans l'épaisseur de la cornée. M. Galezowski avait eu recours au procédé suivant, seul indiqué en pareille circonstance : il commença pas introduire de la main gauche, à l'union de la cornée et de la sclérotique la lame d'un couteau lancéolaire courbe qu'il fit pénétrer jusque derrière le corps étranger, dans l'intention de s'en servir comme d'un point d'appui et d'empêcher la chute de celui-ci dans la chambre antérieure. En même temps, de la main droite armée d'un bistouri très-pointu, il incisa d'avant en arrière la cornée, dans la direction du corps étranger. Mais à ce moment, un mouvement brusque du patient détermina la sortie d'une partie notable de l'humeur aqueuse, et il fallut retirer le couteau lancéolaire. Une seconde introduction de ce dernier, après le rétablissement de la chambre antérieure, fut suivie du même accident et de la hernie d'une portion de l'iris. Quatre jours après, le jeune opéré se présentait de nouveau à la consultation avec une cataracte molle, d'un blanc laiteux, et à peu près complète.

Cette observation nous avait beaucoup frappé, et en la rapportant tout au long (pages 75 et 76) nous donnions la blessure

du cristallin et son opacification consécutive comme une complication possible de l'extraction des corps étrangers profonds de la cornée.

Les choses en étaient là, quand tout récemment M. le professeur Trélat, avec le talent et la facilité d'élocution qui le caractérisent, traita magistralement cette question, et, à propos d'une de ses leçons de clinique chirurgicale professée à l'hôpital de la Charité, 1877 : « Irido-cyclite aiguë, cataracte consécutive. » Mais nous laissons parler l'éminent chirurgien, et nous transcrivons textuellement tout ce qui a trait à cette intéressante et importante question :

« Le soir qui suivit l'opération précédente sur l'œil gauche, la malade se plaignit de douleurs assez vives qu'elle n'avait pas éprouvées la première fois. La conjonctive était injectée, l'œil larmoyant. En examinant les choses de près, le lendemain, nous constatâmes une iro-cyclite sur le cristallin ; puis, peu à peu, nous vîmes le noyau se boursouffler, une lentille entre les bords de la cristalloïde, et finalement s'opacifier lentement dans sa totalité. Il s'est produit là une cataracte.

« Vous ne trouverez pas, messieurs, dans vos traités classiques, la description d'un semblable accident... C'est pourtant la seconde fois qu'il m'est donné de le voir, surtout. Le premier malade sur lequel je l'observai, il y a un an et demi, était un jeune homme auquel je pratiquai une double irido-cyclotomie pour l'établissement d'une pupille optique. Le premier œil opéré avait donné un bon résultat ; sur l'autre œil, l'irido-cyclotomie ne détermina pas d'irritations nouvelles, mais peut à peu, il se forma une cataracte cristallinienne. Chez cet homme, le boursouflement du cristallin, amené de l'iritis, je dus faire l'extraction du cristallin....

« Chez cette jeune fille, nous avons assisté à l'évolution du même accident.

« Le mécanisme intime en est facile à saisir : la cristalloïde est, comme vous le savez, extrêmement élastique, elle se déchire avec la plus grande facilité et une fois déchirée, perméable aux humeurs de l'iris, baigne le cristallin et le opacifie. Quand on pratique l'irido-cyclotomie, il est extrêmement difficile de passer

[illegible]

« Enfin, le [illegible] qui nous est arrivé à de plus différents [illegible] [illegible] qu'il n'y a rien en de [illegible] et le [illegible] [illegible] [illegible]

ou moins irrégulières, et le plus ordinairement multiples; cette forme si nette de la lésion cristalloïdienne doit faire naturellement pencher vers l'idée d'une blessure. Quant à ce qui est du témoignage des aides et de la non-constatation de cette blessure au moment de l'opération par M. Trélat lui-même, ils sont d'un poids bien faible dans la balance, en ce sens qu'il est impossible de reconnaître cette lésion immédiatement après sa production. Et certes, nous parlons par expérience : nous assistions, en effet, M. Galezowski dans l'opération d'extraction de corps étranger que nous avons citée plus haut; nous en avons suivi avec la plus grande attention tous les temps; nous avons examiné avec le plus grand soin le cristallin après l'opération, et cet examen a été répété par M. Galezowski lui-même, qui était parfaitement convaincu de l'intégrité absolue de la capsule. Celle-ci cependant avait été atteinte.

La crainte de blesser le cristallin, et c'est là la conséquence pratique que nous voulions tirer de ce long exposé, devra donc faire redoubler d'attention le chirurgien qui pratiquera une opération quelconque sur l'hémisphère antérieur du globe de l'œil.

Symptomatologie. — L'ensemble des symptômes, qui résulteront des troubles survenus dans le cristallin à la suite d'un traumatisme, variera nécessairement : 1° suivant le degré et l'étendue de l'opacité cristallinienne et 2° suivant la réaction inflammatoire que déterminera l'augmentation plus ou moins rapide du volume du cristallin tuméfié ; telle nous paraît être la classification symptomatologique la plus en rapport avec les besoins de la clinique.

Si nous rappelons d'autre part, ainsi que nous l'avons exposé déjà longuement, qu'aux ruptures étroites de la cristalloïde correspondent en général une opacité très-limitée et un gonflement très-peu prononcé du cristallin ; qu'aux déchirures moyennes correspondent des opacités et des augmentations de volume de moyenne étendue ; qu'enfin les larges déchirures occasionnent une imbibition extrêmement rapide des cellules cristalliniennes et un gonflement considérable de ces dernières, nous ramènerons ainsi simplement la symptomatologie compliquée des

opacités traumatiques du cristallin à trois catégories principales, comprenant : 1° les symptômes des blessures peu étendues de la cristalloïde ; 2° les symptômes des ruptures moyennes de cette membrane ; 3° ceux des déchirures étendues de cette capsule.

Lorsque l'ouverture de la cristalloïde est très-petite, et résulte, par exemple, du passage d'une aiguille très-fine à travers l'épaisseur de la lentille, la plaie se referme immédiatement ou bien le gonflement des lèvres de la plaie suffit à empêcher la communication avec l'humeur aqueuse ; dans le premier cas, il n'y a aucun changement appréciable dans la transparence de cette lentille ; dans le second, le cristallin présente, à l'endroit blessé, une légère opacité d'un blanc bleuâtre, qui, après être demeurée stationnaire pendant quelque temps, diminue et finit même quelquefois par disparaître complètement. C'est ce qui ressort avec la plus grande évidence de cette observation de Desmarres :

Obs. LI. — Blessure de la cornée et du cristallin avec une aiguille ; légère opacité qui disparaît très-rapidement ; rétablissement de la vision normale.

Une couturière de 20 ans se pique la cornée en travaillant ; l'aiguille traverse la chambre antérieure, blesse la lentille à travers la capsule assez profondément. L'iris n'est pas touché ; une traînée blanc bleuâtre existe, après deux jours, dans le cristallin autour de la piqûre, et finit par disparaître complètement. Il resta seulement un petit point opaque à la surface de la cristalloïde ; mais cela ne gênait en aucune façon la vision, qui demeura normale.

Nous avons personnellement observé un cas absolument semblable chez un jeune facteur qui s'est présenté l'an dernier à la clinique du Dr Galezowski pour une affection aiguë de l'autre œil. Nous résumons ainsi son observation.

Obs. LII. — Blessure de la cornée et du cristallin gauches avec une aiguille il y a quatre ans ; trouble de la vue momentané après l'accident ; transparence parfaite du cristallin actuellement. L'éclairage oblique ne laisse apercevoir qu'une petite taie vers la partie médiane de la cornée et une opacité infiniment petite au centre du cristallin. Vision absolument normale.

Dans ces cas la symptomatologie se réduit à bien peu de chose : les symptômes objectifs, en effet, consistent uniquement dans un trouble très-léger et très-limité du cristallin à peine appréciable souvent même à l'éclairage oblique ; la réaction inflammatoire est absolument nulle. Quant aux symptômes subjectifs, ils sont de médiocre importance ; ainsi le blessé se plaint d'un léger trouble, accuse la sensation d'un voile qui serait placé devant les yeux ; à la lumière, il voit les objet, comme irisés et souvent leur image paraît représenter au complet les couleurs de l'arc-en-ciel. Peu à peu tous ces symptômes disparaissent avec la résorption de l'opacité et l'acuité visuelle redevient normale.

Si nous supposons que la blessure, au lieu d'être produite par un instrument vulnérant aussi fin, aussi délicat qu'une aiguille, reconnaisse pour cause un poinçon ou une alène de cordonnier, les symptômes ne seront autres que ceux que nous venons d'examiner, légèrement amplifiés, et leur description détaillée ne serait qu'une répétition inutile. Nous allons passer de suite à la symptomatologie de l'opacité résultant d'une déchirure moyenne de la capsule du cristallin.

Dans ces conditions, la communication qui existe entre le cristallin et l'humeur aqueuse étant de moyenne dimension, l'opacification se fera beaucoup plus rapidement et dans une étendue elle-même beaucoup plus considérable. Le gonflement du cristallin qui en sera la conséquence sera déjà très-appréciable, et fera déjà ressentir d'une manière fâcheuse son augmentation de volume par une augmentation correspondante dans la tension du globe oculaire, et par une réaction inflammatoire de moyenne intensité. Car, et nous ne saurions trop insister sur ce point capital, ce qu'il y a le plus à redouter dans le développement de la cataracte traumatique, est l'accroissement subit et excessif du volume de cette lentille : l'œil est, en effet, alors placé dans des conditions déplorables. D'un côté, la coque inextensible formée par la sclérotique empêche toute dilatation du contenant; de l'autre. le volume du cristallin allant toujours en augmentant en raison directe de l'imbibition qu'il subit par l'humeur aqueuse, tend

à augmenter d'autant le volume du contenu. Il en résultera fatalement des accidents glaucomateux avec toutes leurs conséquences; ce qui nous autorise à dire que, d'une manière générale, la réaction inflammatoire sera proportionnelle au volume de la cataracte traumatique et à la rapidité de son développement. Et dans la pratique, en effet, on rencontre tous les degrés de cette réaction, qui de nulle, peut en arriver à être excessive et à exiger l'extraction immédiate du cristallin pour sauver l'œil.

En somme, les symptômes des déchirures de moyenne étendue ont ceci de caractéristique : que l'opacification n'est ordinairement pas généralisée à toute la lentille, ou bien que, si elle l'a été momentanément, en raison même des phénomènes de résorption spontanée que nous connaissons, la cataracte traumatique repasse à l'état d'opacité; de plus les accidents inflammatoires sont toujours modérés. Comme conséquence fonctionnelle, la vision ne sera jamais complètement abolie du côté de l'organe blessé; et alors même que le cristallin aurait dans toute son étendue cette teinte d'un blanc laiteux si caractéristique, le malade pourra toujours distinguer, avec un éclairage suffisant, les gros objets et en délimiter assez nettement les contours. Dans ces cas moyens, on peut même encore, si l'on a affaire à des sujets jeunes, espérer une résorption à peu près complète et un rétablissement satisfaisant de la vision. Les observations suivantes vont nous servir à confirmer toutes les propositions que nous venons d'énoncer.

Obs. 53. — Opacité assez considérable du cristallin chez un garçon de 7 ans. blessé avec une petite flèche qui traversa la cornée, l'iris et le cristallin; réaction inflammatoire légère; disparition à peu près complète de l'opacité en trois semaines, au point qu'il lisait à l'œil nu aussi bien que de l'autre. (Empruntée à Desmarres.)

Obs. 54. — Blessure de la cornée, de l'iris et du cristallin droits par un verrou de porte; opacité centrale avec synéchies antérieures surtout prononcées en haut. Iridectomie pratiquée à la partie inférieure. Rétablissement de la vision.

M. Gonnet, 13 ans, demeurant à Ayre (Nord), se présente le 2 août 1876 à la consultation du Dr Galezowski. La mère de cet enfant nous

rapporte qu'il y a 7 mois, celui-ci se frappa violemment, en jouant, l'œil dans un verrou de porte, qu'il eut à ce moment quelques douleurs avec une rougeur modérée du globe de l'œil, et que le médecin de la localité se contenta de lui faire mettre de l'eau fraîche sur les paupières et des gouttes d'un collyre dans l'œil. Mais depuis, la vue de ce côté a été constamment en baissant, et aujourd'hui cet enfant distingue avec peine le jour de la nuit. L'examen de l'état actuel nous donne les résultats suivants : blessure ancienne de la cornée droite, coïncidant exactement avec le diamètre horizontal et transversal de cette membrane, caractérisée par un leucôme de quelques millimètres de hauteur, étendu d'un bord de la cornée à l'autre et passant par le centre même de la pupille ; ce leucôme est adhérent avec l'iris et le cristallin. Synéchies postérieures limitées aux parties supérieure et interne de l'ouverture pupillaire ; opacité du cristallin dans toute l'étendue visible à notre exploration. Pas de douleurs, pas la moindre rougeur du globe oculaire. Le blessé ne voit rien de cet œil, mais distingue la main interposée entre ce dernier et la lumière d'une lampe ; les phosphènes existent. On prescrit l'instillation de quatre gouttes dans l'œil du collyre au sulfate neutre d'atropine, à la dose de 10 centigr. pour 10 gr. Le lendemain 3 août, nous voyons que sous l'influence de l'atropine, la pupille s'est dilatée assez fortement en bas et en dehors, et que de ce côté l'opacité est limitée à la région centrale du cristallin ; car on peut éclairer le fond de l'œil, et le petit blessé compte les doigts par l'ouverture pupillaire ainsi formée. En haut et en dedans les synéchies n'ont pas cédé. Dans de pareilles conditions, il n'y a qu'une seule indication à remplir : rendre permanente cette pupille par une opération d'iridectomie. Cette opération est pratiquée séance tenante, à la partie inférieure et externe ; quelques jours après le jeune Gonnet quittait la clinique voyant parfaitement de cet œil.

Nous allons maintenant, comme pour nous servir de transition avant d'aborder l'étude des faits où l'intensité de la réaction inflammatoire constitue tout le danger et exige une intervention rapide et chirurgicale, rapporter une observation dans laquelle l'inflammation, sans être très-violente, et sans menacer immédiatement l'existence du globe de l'œil, n'en est cependant pas moins à redouter en raison même de sa chronicité et des recrudescences fréquentes qu'elle présente. Nous ne saurions mieux comparer les accidents qui caractérisent cette marche toute particulière de la cataracte traumatique qu'à ces iritis chroniques dites à répétition, qui reparaissent toujours au moment où l'on croyait en être maître, et qui déjouent les

traitements les mieux dirigés et les mieux compris. Le malheureux qui fait le sujet de cette observation est soumis à notre examen depuis plus de quatorze mois, et passe constamment par des alternatives de bien-être et de souffrances que n'a pu juguler encore aucune intervention thérapeutique. Ce sont là certainement des cas qui se présenteront assez souvent dans la pratique, dont il faut bien connaître la marche, et qui ne doivent pas décourager malgré les insuccès longtemps prolongés. On doit fatiguer, user pour ainsi dire l'affection même, varier le traitement, et il arrivera un moment où enfin on aura le bonheur d'être maître de la situation,

Obs. 55. — Blessure de la cornée et du cristallin droits par un morceau de verre. Cataracte traumatique. Symptômes inflammatoires d'intensité moyenne, mais à répétition et revenant ainsi périodiquement depuis quatorze mois.

M. Curtet, 41 ans, demeurant à Vincennes, se présente le 27 septembre 1876 à la clinique du Dr Galezowski. Cet homme nous rapporte que dans la soirée du 17, un morceau de verre de la grosseur du pouce, projeté par un marteau, l'a atteint à l'œil droit; que depuis cette époque il souffre beaucoup et que la vue diminue insensiblement de cet œil. L'examen pratiqué immédiatement nous montre : une plaie de la cornée située à la partie supéro-interne, plaie irrégulière, légèrement contuse, longue de trois à quatre millimètres, et caractérisée par la coloration blanchâtre de ses lèvres. Cataracte traumatique molle, d'un blanc bleuâtre, très-développée avec augmentation considérable du volume du cristallin qui refoule en avant l'iris, au point que la chambre antérieure est beaucoup amoindrie. Injection périkératique de moyenne intensité; douleurs violentes, péri-orbitaires surtout; photophobie très-marquée. Le blessé distingue le jour de la nuit. Traitement : 5 sangsues à la tempe droite ; instillation de quatre gouttes par jour dans l'œil du collyre ordinaire au sulfate neutre d'atropine; compresses trempées dans une solution très-chaude d'extrait de belladone et de jusquiame, maintenues en permanence sur l'œil. Le 28 septembre, les accidents n'ayant pas cédé, M. Galezowski croit urgent d'enlever le cristallin dont le volume excessif cause tout cet appareil symptomatologique effrayant, et pratique, pour ce faire, une incision à la partie externe de la cristalloïde antérieure au moyen du couteau lancéolaire courbe, sans iridectomie. Cette ponction fut suivie de l'issue de la plus grande partie des éléments cristalliniens ramollis, dont la chambre antérieure fut remplie du même coup. Une amélioration très-sen-

sible suivit, comme toujours, cette opération : les douleurs, les symptômes inflammatoires disparurent et quelques jours après il n'y avait plus la moindre rougeur, ni la moindre injection. Le blessé voyait de cet œil pour se conduire, et la résorption des opacités persistantes se faisait insensiblement.

Quand le 11 octobre 1876, Curtet se représenta de nouveau à la clinique avec les mêmes symptômes que la première fois : très-forte injection périkératique ; douleurs péri-orbitaires insupportables ; hypopion ; la cataracte molle s'était reproduite. (Sulfate de quinine collyre à l'atropine. Compresses d'extrait de belladone et de jusquiame.) Disparition nouvelle de ces symptômes alarmants ; et l'œil redevient normal pendant deux mois, sauf la cataracte qui persiste. Nouvelle rechute au bout de ce temps et nouvelle réaction inflammatoire ; suivies d'une série d'améliorations et de rechutes, ainsi depuis 14 mois. Nous avons encore revu ce malade il y a quelques jours ; il est en ce moment dans une période de calme, dont M. Galezowski se propose de profiter pour l'extraction du cristallin, si elle persiste suffisamment.

Il nous reste donc, pour en avoir fini avec la symptomatologie, à passer en revue les cas dans lesquels le développement de la cataracte traumatique détermine des accidents inflammatoires intenses, et susceptibles de compromettre rapidement l'intégrité de l'organe de la vision. Ceux-ci se produiront dans deux conditions principales, dont nous avons déjà dit un mot précédemment, mais sur lesquelles nous devons nous étendre un peu plus longuement ici et qui sont : d'unepart, l'augmentation excessive et trop rapide du volume du cristallin ; d'autre part, la chute en trop grande abondance dans la chambre antérieure des grumeaux provenant du ramollissement et de l'imbibition des cellules cristalliniennes. Dans le premier cas, en raison de l'accroissement du volume de la lentille cataractée, qui peut arriver à atteindre parfois des dimensions doubles de celles qu'elle possède à l'état normal, il en résulte fatalement une augmentation plus ou moins considérable dans la tension des milieux du globe de l'œil. Au début, il est vrai, ce développement exagéré du cristallin est en partie compensé par la résorption de l'humeur aqueuse et la disparition à peu près complète de la chambre antérieure : la cataracte, en effet, repoussant de plus en plus devant elle la membrane de l'iris sous forme d'un in-

fundibulum et, s'en coiffant pour ainsi dire, finit par déterminer le contact immédiat de sa face antérieure avec la membrane de Descemet. Mais, dès lors, le cristallin ne saurait plus se développer qu'aux dépens de l'équilibre des milieux de l'œil, dont la tension ira toujours croissant proportionnellement. De cette augmentation de la densité du globe oculaire, du tiraillement produit sur la région ciliaire et sur la partie antérieure de la choroïde par la propulsion en avant de l'iris, de la compression directe enfin exercée par la cataracte sur les procès ciliaires, ces organes si importants de la nutrition, résulte l'éclosion subite d'accidents de nature glaucomateuse et de phénomènes d'irido-choroïdite. L'injection périkératique, les douleurs atroces profondes, à type intermittent, la dureté du globe de l'œil, qui sont les symptômes en rapport avec ce développement de la cataracte, rappellent de tout point les accidents propres à ce genre particulier d'affections. L'observation suivante est des plus concluantes.

Obs. 56. — Cataracte traumatique consécutive à un coup de pierre sur l'œil droit. Développement excessif du volume du cristallin avec disparition de la chambre antérieure et accidents glaucomateux très-intenses. Amélioration très-sensible par l'iridectomie et la paracentèse de la chambre antérieure.

M. D..., 35 ans, demeurant à Orly-sur-Marne, se présente le 16 septembre 1876 à la clinique du Dr Galezowski pour une blessure de l'œil datant de 8 jours et produite par une pierre projetée avec force. L'examen local nous donne le résultat suivant : Plaie de 4 millimètres environ de la partie supéro-interne de la cornée, à bords irréguliers, déchiquetés, et caractérisée par une infiltration blanchâtre des lèvres de la solution de continuité. Cataracte molle, très-volumineuse ; la chambre antérieure a complètement disparu par projection en avant de l'iris, dont la face antérieure est en rapport immédiat avec la membrane de Descemet. Pupille médiocrement dilatée et obstruée par la cataracte d'un blanc laiteux. Injection périkératique et douleurs de moyenne intensité. On prescrit l'application de 6 sangsues à la tempe droite et l'instillation du collyre ordinaire à l'atropine. La rougeur disparut petit à petit, les douleurs diminuèrent aussi peu à peu ; mais la chambre antérieure ne se rétablissait pas et des synéchies postérieures retenaient la pupille serrée et immobile. Le 19 octobre, M. Galezowski se décide à pratiquer une large iridectomie à la partie externe ; celle-ci fut suivie de

la disparition complète de tout symptôme inflammatoire. Le blessé partit de la clinique distinguant parfaitement de cet œil le jour de la nuit. — Mais le 20 janvier 1877 M. D. se présente de nouveau à la clinique pour des accidents des plus graves : sans le moindre choc, sans la moindre cause appréciable, des douleurs intolérables ont de nouveau éclaté dans l'œil droit ; la vue s'est troublée davantage, et une inflammation très-intense est survenue. Nous trouvons, en effet : une injection périkératique des plus marquées, une disparition à peu près absolue de la chambre antérieure, causée par la propulsion en avant de l'iris, et encore ce qu'il en reste est rempli par du sang; le cristallin, qui apparaît sous forme de coloration blanchâtre, est excessivement gros et fait hernie par l'ouverture pupillaire artificielle. Douleurs très-vives, profondes, contusives et affectant par moment le type névralgique. Le blessé distingue le jour de la nuit. On prescrit de nouveau des sangsues avec le collyre à l'atropine; et le 12 janvier M. Galezowski pratique la paracentèse de la chambre antérieure, laquelle donne issue à un sang épais et noirâtre. Mais le lendemain, l'hyphéma était reproduit (eau fraîche en permanence sur l'œil). — Le 16 janvier l'épanchement sanguin est en partie résorbé, la chambre antérieure n'existe plus. Injection périkératique très-intense; douleurs spontanées très-aiguës, mais encore augmentées par la pression au niveau de la région ciliaire. Une nouvelle paracentèse est pratiquée pour donner issue au peu de sang qui reste, et permet de distinguer alors très-nettement l'existence d'une irido-choroïdite caractérisée par l'oblitération complète de la pupille au moyen d'exsudats jaunâtres, et par un amincissement énorme de l'iris qui est comme éraillé par places. A partir de cette époque nous avons malheureusement perdu cet homme de vue; mais nous avons tout lieu de craindre que cette terrible affection ne se soit terminée par l'atrophie du globe de l'œil.

La seconde cause susceptible de déterminer des accidents inflammatoires graves, de tout point comparables à ceux que nous venons d'étudier, est, avons-nous dit, la chute d'une grande quantité de grumeaux cristalliniens ramollis dans la chambre antérieure. Si, dans ces conditions, la résorption ne détermine point assez rapidement la disparition de ces hôtes incommodes, ceux-ci jouant le rôle de véritables corps étrangers dans le segment antérieur du globe de l'œil, occasionneront des iritis, des irido-choroïdites, des phlegmons de cet organe, en un mot tous les accidents que nous avons étudiés en détail au chapitre consacré aux corps étrangers de la chambre antérieure.

Or, ce sont les déchirures très-étendues de la cristalloïde, les larges ouvertures de cette membrane, qui favorisant par cela même l'imbibition plus rapide et plus facile des cellules du cristallin par les humeurs du globe de l'œil, prédisposent d'une façon toute spéciale à ce genre d'accidents. On comprend facilement, en effet, que les éléments boursouflés, hypertrophiés et ramollis de l'appareil lenticulaire se trouvant à l'étroit et comme étranglés dans la capsule, se précipitent tout naturellement par l'ouverture largement béante qui existe du côté de l'humeur aqueuse; et qu'au lieu de former, comme dans les faits que nous venons d'étudier, une tumeur intra-capsulaire de volume plus ou moins considérable, le trop plein se déverse entre l'iris et la membrane de Descemet. Si la résorption était assez rapide, et parvenait à en débarrasser par ce moyen naturel la chambre antérieure au fur et à mesure de leur chute dans cette dernière, tout péril serait conjuré et nous assisterions tranquillement à un phénomène physiologique que poursuivent bien souvent nos moyens thérapeutiques : et heureusement, disons-le de suite, que ces cas sont les plus fréquents dans la pratique. Ceux dont nous parlons en ce moment sont l'exception ; mais nous devions cependant les signaler, pour que, si jamais nos lecteurs se rencontrent en présence de phénomènes inflammatoires de cette nature, ils n'en ignorent point l'origine et ne restent point désarmés.

Ces faits aussi bien élucidés que possible, nous allons passer maintenant à l'étude du diagnostic des cataractes et des opacités cristalliniennes de cause traumatique, montrer les affections avec lesquelles on pourrait les confondre, et indiquer les moyens les plus propres à éviter l'erreur.

Diagnostic. — Nous subdiviserons cette question en deux parties non moins importantes l'une que l'autre : dans la première nous énumérerons quels sont les caractères qui permettent d'affirmer que les troubles du cristallin auxquels on a affaire sont bien réellement dus à une lésion traumatique; dans la seconde, nous chercherons à déterminer si le système lenticulaire a été seul atteint, ou bien s'il y a simultanément des altérations dans une ou plusieurs des membranes profondes

de l'œil. Ces questions, comme on voit, sont du plus haut intérêt pratique.

Quels sont donc les caractères propres aux opacités cristalliniennes et aux cataractes traumatiques ?

Les opacités cristalliniennes reconnaissent presque constamment pour cause, nous l'avons suffisamment démontré à propos de l'étiologie et de la pathogénie, des blessures directes du cristallin par des instruments ou des corps vulnérants qui ont atteint du même coup la cornée et l'iris, ou la membrane transparente seule. Les symptômes résultant de ces lésions tels que des taies de la cornée, des déchirures ou des décollements de l'iris, des leucômes adhérents, feront donc certainement incliner vers l'origine traumatique et seront d'un grand poids dans la balance. Mais même dans ces cas bien simples en apparence, surgit une cause d'erreur d'une très-grande importance : il s'agira bien souvent de savoir si le corps vulnérant qui a déterminé la blessure de la cornée, de l'iris et du cristallin, a oui ou non pénétré à l'intérieur de ce dernier; s'il y a eu un mot opacité ou corps étranger du cristallin ?

Voici un exemple dans lequel la question a été vivement discutée, et méritait bien de l'être :

Obs. 57. — Plaie de la cornée et du cristallin droits déterminée par la projection sur l'œil d'un morceau de fer. Opacité étendue du cristallin.

M. J..., 60 ans, demeurant 128, boulevard de Grenelle, se présente le 1er novembre 1876 à la consultation de l'Hôtel des Invalides. Cet homme nous raconte que la veille, en travaillant une pièce d'acier, un fragment lui est sauté dans l'œil droit et que depuis ce moment il voit trouble de ce côté, il ne peut, d'ailleurs, ni nous renseigner sur la grosseur du corps vulnérant, ni nous dire s'il a pénétré ou non. Nous procédons immédiatement à l'examen local et nous trouvons les lésions suivantes : plaie de la cornée, longue d'environ 4 millimètres, rectiligne et verticale, située à la partie interne de cette membrane ; engagement de l'iris à la partie profonde de cette blessure ; déchirure de la cristalloïde antérieure en un point correspondant avec production d'un trouble du cristallin qui paraît ramolli et d'un blanc bleuâtre. Réaction inflammatoire modérée, peu de douleurs, le blessé distingue le jour de la nuit et voit la main interposée

devant une lampe. Nous diagnostiquons une cataracte traumatique, et instituons le traitement en conséquence.

Or, sur quoi nous sommes-nous appuyé pour affirmer l'existence d'une cataracte traumatique et pour rejeter le diagnostic de corps étranger du cristallin, posé immédiatement après l'accident par un des ophthalmologistes justement en renom de la capitale? Trois signes principaux ont servi de base à notre affirmation : la forme même de la plaie cornéenne, l'absence de déchirure de l'iris et le peu d'intensité de la réaction inflammatoire. La blessure de la cornée, en effet, qui était parfaitement régulière, verticale et longue d'environ 4 millimètres, n'était nullement comparable à celle que produit le passage d'un corps vulnérant qui traverse cette membrane. Nous aurions pu douter, quant à la forme de la plaie cornéenne du moins, de la pénétration, s'il s'était agi d'un éclat de capsule par exemple; mais nous ne pouvons admettre qu'un morceau de fer ait une forme et des dimensions capables de produire une blessure de la membrane transparente identique à celle que nous avions sous les yeux. De plus, quand un corps étranger qui pénètre dans le cristallin, rencontre sur le trajet qu'il parcourt entre la plaie cornéenne et celle de la cristalloïde, la surface de l'iris, il doit fatalement déchirer, perforer cette membrane. Or, c'est précisément ce qui n'a point eu lieu dans l'observation que nous discutons : l'iris se trouvait forcément sur le trajet parcouru par le prétendu corps étranger, et cependant il ne présentait aucune trace de blessure, et il n'y avait point d'hyphéma. Enfin, en admettant dans le cristallin la présence d'un morceau de fer capable de déterminer une plaie de la dimension de celle qui existait sur la cornée, il aurait occasionné une très-large déchirure de la cristalloïde, un développement très-rapide du volume du cristallin et des accidents inflammatoires sérieux. Toutes ces données réunies nous ont paru se rapporter beaucoup mieux à l'idée d'une blessure sans pénétration, et la marche de l'affection nous ont d'ailleurs donné raison, puisqu'elle a de tout point confirmé notre diagnostic.

Les cataractes traumatiques complètes peuvent être confondues avec deux formes principales de troubles du cristallin survenant spontanément : nous voulons parler des cataractes congénitales et des cataractes dites pathologiques et diathésiques, ces dernières comprenant plus spécialement celles qui se développent chez les diabétiques. Ces trois groupes de cataractes, en effet, présentent comme points de ressemblance d'être molles, assez volumineuses en général, de ne point laisser apercevoir l'ombre projetée par le bord pupillaire de l'iris, et de présenter une teinte d'un blanc bleuâtre tout à fait caractéristique; mais par contre il y a des différences bien tranchées et qui jettent un grand jour sur le diagnostic pour quiconque saura en apprécier la valeur. Chez les diabétiques, l'ensemble des symptômes si nets de la glycosurie ne trompera certainement point un esprit éclairé et réfléchi. La cataracte, dite pathologique, n'apparaît que comme conséquence de lésions des membranes profondes de l'œil, et la vision est presque toujours déjà gravement compromise avant l'apparition des troubles cristalliniens; à défaut de constatation préalable directe, les renseignements fournis par le malade sur la marche de son affection ne sauraient donner le change. Quant à la cataracte congénitale, l'âge seul du sujet qui en est porteur; ou bien si l'on est consulté tardivement, le fait seul que les troubles de la vision remontent à la plus tendre enfance, nous mettront immédiatement sur la voie.

Reste donc, pour compléter le diagnostic, à savoir si le cristallin seul est en cause, ou s'il n'y a pas d'autre lésion plus profonde et cachée du globe de l'œil? La solution de cette question ne pourra être fournie que par l'examen des phosphènes e par la recherche du champ visuel faite dans une chambre obscure au moyen d'une bougie ou d'une lampe. Et encore ces procédés combinés ne permettront-ils pas, dans la majorité des cas, d'arriver à une conclusion certaine. La recherche des phosphènes est, en effet, d'une part très-difficile chez les sujets peu intelligents, dont on a beaucoup de peine à tirer des explications catégoriques; d'autre part les phosphènes sont loin d'être également nets dans les différents yeux normaux

physiologiques; et, pour nous, nous pouvons affirmer qu'il nous est arrivé quelquefois de ne les produire point chez des personnes ne représentant pas la moindre lésion des organes de la vision. L'absence de tous, ou de certains phosphènes ne sera donc point concluante. Bien plus importante est la recherche du champ visuel pratiquée dans l'obscurité à l'aide d'une bougie; son principe repose sur ce fait de pratique : que dans tous les cas où il n'y a dans un œil qu'une cataracte traumatique simple, le blessé distingue parfaitement une lumière de vivacité moyenne et en indique très-nettement les déplacements. Ce procédé ne doit donc jamais être délaissé, puisqu'à lui seul il est capable de nous renseigner sur ce qui se passe au fond de l'œil, à l'abri du voile formé par le cristallin opacifié. Souvent, il est vrai, ces moyens précieux ne nous permettront pas de diagnostiquer la lésion exacte des membranes profondes et d'en affirmer la nature anatomique; mais ils nous suffiront certainement, dans la plupart des cas, à pouvoir dire que la cataracte traumatique n'est pas le fait capital, et que son extraction même n'améliorerait point l'état de la vision. Vouloir aller plus loin serait se jeter de parti pris dans le doute et l'hypothèse.

Marche, durée et terminaison des cataractes traumatiques. — Il nous sera facile, après les détails dans lesquels nous sommes entré au sujet de la symptomatologie et du pronostic, d'indiquer la marche ordinaire de cette affection, d'en apprécier la durée probable et de dire presque à l'avance quelle en sera la terminaison.

Un premier point, de la plus grande importance pratique, et dont il faut être parfaitement convaincu, sous peine de commettre de graves erreurs et de s'exposer à des opérations non-seulement inutiles, mais très-souvent dangereuses, est ce fait bien constaté : que certaines cataractes traumatiques, plus particulièrement celles des enfants et des adolescents, guérissent spontanément, sans la moindre intervention, et par les forces seules de la nature réparatrice. Nous ne saurions mieux faire que de rapporter à ce sujet l'opinion de M. le professeur Trélat, émise dans un travail très-intéressant publié dans le *Re-*

cueil d'ophthalmologie en 1872 : « L'opacité peut, dans quelques circonstances connues maintenant, disparaître progressivement, et aboutir par les seuls efforts de la nature, au rétablissement complet de la vision. Ces faits hors de toute contestation ont paru autrefois tenir du prodige. Lorsque la plaie capsulaire est peu étendue, longitudinale surtout, les couches corticales du cristallin, très-molles dans les premiers temps de la vie, tendent à faire hernie par cette ouverture accidentelle, écartent les lèvres de la plaie, et se mettent en contact avec l'humeur aqueuse. Ce liquide a la propriété de troubler très-rapidemen la substance cristalline, et l'opacification gagne toutes les parties imbibées. Mais l'humeur aqueuse peut aussi dissoudre cette substance cristalline pénétrée, gonflée, ramollie; et à mesure que la portion herniée diminue par dissolution, l'humeur s'infiltre plus profondément et va troubler les couches plus éloignées. On assiste donc au spectacle d'un cristallin se cataractant et se décataractant de lui-même. »

Mais il y a, selon nous, une distinction de la plus grande importance, à faire au sujet de cette résorption spontanée des éléments ainsi troublés du système lenticulaire, car deux cas bien différents peuvent se présenter : ou bien la résorption a lieu en laissant après elle le cristallin intact, transparent comme avant la blessure; tandis que dans une seconde catégorie de faits, le contenu de la capsule tout entier disparaît, le cristallin est complètement résorbé, et tous les symptômes indiquent une disparition de cet appareil réfringent. C'est de cette façon certainement que doivent s'expliquer beaucoup des prétendus cas d'absence congénitale du cristallin.

Le degré et la rapidité de la résorption des opacités cristalliniennes seront d'ailleurs, toujours proportionnels et à l'âge du sujet et à l'étendue de la déchirure de la cristalloïde; ce qui permet d'affirmer *a priori* que chez les enfants et chez les jeunes gens jusqu'à l'âge de 25 ans, les cataractes traumatiques auront en général une marche relativement bénigne, rapide, et pourront aboutir assez souvent à une guérison spontanée parfaitement compatible avec l'intégrité de la vision.

Mais, du moment où le noyau central du cristallin sera formé,

et nous savons que ce fait se produit vers l'âge de 25 ans, la résorption spontanée, pour ainsi dire physiologique, sera absolument impossible : les couches corticales pourront bien disparaître, mais il restera toujours une opacité centrale, constituée par le trouble du noyau lenticulaire, et dont le traitement réclamera forcément une intervention chirurgicale active.

Chez les vieillards, ce noyau étant encore beaucoup plus volumineux, les conditions seront par cela même d'autant moins favorables.

En somme donc, les opacitées limitées ou étendues du cristallin, de cause traumatique, peuvent chez l'enfant disparaître complètement avec ou sans persistance de la lentille cristallinienne ; ces faits sont exceptionnels, et le plus ordinairement on assiste simplement à la diminution de l'opacité ou à la transformation d'une cataracte traumatique complète en un trouble limité. Ces observations heureuses se rencontreront d'autant plus fréquemment que les sujets seront moins avancés en âge et que la rupture de la cristalloïde sera plus grande. Nous nous expliquerons ainsi facilement le rétablissement spontané et plus ou moins complet de la vision.

Il y a cependant certaines conditions dans lesquelles, la résorption totale du cristallin ayant lieu, la vue n'en restera pas moins gravement compromise : l'examen fait alors constater que la capsule devenue opaque, s'est froncée et affaissée sur elle-même; et qu'il reste dans l'étendue du champ pupillaire une membrane ridée, opaque, comme déchiquetée, constituant ce que l'on est convenu d'appeler à tort cataracte secondaire, et mieux cataracte siliqueuse. En un mot il y a dans ces cas opacités à la fois capsulaires et capsulo-lenticulaires.

Quant à la durée nécessaire au cristallin pour se décataracter, elle peut varier entre des limites considérables qu'on ne saurait apprécier d'une manière générale; la résorption peut être très-lente, manquer même absolument pendant des mois et des années, et se faire alors avec une rapidité réellement surprenante, et amener en peu de temps une diminution très-appréciable et même complète des opacités. Rien n'est trompeur

comme les cataractes traumatiques ; aucune autre affection ne demande plus de réserve de la part des chirurgiens. Aussi, posons-nous comme règle de ne jamais se hâter d'opérer une cataracte traumatique, surtout avant l'âge de 25 ans, quand elle ne détermine point d'accidents inflammatoires sérieux.

Pronostic et complications. — « Défiez-vous des cataractes traumatiques, dit M. le professeur Trélat, dans le travail auquel nous avons déjà fait de nombreux emprunts. Elles comportent le traumatisme avec toutes ses variétés, toutes ses conséquences : contusions et déchirures profondes, plaies de la cornée, de la sclérotique, de la cristalloïde ; iritis, irido-cyclites, irido-choroïdites, opacité du corps vitré, corps étrangers plus ou moins volumineux, décollements rétiniens, voilà ce qu'il faut toujours prévoir et craindre. »

Ce n'est point, en effet, dans la grande majorité des cas du moins la cataracte traumatique qui est redoutable par elle-même : puisque, ainsi que nous l'avons démontré longuement tout à l'heure, elle ne détermine d'accidents immédiats et réellement importants que dans deux conditions bien définies, et qui consistent dans le développement exagéré du volume du cristallin cataracté, ou dans la chute en excès, dans la chambre antérieure, de cellules cristalliniennes en voie de ramollissement. En dehors de ces deux suppositions, on peut dire que les opacités et les cataractes traumatiques ne compromettent la vision qu'indirectement, et par les complications concomitantes ou inflammatoires qui surgissent du côté des autres membranes du globe de l'œil, C'est ainsi que parmi les 18 cas dont nous avons noté jour par jour les détails et la marche, nous trouvons signalé : 12 fois des blessures simultanées de la cornée, dont 5 avec hernie de l'iris, et dont 4 de ces dernières se terminèrent par un leucome adhérent ; 5 fois des iritis traumatiques intenses avec formation de synéchies postérieures assez étendues. Dans 3 cas éclata une irido-choroïdite intense ; une fois enfin nous avons vu survenir une cyclite avec troubles sympathiques dans l'œil du côté opposé et qui exigea l'extirpation de l'organe atteint. Dans deux de nos observations seulement, la réaction inflammatoire nous paraît

devoir être attribuée à l'excès du volume de la cataracte traumatique.

Enfin, dans un dernier cas, nous avons noté un décollement de la rétine, comme complication d'un trouble du cristallin survenu chez une jeune femme à la suite d'un choc sur la région temporale. Voilà le bilan, qui nous est fourni par la clinique, et il nous prouve bien toute la gravité d'une pareille affection.

Mais, toute complication immédiate, survenant par le fait même du traumatisme du côté de la cornée, de l'iris et des membranes profondes, mise à part, on peut affirmer que le pronostic des opacités ou des cataractes traumatiques est variable et avec le degré de déchirure de la cristalloïde et avec l'âge du sujet blessé. D'une manière générale, il nous suffira de dire que la vision est d'autant moins compromise que la blessure ou la rupture de la capsule est moins étendue et la personne frappée, moins âgée ; les détails très-nombreux dans lesquels nous sommes entré à propos de la pathogénie et de la symptomatologie de cette affection, nous dispensent d'entrer dans des considérations plus étendues sur ce point.

Quel est maintenant le pronostic examiné sous le rapport de l'intervention chirurgicale. Ici encore les résultats sont bien loin d'être toujours favorables. Dans une leçon clinique, faite par M. Trélat à l'hôpital de la Pitié, sur 5 cas de cataractes traumatiques observées dans son service, ce savant professeur donnait les chiffres suivants : sur 5 opérés, 2 ont obtenu un bon résultat, et les 3 autres n'ont retiré qu'un mince bénéfice de l'opération au point de vue de la fonction visuelle.

« C'est par les demi-succès, disait-il à ce sujet, et par les insuccès pleins que se règle le bilan de la médecine opératoire des cataractes traumatiques ».

Dans le relevé des 8 opérations de cataractes traumatiques faites à l'hôpital de Massachusetts, et auquel nous avons fait allusion plus haut déjà, le résultat paraît au premier abord avoir été meilleur, puisque Joy Jeffries donne comme renseignements sur l'état fonctionnel les suivants : normal 1 fois; good (bon) 6 fois ; fair (mauvais) 1 fois. Resterait à savoir ce

que le chirurgien entend par le mot un peu vague « good » ; mais ce qu'il y a de bien certain c'est que la vision n'est restée normale qu'une fois sur 8, ce qui donne relativement une proportion très-faible de succès complets.

Quant aux résultats de notre observation personnelle, ils concordent absolument, avec la gravité du pronostic énoncé par M. Trélat; car parmi nos 18 faits, sur 12 qui ont exigé une intervention chirurgicale, deux seulement fournirent un rétablissement absolument complet de la vision; dans 3 autres, les blessés partirent voyant assez pour se conduire et pour distinguer les gros objets; 7 fois le résultat opératoire fut mauvais. Mais parmi tous ces derniers nous devons appeler tout particulièrement l'attention sur un cas de phlegmon du globe de l'œil et sur un autre d'irido-cyclite survenus consécutivement à l'opération. Ce dernier surtout est des plus intéressants par la marche même de l'affection et mérite d'être rapporté tout au long.

Observation LVIII. — Irido-cyclite avec atrophie de l'œil gauche, consécutive à une opération de cataracte traumatique. Légers troubles de l'œil droit faisant craindre le début d'une ophthalmie sympathique. Énucléation de l'œil gauche.

M. G..., 51 ans, demeurant 7, rue des Rosiers, à Paris, se presente le 10 octobre 1876, à la clinique du Dr Galezowski pour une affection ancienne de l'œil gauche et des troubles légers de l'œil droit. Cet homme nous raconte qu'en 1834 il reçut un violent coup sur la tête, à la suite duquel il eut une cataracte traumatique gauche, et celle-ci fut extraite en 1848 par un médecin du nom de Josse. Vision momentanément assez bonne après l'opération. Mais un an après, cet œil devint le siége d'une inflammation assez intense et qui dura environ six semaines. Même accident de même durée en 1852; nouvelle crise en 1854, mais moins douloureuse. En 1858, retour de l'inflammation mais accompagnée de douleurs atroces qui se prolongèrent ainsi pendant six semaines. Nouvelles apparitions en 1869, en 1873, avec de véritables accès de névralgies sus et sous-orbitaires. Au mois d'octobre 1876, ce malade a eu cinq attaques en cinq semaines avec perte absolue de sommeil, de l'appétit; ces douleurs intolérables cédèrent à l'emploi de compresses trempées dans la solution d'extrait de belladone et de jusquiame, de frictions avec la pommade morphinée autour du front, et de vésicatoires appliqués à la tempe.

Le 30 novembre 1876, G... se présenta à la clinique pour être

débarrassé de cet œil, car il éprouve un peu de fatigue dans l'autre, et on l'a prévenu que la blessure de l'œil gauche pouvait bien amener la perte du droit. Nous l'examinons et nous trouvons à gauche tous les signes d'une irido-choroïdite chronique avec obstruction complète de la pupille, augmentation énorme de la chambre antérieure, amincissement de l'iris qui est déprimé sous forme d'infundibulum; l'œil est en partie atrophié, moins gros et moins dur que celui du côté opposé. Rien à noter dans l'œil droit. L'énucléation de l'œil gauche est pratiquée séance tenante.

Traitement. — La première question à se poser à propos du traitement des cataractes et des opacités cristalliniennes d'origine traumatique, est celle de savoir si l'on doit, oui ou non, intervenir, et de quelle manière, une fois l'indication posée, il faut intervenir? Tel est assurément le point le plus délicat et le plus important de la question qui nous occupe en ce moment.

Nous croyons pouvoir établir en principe et d'une manière générale que toute opération est absolument contre-indiquée quand la recherche du champ visuel au moyen de la bougie ou d'une lumière plus vive, et la disparition simultanée des phosphènes montrent d'une manière presque certaine qu'il existe dans les membranes profondes de l'œil des lésions cachées incompatibles avec le rétablissement de la vision. Telle est la règle, elle admet cependant une exception, sur laquelle M. Trélat a encore insisté d'une manière toute spéciale.

Ce qui décide, en effet, une personne atteinte de cataracte traumatique à se faire opérer, c'est le plus souvent la nécessité et le désir de recouvrer la vision, mais c'est parfois aussi et uniquement la coquetterie. « Et il n'est pas rare, dit spirituellement M. Trélat, que le chirurgien soit appelé avant le notaire ». Or, est-on autorisé à intervenir activement dans le but seul de remédier à une difformité, et poussé par le seul mobile de l'esthétique? Il est bien évident qu'il ne faudrait pas abuser des opérations en pareil cas; mais nous ne verrions que des avantages à céder aux obsessions incessantes de personnes jeunes et jolies, placées dans un milieu social particulier, et dont la vie serait rendue malheureuse par le fait seul de cette

légère infirmité. Cette particularité a trait tout particulièrement au sexe féminin ; dans tous les cas, nous y mettons comme condition que le chirurgien ne devra intervenir qu'à son corps défendant, en prévenant bien à l'avance des résultats possibles d'une pareille intervention, et alors que toutes les chances sont en faveur de l'opérateur et de l'opérée. Mais nous n'oserions jamais, sous quelque motif que ce soit, entreprendre cette opération de complaisance chez un individu entaché de certaines diathèses, chez un individu taré, comme dit M. le professeur Verneuil ; et nous regarderions même, pour prendre un exemple, comme une grave faute chirurgicale, d'opérer dans de pareilles conditions un diabétique, vu la gravité toute spéciale des opérations de cataractes chez les sujets porteurs de cette affection.

Cette question particulière bien élucidée, nous pouvons dire qu'il est absolument indiqué d'intervenir dans un cas de cataracte ou d'opacité traumatique du cristallin, quand l'examen de tous les symptômes permet de croire au rétablissement probable complet ou partiel de la vision ; mais une règle dont tout praticien prudent ne doit jamais se départir est celle de ne promettre point un résultat trop favorable et de toujours garder une certaine réserve touchant le pronostic.

Comment donc une fois l'intervention décidée, doit-on intervenir? Nous admettrons avec Desmarres deux grandes classes de traitements : le traitement médical et le traitement chirurgical.

Le traitement médical consiste uniquement, pour ainsi dire, dans la régularisation des actes physiologiques qui président à la disparition plus ou moins complète des troubles du cristallin causés par le traumatisme ; dans une surveillance attentive et dans une impulsion raisonnée et rationnelle données aux phénomènes de résorption. Il est hors de doute, par exemple, que certaines cataractes guérissent spontanément et par les seules forces de la nature, avec ou sans disparition de la lentille cristallinienne ; et les exemples en sont d'autant plus fréquents que les sujets blessés sont plus jeunes. Dans ce cas, la thérapeutique consistera surtout dans une expectation patiente, et le

praticien devra se contenter d'assister à la résorption plus ou moins lente de l'opacité ou de la cataracte. Si pendant cette période, quelques phénomènes inflammatoires surviennent, les antiphlogistiques locaux tels que des sangsues appliquées localement, des compresses d'eau froide en permanence, des onctions mercurielles belladonées, quelques gouttes du collyre au sulfate neutre d'atropine, et le calomel à l'intérieur, en auront promptement raison. Joignez à cela le repos le plus absolu de l'organe blessé, une diète relative, et nous aurons épuisé la liste des moyens médicaux qui conviennent aux cataractes des jeunes sujets jusqu'à l'âge de 25 ans.

En un mot, chez les blessés qui n'ont point encore de noyau central bien formé, la règle est d'attendre (en se tenant prêt toutefois a intervenir au besoin) que le cristallin se cataracte et se décataracte seul.

Mais, quand, chez de jeunes sujets, la résorption se fait trop longtemps attendre et dépasse les limites normales ; quand l'âge des blessés donne tout lieu de croire à l'existence d'un noyau central plus ou moins volumineux, mais toujours rebelle à la disparition spontanée ; quand enfin la grosseur même du cristallin ou l'épanchement en trop grande abondance dans la chambre antérieure de ses éléments gonflés et ramollis, occasionnent des accidents inflammatoires redoutables ; dans ces cas, disons-nous, il faut immédiatement abandonner l'expectation et le traitement médical pour recourir à une intervention chirurgicale plus active.

Nous allons donc examiner quelles sont les opérations qui conviennent aux opacités cristalliniennes et quelles sont celles que l'on doit diriger contre les cataractes traumatiques complètes.

Nous ne dirons rien des opacités très-limitées comme celles qui résultent de la blessure avec une aiguille ou par tout autre instrument piquant très-acéré ; dans ces conditions l'état de la vision est aussi bon que possible, en général, et il serait imprudent et dangereux d'intervenir. Si les opacités, tout en étant encore centrales, sont un peu plus étendues et compliquées, comme le fait a lieu le plus ordinairement, de synéchies

postérieures, l'opération qui nous paraît alors fournir les meilleurs résultats, consistera dans une iridectomie pratiquée là où l'opacité permettra le plus large accès au passage des rayons lumineux; ainsi que nous l'avons vu faire à M. Galezowski dans l'observation 54.

L'indication est d'autant plus formelle dans les cas de ce genre que l'opacité est toujours à la fois capsulaire et lenticulaire et que la discision, même souvent répétée, n'amènerait jamais la disparition de la partie opaque de la capsule, laquelle est précisément située à peu près au centre du champ pupillaire. L'iridectomie est donc, en somme, le meilleur mode de traitement des opacités centrales, et plus spécialement des opacités capsulaires.

Tout récemment M. Fano a proposé pour ces cas un procédé mixte, consistant dans l'iridectomie suivie de la division et du déplacement de l'opacité au moyen d'un petit crochet. Nous ne savons pas quel avenir est réservé à ce mode de traitement, que nous n'avons pas vu employer personnellement; mais ce que nous pouvons affirmer, c'est que l'iridectomie seule, tout en étant plus simple et en présentant des chances beaucoup moindres de réaction inflammatoire, fournit dans la plupart des cas, des résultats relativement très-satisfaisants. Aussi, continuons-nous à en recommander l'emploi.

Quant il s'agit d'opérer une cataracte traumatique complète, deux méthodes opératoires principales sont en présence, et reconnaissent chacune des indications spéciales : nous voulons parler de la discision et de l'extraction avec ou sans iridectomie. Nous ne dirons rien du procédé imaginé par Laugier pour le traitement des cataractes molles, et consistant dans l'aspiration des cellules ramollies du cristallin au moyen d'une petite seringue; ce mode de traitement est à peu près complètement tombé dans l'oubli et n'est plus guère employé de nos jours. Reste donc à spécifier les cas dans lesquels il faut avoir recours à la discision, et ceux dans lesquels on doit pratiquer l'extraction.

La discision est ordinairement utilisée par la plupart des chirurgiens contre les cataractes traumatiques survenant chez

les sujets au dessous de 25 ans et surtout chez les tout jeunes enfants; telle est la pratique à peu près universelle. M. Galezowski y a renoncé d'une manière générale, et a substitué à cette opération l'extraction simple sans iridectomie pratiquée de la façon suivante : la pupille étant préalablement dilatée au moyen d'un collyre à l'atropine, il engage à l'union de la cornée et de la sclérotique, et habituellement du côté externe, la lame d'un couteau lancéolaire, droit ou courbe, avec laquelle il va pratiquer une incision suffisamment large au point correspondant de la cristalloïde antérieure. Le retrait de l'instrument amène l'issue immédiate de la plus grande partie du contenu de la capsule, qui au lieu de rester dans la chambre antérieure, où sa résorption demande un certain temps et peut même déterminer des accidents inflammatoires, sort directement par la plaie de la cornée. Tel est, en peu de mots, le mode opératoire auquel M. Galezowski donne maintenant la préférence pour toutes les cataractes où il suppose qu'il n'existe pas de noyau; ses avantages sur la discision simple ressortent assez de ce que nous venons de dire pour que nous n'y insistions pas davantage.

Reste l'extraction avec iridectomie qui convient à tous les cas dans lesquels l'âge du blessé ou l'examen local font craindre l'existence d'un noyau central opacifié.

Dans les faits, assez rares d'ailleurs, où le cristallin étant en grande partie résorbé, les fragments épaissis et opacifiés de la capsule se recroquevillent et se réunissent vers le centre de la pupille, pour y former les cataractes dites siliqueuses, il faudra nécessairement en pratiquer l'extraction avec des pinces très-fines, ou mieux avec la serretèle.

Nous avons renvoyé à la fin et à dessein, pour mieux y fixer l'attention du lecteur, la question d'intervention dans les cas, où le cristallin très-gonflé détermine des inflammations violentes et des accidents glaucomateux : il n'y a pas la moindre hésitation à avoir, car chaque minute de retard apportée est préjudiciable à l'intégrité de la vision. La règle absolue est de recourir de suite à l'extraction, même quand l'inflammation est la plus violente, parce qu'alors le cristallin joue le rôle de corps

étranger, et son ablation constitue le meilleur des antiphlogistiques; voilà du moins l'opinion que partage Desmarres et avec lui tous les ophthalmologistes modernes.

DES BLESSURES CHIRURGICALES DU CRISTALLIN

Nous ne pouvons terminer ce chapitre qui a trait aux cataractes traumatiques sans dire un mot d'une forme particulière de blessure faite à cette lentille par le chirurgien dans un but thérapeutique et de propos délibéré, nous voulons parler de la discision.

Cette opération consiste dans la déchirure volontaire et bien définie de la cristalloïde, et a pour but de faciliter ou simplement de hâter la résorption de certaines cataractes molles ou la disparition d'opacités, en permettant une imbibition plus complète et plus rapide des cellules cristalliniennes par l'humeur aqueuse. Ce moyen, qui réussit principalement chez les jeunes sujets, est des plus simples et n'entraîne jamais d'accidents, à la condition toutefois d'obéir aux deux préceptes suivants : espacer suffisamment les discisions; ne pas pratiquer d'ouvertures trop grandes, ni trop nombreuses de la capsule. Sans qnoi, il pourrait en résulter une augmentation exagérée du volume du cristallin, ou la chute en trop grande abondance dans la chambre antérieure, de grumeaux cristalliniens ramollis; d'où l'éclosion possible des accidents inflammatoires sur lesquels nous avons longuement insisté plus haut. On peut donc dire que cet écueil évité, l'opération de la discision est absolument inoffensive. Tels sont les points sur lesquels nous croyions indispensable de dire quelques mots avant de passer à l'étude des corps étrangers du cristallin.

CORPS ETRANGERS DU CRISTALLIN.

L'histoire clinique des corps étrangers du cristallin est cer-

tainement une des parties les plus intéressantes des traumatismes du globe de l'œil. Sa connaissance complète et détaillée est d'autant plus importante que nous allons nous trouver ici en présence d'un fait unique, en contradiction apparente avec tout ce que nous avons dit jusqu'à présent touchant la gravité extrême des corps étrangers du globe oculaire, et la nécessité immédiate de leur extraction. Les corps étrangers du cristallin présentent, en effet, cette particularité exceptionnelle d'être souvent parfaitement tolérés par l'organe de la vision, de ne déterminer aucun accident et de passer même complètement inaperçus ; bien plus, dans la plupart des cas, leur extraction, loin d'être indiquée, serait au contraire une énorme faute chirurgicale, en ce sens que l'intervention pourrait bien amener non seulement la perte de l'œil atteint, mais encore des troubles sympathiques dans le globe de l'œil du côté opposé. Ces points, que nous aurons à discuter longuement tout à l'heure, nous semblent donner à cette partie de notre étude un intérêt tout particulier.

Fréquence et Etiologie. — Les corps étrangers du cristallin sont loin d'être fréquents, ainsi que cela va ressortir tout naturellement des chiffres fournis par la statistique ; cette rareté, d'ailleurs, trouve une explication bien simple dans ce fait : que les corps susceptibles de s'implanter et de s'arrêter ainsi dans le cristallin, après avoir traversé la cornée, ou bien à la fois la cornée et l'iris, ou enfin la conjonctive, la sclérotique et la région ciliaire, sont toujours projetés avec une certaine violence, et que dans la plupart des cas ils ne font que traverser cette lentille pour pénétrer plus profondément, et constituer alors ce que nous sommes convenu de désigner sous le nom de corps étranger du globe de l'œil. Voilà, croyons-nous, pourquoi on en rencontre si rarement dans la pratique.

Si nous nous reportons encore, en effet, à notre statistique de 1875, comprenant 5.465 cas de maladies des yeux, dont 342 traumatismes, nous ne trouvons que 3 observations de corps étranger du cristallin. Si nous ajoutons que depuis un an, nous n'avons pu recueillir à la clinique du Dr Galezowski, que 3 nouveaux cas de la même affection, force est bien d'avouer

que cette dernière est très-rare. Telle est, au reste, l'opinion de tous les spécialistes à ce sujet.

Quant à ces corps étrangers, ils sont toujours à peu près les mêmes, et la liste n'en est pas bien longue à dresser ; dans la plupart des cas il s'agit de parcelles d'acier, de petits grains de plomb, d'éclats de capsule fulminante, de petits fragments de pierre. Dans une observation de Jeaferson il s'agissait d'une portion d'aiguille ; dans une autre de Desmarres, d'un éclat de colle forte, chez un ébéniste. Dans les six faits qui nous sont personnels, nous avons noté des petits morceaux d'acier deux fois, des paillettes de fer deux fois et une fois un petit fragment de cuivre.

Ce qu'il y a d'intéressant, c'est que tous les six se rapportent à des sujets du sexe masculin, dont quatre hommes et deux jeunes gens, et tous les six ont été rencontrés chez des ouvriers travaillant les métaux. Il y a donc là une cause prédisposante, tenant au genre même de la profession, qui n'échappe à personne. Mais un fait, non moins curieux, est la fréquence bien plus grande à droite qu'à gauche : sur nos six faits, quatre fois le corps étranger était implanté dans le cristallin droit, et deux fois seulement dans le gauche. Cette différence vient confirmer de tout point ce que nous avons déjà dit à propos des corps étrangers de la cornée ; et l'explication nous en paraît identique.

Un point important de l'étiologie des corps étrangers du cristallin est l'étude du passage qu'ils parcourent pendant leur pénétration, car de la connaissance exacte de ce dernier résulteront des données inappréciables pour le diagnostic. Or, deux voies principales permettent l'accès jusqu'au cristallin : le corps étranger peut être projeté directement ou un peu obliquement d'avant en arrière, et traverse alors la cornée seule ou à la fois la cornée et l'iris ; il traverse en un mot un point de l'étendue de la membrane transparente. Quand, au contraire, le corps étranger est lancé très-obliquement, latéralement ou d'arrière en avant, il atteindra le globe de l'œil en arrière de la cornée, et blessera forcément la conjonctive, la sclérotique et le cercle ciliaire ou la choroïde avant d'arriver au cristallin. Les consé-

quences pourront être absolument différentes dans les deux cas ; et la constatation de la blessure des membranes traversées, sera certainement d'un grand secours pour la connaissance exacte du trajet parcouru. Il ne faudra donc jamais négliger cette recherche, qui, comme nous allons le voir, constitue un symptôme important dans l'étude des corps étrangers du cristallin.

Symptomatologie. — Deux propositions fondamentales, sur la connaissance exacte desquelles repose la symptomatologie, doivent être préalablement énoncées et démontrées : 1° la présence d'un corps étranger dans le cristallin ne détermine pas par elle-même l'opacification d'une partie ou de la totalité de cette lentille; 2° le corps étranger, tant qu'il est renfermé à l'intérieur de la capsule, ne constitue aucun danger par lui-même; la marche de l'affection est subordonnée au mode de développement de la cataracte traumatique concomitante, et à son volume. Des accidents réellement redoutables ne surviennent que quand le corps étranger se trouve immédiatement en contact avec la région ciliaire, soit qu'il sorte spontanément par l'ouverture de la cristalloïde, soit qu'au moment de l'extraction, l'opérateur le laisse par malheur échapper derrière l'iris. Tels sont les deux points qui nous paraissent dominer la symptomatologie clinique, et mériter la première place : il nous reste à en démontrer l'exactitude.

Ici, comme dans bien d'autres circonstances, les recherches expérimentales ont contribué pour une grande part à l'avancement de la question. Lebert, Giraldès, Robert surtout, ayant eu l'occasion d'observer des cas dans lesquels l'implantation d'une aiguille très-fine dans le cristallin, n'avait déterminé aucun trouble, ni aucune opacité, étudièrent expérimentalement ce phénomène sur les animaux, et prouvèrent que dans ces conditions le cristallin conserve son volume normal et ne présente ni ouverture ni tache dans l'endroit blessé avec l'aiguille. Mais il s'agissait, dans ces observations, de corps étrangers très-minces et très-acérés, qui peuvent bien agir plutôt en écartant les fibres qu'en les dilacérant; restait à savoir si de

semblables résultats pouvaient être obtenus avec des corps plus gros et surtout irréguliers? Les faits empruntés à la clinique n'ont pas tardé à répondre affirmativement, et les exemples suivants, que nous avons recueillis sont on ne peut plus démonstratifs. Dans le premier, publié par Quaglino, in *Annali di Ottalmologia* de 1873, un morceau de lime d'acier a pu rester dans le cristallin pendant un mois sans déterminer le moindre trouble autour de lui. Nous rapportons textuellement l'observation, en raison même de son importance.

Observation LIX. — Chez un jeune ouvrier, un fragment de lime d'acier avait pénétré dans la substance cristallinienne, et y avait séjourné pendant un mois sans provoquer le moindre trouble visuel. Mais alors survint une petite perforation dans la cicatrice capsulaire, et M. Forlanini put suivre pas à pas le développement d'une cataracte par imbibition aqueuse. Pendant plus d'un mois, l'altération ne fit que se propager dans les couches corticales périphériques. Peu à peu elle s'étendit aux couches plus profondes, et c'est seulement alors qu'on vit se troubler la région qui environnait la paillette métallique. L'extraction fut pratiquée, et l'examen microscopique démontra : que les altérations étaient les mêmes autour du corps étranger que dans le reste de la substance cristallinienne. (*Annali di Ottalmologia*, 1873.)

Or ce fait, d'autant plus instructif que l'examen microscopique a été pratiqué, ne prouve-t-il pas de la manière la plus nette, que le corps étranger ne détermine pas par lui-même le trouble du cristallin, et que ce dernier pouvait rester indéfiniment transparent, sans la lésion concomitante de la cristalloïde? Sans la déchirure de la cicatrice, qui est malheureusement survenue au bout d'un mois, la vision n'aurait jamais été troublée sensiblement, puisque, ainsi que le microscope l'a parfaitement démontré, les altérations étaient identiquement les mêmes autour du corps étranger que dans le reste de la substance cristallinienne.

L'observation suivante, empruntée à Desmares, est non moins concluante :

Observation LX. — Un mécanicien reçoit dans l'œil droit une paillette de fer, qui traverse l'œil et pénètre dans le cristallin près de son bord externe. Avec l'ophthalmoscope on voit dans la lentille, en face de la plaie de la cornée et de l'iris, un corps noir, du volume d'une tête d'épingle et entouré de plaques obscures étendues dans tous les sens, dues évidemment à un commencement d'opacité traumatique du cristallin. Au bout de quatre semaines, il ne resta plus guère que le point noir enveloppé d'une tache du double environ plus grande que lui. La vue est demeurée bonne, et après trois mois les choses sont encore dans le même état.

Si dans ce cas, un trouble, quoique très-limité, existait, il était très-certainement la conséquence, non de la présence du corps étranger lui-même, mais de la pénétration de l'humeur aqueuse dans le trajet suivi par ce dernier. Nous ne comprenons pas, en effet, pourquoi, si l'opacité était le fait même de la présence de la paillette de fer, et non la conséquence de la blessure de la cristalloïde, l'opacité aurait été sans cesse en diminuant, au point de disparaître presque complètement, après la cicatrisation de la capsule.

En somme, nous nous croyons en droit de conclure que les troubles localisés ou généralisés qui accompagnent certains corps étrangers du cristallin, reconnaissent comme cause première, non pas la présence même de ces corps étrangers ; mais qu'ils dépendent uniquement de la plaie faite à la cristalloïde et qu'ils sont proportionnels, d'une manière générale, à l'étendue de cette dernière. Il y a dans ces cas, à proprement parler, deux affections distinctes : un corps étranger à peu près inoffensif, et une cataracte traumatique. L'existence de ces deux phases distinctes ne saurait être mieux démontrée que par l'observation 59 de Quaglino, dans laquelle cet ophthalmologiste a pu assister au développement tardif de l'opacification. Si l'on admet, fait qui se présentera quelquefois dans la pratique, que l'ouverture pratiquée dans la capsule par le corps étranger soit très-étroite ou se réunisse immédiatement, l'humeur aqueuse n'aura pas le temps de pénétrer derrière lui, et dès lors il n'y aura pas le moindre trouble. Telle est, croyons-nous, l'explication qui convient aux cas, en apparence contradictoires, que

nous avons cités plus haut, et qui nous montre les différents degrés par lesquels passe le cristallin renfermant un corps étranger, depuis l'état de transparence le plus complet jusqu'à l'opacité généralisée et étendue à tout son contenu.

Puisque, ainsi que nous venons de le démontrer, ce qui constitue le plus grand danger, le plus grand inconvénient, des corps étrangers du cristallin, est la cataracte traumatique ou l'opacité cristallinienne qui les complique dans la plupart des cas, il n'y a pas lieu de s'étonner de voir leur présence ne déterminer qu'une réaction inflammatoire, en général assez modérée. Très-souvent même ils font en quelque sorte élection de domicile dans le cristallin, et une fois les premiers accidents inflammatoires résultant du traumatisme des autres membranes et du développement de la cataracte disparus, ils finissent par demeurer sans occasionner la moindre réaction. Les exemples sont loin d'en être rares, et parmi tant d'autres que nous avons trouvés en parcourant les ouvrages spéciaux et que nous pourrions citer, nous en donnerons pour preuve l'observation suivante qui nous est personnelle :

Observation LXI. — Corps étranger du cristallin droit (paillette de fer ayant pénétré il y a un an). Cataracte molle traumatique contenant de nombreuses taches de rouille. Pas la moindre réaction inflammatoire.

M. T..., 16 ans, apprenti maréchal-ferrant, demeurant à la Loupe (Eure-et-Loir), se présente, le 27 décembre 1876, à la clinique du Dr Galezowski pour une affection ancienne de l'œil droit. Ce jeune homme nous rapporte, qu'il y a un an, il a reçu dans l'œil droit un petit morceau de fer, qu'il eut à ce moment une rougeur assez vive de tout le globe oculaire, et qu'il éprouva en même temps des douleurs parfaitement supportables ; que tous ces symptômes ont disparu très-rapidement, mais que la vue de ce côté, au contraire, a été constamment en baissant depuis. Il vient demander s'il n'y aurait rien à faire pour améliorer sa vision. L'examen local nous fournit les résultats suivants : une cicatrice linéaire de 2 à 3 millimètres de long, existe à la partie supéro-interne de la cornée droite ; au point correspondant exactement à cette taie, l'iris présente des adhérences avec la cristalloïde antérieure ; une cataracte molle d'un blanc jaunâtre, avec de nombreuses taches de rouille dans son intérieur, masque le champ pupillaire. Pas de trace d'inflammation, ni d'injec-

tion périkératique. L'iris est légèrement tremblotant. Le malade distingue de cet œil le jour de la nuit, et entrevoit la main placée devant une lumière. Les phosphènes existent. M. Galezowski porte le diagnostic de corps étranger du cristallin, et propose l'extraction de ce dernier. Depuis, T... n'a plus reparu.

Malheureusement, ces faits sur lesquels nous avons jusqu'ici attiré l'attention, et qui nous ont montré les conséquences les plus bénignes et les plus favorables des corps étrangers du cristallin, ne sont pas les plus nombreux. Habituellement, on peut le dire sans crainte de se tromper, ceux-ci déterminent et une opacité plus ou moins étendue, et des symptômes inflammatoires en rapport précisément avec le développement même de la cataracte. De même, aussi, qu'à propos de l'étude symptomatologique des cataractes traumatiques, nous avons vu celles-ci produire des accidents glaucomateux, des irido-choroïdites, des iritis ; ainsi également les corps étrangers du cristallin pourront donner lieu, tantôt à des accidents résultant de l'augmentation de la tension intra-oculaire, tantôt à des irido-choroïdites, parfois à des iritis simples, quelquefois enfin à des inflammations rappelant de tout point celles qui caractérisent les iritis chroniques repassant subitement et fréquemment à l'état aigu, et connues sous le nom d'iritis à répétition. Ces accidents pourront d'ailleurs éclater immédiatement ou peu de temps après la pénétration du corps étranger dans le cristallin, ou bien ne survenir que plusieurs semaines, plusieurs mois et même plusieurs années après le traumatisme. L'observation suivante, que nous avons recueillie avec un soin tout particulier, nous donnera une idée aussi nette que possible de cette marche particulière de l'affection; aussi la rapporterons-nous en détail, malgré sa longueur.

Observation LXII. — Corps étranger du cristallin droit (morceau d'acier). Cataracte molle consécutive. Accidents inflammatoires fréquents et répétés. Extraction du corps étranger et de la cataracte. Rétablissement complet de la vision.

M. Mir..., 16 ans, demeurant 25, rue Sainte-Croix-de-la-Bretonnerie, à Paris, se présente le 28 septembre 1875 à la consultation du

Dr Galezowski pour une blessure de l'œil droit. La veille en burinant une pièce d'acier, un morceau de ce métal lui est entré dans l'œil, et a déterminé des symptômes inflammatoires très-intenses. L'examen fait bien reconnaître l'existence d'une petite plaie située à la partie inférieure et interne de la cornée, en même temps que l'existence d'une cataracte traumatique; mais il est impossible de préciser le point exact où se trouve le corps étranger, et le diagnostic porté est « corps étranger du globe de l'œil droit. » Le traitement institué consiste dans l'application de compresses d'eau fraîche en permanence sur l'œil et de 2 sangsues à la tempe droite, avec instillation de quatre gouttes par jour du collyre ordinaire au sulfate neutre d'atropine. Les accidents inflammatoires cédèrent ainsi rapidement et au bout de quinze jours l'œil était redevenu normal, si ce n'est que la cataracte persistait; il n'y avait plus ni rougeur, ni douleur. Cet état de bien-être relatif se prolongea jusqu'au mois de janvier 1876; mais à partir de ce moment, et tous les 15 jours environ, survinrent dans l'œil blessé des accidents caractérisés par une injection périkératique assez prononcée, par de la douleur et de la photophobie. Ces phénomènes se prolongeaient pendant quelques jours, et sous l'influence de quelques gouttes d'atropine, tout rentrait dans l'ordre. Les mêmes symptômes se reproduisirent à peu près régulièrement jusqu'au mois d'avril 1876. A cette époque, un examen très-attentif nous permit de reconnaître à l'éclairage oblique un point plus foncé, plus opaque que les autres et légèrement noirâtre vers la partie inférieure du cristallin, ce qui nous fit supposer qu'il s'agissait du corps étranger. Au mois de juin, ce dernier se dessine assez nettement, et paraît entouré d'une zone beaucoup plus foncée que celle du reste de la cataracte, due probablement à la présence d'un peu de rouille; la position du corps étranger répond exactement à la plaie d'entrée que nous avions notée le premier jour sur la cornée. Son extraction est décidée et a lieu le 4 juillet 1876. Pour cela, une incision est pratiquée à la partie externe, à l'union de la cornée et de la sclérotique, au moyen du couteau lancéolaire, la pupille ayant été préalablement dilatée par l'atropine. Par cette ouverture M. Galezowski introduit une pince très-fine à iridectomie et va directement à la recherche du corps étranger qu'il saisit et enlève assez facilement; une pression légère pratiquée sur le globe de l'œil suffit à déterminer l'issue, par la plaie, du cristallin ramolli. Eau fraîche en permanence sur l'œil, compression légère. Quelques jours après le blessé sortait complètement guéri et voyait parfaitement. Le corps étranger extrait était un morceau d'acier gros comme une tête d'épingle, à angles aigus et irréguliers; tout autour de lui existaient de petites parcelles noirâtres constituées en grande partie par de la rouille.

Quant à la cause même qui préside à ces recrudescences inflammatoires, et qui détermine leur éclosion subite après plusieurs années de calme et d'indolence, elle est absolument inconnue. Il est vrai que certains auteurs en ont donné comme explication le déplacement probable à l'intérieur du cristallin du corps étranger, qui après être resté quelque temps fixe et immobile, subirait un léger déplacement à la suite d'une secousse ou d'un choc souvent inappréciables. Nous devons avouer qu'une pareille hypothèse nous semble fort peu acceptable, et cela pour deux raisons : la première, c'est que dans le fait que nous venons précisément de rapporter, le corps étranger nous paraît être resté constamment au point exact où il s'était primitivement implanté, juste en face la plaie cornéenne; la seconde repose sur ce fait assez souvent constaté: de noyaux du cristallin parfaitement mobiles à l'intérieur des couches corticales ramollies, variant incessamment de position avec les mouvements de la tête, et n'occasionnant pas la moindre gêne ni la moindre réaction. D'ailleurs, n'avons-nous pas vu dans l'article précédent que cette marche spéciale était également propre à certaines cataractes traumatiques, non compliquées de la présence de corps étrangers, et qu'on ne saurait dès lors invoquer le déplacement de ce dernier? Nous croyons plutôt qu'il s'agit dans ces conditions de troubles particuliers dans les phénomènes d'endosmose et d'exosmose qui président à la nutrition du cristallin, d'où résultent des variations plus ou moins rapides dans le volume de la cataracte, et comme conséquence le développement de symptômes inflammatoires. Cette explication nous paraît beaucoup plus en rapport avec les notions que nous possédons actuellement sur la physiologie pathologique du cristallin Quoi qu'il en soit des théories, le fait clinique n'en persiste pas moins, et c'est à cause de son importance que nous avons autant insisté sur ce sujet.

En un mot, et pour résumer autant que possible les différentes formes de symptomatologie clinique des corps étrangers du cristallin, nous dirons que ceux-ci peuvent être accompagnés de l'opacification partielle ou générale de cette lentille, mais que la conservation de la transparence parfaite est un

phénomène malheureusement exceptionnel; que d'un autre côté, ils peuvent déterminer des accidents inflammatoires d'intensité extrêmement variable et que fréquemment ils restent absolument inoffensifs et acquièrent, pour ainsi dire, droit de domicile. Il faut être prévenu, toutefois, que cette innocuité temporaire peut cesser tout à coup, et faire place aux symptômes inflammatoires sur lesquels nous venons d'insister. Tout praticien bien pénétré de la connaissance exacte de ces différents symptômes, se laissera rarement induire en erreur, et sera mis immédiatement sur la voie du diagnostic par la marche seule de l'affection.

Diagnostic. — Quelles sont les affections avec lesquelles on est exposé à confondre les corps étrangers du cristallin, et quels sont les moyens capables de nous guider sûrement dans la recherche du diagnostic? Telles sont les questions que nous allons chercher à résoudre; ne nous dissimulant point, d'ailleurs, qu'il y a bien des cas dans lesquels le doute sera permis, momentanément du moins. Les affections que l'on confond le plus souvent avec les corps étrangers du cristallin sont: d'abord les cataractes traumatiques simples, et en second lieu les corps étrangers qui, après avoir traversé le cristallin, vont s'implanter jusque dans les membranes profondes de l'œil.

Les opacités traumatiques du cristallin en imposent d'autant plus facilement pour des corps étrangers de cette lentille, qu'elles sont le plus souvent elles-mêmes la conséquence de blessures et de plaies produites par des instruments vulnérants ou des corps projetés avec une certaine violence, déterminant une lésion simultanée de la cornée, de l'iris et du cristallin. Dans les deux cas, il y a eu pénétration de l'instrument ou du corps vulnérant, et dès lors il devient parfois extrêmement difficile de savoir si le corps étranger s'est implanté jusque dans le cristallin et s'il y est resté. Ne peut-il pas arriver, en effet, qu'une aiguille perforant la cornée et le cristallin soit ou retirée complètement, ou brisée en partie et qu'un morceau de cette dernière séjourne dans la lentille? Si dans ces conditions, survient un trouble rapide dans la transparence, il deviendra à peu près impossible de savoir si l'on a affaire à une simple

opacité, consécutive à la blessure, ou si au contraire on est en présence d'un corps étranger. La forme, les dimensions, la situation de la plaie de la cornée, qui peuvent dans certains cas rendre de si grands services, sont absolument insuffisantes pour celui que nous supposons actuellement. Il arrive souvent alors de porter le diagnostic de cataracte traumatique simple ou même de cataracte congénitale, ainsi que cela est arrivé à Jeaferson, chirurgien à l'hôpital ophthalmique, dans le fait suivant :

Observation LXIII. — Enfant âgé de 8 ans avec cataracte présentant l'aspect congénital. La pupille étant dilatée, j'aperçois une ligne d'un noir foncé, occupant la partie inférieure et interne de la périphérie du cristallin. Il s'agissait d'une portion d'aiguille, dont un examen attentif fit découvrir la cicatrice sur la cornée.

Il faut donc examiner avec un soin tout particulier s'il existe une plaie de la cornée et de l'iris, au moyen de l'éclairage oblique ; voir si les dimensions et la forme de celle-ci sont bien en rapport avec la grosseur et la forme du corps supposé du délit ; avoir toujours bien soin de se faire présenter l'instrument vulnérant, s'il a été extrait, et de rechercher s'il a la longueur voulue. Ce n'est qu'en pesant bien toutes ces données, qu'en agissant ainsi avec une prudente réserve, qu'on aura toutes les chances d'arriver à un diagnostic certain.

Il est un signe très-important, sur lequel M. Galezowski a appelé l'attention, et qui permet, à lui seul, d'affirmer la présence d'un corps étranger ; nous voulons parler d'un reflet luisant, projeté par certaines particules métalliques et plus spécialement par les éclats de capsule. « J'ai eu, dit à ce sujet notre excellent maître, l'occasion d'observer un fait analogue (reflet luisant) sur un de mes malades ; et, tandis que le blessé niait la cause traumatique, ce signe, uni aux autres et à la présence d'une ancienne cicatrice de la cornée, n'a laissé aucun doute dans mon esprit. L'extraction du corps étranger avec le cristallin a confirmé mon diagnostic » (*Traité des maladies des yeux*). Il ne faudra donc jamais négliger la recherche de ce symptôme presque pathognomonique.

Mais les difficultés sont bien plus grandes encore alors qu'il s'agit de se prononcer sur la question de savoir si un corps étranger qui a pénétré dans le cristallin, s'est oui ou non arrêté dans son intérieur. Le diagnostic pourra bien être à juste titre, longtemps suspendu, et le doute forcé jusqu'au moment où la marche même de l'affection et l'apparition de quelque symptôme nouveau permettront de se prononcer en connaissance de cause. C'est ce qui a eu lieu pour notre blessé de l'observation LXII : il était absolument impossible jusqu'à l'époque où nous avons pu distinguer nettement la particule métallique de dire exactement où elle était implantée ; aussi le diagnostic, un peu vague, mais certainement prudent et réservé, de « corps étranger du globe de l'œil » avait-il été seul porté.

Nous avons eu l'occasion tout récemment encore d'observer un cas analogue, dans lequel le diagnostic était absolument en suspens le premier jour, et dont certains symptômes consécutifs seulement nous ont permis d'affirmer la nature. Voici cette observation intéressante :

Observation LXIV. — Blessure de la cornée, de l'iris et du cristallin par une paillette de fer. Hémorrhagie du corps vitré.

M. X..., 32 ans, demeurant à Montmorency, se présente le 22 octobre 1877 à la clinique du Dr Galezowski pour une blessure de l'œil droit reçue le 18 octobre. Cet ouvrier nous raconte qu'étant occupé à buriner une pièce de fer, un morceau l'a frappé à l'œil en lui occasionnant une douleur très-vive, et que depuis ce moment il voit trouble de ce côté. L'examen local nous donne les renseignements suivants : plaie très-petite située à la partie supéro-interne de la cornée droite, blessure identique au point exactement correspondant de l'iris, caractérisée par une déchirure d'aspect noirâtre de cette membrane. L'ophthalmoscope permet de reconnaître une opacité limitée du cristallin à la partie également supéro-interne de cette lentille, et une hémorrhagie de moyenne abondance dans le corps vitré. Injection périkératique intense ; quelques synéchies postérieures existent sur le bord pupillaire qui est irrégulier ; douleurs très-violentes. Chargé d'examiner le blessé, nous posons le diagnostic de « corps étranger probable du fond de l'œil, » et nous prescrivons l'application de 8 sangsues à la tempe droite, l'emploi du collyre à l'atropine, et des compresses d'eau froide en permanence sur l'œil. Le 2 novembre, nous revoyons M. X... qui revient avec des symptômes d'irido-cho-

roïdite intense, et une hémorrhagie tellement abondante du corps vitré, qu'il est impossible d'éclairer le fond de l'œil. Mais il est un fait qui attira tout spécialement notre attention : c'etait l'existence d'un petit caillot fibrineux. blanchâtre, adhérent par une de ses extrémités au niveau de la région ciliaire, exactement au point de pénétration du corps étranger, flottant par son autre extrémité, mesurant bien 3 à 4 millimètres de long, et parfaitement visible à l'éclairage oblique. Ces symptômes venaient donc confirmer notre diagnostic primitif de « corps étranger profond ».

Or, pour quel motif avons-nous, dès le premier jour, incliné plutôt vers un corps étranger profond du globe de l'œil, en réservant toutefois notre diagnostic définitif, jusqu'à plus ample informé? Nos présomptions en faveur de l'hypothèse que nous admettions, reposaient sur la constatation de deux symptômes et sur l'absence d'un troisième : l'existence d'une hémorrhagie dans le corps vitré, l'opacité limitée du cristallin qui occupait à la fois la partie tout à fait supérieure de la cristalloïde antérieure et de la cristalloïde postérieure nous faisaient supposer que la particule métallique avait dû traverser la partie postérieure de la capsule. La non-constatation de la présence du corps étranger, dans l'opacité légèrement trouble du cristallin, avait presque changé en certitude notre première supposition. Ce sont là, dira-t-on, des subtilités; nous ne le nions pas; mais c'est avec ces nuances seules, c'est par ces recherches minutieuses seules qu'il sera possible d'arriver dans ces cas à un diagnostic certain.

M. Wecker rapporte dans son *Traité des maladies des yeux*, un fait non moins instructif et dans lequel il put affirmer aussi le diagnostic : il s'agit d'une jeune femme qui avait reçu dans l'œil un éclat de capsule. Il existait une plaie de la cornée, de l'iris, et un trouble limité du cristallin au point correspondant. Or, y avait-il corps étranger du cristallin ou bien cette lentille avait-elle été simplement traversée? Telle était la question. Elle fut bien vite résolue par la constatation d'un décollement limité de la rétine, que M. Wecker attribua naturellement à la présence du corps étranger au-dessous de cette membrane.

On pourra donc, dans la plupart des cas, en analysant bien

les symptômes, en combinant bien toutes les données fournies par une observation attentive et réfléchie, éviter l'erreur, et poser un diagnostic exact. Toutefois, nous croyons indispensable, même dans ces cas, de ne poser primitivement qu'un diagnostic provisoire et de garder toujours une prudente réserve au sujet du pronostic. Car, il ne faut jamais oublier que rien n'est plus trompeur, qu'aucune affection ne donne plus souvent lieu à de cruelles méprises que les traumatismes du globe de l'œil, même les plus simples en apparence.

Marche, durée et terminaison. — Après les détails dans lesquels nous sommes entré à propos de l'étude symptomatologique des corps étrangers du cristallin, deux mots suffiront pour résumer la marche de cette affection.

Nous avons vu, en effet, que parfois le corps étranger est tellement inoffensif que sa présence peut rester longtemps inconnue, et du blessé et du chirurgien, et qu'il en résultera à peine un léger trouble de la vision; d'autres fois, au contraire, il détermine un trouble rapide et complet du cristallin tout entier, en même temps qu'une réaction inflammatoire intense et susceptible de compromettre, à bref délai, la nutrition du globe de l'œil. Le plus souvent, enfin, les accidents sont relativement modérés; au bout de quelques jours ils disparaissent spontanément ou sous l'influence d'un traitement antiphlogistique rationnellement institué; à partir de ce moment le corps étranger reste complètement silencieux, et le blessé en est quitte pour une cataracte traumatique. La terminaison la plus ordinaire sera donc la production d'une opacité plus ou moins étendue du cristallin et l'enkystement du corps étranger dans son intérieur. Mais deux autres conditions peuvent également se présenter : nous voulons parler de la sortie spontanée du corps étranger qui a lieu par un mécanisme anatomo-physiologique bien intéressant à étudier. Il arrive, en effet, quelquefois que l'ouverture produite à la cristalloïde par la pénétration du corps vulnérant, est suffisante pour permettre à l'humeur aqueuse la résorption des masses cataractées ; dès lors, le corps étranger devient libre et peut tomber soit dans la chambre anté-

rieure, soit en arrière de l'iris, au contact de la région ciliaire. Dans la première hypothèse, le résultat sera, on ne peut plus favorable, puisqu'il suffira de pratiquer une incision à la cornée pour en pratiquer l'extraction ; dans la seconde, au contraire, le danger sera immense, car il surviendra presque fatalement des accidents d'irido-choroïdite dans l'œil blessé et des troubles sympathiques du côté opposé. Il faudra donc toujours songer à cette terminaison possible, et heureusement rare, de la pénétration d'un corps étranger à l'intérieur du cristallin.

Pronostic et complications. — On peut dire que, d'une manière générale, le pronostic de cette affection est grave, en ce sens qu'elle compromet toujours plus ou moins la vision, qu'elle peut amener l'atrophie de l'œil par irido-choroïdite, et que souvent l'énucléation est la dernière ressource thérapeutique.

Dans tous les cas, ce pronostic est absolument subordonné à l'étendue de l'opacité déterminée par la présence du corps étranger, au point d'implantation de ce dernier, et au degré de la réaction inflammatoire qu'il développe du côté du globe oculaire. Nous avons vu, en effet, dans les observations LIX et LX que des paillettes de fer avaient pu rester au centre du cristallin pendant un temps plus ou moins long, sans déterminer de gêne appréciable dans l'exercice de la vision. Il est bien évident aussi, que, dans les cas où le corps étranger s'implantera tout à fait à la périphérie du cristallin, si l'opacité est limitée, le champ pupillaire pourra demeurer absolument transparent et il n'en résultera pas la moindre altération dans la netteté des images. Voilà donc deux conditions dans lesquelles le pronostic sera extrêmement favorable. Quand, au contraire; l'opacité sera généralisée, ou bien qu'elle sera accompagnée de symptômes inflammatoires, il faudra toujours alors poser tôt ou tard la question d'intervention, et émettre sur le résultat définitif une opinion des plus réservées.

Les complications qui pourront survenir, dans le cours de l'affection qui nous occupe, consistent toutes dans un développement exagéré des accidents inflammatoires, et ne sont

autres que des iritis intenses ou à répétition, des irido-choroïdites et comme conséquence l'atrophie du globe de l'œil. Nous en avons parlé assez longuement déjà pour ne point y insister davantage actuellement; et nous allons aborder de suite l'étude importante du traitement des corps étrangers du cristallin.

Traitement. — Or, une première question est celle de savoir d'abord si l'on doit intervenir activement? et en second lieu, l'intervention étant décidée, quel est le meilleur mode de traitement à employer?

Il est bien évident qu'il y a certains cas pour lesquels tous les chirurgiens tombent d'accord; et personne, par exemple, ne songera à opérer un blessé dont la présence du corps étranger ne gêne que très-légèrement la vision.

Quand l'opacité tout en étant plus étendue, permettra encore au blessé d'apercevoir les gros objets, de se conduire, de pouvoir en un mot vaquer aux occupations ordinaires de la vie, la question d'extraction pourra déjà être discutée. Mais pour nous, notre opinion est parfaitement arrêtée sur ce point, et nous ne voudrions jamais opérer dans un cas analogue qu'à notre corps défendant et après avoir bien averti le blessé des conséquences possibles de l'extraction.

La seule opération qui nous paraisse acceptable en pareil cas, et qui fournit d'ailleurs d'excellents résultats, sera la création d'une pupille artificielle dans un point correspondant à la partie la plus transparente du cristallin.

Il ne faut point oublier, en effet, qu'il y va de l'existence même du globe de l'œil, dans les cas où l'on ne parvient point à saisir le corps étranger; et qu'on voit ainsi assez souvent de pauvres gens, qui après avoir été privés pendant des mois et des années de la vision d'un côté, perdent l'organe lui-même pour avoir exigé l'extraction du corps vulnérant. Nous avons recueilli cette année même une observation malheureuse de cette espèce, et bien que l'opération fût parfaitement indiquée, puisque le blessé ne distinguait absolument rien et qu'il ressentait quelques douleurs de ce côté, elle n'en est pas moins instructive. Elle présente ceci de particulier que cet homme,

qui souffrait légèrement depuis huit mois, fut obligé de se faire enlever le globe de l'œil à la suite des tentatives d'extraction du corps étranger, celui-ci n'ayant pu être saisi et ayant déterminé rapidement des accidents intenses d'irido-choroïdite à gauche et quelques troubles sympathiques à droite.

Observation LXV. — Corps étranger du cristallin gauche (paillette de fer). cataracte traumatique. Douleurs légères depuis huit mois. Tentative d'extraction du corps étranger qui ne peut être saisi. Irido-choroïdite gauche. Troubles fonctionnels sympathiques à droite. Énucléation du globe de l'œil blessé.

M. D..., 31 ans, demeurant 115, rue du Chevaleret, se présente le 22 septembre 1876 à la clinique du Lr Galezowski. Cet homme nous raconte qu'il y a 18 mois (mars 1875), il a reçu une paillette de fer dans l'œil gauche, et qu'à la suite de cet accident, il a perdu la vue de ce côté; mais que depuis huit mois environ, il commence à en souffrir un peu. Il vient demander une opération. L'examen local nous donne les résultats suivants : petite plaie de la cornée et de l'iris, située sur le diamètre vertical et à peu près à 2 millimètres du grand cercle; l'iris présente en ce point une petite perte de substance arrondie, noirâtre, par laquelle a dû passer le corps étranger que nous croyons apercevoir à l'éclairage oblique. La pupille est légèrement dilatée et présente par place quelques exsudations pupillaires. Pas la moindre injection périkératique. Tout le champ pupillaire est occupé par une cataracte molle d'un jaune ambré. Peu de douleurs. Le blessé distingue le jour de la nuit. On lui prescrit l'instillation dans l'œil du collyre ordinaire au sulfate neutre d'atropine. Le 28 septembre, la pupille est complètement dilatée; des taches nombreuses de rouille apparaissent sur la cristalloïde antérieure, surtout dans la partie supérieure. Teinte ambrée très-foncée de la cataracte, due probablement à la présence de péroxyde de fer. L'opération est pratiquée le même jour : incision à la partie externe, à l'union de la cornée et de la sclérotique, avec le couteau lancéolaire droit, et ouverture correspondante de la capsule; au moment du retrait du couteau, sortie de la plus grande partie du cristallin ramolli, mais sans le corps étranger. M. Galezowski va alors à la recherche de ce dernier avec des pinces fines à iridectomie, mais il ne parvient pas à le saisir. Le blessé compte très-bien les doigts. Eau fraîche en permanence sur l'œil, atropine à haute dose 10 centigr. pour 10 gr. Malgré tout, des accidents inflammatoires très-intenses se développent, la cataracte se reproduit très-rapidement, et le 14 octobre nous notons les symptômes ordinaires de l'irido-choroïdite avec obstruction complète de la pupille, refoulement en arrière de l'iris sous forme

d'infundibulum, et agrandissement proportionnel de la chambre antérieure; injection périkératique très-intense et douleurs périorbitaires très-violentes. Le malade se plaint de voir des mouches volantes dans l'œil du côté opposé; l'ophthalmoscope n'y fait d'ailleurs reconnaître aucune lésion, mais il y a une légère mydriase. Les roubles ne faisant qu'augmenter, et les douleurs dans l'œil gauche devenant elles-mêmes insupportables, l'énucléation de cet œil est pratiquée le 5 décembre 1876.

Toutes les fois donc que l'indication de l'opération pourra être discutée, la condition première et capitale qui doit diriger le chirurgien est la possibilité de l'extraction du corps étranger lui-même ; si ce dernier n'est point visible, si sa position même fait craindre à l'opérateur de ne pouvoir point le saisir, nous rejetons de la manière la plus formelle toute intervention thérapeutique chirurgicale. Loin de partager l'avis de ceux qui pensent que peut-être le corps étranger sortira au milieu des couches ramollies du cristallin, nous n'osons pas compter sur un résultat aussi favorable, et nous posons comme condition première de l'opération : la vue du corps étranger, ou tout au moins la connaissance exacte de son point d'implatation, avec la presque certitude de pouvoir le saisir. Telle est, à notre avis, la première question à résoudre par le praticien, avant même de savoir si, oui ou non, le cas, en présence duquel il se trouve, exige une tentative d'extraction.

Les contre-indications de l'extraction ainsi nettement posées, voyons maintenant quand et comment il faudra intervenir ? Trois cas principaux peuvent se présenter dans la pratique, qui exigent chacun un mode thérapeutique particulier et proportionné aux dangers qu'il fait courir à l'organe de la vision.

En premier lieu, si les accidents inflammatoires déterminés par la pénétration du corps étranger, sont modérés et cèdent assez facilement aux moyens antiphlogistiques employés pour les combattre, il ne faut pas trop se hâter de recourir à une opération chirurgicale. Dans ces cas, en effet, il peut arriver : ou, que l'opacité développée autour du corps étranger disparaisse spontanément par résorption et que la vision soit ainsi relativement conservée ; ou bien que le cristallin lui-même

venant à être résorbé, le corps étranger soit enfermé dans la capsule en un point qui ne gêne en rien le passage des rayons lumineux à travers le champ pupillaire. Dans ces conditions, il est bien évident que toute tentative faite pour saisir le corps étranger serait non-seulement contre-indiquée, mais constituerait une faute chirurgicale ; car si par malheur celui-ci ne pouvait être saisi, ou venait à s'échapper pendant son extraction, la conséquence à peu près inévitable serait la perte de l'œil par le développement d'une irido-choroïdite. La règle thérapeutique, dans les faits que nous venons de supposer, consiste donc uniquement dans l'emploi des antiphlogistiques locaux, tels que l'application de sangsues à la tempe correspondante à l'œil blessé, l'emploi du collyre à l'atropine, et l'eau fraîche en permanence sur l'organe atteint. Quand une fois les accidents inflammatoires auront disparu, si le cristallin reste complètement opacifié et que la présence parfaitement reconnaissable du corps étranger puisse en faire supposer l'extraction facile, on sera autorisé jusqu'à un certain point à la tenter; après avoir, bien entendu, constaté préalablement l'intégrité des membranes profondes par l'examen du champ visuel au moyen de la bougie, et par la recherche de l'existence des phosphènes.

Lorsque la présence du corps étranger déterminera, comme dans notre observation 62, des accidents inflammatoires à répétition, et ne cédant momentanément à un traitement parfaitement rationnel, que pour reparaître quelques jours après, il est bien évident encore que l'extraction du corps étranger devra être pratiquée aussi rapidement que possible; avec cette restriction toutefois d'attendre, comme M. Galezowski le fit dans le cas auquel nous faisons allusion, que le point d'implantation de celui-ci soit parfaitement visible, et que rien dans sa recherche ne soit abandonné au hasard.

Si enfin, le cristallin devenu subitement et complètement opaque, produit des phénomènes de compression, de tout point comparables aux accidents glaucomateux ; alors même que le chirurgien consulté ne pourrait déterminer exactement le point où se trouve le corps étranger, la règle est d'intervenir et de faciliter la sortie, sinon du corps du délit, au moins celle de la

plus grande partie du cristallin ramolli, dont le volume excessif est la seule cause des accidents. Dans un pareil cas il n'y a point à hésiter, car tout retard peut amener la perte définitive de la vision ; et entre deux maux, il faut nécessairement choisir le moindre. Si le corps étranger n'est pas entraîné avec la substance ramollie dn cristallin, il sera toujours temps, plus tard, de chercher à en pratiquer l'extraction; l'essentiel est de conjurer les premiers accidents.

Or, une fois l'extraction du corps étranger bien décidée, comment faut-il la pratiquer. Les modes opératoires varieront avec la profondeur même à laquelle siége celui-ci dans l'épaisseur du cristallin ; mais la règle pratique, dont il ne faut jamais se départir, consiste à se préoccuper uniquement du corps vulnérant et à chercher à le saisir avant tout.

Quand il sera, par exemple, implanté en partie dans l'iris et en partie dans le cristallin, on devra commencer par pratiquer l'excision de l'iris afin d'enlever le corps étranger en même temps que la portion de cette membrane dans laquelle il est compris ; l'extraction de la cataracte n'aura lieu qu'ensuite.

Lorsque le corps étranger est plus ou moins profondément implanté dans le cristallin, il faut, après avoir pratiqué une incision suffisamment large, à l'union de la cornée et de la sclérotique, et ordinairement dans un point aussi rapproché que possible du corps étranger, conduire très-habilement la curette en arrière de celui-ci, ou le saisir directement avec de fines pinces à iridectomie, afin d'éviter sa chute en arrière de l'iris, au niveau de la région ciliaire.

Dans les cas malheureux où cet accident arrivera, et où il sera absolument impossible de ressaisir le corps étranger, il faudra surveiller avec le plus grand soin l'œil blessé ; et s'il survient des symptômes d'irido-choroïdite, ne pas hésiter un instant à pratiquer l'énucléation du globe de l'œil.

CHAPITRE V.

DU TRAUMATISME, DES BLESSURES ET DES CORPS ÉTRANGERS DE LA CONJONCTIVE.

La position tout à fait superficielle de la conjonctive par rapport aux autres membranes qui entrent dans la composition du globe oculaire, sa situation au niveau de l'hémisphère antérieur de cet organe, font tout naturellement prévoir *a priori* que les traumatismes doivent l'atteindre de préférence et qu'elle doit être fréquemment le siége de contusions, de blessures ou de corps étrangers. Et, en effet, la clinique vient confirmer de tout point ces données théoriques, puisqu'elle nous permet d'affirmer que, par ordre de fréquence, les traumatismes de la conjonctive occupent le second rang, la première place étant réservée à la cornée. Si nous nous reportons, pour juger cette question, à notre statistique de 1875, qui nous sert de base et qui comprend, comme on sait, 342 affections traumatiques du globe de l'œil, nous trouvons que sur ces 342 cas, 61 ont trait à la conjonctive, c'est-à-dire 17,836 p. 100, et approximativement 18 sur 100, proportion relativement considérable. D'autre part, les chiffres que nous avons donnés dans notre chapitre premier, en nous occupant de la cornée, prouvent que les traumatismes de cette membrane présentent une fréquence sensiblement double, et que, par conséquent, la conjonctive ne vient qu'en second lieu; ce qui était d'ailleurs parfaitement présumable, en raison même de la situation respective de chacune d'elles au niveau de la partie antérieure du globe de l'œil.

Les nombreux détails dans lesquels nous sommes entré à propos des affections traumatiques de la cornée, les développements circonstanciés que nous avons présentés dans cette partie de notre étude nous permettront d'être plus concis et de donner moins d'étendue à ce chapitre. Les lésions de la cornée et de

la conjonctive sont loin, d'ailleurs, de se rencontrer toujours isolément, puisque la solidarité qui existe entre elles à l'état physiologique se retrouve à l'état morbide. De cette parenté, de ce lien pathologique résultera pour nous un écueil, celui de nous répéter; mais nous ferons tout ce qui dépendra de nous pour l'éviter, et les faits cliniques importants fixeront seuls notre attention.

Pour mettre autant d'ordre que possible dans cette question, pour fournir des points de repère aussi nets que possible au milieu des nombreuses lésions que nous avons à passer en revue, nous diviserons les affections traumatiques de la conjonctive en quatre grandes classes :

La première comprendra les contusions :

La deuxième, les érosions et les blessures proprement dites;

La troisième, les brûlures et les cautérisations;

La quatrième, les corps étrangers.

Nous terminerons enfin par quelques mots sur les opérations chirurgicales pratiquées sur cette membrane.

CONTUSION DE LA CONJONCTIVE.

Fréquence et étiologie. — Les contusions simples de la conjonctive, sans érosion ni blessure, sont les moins fréquentes des affections traumatiques de cette membrane, ce qui se conçoit très-bien en raison de sa texture et de sa faible épaisseur au niveau du globe de l'œil. C'est ainsi que sur les 61 cas dont nous avons parlé plus haut, la contusion est notée 11 fois. Comme il était également facile de le prévoir, la contusion se rencontre beaucoup plus souvent chez l'homme que chez la femme : sur ces 11 cas, 9 se rapportent au sexe masculin et 2 seulement au sexe féminin ; ce qui résulte tout naturellement des occupations différentes de chacun d'eux et des traumatismes auxquels les exposent leurs travaux journaliers.

Si nous recherchons, en effet, quelle est la source la plus ordinaire des contusions de la conjonctive, nous verrons qu'on

peut distinguer deux grandes classes de causes étiologiques, suivant qu'on a affaire à un choc portant directement et appliqué d'une façon immédiate sur la conjonctive, ou bien au contraire que ce choc n'atteint cette membrane qu'indirectement et à travers l'épaisseur des espèces de coussinets formés par les paupières convulsées spasmodiquement au moment du traumatisme. A chacune de ces formes de contusion, que nous appellerons contusion directe et contusion indirecte, correspond une étiologie particulière. Dans la première catégorie, nous trouvons notés comme causes : la projection contre la conjonctive de corps et de parcelles métalliques plus ou moins gros, mais n'atteignant toutefois jamais un volume considérable; le choc d'une branche d'arbre, des coups d'ongle portés par des enfants en bas âge à leur mère ou à leur nourrice, etc.; en un mot, ce qu'il y a de caractéristique est la petitesse relative des instruments ou des corps contondants. La contusion indirecte, au contraire, est le fait presque constant d'objets beaucoup plus développés et beaucoup plus volumineux; chacun connaît, pour en avoir vu bien souvent, les larges ecchymoses sous-conjonctivales résultant d'un coup de poing sur la figure, d'un choc de la région orbitaire contre un objet mousse; de gros morceaux de fer, de fonte, des pierres déterminent fréquemment des symptômes identiques.

Or, dans tous ces cas, que la contusion soit le fait d'un choc direct ou indirect, elle se traduit, du côté de la conjonctive, par deux phénomènes principaux, qu'on peut rencontrer isolément ou réunis, mais dont l'un d'eux au moins se présente toujours comme la conséquence forcée de la contusion conjonctivale : nous voulons parler de la conjonctivite traumatique et de l'ecchymose sous-conjonctivale. Nous allons examiner rapidement chacune de ces deux affections.

CONJONCTIVITE TRAUMATIQUE.

La conjonctivite traumatique se rencontre constamment à la suite des chocs qui ont porté sur la conjonctive, ainsi que dans

les cas de blessure, de brûlure et de corps étranger de cette membrane; elle présente toutefois, dans les différentes questions que nous examinons en ce moment, des différences capitales : dans le cas de contusion, elle constitue habituellement toute l'affection, la conjonctivite est le seul, ou du moins le symptôme prédominant; dans les autres, au contraire, l'inflammation de la conjonctive est un phénomène tout à fait secondaire et d'une importance médiocre, la plaie, la cautérisation résultant de la brûlure ou le corps étranger occupant la première place et jouant le principal rôle dans la scène morbide. Aussi ne parlerons-nous ici que de la conjonctivite traumatique simple, sans complication.

Elle peut varier d'ailleurs en intensité et affecter tous les degrés, depuis une simple injection vasculaire, localisée au point de la conjonctive où a porté le choc, jusqu'à l'inflammation généralisée de toute la conjonctive avec chémosis séreux plus ou moins prononcé.

On aura donc affaire, dans la plupart des cas, à une conjonctivite simulant de tout point une conjonctivite catarrhale et présentant les mêmes symptômes qu'il suffit de rappeler sans y insister : comme phénomènes subjectifs, une sensation de cuisson, de chaleur, parfois même de graviers au niveau des paupières, de la photophobie, du larmoiement; comme phénomènes objectifs, une rougeur plus ou moins étendue, plus ou moins marquée de la muqueuse conjonctivale, un boursouflement plus ou moins prononcé de cette membrane, enfin un écoulement muqueux ou muco-purulent plus ou moins abondant.

Si n'étaient le développement rapide de l'affection et la connaissance du traumatisme comme cause étiologique, tout diagnostic différentiel serait impossible avec une conjonctivite catarrhale ordinaire. Vouloir établir des symptômes spéciaux à chacune d'elles serait aller contre les faits qui nous sont fournis par la clinique; et nous aimons mieux avouer qu'en pareil cas, les antécédents seuls doivent nous servir de guide.

Cette distinction, toutefois, il ne faut pas l'oublier, a une importance capitale, car si le pronostic, dans l'une et dans

l'autre affection, ne présente d'une manière générale aucune gravité, le traitement est absolument opposé et les indications thérapeutiques également contraires.

Tandis que, en effet, dans les conjonctivites catarrhales l'eau froide est formellement interdite, et que l'eau tiède et même chaude donne des résultats excellents ; celle-ci, au contraire, ne doit jamais être employée, immédiatement après l'accident, du moins, dans les cas de conjonctivite traumatique, et doit céder le pas à l'eau froide et même à l'eau glacée, pendant les quarante-huit premières heures. Telle est au reste la méthode thérapeutique qui nous paraît préférable et que nous croyons devoir préconiser pour les contusions de la conjonctive, variable suivant l'intensité de l'inflammation elle-même.

Quand la conjonctivite est peu marquée et caractérisée par une rougeur et une dilatation vasculaire peu prononcées, l'application de compresses trempées dans l'eau froide et renouvelées constamment pendant vingt-quatre ou quarante-huit heures, suffiront dans la plupart des cas pour se rendre maître de l'affection ; au besoin un léger collyre au sulfate de zinc achèverait la guérison.

Si l'inflammation est plus étendue et paraît tendre à la diffusion, on doit agir plus énergiquement et ne pas attendre la production du chémosis; c'est alors, qu'à l'application locale de compresses d'eau fraîche ou glacée, il faut ajouter l'administration d'un purgatif et l'application de six ou huit sangsues à la tempe correspondant à l'œil blessé. Pour ce qui est des révulsifs intestinaux, et de leur mode d'emploi, les avis sont partagés : certains ophthalmologistes recommandent des purgatifs peu énergiques mais continués pendant plusieurs jours, pendant plusieurs semaines même de suite, et dans ce cas le calomel, à la dose journalière de 0,50 à 1 gr. est celui auquel ils donnent la préférence; d'autres, au contraire, préfèrent donner de suite un grand coup, si nous osons nous servir de cette expression, et se contentent de prescrire un seul purgatif, mais énergique, immédiatement après l'accident. M. Galezowski a toujours recours à cette dernière méthode, et fait prendre ordinairement 50 à 60 gr. de sulfate de soude. D'après

les résultats que nous avons vus à sa clinique, nous ne saurions trop engager les praticiens à préférer ce mode d'administration.

Quand enfin on se trouve en présence d'une conjonctivite intense avec un chémosis faisant craindre quelque complication du côté de la cornée, au traitement à la fois antiphlogistique et révulsif dont nous venons de parler, il faut joindre de larges et nombreuses scarifications de la conjonctive et renouveler plusieurs fois, si besoin est, l'application de sangsues et l'administration des purgatifs. Il sera bien rare de ne point juguler, par ce traitement rationnellement appliqué, les inflammations même les plus intenses et les plus redoutables au premier abord.

Telles sont les indications qu'on doit remplir immédiatement après l'accident, ou dans les quelques heures qui suivent. Mais si l'on est appelé quelques jours seulement après, ou bien si l'affection paraît prendre une marche sinon chronique du moins subaiguë, d'autres moyens sont à notre disposition. C'est alors qu'il faudra renoncer à l'eau froide pour l'eau chaude, et employer successivement les collyres au borax, au sulfate de zinc, au sous-acétate de plomb; si l'affection persiste ou que l'amélioration soit trop longue à se produire, les cautérisations répétées deux fois la semaine avec un cristal de sulfate de cuivre; enfin, en cas d'échec, les cautérisations avec la solution de nitrate d'argent seraient nettement indiquées.

ECCHYMOSES SOUS-CONJONCTIVALES

L'épanchement de sang au-dessous de la conjonctive qui est un symptôme à peu près constant, ou tout au moins très-fréquent de la contusion de cette membrane, se présente dans bien d'autres circonstances, qui, sans avoir toujours un rapport immédiat avec les traumatismes du globe de l'œil, ne doivent cependant point être ignorées; de la connaissance exacte, en effet, du mécanisme de la formation de cette ecchymose sous-conjonctivale, résultent des données certaines au sujet du dia-

gnostic et surtout du pronostic ; à côté de telle ecchymose qui est d'une bénignité remarquable, il en est telle autre au contraire qui est symptomatique d'une affection très-grave et souvent mortelle. C'est ce qui nous a décidé à réunir ici toutes les formes d'ecchymoses sous-conjonctivales pour lesquelles on peut être consulté, et à former un petit alinéa particulier de leur ensemble ; le diagnostic différentiel entre les épanchements de nature traumatique et les autres se trouvera tout naturellement établi, et le sujet y gagnera en clarté. Or, d'après les nombreux cas que nous avons observés, et d'après les recherches que nous avons faites, nous croyons pouvoir établir quatre classes différentes d'ecchymoses sous-conjonctivales, rangées ainsi par ordre de fréquence :

1° Ecchymoses sous-conjonctivales par contusion du globe de l'œil ;

2° Ecchymoses sous-conjonctivales consécutives à une fracture de l'orbite et plus particulièrement de la paroi supérieure ;

3° Ecchymoses sous-conjonctivales survenant à la suite de violents efforts ou d'accès de toux prolongés ;

4° Enfin des ecchymoses auxquelles on ne peut attribuer aucune cause étiologique, et que pour ce motif nous désignerons du nom d'ecchymoses sous-conjonctivales spontanées.

Nous retrouverons bien encore l'épanchement sanguin sous-conjonctival dans certaines blessures de la conjonctive ; mais, comme dans ces cas, ce symptôme est tout à fait secondaire, et n'offre qu'une importance relative par rapport à la plaie elle-même, nous n'en ferons point une classe à part, et nous nous contenterons d'en parler à propos des blessures de cette membrane.

Chacune de ces formes spéciales présente des caractères particuliers et survient dans des conditions données, que nous allons passer rapidement en revue.

A. — *Ecchymoses sous-conjonctivales par contusion du globe de l'œil.*

Ce symptôme se rencontre dans la plupart des cas de contusion du globe de l'œil, pourvu que le choc ou le traumatisme ait été tant soit peu marqué; et d'ailleurs la production facile de cet épanchement sanguin dans le tissu cellulaire sous-conjonctival se conçoit très-facilement quand on se rappelle la richesse vasculaire de cette région en même temps que la ténuité extrême des artérioles et des veinules qui s'y distribuent.

Cet épanchement sanguin est d'ailleurs excessivement variable en étendue et en abondance, et passe par tous les degrés depuis la simple tache ecchymotique, de la grosseur d'une tête d'épingle, jusqu'au véritable thrombus occupant la conjonctive bulbaire tout entière et formant au pourtour de la cornée un bourrelet plus ou moins saillant, analogue à celui du chémosis séreux le plus intense. Ces différents degrés dépendent uniquement du reste de la cause même de la contusion, et varient suivant que l'on a affaire à une contusion directe ou à une contusion indirecte.

Dans le cas de contusion directe, produite, par exemple, par la projection sur la conjonctive d'un petit corps étranger métallique, plus ou moins arrondi et mousse, nous verrons simplement au point même où a porté le choc, une légère tache, d'un rouge plus ou moins foncé, s'irradiant dans tous les sens et allant en diminuant d'intensité vers la périphérie, en passant successivement par toutes les nuances. Dans la plupart des cas, l'infiltration sanguine reste très-nettement limitée au pourtour de la cornée et ne pénètre point dans l'épaisseur de cette membrane; nous avons cependant noté deux fois cette particularité dans des observations de traumatisme.

Dans l'une d'elles le tiers interne de la cornée était occupé, avant la contusion, par un ancien ptérygion en voie de régression, et c'est dans l'épaisseur même de ce tissu fibroïde que le

sang s'était infiltré jusque vers le centre de la cornée; un ptérygion identique existait également du côté opposé. Voici d'ailleurs le résumé succinct de ce fait intéressant.

Observation LXVI. — Ecchymose sous-conjonctivale occupant la moitié interne de la conjonctive bulbaire, et empiétant dans l'épaisseur d'un ancien ptérygion sur le tiers interne et inférieur de la cornée.

M. F..., 54 ans, demeurant 16, cité Popaincourt, ouvrier serrurier, se présente le 22 février 1878 à la clinique du Dr Galezowski, Cet homme nous rapporte que, la veille, en burinant, un morceau d'acier lui est sauté dans l'œil droit; que, depuis ce moment, il voit très-trouble et que l'œil est tout rouge. Il ne souffre pas, mais il craint de perdre la vue complètement de ce côté, et ce motif seul l'amène à la consultation. L'examen local montre une ecchymose d'un rouge intense, occupant le tissu sous-conjonctival de la moitié interne du globe de l'œil, et offrant ceci de particulier : au lieu d'être parfaitement limité au pourtour de la cornée et de présenter, comme d'habitude, la forme d'un croissant, le sang a envahi le tiers interne et inférieur de la cornée, ce qui explique le trouble notable de la vision ; il est facile de reconnaître que cette infiltration sanguine s'est faite dans l'épaisseur d'un ancien ptérygion, dont elle occupe, d'ailleurs, exactement les limites. Un ptérygion identique existe du côté opposé.

Eau fraîche sur l'œil ; 50 grammes de sulfate de soude à prendre le lendemain matin.

Toutefois il est bon de noter que ce sont là des faits exceptionnels et l'on peut affirmer que le plus souvent la membrane transparente est intacte. Les causes donc de ces petites ecchymoses localisées sont toujours des corps de petit volume, lancés avec une force minime et incapables de pénétrer dans l'épaisseur de la conjonctive. Parmi les observations de ce genre que nous avons recueillies nous allons citer, en raison même de la rareté de l'agent producteur, la suivante, dans laquelle l'ecchymose résultait du frottement d'un cil dévié, et disparut par l'ablation pure et simple du corps irritant.

Observation LXVII. — Ecchymose sous-conjonctivale, d'un rouge

foncé, occupant toute la partie interne du globe oculaire gauche, et résultant du frottement d'un cil dévié.

M. Hick...., 47 ans, demeurant 39, rue Ramé, se présente le 14 février 1878 à la consultation du Dr Galezowski. Cet homme nous rapporte que, la veille, c'est-à-dire le 12, il s'est aperçu qu'il avait, selon son expression, « une tache de sang sur l'œil » et que celle-ci a encore augmenté d'étendue, ce qui l'inquiète beaucoup. Pas la moindre douleur, pas le moindre trouble de la vision. Comme antécédent, il nie tout traumatisme, tout effort exagéré ; d'ailleurs, il n'est point enrhumé et ne tousse point. L'examen local fait reconnaître un épanchement sanguin, à peu près arrondi, occupant tout le tissu sous-conjonctival situé entre la caroncule et le bord interne de la cornée, sans soulèvement appréciable de la conjonctive : un cil de la paupière inférieure, dévié en dedans et frottant constamment en ce point, paraît à M. Galezowski la seule cause de cette affection.

Arrachement du cil et application simplement de compresses d'eau froide sur l'œil. L'ecchymose a disparu rapidement.

Quand au contraire l'ecchymose sous-conjonctivale, au lieu d'être la conséquence d'un choc direct de la conjonctive, résulte d'un traumatisme indirect et ordinairement beaucoup plus violent, tel qu'un coup de poing, une balle, un morceau de fer dans l'œil, elle est toujours très-abondante. C'est alors que toute la conjonctive bulbaire est le siége d'une infiltration sanguine d'un rouge brun noirâtre accentué, avec soulèvement plus ou moins marqué de cette membrane qui masque complètement la sclérotique; tout au pourtour de la cornée, existe un bourrelet mesurant parfois 2 ou 3 millimètres de hauteur : cet ensemble symptomatique donne à la physionomie un cachet particulier et qu'on ne peut oublier quand on l'a vu une fois. Tous ces caractères étaient des plus accentués chez une malheureuse femme, qui portait ainsi un double épanchement sous-conjonctival, à la suite de coups que son mari lui avait, dans un moment d'ébriété, trop généreusement distribués, et qui vint à la clinique chercher un moyen de faire disparaître le plus vite possible ces traces gênantes d'une amitié par trop touchante. Car, ce qui est remarquable et ce que nous devons noter tout particulièrement, c'est que, dans la plupart des cas, ces épanchements sanguins sous-conjonctivaux, même les plus étendus

et les plus volumineux, déterminent fort peu de douleur et s'accompagnent plutôt d'une sensation de gêne, de tension oculaire; ce que les malades demandent, en somme, quand ils viennent vous consulter, n'est point un allègement à la douleur, mais la disparition rapide de l'épanchement.

Celle-ci d'ailleurs ne se fait ordinairement qu'avec une certaine lenteur, et demande toujours suivant son abondance, plusieurs jours et même plusieurs semaines. Dans ces cas l'ecchymose disparaît insensiblement et présente la série des colorations qu'on rencontre dans tous les épanchements sanguins ordinaires, variant du rouge foncé au jaune verdâtre, suivant l'époque à laquelle remonte l'accident. Il n'y a donc là rien de particulier au globe de l'œil.

D'une manière générale, on peut dire que l'ecchymose sous-conjonctivale par contusion présente une très-grande bénignité, les cas seuls, où l'épanchement est très-abondant, sont susceptibles de complications que nous devons faire connaître afin de pouvoir les prévenir et les combattre en toute connaissance de cause. En premier lieu, il peut résulter de la distension, du soulèvement exagéré de la conjonctive, une rupture spontanée de cette membrane; par suite la communication directe de l'air avec le foyer sanguin, et la formation d'un abcès hématique avec toutes ses conséquences. Et puis, la nutrition de la cornée elle-même peut être plus ou moins compromise par le chémosis sanguin résultant de l'épanchement; la compression mécanique des vaisseaux qui cheminent dans le tissu cellulaire sous-conjonctival et qui viennent au pourtour de la membrane transparente apporter les matériaux de sa nutrition, amène leur oblitération ou tout au moins une diminution très-appréciable de leur calibre, et comme résultat la nécrose totale ou partielle de la cornée. Dans tous les cas l'intégrité du globe de l'œil est sérieusement compromise. Nous dirons tout à l'heure quelles sont les indications thérapeutiques à remplir en pareille occurrence.

Une remarque, dont nous ferons valoir dans un instant toute la valeur au point de vue du diagnostic, nous reste à faire; c'est que dans toutes les observations où l'ecchymose reconnaît

comme cause une contusion du globe de l'œil celle-ci survient immédiatement après le traumatisme ou dans les quelques heures qui suivent; jamais l'épanchement ne se produit tardivement.

B.—*Ecchymose sous-conjonctivale symptomatique d'une fracture du crâne.*

La fréquence de l'ecchymose sous-conjonctivale comme symptôme de fracture de la base du crâne à été notée depuis longtemps, à la suite des traumatismes portant sur le rebord orbitaire et au niveau de la région frontale de la voûte du crâne; mais à Maslieurat Lagémard revient l'honneur d'avoir bien fixé, dans un travail publié dans les Archives de médecine, t. XI, 5° série, p. 302, quelles sont les conditions que doit remplir ce symptôme pour avoir une valeur réelle. On conçoit, en effet, combien la méprise doit être facile entre une simple ecchymose par contusion du globe de l'œil et celle au contraire qui accompagne une fissure de la voûte orbitaire, à la suite d'un choc plus ou moins violent portant sur cette région, si l'on n'a point de données exactes, de points de repère infaillibles qui permettent de porter un diagnostic certain. On comprend facilement aussi quelle est l'importance de ce diagnostic exact, surtout au point de vue du pronostic et du traitement, et combien serait coupable le chirurgien qui, par inadvertance ou par ignorance, se méprendrait sur leur valeur symptomatologique, et traiterait avec la même légèreté un homme dont le crâne serait fracturé, et celui qui aurait une affection tout à fait bénigne du globe oculaire. C'est pourquoi nous nous arrêtons avec tant d'insistance sur ce sujet.

Quels sont donc les signes propres à chacune de ces formes particulières d'épanchement? Et d'abord y a-t-il un moyen certain de les différencier?

Vouloir chercher dans la forme, dans l'étendue, dans la position, dans l'abondance de l'ecchymose sous-conjonctivale une solution à la question qui nous occupe, nous paraît absolument

impossible en clinique et nous n'en parlerons même pas. Il n'y a qu'une seule manière, selon nous, d'arriver à établir le diagnostic, c'est de rechercher avec soin et d'établir le moment exact de l'apparition de l'épanchement sanguin; de fixer le temps qui s'est écoulé entre le traumatisme et le début de la teinte ecchymotique. Là est le nœud de la question. Nous avons dit plus haut, en effet, que l'ecchymose sous-conjonctivale par contusion simple du globe de l'œil apparaît subitement après le choc et en est un symptôme immédiat; la soudaineté de son développement en est donc un caractère pour ainsi dire pathognomonique.

L'ecchymose, au contraire, qu'on retrouve comme symptomatique d'une fracture de la base du crâne offre ceci de particulièrement intéressant, de ne se produire que petit à petit et de ne débuter que vingt-quatre heures au moins après l'accident, plus souvent même après le deuxième et le troisième jour; ce qui s'explique très-bien par la migration du sang provenant de la voûte orbitaire jusque sous la conjonctive oculaire. D'autre part, cette forme particulière d'ecchymose offre un autre caractère également important : c'est de précéder constamment l'infiltration sanguine dans l'épaisseur des paupières, quand celle-ci se présente, ce qui n'existe point dans le cas de contusion directe de l'œil, l'ecchymose palpébrale et sous-conjonctivale survenant en même temps et pour le même motif, lorsqu'elles se trouvent réunies. Nous ne saurions mieux faire, au reste, que de citer textuellement l'opinion de Duplay à ce sujet : « Si l'on suppose, en effet, une fracture intéressant la partie antérieure de la base du crâne, le sang s'infiltrant dans le tissu cellulaire lâche et lamelleux qui entoure le globe de l'œil, pénètre de proche en proche dans le tissu sous-conjonctival et apparaît rapidement à travers la membrane muqueuse. D'autre part, l'infiltration sanguine est limitée du côté des paupières par l'aponévrose palpébrale, et ce n'est qu'après un certain temps ou lorsque la quantité de sang est très-considérable que cette barrière est franchie, et que l'ecchymose se montre sur la face cutanée des paupières. » (Follin et Duplay, Traité élém. de path. externe, p. 475, t. III.)

Ainsi donc, voilà qui est bien net : toute ecchymose survenant immédiatement après le traumatisme est le fait d'une contusion simple du globe de l'œil; si elle débute seulement un, deux ou trois jours après l'accident, elle indiquera ordinairement une fracture du crâne. Telle est la règle, tels sont les principes qui doivent guider le praticien et servir de base au pronostic et à la thérapeutique.

Sans doute, on se trouvera parfois en présence de cas compliqués et dans lesquels ces deux espèces d'ecchymoses sous-conjonctivales pourront se rencontrer simultanément; mais même dans ces cas difficiles et obscurs, la marche, l'abondance et l'intensité de l'épanchement seront d'une grande utilité. En effet, un examen attentif permettra de reconnaître vers le second ou le troisième jour après l'accident une augmentation subite de l'ecchymose en étendue et en abondance; la teinte deviendra plus foncée, et les parties de la conjonctive qui pouvaient être intactes deviendront elles-mêmes le siége de l'épanchement. Cette constatation seule doit faire admettre l'existence d'une fracture du crâne; d'ailleurs les autres symptômes propres à cette espèce de traumatisme ne devront point être négligés, et pourront bien souvent lever les doutes.

Le diagnostic ainsi posé, le pronostic et la thérapeutique en découleront tout naturellement; il est bien certain ici que l'ecchymose sous-conjonctivale a une importance tout à fait secondaire, et que ce qui domine la scène est la fracture de la base du crâne. C'est donc le traitement de ces fractures qu'il faut instituer. Nous n'y insisterons pas, le but que nous nous étions proposé étant simplement de poser le diagnostic; et la question ne rentrant plus maintenant dans notre sujet.

C. — *Ecchymose sous-conjonctivale, suite de toux ou d'effort.*

L'ecchymose sous-conjonctivale survenant à la suite de violents accès de toux, ou comme conséquence d'efforts prolongés ou exagérés, sans être très-fréquente, se présente cependant de temps à autre dans les cliniques ophthalmologiques, et nous

pouvons apprécier approximativement à huit ou dix le nombre des cas que nous avons observés depuis deux ans à celle du Dr Galezowski. On la rencontre habituellement chez de jeunes enfants atteints de coqueluche, quelquefois chez les vieillards, et beaucoup plus rarement chez les adultes.

Son siége le plus ordinaire est la partie interne et inférieure de la conjonctive bulbaire au niveau du lac lacrymal; elle affecte là la forme d'un croissant plus ou moins effilé à concavité interne tournée du côté de la cornée; rarement elle est très-abondante et soulève d'une façon notable la muqueuse conjonctivale. Presque toujours elle est unilatérale, et les cas dans lesquels elle se produit des deux côtés simultanément sont cités comme des faits exceptionnels. M. Galezowski l'observa entre autres sur un homme âgé de 47 ans, qui à la suite d'un violent accès de toux fut pris subitement de vertige et d'étourdissements; une heure après, ces symptômes avaient disparu, mais l'œil gauche était tout noir. A l'examen, huit jours après, toute la conjonctive bulbaire de l'œil gauche était soulevée par une couche épaisse de sang presque noir; une légère ecchymose existait dans le cul-de-sac inférieur à droite.

Le seul élément de diagnostic que l'on possède sur la nature de cette forme spéciale d'ecchymose sous-conjonctivale repose sur l'absence bien constatée de tout traumatisme et sur la coïncidence parfaite de son apparition brusque et rapide avec un violent accès de toux ou un effort exagéré. On ne pourrait confondre cette espèce qu'avec les épanchements survenant spontanément, ou pour mieux dire, sans cause connue ou appréciable.

Dans tous les cas, le pronostic est excessivement bénin, et cette affection ne présente que le grave inconvénient de tourmenter beaucoup les malades; car elle disparaît spontanément et n'exige que bien rarement l'intervention thérapeutique.

D. — *Ecchymose sous-conjonctivale spontanée.*

On désigne sous le nom d'ecchymoses sous-conjonctivales

spontanées, celles dont il nous est absolument impossible de retrouver la cause, et dont la pathogénie échappe complètement à nos recherches. Aussi ce mot ne fait-il dans bien des cas que cacher notre ignorance. Toutefois, en descendant au fond des choses, on est bien forcé d'admettre deux classes tout à fait opposées d'ecchymoses sous-conjonctivales dites spontanées : dans la première, l'hémorrhagie est liée tantôt à un mauvais état général, elle est le résultat d'une altération particulière du sang, du cœur ou des vaisseaux, d'une diathèse spéciale; tantôt elle dépend d'une sorte de prédisposition aux congestions du globe oculaire. Dans la seconde, il est impossible de noter la moindre tare, la moindre altération ni locale ni générale de l'organisme, et l'ecchymose mérite à proprement parler le nom de spontanée. Tel est le fait suivant d'un vaste épanchement sanguin sous-conjonctival survenant inopinément et sans la moindre cause chez un vigoureux ouvrier de 42 ans, parfaitement bien portant d'ailleurs et n'ayant aucune prédisposition hémophilique.

Observation LXVIII. — Large ecchymose sous-conjonctivale occupant la moitié inférieure du globe oculaire, et survenue chez un homme vigoureux, sans cause appréciable.

M. H..., 42 ans, demeurant 45, rue de Loppe, se présente le 17 décembre 1878 à la clinique du Dr Galezowski. Cet homme nous raconte que, il y a quatre jours, il a remarqué une petite tache ecchymotique sur l'œil droit, que peu à peu celle-ci a augmenté et qu'aujourd'hui l'œil presque tout entier est rouge. D'ailleurs, pas la moindre douleur; à peine un peu de tension oculaire. Pas d'antécédents traumatiques, pas de toux, pas d'efforts, pas d'affection du cœur. Nous ne trouvons nous-même aucune cause à cette large ecchymose d'un rouge presque noir et qui occupe les deux tiers inférieurs de la conjonctive bulbaire, soulevant légèrement cette membrane. — Eau fraîche sur l'œil. — Depuis, M. H... n'a plus reparu.

Dans ces cas et dans tous ceux analogues qui existent chez des sujets bien constitués, l'ecchymose est un fait purement accidentel et qui n'entraîne pas la moindre gravité; aussi n'y a-t-il pas lieu de nous y arrêter plus longtemps.

Mais il est loin d'en être de même pour les ecchymoses que

nous avons rangées dans la première catégorie et dont on peut rattacher la formation à un état général ou à un état local prédisposant. Celles, par exemple, qui surviennent dans le cours du scorbut ou chez les hémophiliques, ne sont qu'une localisation de la diathèse, et comportent la même gravité ; l'affection générale seule doit préoccuper le chirurgien, et le diagnostic est dans ces cas assez facile.

Quand, au contraire, l'épanchement sanguin est la conséquence d'une prédisposition particulière localisée à l'organe de la vision, et dont la connaissance échappe à nos moyens d'investigation, comment se prononcer, et sur quel fondement asseoir son diagnostic? Une observation très-curieuse rapportée par Desmarres père va nous permettre de nous former une opinion. Ce savant ophthalmologiste observa, en effet, un sujet chez lequel survenaient presque tous les mois régulièrement, dès la jeunesse, des ecchymoses sous-conjonctivales spontanées ; or, plus tard cette personne fut atteinte d'un glaucome avec apoplexies rétiniennes. D'où nous concluons, au point de vue clinique, que toutes les fois qu'une ecchymose sous-conjonctivale dite spontanée se répétera à intervalles plus ou moins rapprochés, cette donnée seule devra nous mettre en garde et nous faire supposer une prédisposition maladive de l'organe atteint ; par suite le pronostic devra être très-réservé. Telle est la conséquence que nous nous croyons en droit de tirer du fait si curieux de Desmarres.

Les différentes espèces d'ecchymoses sous-conjonctivales ainsi parfaitement définies, voyons quel est le traitement qui leur convient, et comment celui-ci doit varier suivant l'abondance et l'étendue de l'épanchement.

Quand ce dernier est peu prononcé et forme une simple tache ecchymotique, sans soulèvement appréciable de la conjonctive, il n'y a pas lieu d'intervenir, et de simples compresses d'eau fraîche ou d'infusion d'arnica suffiront à en déterminer la résorption.

L'épanchement est-il plus accentué, les moyens précédents, joints à l'administration d'un purgatif (40 ou 50 grammes de sulfate de soude), rempliront les indications.

Où la question est plus compliquée, c'est lorsqu'il s'agit d'une énorme ecchymose, occupant en surface toute ou presque toute la conjonctive bulbaire, et présentant une épaisseur de plusieurs millimètres, dans ces cas où la muqueuse conjonctivale est fortement distendue et la cornée menacée dans sa nutrition. Il faudra commencer alors par l'application (renouvelée au besoin) de huit à dix sangsues à la tempe correspondante à l'œil malade ; par l'instillation de 4 ou 5 gouttes par jour du collyre à l'atropine ; par l'application en permanence sur les paupières de compresses trempées dans de l'eau très-fraîche et même glacée ; en y joignant, bien entendu, l'administration d'un purgatif énergique. Si malgré ce traitement rationnel, l'épanchement ne diminue pas, et que la cornée perde un peu de sa transparence, il ne faut pas hésiter à pratiquer de nombreuses scarifications superficielles sur la conjonctive. Comme dernière ressource, resterait l'incision de cette membrane, et l'évacuation des caillots sanguins, suivie de nombreuses injections détersives, fréquemment renouvelées. Heureusement que ces dernières ressources deviendront bien rarement indispensables ; et, d'ailleurs, il ne faut les employer que comme pis aller, la communication du foyer sanguin avec l'air extérieur étant toujours une circonstance fâcheuse et défavorable.

Blessures de la conjonctive.

On entend par blessure de la conjonctive toute solution de continuité de cette membrane produite par les instruments piquants, tranchants et contondants; cette solution de continuité peut elle-même, d'ailleurs, varier beaucoup en profondeur, et présentera tous les degrés depuis une simple excoriation de la muqueuse jusqu'à la division complète de toute son épaisseur, ce qui établit tout naturellement deux grandes classes : 1° les lésions tout à fait superficielles ou érosions de la conjonctive ; 2° les blessures proprement dites. Ces dernières, de plus, présenteront des caractères et des symptômes différents suivant

qu'elles seront le fait d'un instrument piquant, piqûres de la conjonctive, ou que la blessure résultant d'un instrument tranchant sera linéaire ou à lambeaux; les plaies consécutives au traumatisme produit par les corps contondants, formeront la classe des plaies contuses; enfin, dans une dernière catégorie, nous rangerons les blessures accompagnées de la lésion d'un ou de plusieurs des muscles extrinsèques de l'œil. Nous aurons ainsi à passer successivement en revue :

A. *Les érosions de la conjonctive*,
B. *Les piqûres*,
C. *Les plaies simples*,
D. *Les plaies à lambeaux*,
E. *Les plaies contuses*,
F. *Les blessures avec lésion musculaire*.

On nous reprochera peut-être d'établir trop de subdivisions; mais nous ferons remarquer, dès à présent, pour nous disculper, qu'il est absolument impossible de donner une bonne description clinique et de fixer l'attention sur les symptômes propres à chacun de ces groupes sans les isoler et les séparer nettement les uns des autres. La description qui va suivre le démontrera suffisamment.

Une dernière remarque nous paraît encore indispensable avant d'entrer dans le cœur du sujet : il est bien entendu que nous n'étudierons, à propos des blessures de la conjonctive, que les lésions limitées à cette membrane, et que nous n'avons en vue, dans cet article, aucune de celles qui la traversent simplement pour aller atteindre plus profondément la sclérotique. Ces dernières rentrent tout naturellement dans les blessures scléroticales et trouveront leur place dans le chapitre suivant.

A. *Érosions de la conjonctive.*

Les érosions ou excoriations de la conjonctive sans être très-fréquentes, se rencontrent cependant assez souvent dans la pratique. Une cause d'ailleurs de leur petit nombre relatif, tient

certainement à ce qu'elles sont souvent méconnues et rangées dans la classe des contusions ou des conjonctivites traumatiques simples, la desquamation de l'épithélium conjonctival et l'abrasion de la couche tout à fait superficielle du derme passant inaperçues, si on ne les recherche pas avec certaines précautions que nous allons indiquer dans un instant, ainsi que nous nous en sommes assuré bien souvent à la clinique.

Les causes en sont excessivement variées, et l'étiologie seule pour être complète exigerait la liste de tous les corps vulnérants possibles. Nous nous contenterons de citer parmi les plus ordinaires : les excoriations par des branches d'arbres, par les coups d'ongles, par les particules métalliques projetées avec peu de violence, par les griffes de chat ou de chien. Il n'est pas jusqu'au bec des oiseaux qui ne soit coupable de ce méfait, puisque nous avons recueilli l'observation d'une femme qui avait été ainsi blessée par un corbeau qu'elle tenait sur son doigt.

Les symptômes de cette affection, des plus caractéristiques, se résument dans les suivants : dépoli de la conjonctive, ecchymose sous-conjonctivale et conjonctivite traumatique. Le point essentiel est la constatation de l'érosion elle-même, car les deux autres, ecchymose et conjonctivite, existent également dans la contusion simple et ne présentent dans le cas particulier qui nous occupe aucune singularité ; là est toute la question. Or, cette desquamation épithéliale n'échappera jamais à un observateur attentif, s'il veut bien se rappeler les préceptes que nous avons déjà indiqués à propos des érosions de la cornée, et les mettre en pratique : il suffit pour cela d'examiner le point de la conjonctive supposé le siége de l'érosion sous toutes ses faces, et sous des inclinaisons différentes. Nous avons l'habitude, pour pratiquer cet examen, de placer le malade devant une fenêtre bien éclairée ; puis faisant suivre par l'œil blessé notre index de la main gauche dirigé successivement dans tous les sens, nous arrivons ainsi à reconnaître le plus petit dépoli de la conjonctive soit à l'œil nu, soit avec l'aide de la loupe. Nous pouvons affirmer que par ce procédé il est absolument impossible de méconnaître une érosion ; et, en effet, depuis que

nous nous sommes astreint à l'employer constamment, le nombre des contusions simples de la conjonctive nous paraît de plus en plus rare. Nous ne dirons rien de l'ecchymose ni de la conjonctivite, ordinairement limitées au voisinage de l'excoriation, et qui sont tout à fait secondaires.

Un symptôme subjectif, et celui-ci souvent très-pénible, se rencontre quelquefois dans les blessures superficielles de la conjonctive; nous voulons parler de l'élément douleur, qui acquiert dans certains cas un caractère d'acuité très-intense; cette particularité existe tout spécialement dans les plaies par coups d'ongle, chez les jeunes mères ou les nourrices. Sans présenter ce degré de douleur exquise, que nous avons signalé à propos des érosions de la cornée, ce symptôme ne manque pas que d'être très-accentué, et il constitue certainement le plus grand inconvénient des lésions superficielles de la conjonctive, quand il existe.

Le pronostic de cette affection sera donc, dans la plupart des cas, excessivement bénin, et le traitement lui-même des plus simples. Le plus souvent quelques compresses d'eau fraîche ou d'infusion d'arnica, et le repos de l'organe suffiront. Si la douleur devenait tant soit peu prononcée, les compresses trempées dans la solution d'extrait de jusquiame ou de belladone en auraient bien vite raison. Au besoin, quelques gouttes d'atropine dans l'œil, rendraient d'excellents services.

B. — *Piqûres de la conjonctive.*

Ce qui caractérise une piqûre de la conjonctive, comme toutes les plaies par instruments piquants, d'une manière générale, est l'étroitesse de la plaie d'entrée, par rapport à l'étendue de la lésion; selon que le corps vulnérant lui-même sera plus ou moins acéré, le point de pénétration sera lui-même plus ou moins apparent, et pourra ainsi, dans bien des cas, passer complètement inaperçu. De là encore ce fait : que souvent les piqûres conjonctivales sont prises, à un examen superficiel, pour une contusion simple de cette membrane.

Les causes des piqûres de la conjonctive ne sont pas très-nombreuses ; parmi celles que nous avons notées le plus ordinairement, nous citerons : les blessures produites par des épis de blé, de seigle et d'avoine ; par des plumes d'acier ; par des pointes de canif ou de ciseaux, par des poinçons; quelquefois par le dard de certains insectes.

La symptomatologie est également fort restreinte, mais nous devons insister d'une manière toute spéciale sur un phénomène qu'on rencontre fréquemment dans les piqûres de la conjonctive et qui en constitue une sorte de signe pathognomonique : c'est l'existence d'un thrombus plus ou moins volumineux au-dessous de la muqueuse conjonctivale décollée. Sa production est, d'ailleurs, bien simple à comprendre et résulte des dimensions mêmes de la plaie d'entrée. L'instrument vulnérant, en effet, pénétrant plus ou moins profondément entre la conjonctive et la sclérotique peut atteindre dans son parcours à travers le tissu cellulaire sous-conjonctival des vaisseaux relativement volumineux et occasionner ainsi un épanchement sanguin. D'autre part, l'hémorrhagie ne pouvant se faire jour vers l'extérieur, en raison de l'étroitesse de l'ouverture conjonctivale, le sang s'accumulera forcément au-dessous de la muqueuse qui sera ainsi soulevée en proportion directe de l'abondance de ce dernier. Telle est la complication à redouter dans les piqûres de la conjonctive, lesquelles le plus souvent, il faut bien l'avouer, n'offrent aucune importance.

Si ce fait se présentait, il faudrait par une compression modérée du globe de l'œil et par l'application d'eau fraiche ou glacée sur les paupières en arrêter le développement, s'il en est temps encore. Le malade vient-il nous consulter avec un thrombus : tous les efforts du chirurgien doivent tendre à en favoriser la résorption, par les moyens déjà indiqués plus haut. Si enfin la disparition est trop longue à se faire, il ne restera plus qu'à inciser la conjonctive, pour retirer les caillots, et faire de fréquentes injections détersives.

C. — *Plaies simples de la conjonctive.*

Les plaies dites simples de la conjonctive sont celles qui sont produites par des instruments tranchants, parfaitement acérés, et atteignant le globe de l'œil suivant une direction perpendiculaire ou très-légèrement oblique par rapport à cet organe. Il en résulte une blessure très-nette, se rapprochant, autant que possible, des incisions chirurgicales, et en présentant, d'ailleurs, tous les avantages. Comme dans ces dernières, les lèvres de la plaie sont taillées très-régulièrement, elles ne sont nullement contuses et toute disposées, par conséquent, à la réunion immédiate et à une cicatrisation très-rapide ; d'un autre côté, la plaie étant largement béante, en raison même de l'écartement des bords, l'épanchement sanguin se fait directement à l'extérieur, et il n'y a pas lieu de craindre le décollement de la conjonctive, ni la formation d'un thrombus. La blessure se trouve donc ainsi réduite à son plus grand état de simplicité et toute disposée à la réparation.

On doit, dans tous les cas de ce genre, agir absolument comme il est de règle de le faire après l'incision de la conjonctive dans l'opération de la strabotomie : commencer par bien arrêter l'écoulement sanguin par des lavages à l'eau froide, pratiquer immédiatement la suture des deux lèvres de la plaie et appliquer une légère compression.

Telles sont les considérations, plausibles à notre avis, qui nous ont engagé à faire une classe à part de cette espèce de blessure.

D. — *Plaies à lambeau de la conjonctive.*

Ces plaies offrent ceci de particulier : de n'etre jamais rectilignes, de présenter toujours une forme plus ou moins circulaire, à contours assez nets, si elles sont le fait d'un instrument tranchant, à contours déchiquetés, au contraire, quand elles sont produites par le choc d'un corps contondant. Dans tous

les cas, ce qui les distingue d'une manière absolue des catégories précédentes, est la présence constante d'un lambeau conjonctival, sessile ou pédiculé, c'est-à-dire tenant encore au reste de cette membrane par une grande largeur ou par une languette très-mince, et le décollement de ce lambeau dans une étendue plus ou moins grande, variable elle-même avec la grandeur et la forme de ce dernier. Il est facile de comprendre, *a priori*, que pour la production d'une pareille lésion, le traumatisme doit toujours porter suivant une direction oblique par rapport à l'hémisphère antérieur du globe de l'œil, et pour ainsi dire en dédolant; la muqueuse est d'abord simplement décollée et séparée de la sclérotique, dans le cas de blessure par un corps contondant, puis la force primitive continuant à agir dans le même sens, amène la rupture de la conjonctive et la formation d'un lambeau. Quand il s'agit, au contraire, d'une plaie par instrument coupant, la solution de continuité existe primitivement, et le soulèvement de la partie détachée ne survient qu'en second lieu. La longueur du lambeau dépendra d'ailleurs constamment de la quantité de mouvement dont sera animé l'agent vulnérant, et passera par tous les degrés, depuis une hauteur de 2 ou 3 millimètres, jusqu'à la section complète d'une portion de la conjonctive.

Les causes que nous avons notées le plus fréquemment sont des coups de ciseaux, de couteau, la projection de fragments métalliques irréguliers ou de morceaux de bois. Ces accidents se rencontrent ordinairement chez des ouvriers, et parfois chez de jeunes enfants, blessés au milieu de leurs jeux innocents.

Une pareille lésion ne saurait échapper à aucun observateur, et il suffit d'y regarder, même à distance, pour porter le diagnostic; car bien souvent, quand le lambeau est ainsi allongé, il vient faire saillie entre les lèvres de la fente palpébrale. Quand celui-ci est moins long, l'examen du globe de l'œil permettra de reconnaître aussitôt l'existence d'un morceau de la conjonctive, séparé de la sclérotique et laissant cette dernière membrane à nu dans une étendue précisément en rapport direct avec la partie soulevée. Il n'y a donc pas la moindre difficulté ni le moindre doute.

Il n'en est pas de même du pronostic, et il est parfois très-difficile de se prononcer, en pareil cas, sur les conséquences du traumatisme; il s'agit de savoir, en effet, ce que deviendra le lambeau ainsi séparé du tissu cellulaire sous-conjonctival, et si sa nutrition sera suffisamment assurée pour empêcher le sphacèle. D'une manière générale, la largeur du pédicule permet de résoudre la question : si l'on a affaire à un lambeau demi-circulaire continu sur une grande étendue avec le reste de la conjonctive, la mortification n'est pas à craindre, et les suites de la blessure le plus souvent très-bénignes; si, au contraire, la partie détachée ne tient plus au globe de l'œil que par un pédicule très-mince et très-étroit, la gangrène est imminente et surviendrait presque fatalement sans une intervention thérapeutique bien entendue.

On comprend facilement, d'ailleurs, quelles sont les conséquences d'une perte de substance de la conjonctive. Il en résulte une large dénudation de la sclérotique, dont la guérison, même la plus favorable, aboutit à la formation d'une cicatrice et à la déviation plus ou moins prononcée du globe de l'œil. Le plus habituellement même, ces plaies de la muqueuse conjonctivale offrent une particularité fâcheuse et dont il faut être bien prévenu : avant d'arriver à la cicatrisation complète, elles donnent presque toujours naissance à un développement anormal de bourgeons charnus, qui forment comme des espèces de végétations pouvant atteindre parfois des dimensions relativement considérables. Ces productions néoplasiques sont excessivement rebelles aux moyens thérapeutiques et exigent parfois plusieurs mois de traitement avant d'arriver définitivement à l'état de tissu cicatriciel.

Quel est donc le traitement applicable à ce genre de traumatisme et comment intervenir dans chacun des degrés que nous avons examinés? Tel est le point réellement important de la question.

Dans le cas où le lambeau est largement pédiculé et sa nutrition bien assurée, il n'y a pas d'hésitation possible, et tous les auteurs sont d'accord pour bien nettoyer la plaie, la débarrasser du sang qui pourrait s'y être coagulé et réappliquer le lam-

beau; un ou deux points de suture et une légère compression sont indispensables pour en assurer l'immobilité.

Mais où les avis sont partagés, c'est quand il s'agit d'un lambeau pédiculé et n'offrant plus qu'une très-légère continuité de tissu avec le reste de la muqueuse conjonctivale : les uns se prononcent nettement pour l'ablation complète du lambeau et la section du pédicule; les autres n'hésitent point à tenter la conservation. Pour nous, il n'y a pas de discussion possible et, nous basant sur les nombreux succès parfaitement authentiques aujourd'hui de greffe conjonctivale, nous regardons comme une grave faute chirurgicale la section du lambeau. Il faut toujours, au contraire, en pareille circonstance, bien débarrasser la plaie du sang ou des corps étrangers qu'elle peut contenir, et réappliquer aussi exactement que possible la face cruentée de la muqueuse conjonctivale sur la partie dénudée correspondante de la sclérotique. Une compression modérée et l'application en permanence sur l'œil de compresses trempées dans une infusion chaude de camomille assureront, dans la plupart des cas, la vitalité des parties séparées et la réunion par première intention.

Lors même qu'un morceau de la conjonctive serait complètement détaché par le traumatisme, nous n'hésiterions point un instant à mettre en pratique les préceptes précédents.

Quand la plaie donnera naissance à la production des nombreux bourgeons charnus dont nous avons parlé plus haut, il faudra essayer d'en arrêter le développement par des cautérisations fréquemment répétées avec le crayon de nitrate d'argent. Dans le cas où ils seraient par trop abondants ou trop exubérants, l'excision jointe à la cautérisation donnera d'excellents résultats.

Un dernier point, et celui-ci non moins important, doit fixer l'attention : il faut surveiller avec le plus grand soin le travail de cicatrisation et diriger fréquemment le globe de l'œil du côté opposé à la blessure, afin d'empêcher, par cette espèce de gymnastique bien entendue, la déviation de l'axe optique et la formation d'un strabisme cicatriciel, presque toujours rebelle au traitement le plus rationnel. Au besoin, il serait indiqué de

fixer l'œil au moyen d'un fil passant à travers un repli de la conjonctive et retenu au point opposé par des bandelettes collodionnées, comme cela se pratique quelquefois dans l'opération de la strabotomie.

E. — *Plaies contuses de la conjonctive.*

Ces blessures ne nous arrêteront pas longtemps, tout ce que nous voulions dire de spécial à propos de ce genre de traumatisme se résumant en peu de mots. En effet, en raison même du mode d'action des agents vulnérants qui nous occupent actuellement, il en résulte toujours une attrition plus ou moins accentuée des lèvres de la solution de continuité; des irrégularités, des inégalités de leurs bords, et une ecchymose siégeant dans le tissu cellulaire sous-conjonctival situé au voisinage de la lésion : tout autant de conditions qui sont très-peu favorables à la réunion immédiate, et qui contre-indiquent, d'une manière générale, la suture des bords de la plaie. Seules, comme nous venons de le dire, les plaies à lambeaux font exception à la règle, et doivent être réappliquées le plus tôt possible sur la surface cruentée correspondante.

Dans les plaies contuses ordinaires, on devra se contenter d'appliquer des compresses d'eau fraîche ou d'infusion d'arnica, et attendre patiemment la cicatrisation. Sans doute, on pourra reprocher à cette manière de faire, de favoriser la formation de bourgeons charnus et de retarder la guérison, mais ces inconvénients sont de bien minime importance quand on les compare à ceux qui peuvent résulter de tentatives irrationnelles de réunion par première intention, et dont le moindre est l'éclosion d'un abcès du tissu cellulaire sous-conjonctival. Aussi croyons-nous plus prudente notre façon d'agir.

F. — *Blessures de la conjonctive avec lésion musculaire.*

Quand la blessure de la conjonctive porte au niveau des

insertions sur la sclérotique des muscles droits et plus en arrière sur leur partie musculaire proprement dite, il peut en résulter, si la plaie est suffisamment profonde, une section plus ou moins complète de ces muscles, et comme conséquence immédiate une déviation du globe de l'œil en sens inverse, un strabisme traumatique.

Cet accident ne paraît pas très-fréquent, et pour nous personnellement nous ne l'avons observé qu'une seule fois ; encore la section ne comprenait-elle pas toute l'épaisseur de l'expansion aponévrotique du muscle atteint. Il s'agissait dans ce cas d'un jeune apprenti serrurier, qui en travaillant une pièce de fonte, avait reçu un fragment projeté avec force au niveau du grand angle de l'œil; quand il se présenta à la consultation, il était facile de voir une plaie contuse de la conjonctive située un peu en dehors de la caroncule, à peu près directement verticale et mesurant environ 4 ou 5 millimètres de longueur Cette blessure ne paraissait pas très-profonde, et cependant elle avait certainement atteint le muscle droit interne au niveau de son insertion scléroticale, et en avait sectionné une partie, car l'œil était notablement dévié en dehors et ne pouvait être ramené en dedans qu'avec peine et après bien des efforts. Ce strabisme d'ailleurs qui n'existait point avant l'accident, était survenu immédiatement après le traumatisme; il ne saurait y avoir de doute au sujet de l'étiologie. Ce qui nous a permis de poser le diagnostic de section incomplète du muscle est précisément le degré moyen de strabisme externe et la possibilité de ramener, quoique avec peine, l'axe optique vers la région nasale. La suite, d'ailleurs, n'a fait que confirmer notre opinion, puisque toute déviation a disparu après la cicatrisation de la plaie.

Dans certains cas, le muscle peut être complètement divisé, et les deux bouts, séparés par un intervalle plus ou moins prononcé, apparaître isolément au fond de la plaie : dès lors il y aura un strabisme excessivement prononcé, et impossibilité absolue pour le malade de tourner le globe de l'œil dans la direction correspondante au muscle atteint. Tel est le fait intéressant rapporté par M. de Wecker dans les Annales d'oculis-

tique de 1874 et intitulé « Strabisme par reculement musculaire traumatique » ; ce savant ophthalmologiste pratiqua séance tenante l'avancement du muscle à l'aide d'un double fil et obtint un résultat parfait.

Quel est donc le mode de traitement à employer dans les conditions qui nous occupent actuellement? Les indications thérapeutiques varieront suivant que l'on aura affaire à une section incomplète ou à une section complète de l'un des muscles droits : dans la première hypothèse, alors que les fibres tendineuses ou musculaires sont divisées en partie seulement, que la déviation est peu prononcée, la suture des deux lèvres de la solution de continuité de la conjonctive suffira ordinairement à rétablir la direction normale de l'axe optique. Si l'irrégularité ou l'attrition des bords de la plaie empêchaient la réunion immédiate et par conséquent la suture, il faudrait, au moyen d'un fil passé à travers un repli de la conjonctive et fixé par son autre extrémité sur la face, maintenir pendant tout le temps nécessaire à la cicatrisation, le globe de l'œil dans une position précisément opposée à celle qu'affecte le strabisme.

Quand, au contraire, la section musculaire a été complète et que les deux bouts apparaissent isolément au fond de la plaie, il n'y a point à hésiter, et l'on doit réunir les deux extrémités divisées, absolument comme cela se pratique dans le procédé de strabotomie dit par avancement du muscle.

BRULURES ET LÉSIONS CONJONCTIVALES PRODUITES PAR LES AGENTS CHIMIQUES.

Les brûlures et les altérations de la conjonctive résultant du contact avec cette membrane de certains agents chimiques caustiques sont malheureusement loin d'être rares ; et d'autre part leurs conséquences souvent très-fâcheuses pour l'intégrité de la vision. Aussi nous permettrons-nous d'insister, à propos de leur étude, sur certains points de cette question que nous n'avons fait qu'effleurer en traitant des brûlures de la cornée,

nous réservant précisément de nous y appesantir ici plus longuement.

Fréquence et étiologie. — Le chiffre des brûlures de la conjonctive que nous trouvons noté dans notre statistique de 1875 n'est que de 10, ce qui pourrait au premier abord paraître une proportion bien minime, surtout si nous ajoutons que nous n'en avons guère plus recueilli d'observations pendant l'année 1876. Mais nous ferons remarquer que ce nombre ne peut donner qu'une idée très imparfaite de la fréquence relative de cette affection, attendu que les cas graves et compliqués sont les seuls que nous observions à la clinique, la plupart des blessés ne prenant point la peine de venir à la consultation pour les brûlures superficielles, qui cèdent très-vite à la simple application d'eau fraîche sur les paupières.

Quant aux causes mêmes de ces brûlures, elles se divisent en deux grandes classes : les brûlures proprement dites, survenant comme conséquence du contact de la conjonctive avec la flamme, avec un corps en ignition ou en fusion ; et les altérations de cette membrane résultant de sa destruction par un agent chimique caustique.

Parmi les causes du premier groupe le plus souvent notées, nous devons ranger : les chutes dans le feu, rencontrées plusieurs fois par nous chez des enfants et des épileptiques ; la projection sur le globe de l'œil de particules métalliques à une haute température, de grains de poudre en ignition (fait assez fréquent à l'armée pendant les exercices de tir) et de métaux en fusion. C'est ainsi que nous avons été consulté il y a quelques jours à peine encore par une personne qui, ayant maladroitement coulé du plomb dans un moule humide, eut les deux yeux atteints par les parties de ce métal lancées de tous côtés. Ansiaux cite de même, dans les Annales d'oculistique de 1843, l'observation d'une brûlure de l'œil gauche, produite par un alliage fondu de cuivre et d'argent, et présentant ceci de particulier que huit jours après la guérison existait encore entre les paupières et le globe oculaire une petite lamelle métallique ovalaire, à bords frangés, et dont l'extraction amena la guérison immédiate. M. Desmarres père rapporte avoir vu une brû-

lure légère produite par la cire à cacheter, qui en se durcissant avait complètement soudé entre elles les deux paupières, et simulait un ankyloblépharon. Enfin, il nous reste à parler des brûlures déterminées par la graisse en fusion, par l'huile bouillante et par les charbons incandescents, qui offrent souvent comme symptôme pathognomonique de laisser sur la conjonctive une tache noire indélébile.

La seconde classe, composée des caustiques chimiques, doit elle-même être subdivisée, suivant que la lésion est le fait des acides, des alcalis ou de sels métalliques capables de causer la destruction de la muqueuse conjonctivale.

Parmi les acides, l'acide sulfurique occupe le premier rang et son emploi criminel n'a malheureusement eu que trop de retentissement il y a quelques mois à peine. Le vinaigre ou acide acétique vient immédiatement après; l'acide chlorhydrique a été noté beaucoup moins souvent.

Au nombre des alcalis, la chaux vive ou éteinte qui, unie au sable fin, constitue le mortier d'un usage si journalier, est précisément, en raison même de cet usage, un des caustiques les plus à redouter; d'autant plus que ses effets sont loin d'être toujours bénins, comme le prouve cette observation résumée de Mackenzie « J'ai vu, dit-il, du mortier qu'on avait laissé séjourner pendant plusieurs jours dans les replis de la conjonctive provoquer la gangrène de cette membrane, des nébulosités permanentes de la cornée et un symblépharon partiel. » Nous avons vu une fois une cautérisation heureusement superficielle résulter du contact de l'ammoniaque liquide avec la conjonctive, et cela dans des circonstances qui méritent d'être signalées, afin d'en éviter la reproduction à l'avenir: il s'agissait dans ces cas d'un sujet frappé de syncope et sous le nez duquel on avait approché imprudemment un flacon d'ammoniaque; un mouvement brusque du malade fit sauter un peu d'alcali jusque dans les yeux. Un fait analogue est arrivé devant nous, il y a quelques jours, avec la potasse caustique employée pour cautériser la face externe de la paupière inférieure : cette base énergique fusa jusque sur la conjonctive, et y détermina

une lésion très-légère, grâce à un lavage par l'eau fraîche abondamment et immédiatement pratiqué.

Parmi les sels susceptibles de produire une lésion plus moins profonde de la conjonctive, nous aurons à passer successivement en revue et par ordre de fréquence : le nitrate d'argent, le calomel, le précipité rouge et l'acétate de plomb, chacun présentant un intérêt particulier et d'une haute importance pratique.

Le crayon de nitrate d'argent pur, imprudemment et irrationnellement employé par des mains inexpérimentées, est bien souvent la cause d'altérations profondes de la conjonctive; nous avons eu plusieurs fois déjà malheureusement l'occasion de rencontrer des faits de ce genre, et il est bon d'être prévenu qu'ils se présentent surtout chez les enfants en bas âge, dont la conjonctive paraît offrir une délicatesse plus grande encore que chez les adultes. C'est principalement à la suite d'ophthalmie purulente des nouveau-nés que surviennent ces accidents; aussi, ne saurions-nous trop recommander à tous les praticiens le rejet d'une manière absolue du crayon pur et l'emploi constant du crayon mitigé au tiers, dont l'action certainement moins intense suffit dans la plupart des cas, et ne risque pas d'ailleurs de causer des dégâts trop souvent irréparables.

Nous devons dire un mot également de l'emploi du calomel, dont l'abus ou l'emploi mal compris occasionnent parfois aussi la mortification du tissu conjonctival. Trois ou quatre fois cette année nous avons été à même d'examiner des malades traités par l'instillation de poudre de calomel entre les paupières, et qui un beau jour se présentaient tout à coup avec une large eschare occupant à la fois les conjonctives bulbaire, palpébrale et le cul-de-sac conjonctival. Qu'était-il donc arrivé et à quelle cause devait-on attribuer l'éclosion de ces accidents subits? Il est bien évident que le calomel était en jeu, et que son séjour au fond du cul-de-sac oculo-palpébral en expliquait suffisamment la pathogénie. Voici, en effet, ce qui se passe en pareil cas; telle est du moins l'explication chimique des auteurs qui ont fixé leur attention sur ce point : le calomel porphyrisé,

qu'on emploie à l'état de poudre impalpable, se combinerait après un contact prolongé avec la sécrétion lacymale, au chlorure de sodium qu'elle renferme, et il en résulterait par dédoublement la formation de bichlorure de mercure, qui, comme on sait, est un agent excessivement caustique. Quoiqu'il en soit de cette explication, le fait clinique existe, et en conséquence, toutes les fois qu'on emploiera la poudre de calomel, il faudra avoir bien soin d'en user modérément et de ne pas la laisser séjourner trop longtemps entre les paupières et le globe de l'œil.

Le précipité rouge, que quelques praticiens ont encore le grand tort d'employer à l'état de poudre contre certaines affections des yeux, peut, lui aussi, produire des accidents sérieux. C'est ainsi que Mackenzie dit avoir vu une inflammation considérable de la conjonctive accompagnée de la formation d'une eschare étendue du repli inférieur de cette membrane, à la suite d'une application de précipité rouge en poudre. Cet exemple, à lui seul, suffit donc pour en proscrire absolument l'emploi.

Nous en dirons tout autant des solutions de sels plombiques, et spécialement de l'eau blanche, si largement et si imprudemment employée par les gens du monde et par certains médecins, dans les traumatismes de toute espèce et dans les blessures de l'œil en particulier. De même en effet, que nous avons déjà longuement insisté sur ce point à propos des plaies de la cornée, et montré tous les inconvénients qui résultaient de l'incrustation dans cette membrane de particules métalliques, et d'un dépôt blanchâtre indélébile, de même nous devons répéter ici que l'usage de la solution d'acétate de plomb amène presque constamment sur les parties excoriées de la conjonctive la formation de petites écailles opalines, dont la disparition est exceptionnellement rare. Leur emploi est donc formellement contre-indiqué dans tous les cas de blessures ou d'érosions, et doit être rejeté absolument, comme plus souvent nuisible qu'utile.

Nous n'avons rien dit, à propos du nitrate d'argent, de la teinte noirâtre particulière qu'il donne à la muqueuse conjonc-

tivale, après un usage longtemps prolongé, et cela avec intention. Dans ces cas, en effet, il n'y a pas ulcération, mais simple infiltration par la substance métallique, et l'on a plutôt affaire à un corps étranger qu'à une lésion chimique; aussi en parlerons-nous plus longuement en traitant ce sujet.

Symptomatologie. — Nous allons maintenant aborder l'étude de la symptomatologie des brûlures de la conjonctive, dont il faut, au point de vue clinique, distinguer deux formes principales : une forme légère et une forme plus grave ou ulcéreuse. Celles-ci dépendent, d'ailleurs, d'une part, du degré plus ou moins élevé de la température, dans les brûlures proprement dites, ou de la causticité variable de l'agent chimique, et d'autre part du temps plus ou moins long pendant lequel a eu lieu le contact de la conjonctive avec le corps vulnérant.

Le premier degré comprend tous les cas dans lesquels il n'y a point mortification de la muqueuse, ni formation d'escharе, et où tout se résume dans le développement subit d'une conjonctivite plus ou moins intense, simulant de tout point une inflammation catarrhale avec écoulement muco-purulent. La connaissance de la cause étiologique suffit à elle seule à faire éviter la méprise et à assurer le diagnostic.

La seconde forme, malheureusement la plus fréquente, est caractérisée par la destruction d'une portion plus ou moins étendue de la conjonctive, par la dénudation de la sclérotique et par la création d'une plaie affectant tout à fait le type et la forme d'un ulcère de mauvaise nature. Immédiatement après l'accident, la partie atteinte de la muqueuse conjonctivale présente une ou plusieurs plaques blanchâtres ou d'un gris sale, formant une saillie toujours appréciable, et entourée le plus habituellement d'un piqueté hémorrhagique, disposé tout au pourtour de la brûlure dans le tissu cellulaire périphérique. Au bout de quelques jours, parfois seulement de quelques heures, suivant la causticité de l'agent vulnérant, ce boursouflement fait place à l'exfoliation, et la plaque saillante dont nous venons de parler est remplacée par une ulcération de dimensions identiques, à fond grisâtre et fongueux, saignant facilement, et à bords généralement taillés à pic. Si n'étaient

l'état général et la connaissance exacte des antécédents et des circonstances de l'accident, ces lésions seraient presque forcément prises soit pour une conjonctivite diphthéritique, qu'elles simulent absolument, soit pour des accidents syphilitiques secondaires, et en particulier pour des plaques muqueuses; il ne faudra donc jamais se prononcer catégoriquement, même dans les cas les plus simples en apparence, sans avoir éliminé au préalable ces deux hypothèses. Il est un symptôme qu'on a noté parfois dans les brûlures de la conjonctive, mais qui, sans être fréquent, mérite cependant d'être noté, car il peut au besoin avoir son importance diagnostique : nous voulons parler d'un état ecchymotique de la cornée, signalé surtout dans les brûlures par l'acide sulfurique.

Pronostic et complication. — Les brûlures et les lésions conjonctivales produites par les agents chimiques caustiques ne présentent aucune gravité par elles-mêmes, mais leurs conséquences en sont presque toujours très-sérieuses, surtout quand elles atteignent le second degré. En effet, en dehors de certaines inflammations profondes des membranes internes du globe de l'œil, survenant une ou plusieurs semaines après la brûlure, et qu'on a rattachées à tort ou à raison à cette cause éloignée, nous aurons à examiner successivement comme accidents tardifs et presque obligés de l'escharification de la conjonctive : 1° le ptérygion traumatique; 2° le symblépharon limité au bord palpébral avec déviation du point lacrymal et épiphora; 3° le symblépharon complet ou sclérotical; 4° enfin, l'ankyloblépharon.

A. — *Ptérygion traumatique.*

On entend par ptérygion traumatique, l'adhérence, la réunion cicatricielle d'une partie périphérique de la cornée transparente avec la partie voisine et correspondante de la conjonctive oculaire. Sa production est bien facile à comprendre dans les cas de brûlure avec escharification portant à la fois sur la cornée et la conjonctive; il résulte, en effet, ainsi que nous

l'avons dit plus haut, de la chute de l'eschare kérato-conjonctivale, la formation d'une plaie qui ne peut se cicatriser que par suppuration. Or, en raison même de la tendance rétractile du tissu inodulaire, les deux extrémités de la cicatrice tendent toujours à se rapprocher le plus possible; par conséquent après la cicatrisation, il y aura, au point correspondant, réunion, fusion de la cornée et de la conjonctive par l'intermédiaire de ce tissu fibreux, qui constituera non-seulement une difformité, mais occasionnera une certaine gêne dans les phénomènes de la vision. Si ce ptérygion, en effet, est tant soit peu développé, il amènera fatalement une déviation du globe de l'œil, un strabisme cicatriciel, et comme conséquence, une diplopie binoculaire.

Quant à la question de savoir, étant donné un ptérygion, s'il rentre dans la catégorie des affections traumatiques ou spontanées, elle ne peut être résolue ordinairement du moins que par l'examen de sa position au pourtour de la cornée. Presque toujours, en effet, on pourrait même dire constamment, le ptérygion spontané affecte la direction du diamètre horizontal du globe de l'œil, et occupe même de préférence le bord interne de la cornée; le ptérygion traumatique, au contraire, n'a aucune position fatalement assignée d'avance, il se rencontre là où a eu lieu l'escharification et peut être situé indifféremment en haut, en bas, à droite ou à gauche de la membrane transparente; il n'y aurait donc que dans le cas où la lésion existerait précisément suivant l'axe du méridien horizontal, où le doute serait possible. On a cherché aussi à établir une différence, en se basant sur le peu de tendance à l'extension qui caractérise le ptérygion traumatique; mais il faut bien avouer qu'un ptérygion spontané, en voie de régression et de transformation fibreuse, présente à peu près le même aspect; il sera donc parfois très-difficile d'asseoir son diagnostic sur des données certaines, et alors la recherche des antécédents deviendra indispensable.

B. — *Symblépharon en bride ou tubulaire.*

Quand la mortification produite par le caustique ou par la brûlure porte à la fois sur les conjonctives bulbaire et palpébrale, il en résulte nécessairement au moment de la chute de l'eschare, la production de deux surfaces cruentées, adossées l'une à l'autre, et ayant la plus grande tendance à se souder ensemble. Si le cul-de-sac conjonctival est indemne, la réunion n'aura pas lieu dans toute la hauteur de la paupière, et il restera au-dessous de la cicatrice unissante un intervalle par lequel il sera facile d'introduire un stylet ou tout autre corps analogue : on aura affaire, dans ce cas à la forme de symblépharon dite en bride ou tubulaire, beaucoup moins grave que celle dont nous allons parler tout à l'heure. Les adhérences elles-mêmes pourront être plus ou moins étendues, soit en longueur, parallèlement au bord palpébral correspondant, soit en hauteur, c'est-à-dire perpendiculairement à cette direction, ce qui donne une idée aussi exacte que possible de tous les intermédiaires et de tous les degrés dont le symblépharon partiel est susceptible. Dans tous ces cas, les deux symptômes caractéristiques seront : l'adhérence de la paupière au globe de l'œil et par suite une certaine gêne dans les mouvements de ce dernier; en second lieu, une certaine difficulté dans l'excrétion des larmes, un épiphora continuel pouvant tenir lui-même à deux causes, ou à la déviation du point lacrymal, ou à l'écoulement direct des larmes du globe de l'œil sur la paupière, en raison de l'adhérence du bord palpébral à la conjonctive bulbaire. Telles sont, en dehors de l'infirmité choquante sous le rapport de l'esthétique, les deux conséquences les plus ordinaires de la soudure anormale et incomplète des conjonctives bulbaire et palpébrale.

C. — *Symblépharon complet ou sclérotical.*

Quand le cul-de-sac conjonctival lui-même est atteint par la mortification, et disparaît au moment de la cicatrisation par le fait des adhérences, il s'ensuit que l'intervalle existant à l'état normal, entre le globe de l'œil et la paupière correspondante, est complétement oblitéré; il y a union intime entre la face profonde du voile palpébral et la portion adjacente de la sclérotique. On dit alors que le symblépharon est complet ou sclérotical. Dans ces cas, les mouvements du globe de l'œil sont encore beaucoup plus gênés que dans la forme précédente; la déviation du point lacrymal plus accentuée, et le larmoiement plus marqué; mais ce qui établit surtout une différence capitale entre ce degré et le précédent, est l'incurabilité à peu près absolue du symblépharon sclérotical.

L'observation suivante donnera une idée aussi juste que possible de cette affection; nous devons toutefois noter que la cause étiologique n'est point une brûlure, mais une plaie contuse, ce qui arrive quelquefois; les symptômes restent d'ailleurs identiques, quelle qu'en soit la pathogénie.

Observation LXIX. — Symblépharon sclérotical de la paupière inférieure droite. — Déviation du point lacrymal et épiphora permanent. — Incision du canalicule lacrymal. — Amélioration notable.

Mme B.., 30 ans, demeurant à Erne, se présente le 17 décembre 1877 à la consultation du Dr Galezowski. Cette dame nous rapporte qu'il y a environ quinze ans, elle a reçu sur l'œil droit une pierre lancée avec force, qu'elle eut à cette époque une violente inflammation, et qu'il lui est resté une gêne considérable du mouvement du globe de l'œil, mais surtout un écoulement constant des larmes sur la joue; c'est surtout cette dernière infirmité, dont elle voudrait être débarrassée, qui l'a déterminée à venir consulter à Paris. L'examen local nous montre une cicatrice blanchâtre occupant les deux tiers moyen et inférieur environ de la conjonctive bulbaire, et unissant d'une façon intime cette partie à la surface correspondante de la paupière inférieure. Le bord palpébral présente même, au niveau de cette adhérence, une légère dépression à concavité supérieure; le

point lacrymal correspondant est fortement dévié en dehors et les larmes coulent directement sur la joue; afin de nous assurer si la soudure était complète dans le sens de la hauteur, nous avons essayé, mais en vain, de passer au-dessous un stylet mousse recourbé: cette seule expérience nous permit de conclure que le cul-de-sac avait disparu aussi, et que, par conséquent, le symblépharon était sclérotical. En raison même de ce diagnostic, M. Galezowski ne proposa pas une opération radicale, et se contenta d'inciser le canalicule lacrymal, afin de rétablir simplement le cours des larmes. L'épiphora diminua sensiblement.

Il faut, comme nous le dirons dans un instant, à propos du traitement, se contenter dans les lésions de ce genre des palliatifs. Vouloir chercher le rétablissement du cul-de-sac conjonctival par la destruction des adhérences, est un but ordinairement impossible à atteindre, qui réclame des opérations délicates et malheureusement presque toujours inefficaces.

D. — *Ankyloblépharon.*

Comme conséquence des brûlures de la conjonctive, on peut voir même des adhérences s'établir entre les bords des paupières qui forment, à l'état physiologique, la fente palpébrale, et reproduire ainsi accidentellement ce qu'on obtient artificiellement dans l'opération de la blépharorrhaphie : c'est ce qui constitue l'ankyloblépharon. Il faut avouer que cette affection se présente bien rarement dans la pratique; depuis deux ans, nous n'avons pu en recueillir qu'une seule observation, dont voici le résumé :

Observation LXX. — Brûlure de la face résultant d'une chute dans le feu. — Ectropion énorme des deux paupières, avec soudure complète des deux muqueuses, formant ainsi un ankylo-blépharon complet.

Mlle Eugénie R..., 10 mois, est apportée par sa mère, le 14 janvier 1878, à la consultation du Dr Galezowski. Cette dame nous raconte que sa petite fille est tombée dans le feu, il y a trois mois, et que, depuis cette époque, les paupières se sont complètement retournées au point de masquer absolument le globe de l'œil. A l'examen

nous voyons : une brûlure au troisième degré, occupant les régions jugale, temporale et frontale du côté gauche, transformées aujourd'hui en une large cicatrice. Les deux paupières correspondantes se présentent sous la forme de demi-bourrelets rougeâtres, énormes, boursouflés, et intimement adhérents l'un à l'autre dans toute l'étendue de la fente palpébrale, au point de masquer à peu près complètement le globe oculaire, qu'on entrevoit cependant par un petit pertuis situé près de l'angle interne. L'œil paraît intact, autant du moins qu'on en peut juger par cette minime ouverture, qui permet toutefois de reconnaître manifestement les mouvements de cet organe. Ces deux bourrelets muqueux, formés par les paupières, ne sont pas encore cicatrisés, et M. Galezowski attend la transformation complète du tissu inoculaire avant de pratiquer un examen définitif et de se prononcer sur les indications thérapeutiques.

L'ankyloblépharon, comme le démontre ce fait, exige donc pour sa production un léger degré d'ectropion, et résulte dans ces conditions de l'adossement d'abord, puis plus tard de la réunion intime, de la soudure des muqueuses palpébrales supérieure et inférieure entre elles. On comprend facilement aussi, sans qu'il soit nécessaire d'insister longuement sur ce fait, que le globe de l'œil peut être absolument intact, ou au contraire complétement détruit au-dessous des paupières; il faudra donc toujours rechercher d'abord l'état de cet organe, avant d'entreprendre une opération quelconque. Le pronostic est subordonné lui-même à l'intégrité de la vision.

Quand un néoplasme apparaît dans un point de l'économie, l'esprit investigateur du chirurgien ou du malade recherche toujours une cause à laquelle il puisse en rattacher le développement, et il n'est point satisfait tant qu'il n'a pu la saisir; aussi des coups, des chocs, des traumatismes le plus souvent sans importance, sont-ils ordinairement accusés à tort ou à raison. Nous ne voudrions point tomber dans un pareil excès, ni donner à cette étiologie banale plus d'importance qu'elle n'en mérite; mais nous ne pouvons nous empêcher de citer à propos des conséquences possibles des brûlures de la conjonctive, un fait que nous venons d'observer et dans lequel une tumeur mélanique apparut sur l'emplacement exact d'une ancienne brûlure, produite par un charbon incandescent. Nous

sommes loin de prétendre qu'il y ait là un rapport de cause à effet, et nous pouvons parfaitement avoir affaire à une simple coïncidence; mais dans tous les cas, cette relation nous a paru digne d'être signalée, ne serait-ce que pour fixer l'attention sur ce point. Voici le récit de cette observation, telle que nous l'avons recueillie; nous la donnons sans commentaires, laissant à chacun de nos lecteurs le droit de l'interpréter à sa manière.

Observation LXXI. — Brûlure de la partie interne de la conjonctive droite par un charbon incandescent, il y a onze ans. — Sarcome mélanique développé exactement au même point, et ayant débuté il y a dix mois.

Mme S..., demeurant 25, quai Valmy, âgée de 56 ans, se présente le 13 mars 1878, à la consultation du Dr Galezowski. Cette dame nous rapporte que, il y a onze ans, elle reçut dans l'œil droit un morceau de charbon de bois enflammé, et qu'il en résulta momentanément une brûlure de la conjonctive occupant tout l'espace compris entre le bord interne de la cornée et la caroncule correspondante. Cet accident n'eut aucune suite fâcheuse, et elle n'y songeait plus depuis longtemps, quand il y a environ dix mois, en mai 1877, elle s'aperçut de l'existence d'une petite tumeur noirâtre au point exact qui avait été le siége de la brûlure. Cette petite tumeur s'accrut d'abord très-lentement, mais depuis cinq ou six mois elle s'est développée beaucoup plus rapidement. Bien qu'elle ne souffre pas du tout, et que la vision soit aussi bonne qu'auparavant, Mme S.... n'en est pas moins inquiète et vient demander à être débarrassée de cet hôte incommode. Nous trouvons, en effet, à l'examen local, une petite tumeur, de la grosseur d'un petit pois rond, à peu près régulièrement conoïde, d'un noir foncé et brillant, sessile plutôt que pédiculée, mais néanmoins parfaitement mobile avec la partie de la conjonctive sur laquelle elle semble implantée. Sa position exacte correspond à l'intervalle situé entre la caroncule lacrymale et le bord interne de la cornée; tout autour de cette tumeur existe une infiltration pigmentaire qui s'étend en haut surtout, à presque toute la conjonctive bulbaire. Rien dans le fond de l'œil. La malade nous répète qu'elle n'a jamais souffert; elle lit le numéro 2 de l'échelle typographique. M. Galezowski pose le diagnostic de mélano-sarcome et se propose d'enlever le globe de l'œil, une fois son opinion confirmée par l'examen histologique.

Traitement. — Les indications thérapeutiques, dans les cas

de brûlure de la conjonctive, varieront naturellement suivant l'époque à laquelle remontera l'accident, et consisteront ainsi soit à prévenir, soit à combattre les complications qui peuvent en résulter; on sera appelé à lutter, en effet, ou bien contre l'inflammation primitive, contre la conjonctivite symptomatique de la brûlure, ou bien contre les adhérences anormales de la conjonctive et des paupières qui surviennent plus tard, et chacune de ces affections réclame un mode de traitement particulier.

Quand le malade se présentera à nous immédiatement ou peu de temps après le traumatisme, il suffira, si la brûlure est légère et la muqueuse simplement hypérémiée, de l'application pendant vingt-quatre ou quarante-huit heures, sur les paupières, de compresses trempées dans l'eau fraîche; ce moyen bien simple et à la portée de tout le monde, aura l'avantage de combattre la douleur et de prévenir l'inflammation. Nous ne saurions indiquer de meilleur antiphlogistique pour les cas analogues.

Si la lésion résultait du contact de la muqueuse avec un alcali, un acide ou tout autre caustique chimique, la première indication à remplir serait de laver à grande eau le globe de l'œil, en ayant bien soin de faire pénétrer l'injection dans les culs-de-sacs conjonctivaux, afin d'entraîner ainsi les dernières parties de l'agent vulnérant qui pourraient exister encore à la surface de la conjonctive. Une solution légèrement acidulée ou très-faiblement alcaline, serait encore préférable suivant que la cautérisation résulterait du fait d'une base ou d'un acide; dans le cas de brûlure par le nitrate d'argent, l'eau salée trouverait son indication la plus formelle; contre les incrustations plombiques, l'emploi d'un léger collyre au nitrate d'argent paraît avoir fourni quelques succès et devrait, par conséquent, être prescrit.

Malgré ces précautions et ces lavages immédiatement pratiqués, l'inflammation prend-elle un caractère d'acuité inquiétant, l'application de sangsues à la tempe correspondant à l'œil atteint, l'instillation de trois ou quatre gouttes par jour entre les paupières du collyre d'atropine et l'administration d'un

ou de plusieurs purgatifs en auront habituellement raison. Là, où le danger est plus grand, et la thérapeutique beaucoup moins efficace, c'est dans les cas où il y a mortification, escharification d'une partie plus ou moins étendue de la conjonctive, et où la formation d'adhérences vicieuses est presque inévitable. Examinons donc quels sont les meilleurs moyens à leur opposer.

Le nombre considérable de substances auxquelles ont eu successivement recours les différents ophthalmologistes, ne fait malheureusement que trop prévoir leur inefficacité, bien que tous soient partis du même principe : favoriser la cicatrisation isolée des ulcérations bulbaire et palpébrale, par l'interposition d'un corps étranger solide ou liquide. C'est ainsi qu'on a eu recours successivement à l'huile d'olive, au sirop de sucre simple, au mucilage de pépins de coing, à la glycérine, à une lamelle de plomb ou de porcelaine introduite entre le globe de l'œil et les paupières. Tous ces moyens peuvent être bons, sauf cependant la glycérine, à laquelle nous faisons le reproche d'être très-douloureuse et difficilement tolérée par le patient; mais nous recommandons de préférence les deux suivants, employés chacun avec une prédilection marquée par deux maîtres, également compétents : nous voulons parler de l'émulsion de graine de lin, prescrite journellement par le professeur De Arlt, de Vienne, et de la vaseline, dont M. Galezowski a, depuis peu, démontré tous les avantages. Telle est d'ailleurs la formule que nous lui avons vu adop er pour la plupart des brûlures de la conjonctive : vaseline, 10 grammes, sulfate neutre d'atropine, 5 centigrammes, et qui a fourni entre nos mains d'excellents résultats.

Un autre procédé consiste à détruire les adhérences, pour ainsi dire au fur et à mesure de leur formation, soit au moyen d'un petit stylet mousse, soit avec la curette de Daviel, avant qu'elles n'aient acquis une consistance fibroïde; mais malheureusement, on ne saurait compter sur un pareil traitement, qui ne doit être, dans tous les cas, que le complément de ceux dont nous venons de parler à l'instant.

La plupart du temps, il faut bien en convenir, ou les indica-

tions thérapeutiques les plus rationnelles n'aboutissent pas et ne peuvent empêcher les adhérences, ou les malades ne viennent réclamer les secours de la chirurgie que quand celles-ci existent depuis longtemps. Nous devons donc examiner maintenant rapidement la série des moyens propres à combattre le ptérygion traumatique, le symblépharon partiel ou complet, et enfin l'ankyloblépharon.

Pour ce qui est du ptérygion traumatique, la thérapeutique ne pourra ordinairement rendre d'utiles services qu'en intervenant préventivement, c'est-à-dire en empêchant autant que possible l'adhérence du pourtour de la cornée avec la partie dénudée correspondante de la conjonctive. Dans ce but, une surveillance attentive exercée au moment de la cicatrisation, et la fixation mécanique du globe de l'œil dans une direction précisément inverse à celle que tend à lui faire prendre le tissu inodulaire, aura de grandes chances, sinon d'empêcher absolument la formation du ptérygion, tout au moins d'en diminuer beaucoup l'étendue, et de prévenir la déviation de l'axe optique. S'agit-il, au contraire, d'un ptérygion traumatique, complétement constitué et remontant à une époque déjà éloignée : quelle doit être alors la conduite du chirurgien? Il est bien certain qu'en pareil cas, si la lésion n'a que de très-petites dimensions et est parfaitement compatible avec un état normal de la vision, toute intervention est absolument contre-indiquée, d'autant plus que, comme nous l'avons fait remarquer précédemment, cette espèce de ptérygion ne présente aucune tendance à l'envahissement. Il n'y a que dans les cas de cicatrice très-large et occupant une grande partie de la cornée, où nous admettons comme fondée la possibilité d'une opération; et, d'ailleurs, la seule qui nous paraisse alors acceptable, la seule qui nous semble avoir quelque chance d'améliorer la vision, serait l'abrasion de la partie de la cornée occupée par le ptérygion, comme cela se pratique dans certains pannus superficiels de cette membrane.

Le traitement du symblépharon variera beaucoup lui-même suivant la forme et suivant l'étendue de ce dernier; il sera tout autre dans le symblépharon partiel, limité au bord palpébral,

que dans le symblépharon complet ou sclérotical, ayant déterminé la disparition totale du cul-de-sac conjonctival.

Dans la première forme, ce qui indique tout naturellement la marche à suivre et dicte pour ainsi dire le procédé à employer, est précisément la persistance, au-dessous des adhérences, d'un canal constitué par une portion saine de la muqueuse, au niveau duquel l'adhésion des conjonctives bulbaire et palpébrale est impossible. Il suffira, dès lors, comme on le fait dans les opérations de syndactilie, par exemple, de pratiquer, par un des procédés d'exérèse aujourd'hui en faveur, la section de l'espèce de pédicule formé par la réunion des deux muqueuses, et de maintenir à distance, pendant la période de cicatrisation, les surfaces cruentées par l'interposition d'un œil artificiel ou de tout autre corps isolant dont nous avons parlé plus haut. Les résultats en sont, en général, excellents.

Mais il est loin d'en être ainsi pour la seconde espèce de symblépharon, qui constitue, on peut le dire, une des affections les plus rebelles et les plus difficiles à mener à bonne fin de la pratique chirurgicale. Aussi, en présence des résultats ordinairement défavorables fournis par la médecine opératoire, et nous fondant principalement sur l'augmentation des dégâts résultant du fait même de l'intervention, nous croyons devoir, avec tous les ophthalmologistes prudents, prescrire l'abstention dans tous les cas où la déformation n'est pas trop choquante et la déviation du globe de l'œil pas trop prononcée. Le plus souvent, un traitement purement palliatif suffira : l'épiphora, en particulier, dont se plaignent surtout les malades, disparaîtra après l'incision du point lacrymal dévié de sa position normale.

Toutefois, comme le traitement curatif du symblépharon sclérotical a ses partisans, et qu'il devient nécessaire dans certaines conditions données, nous devons dire quelques mots des procédés différents auxquels on a eu recours, et en apprécier la valeur relative.

Un premier moyen, certainement très-ingénieux et proposé depuis longtemps, avait pour but de transformer préalablement le symblépharon complet en symblépharon partiel, par la for-

mation d'un canalicule artificiel correspondant au cul-de-sac conjonctival détruit; et pour cela, il suffisait, d'après l'auteur, de passer un fil de plomb à la base des adhérences et de le laisser ainsi en place jusqu'au rétablissement complet d'une sorte de cul-de-sac cicatriciel, analogue au pertuis résultant du port des boucles d'oreilles. Malheureusement, cette idée, très séduisante en théorie, n'a fourni que bien peu de succès pratiquement parlant : le fil de plomb ne peut être toléré et devient bientôt insupportable ; le plus souvent encore, le canal provisoirement creusé se rebouche par la fusion des bourgeons charnus. Force a été d'y renoncer.

Un autre procédé, et celui-ci de beaucoup préférable, méritant selon nous le choix du chirurgien, dans tous les cas d'adhérences peu étendues en largeur où l'opération paraît indiquée, est celui du professeur Arlt, de Vienne, qui, nous devons le dire, a eu bien rarement occasion de le mettre en pratique. En voici, en peu de mots, la description que nous empruntons à l'excellent article *Conjonctive*, de M. Warlomont : « Pendant qu'un aide sépare la paupière du globe, de façon que la portion intermédiaire soit fortement tendue, l'opérateur passe un fil de soie à travers la portion du symblépharon, qui est la plus proche de la cornée ; il l'attire, la coupe aussi près que possible de celle-ci, et dissèque la surface bulbaire jusqu'au fond du cul-de-sac conjonctival. Cela fait et l'écoulement de sang bien arrêté, on munit chacune des extrémités du fil d'une aiguille que l'on fait passer de dedans en dehors, à travers la paupière, près de son bord orbitaire ; on attire les deux extrémités du fil au dehors, et l'on tient ainsi les adhérences abattues sur la face interne de la paupière, de manière que la face cutisée du lambeau regarde la plaie conjonctivale. Celle-ci est alors réunie par deux ou trois points de suture. Quand elle est cicatrisée, on peut exciser le lambeau renversé. »

Nous ne ferons que citer sans y insister davantage, pour les cas où les adhérences sont très-étendues, les autoplasties et les hétéroplasties conjonctivales, qui forment une nouvelle conquête de la chirurgie contemporaine. Ces opérations exigent des détails que ne comportent point les limites de notre travail,

et nous ne saurions mieux faire d'ailleurs, que de renvoyer, pour cette intéressante question, le lecteur aux traités spéciaux de médecine opératoire. Une seule remarque nous reste à faire, c'est de ne jamais se hâter de vouloir combattre ces complications : il faut toujours attendre la rétraction complète du tissu inodulaire et l'organisation complète de la cicatrice avant de porter le bistouri sur les brides fibreuses ; car autrement, non-seulement, l'opération serait absolument inutile, mais aurait beaucoup plus d'inconvénient que d'avantage.

Enfin, dans les cas d'ankyloblépharon, la première chose à faire, avant de songer même à une intervention chirurgicale, sera de s'assurer de l'état du globe de l'œil, et de rechercher si l'ankyloblépharon n'est pas combiné à un symblépharon, ce qui contre-indiquerait toute opération de la manière la plus formelle. On ne doit, en effet, combattre la difformité résultant de la soudure du bord des paupières que quand l'organe de la vision est intact, et lorsqu'il reste entre le globe et les paupières, un intervalle suffisant pour pouvoir espérer maintenir écartées l'une de l'autre les deux lèvres de la fente palpébrale, et obtenir la cicatrisation isolée de chacune d'elles. Le manuel opératoire est alors des plus simples et identique à celui qu'on emploie pour la séparation des deux paupières à la suite de la blépharorrhaphie : il consiste à introduire entre ces dernières et le globe de l'œil un stylet cannelé très-fin et à inciser avec un petit bistouri ou avec le couteau triangulaire de Beer, guidé par la cannelure, les adhérences qui existent entre les deux muqueuses palpébrales.

CORPS ÉTRANGERS DE LA CONJONCTIVE.

Les corps étrangers de la conjonctive constituent certainement une des parties les plus importantes et les plus intéressantes des traumatismes du globe de l'œil, tant à cause de leur fréquence que des méprises auxquels ils peuvent donner lieu, bien heureux encore quand leur présence ne reste pas complè-

tement ignorée et du patient et du médecin consulté. Mais, pour établir un peu d'ordre dans cette étude, et pour bien indiquer la marche à suivre dans leur recherche, il nous paraît indispensable de commencer par établir des catégories, des subdivisions, en rapport avec la position exacte du corps du délit; car la première condition, pour pratiquer un examen méthodique, est de connaître à l'avance les différentes situations qu'il peut ou qu'il doit occuper. Or, les corps étrangers de la conjonctive nous semblent pouvoir être rangés tout naturellement en quatre groupes, comprenant : le premier, les corps étrangers situés entre les paupières et le globe de l'œil, ou dans le fond même des culs-de-sac conjonctivaux ; le second, les corps étrangers appliqués simplement à la face externe de la conjonctive ; le troisième, les corps étrangers implantés dans l'épaisseur de cette membrane ; la quatrième enfin, ceux qui, après avoir traversé la conjonctive, vont s'arrêter entre cette dernière et la sclérotique dans le tissu cellulaire sous-conjonctival ; nous allons étudier à part, chacune de ces catégories.

A. — *Corps étrangers situés entre le globe de l'œil et les paupières, ou dans les culs-de-sac conjonctivaux.*

Si nous voulions parcourir la liste complète de tous les corps étrangers qu'on peut rencontrer à l'état de liberté entre la face interne des paupières et le globe de l'œil, ou cachés plus profondément au fond de l'un des culs-de-sac de la conjonctive, des pages entières n'y suffiraient pas. Quand on songe, en effet, au nombre considérable et si varié de particules que contient en permanence l'atmosphère au milieu de laquelle nous vivons, et qui à chaque instant se trouvent en contact immédiat avec cette muqueuse conjonctivale, il serait absolument impossible de vouloir seulement les énumérer. Heureusement, que la nature prévoyante a su, ici comme en toute circonstance, placer le remède à côté du mal ; ces particules ne sont pas plutôt déposées entre les paupières que la sécrétion lacrymale tend à les expulser et y parvient dans la plupart des cas. Elles ne consti-

tuent donc pas des corps étrangers à proprement parler ; et pour nous, cliniquement parlant, nous ne comprendrons sous cette dénomination que ceux qui présentent un volume et des dimensions appréciables à nos moyens ordinaires d'investigation et qui sont susceptibles d'être parfaitement distingués à l'œil nu. Ils sont, comme on va le voir, encore assez nombreux.

De petits insectes, des poussières de charbon et de coke, de la poudre de tabac, de petits fragments de pierre, des particules métalliques pénètrent très-souvent au-dessous des paupières et peuvent y séjourner fort longtemps. Chacun de nous connaît certainement par expérience la facilité avec laquelle les moucherons s'insinuent jusque dans les culs-de-sac conjonctivaux, et se rappelle, pour en avoir souffert bien souvent, la douleur cuisante que leur présence détermine. Nous en dirons autant des petits graviers de mortier, de la chaux vive ou éteinte, dont nous avons déjà parlé à propos des brûlures, et qui joignent à l'irritation résultant de leur présence un effet caustique très-prononcé.

Or, des corps étrangers beaucoup plus volumineux peuvent non-seulement pénétrer dans les culs-de-sac de la conjonctive, mais encore y passer souvent complètement inaperçus; tel est assurément un des points les plus curieux de cette histoire. Ainsi Mackenzie rapporte avoir extrait une grosse mouche située entre la paupière supérieure et le globe de l'œil depuis huit jours ; la tête seule dépassait le bord palpébral et simulait, à s'y méprendre, une hernie de l'iris. M. de Wecker a retiré également du cul-de-sac conjonctival supérieur une mouche de la plus grosse espèce, qui y avait séjourné pendant vingt-quatre heures. Nous avons recueilli ces jours derniers une observation analogue et non moins intéressante ; il s'agit d'un forgeron qui avait été brûlé quatre jours auparavant par des charbons ardents et qui en portait encore, au moment où nous l'avons examiné, un morceau de la grosseur d'un petit pois rond caché au fond du cul-de-sac inférieur de la conjonctive. Le médecin consulté immédiatement après l'accident en avait complètement méconnu la présence. Voici, d'ailleurs, les détails de ce fait instructif :

Observation LXXII. — Brûlure de la partie inférieure et externe de la conjonctive gauche par des charbons ardents. — Morceau de charbon de la grosseur d'un petit pois rond situé dans le cul-de-sac inférieur de la conjonctive, et complètement méconnu depuis quatre jours. — Extraction.

M. C..., ouvrier forgeron, âgé de 20 ans, demeurant à Ratismon (Seine-et-Oise), se présente le 21 février 1878 à la consultation du Dr Galezowski. Cet ouvrier nous raconte que le 17 du même mois, c'est-à-dire quatre jours auparavant, il a reçu, en travaillant à la forge, des charbons enflammés dans l'œil gauche, et que, depuis ce moment, il souffre beaucoup. Le médecin qu'il a consulté lui a fait appliquer des compresses d'eau fraîche sur l'œil, et l'a engagé à aller se faire traiter à Paris. L'examen local nous montre les lésions suivantes : brûlure assez profonde et caractérisée par une large perte de substance noirâtre, occupant toute la partie interne et inférieure de la conjonctive bulbaire, et paraissant se prolonger du côté du cul-de-sac. Ecartant alors la paupière inférieure pour voir les limites de l'escharification, nous ne fûmes pas peu étonné d'apercevoir un corps étranger, relativement énorme, de la grosseur d'un petit pois rond, et qui n'était autre qu'un morceau de charbon, ainsi méconnu depuis quatre jours. L'extraction en fut pratiquée séance tenante, et la brûlure traitée, comme d'habitude, par l'interposition, entre les deux surfaces, d'une mixture de vaseline et d'atropine.

C'est ici le cas de rappeler l'observation déjà citée, à propos des brûlures, et si curieuse d'Ansiaux, qui, huit jours après la projection dans l'œil d'un alliage de cuivre et d'argent fondu, trouva entre les paupières et le globe de l'œil une petite lamelle métallique ovalaire, et à bords frangés. La guérison survint aussitôt après l'extraction.

Il est une autre espèce de corps étranger, rare à la vérité, mais dont des exemples bien authentiques ont été recueillis, qu'on peut rencontrer au fond du cul-de-sac conjonctival, et dont le diagnostic serait à peu près impossible, si l'on n'était pas prévenu de la possibilité de leur existence : nous voulons parler de la présence des larves au-dessous des paupières. Une première observation a été publiée en 1846 par M. Bouilhet dans les Annales d'oculistique : il s'agit d'une jeune femme, qui à la suite d'un coup sur le globe de l'œil se plaignait de beaucoup souffrir. Le médecin appelé croyant à la présence d'un

corps étranger, écarta les paupières et aperçut au fond du cul-de-sac conjonctival un point blanchâtre dont il méconnut d'abord absolument la nature. Trois ou quatre gouttes d'huile en firent apparaître d'autres animés de mouvements ; et il devint alors évident que ces corps étrangers étaient des vers ; il en retira ainsi jusqu'à dix. Le Dr Zangarol, d'Alexandrie, rencontra un second fait absolument identique : appelé à traiter une conjonctivite rebelle, il eut la bonne idée d'examiner le cul-de-sac inférieur, et aperçut une série de petits corps blanchâtres, allongés et cylindriques qui n'étaient autres que des larves de diptère. La guérison fut très-rapidement obtenue par l'emploi d'une faible solution de sublimé.

Parmi les corps qu'on peut rencontrer dans les culs-de-sac de la conjonctive, et qui tout en ne méritant point le nom de corps étrangers puisqu'ils se produisent sur place, ont cependant avec ces derniers la plus grande analogie, nous devons citer certains dépôts calcaires, de véritables calculs, formés aux dépens des sels terreux que contiennent les larmes, et qui occupent de préférence le fond du cul-de-sac inférieur. Ces corps autochthones, auxquels Desmarres a donné le nom de dacryolithes, agissent absolument à la manière des corps étrangers, quand ils acquièrent un certain volume, et au point de vue clinique ne sauraient en être différenciés ; nous les avons pour ce motif décrits avec eux.

Quels sont donc les symptômes qui permettent de reconnaître la présence d'un corps étranger aussi profondément situé ?

Le plus ordinairement, il faut bien l'avouer, les désordres apparents sont bien peu prononcés, et une inflammation pure et simple de la conjonctive, simulant à s'y méprendre une conjonctivite catarrhale de moyenne intensité, avec écoulement muco-purulent, est le seul symptôme appréciable. La douleur, en effet, est exceptionnelle ; et ce calme relatif, qui paraît à priori incompatible avec un corps étranger souvent très-volumineux, explique parfaitement, selon nous, les erreurs qui sont commises journellement par des praticiens même expérimentés. Aussi la seule manière de ne point méconnaître ainsi leur présence est de soumettre, dans tous les cas de conjonctivite traumatique, les culs-de-sac à l'inspection la plus minutieuse, et

de ne diagnostiquer une inflammation pure et simple, qu'après avoir éliminé la possibilité d'une irritation par un corps étranger. Pour pratiquer cet examen, d'ailleurs, certaines précautions sont indispensables, et il ne s'agit point seulement de songer à pratiquer cette exploration, il faut avant tout savoir la manière de procéder pour la rendre fructueuse. Or tels sont pour nous les meilleurs moyens d'arriver à ce but : pour examiner le cul-de-sac conjonctival inférieur, il suffira, après avoir abaissé autant que possible avec l'extrémité de l'index la paupière inférieure, de faire porter par le patient le globe de l'œil dans l'élévation forcée ; par cette simple manœuvre, on apercevra successivement tous les points du cul-de-sac inférieur de la conjonctive, qui se déroulent pour ainsi dire au regard de l'observateur. Quant à l'examen du cul-de-sac supérieur, la manœuvre inverse, c'est-à-dire le soulèvement de la paupière supérieure et l'abaissement forcé du globe de l'œil, suffira pour établir le diagnostic. L'exploration du cul-de-sac conjonctival externe, qu'on a bien moins souvent l'occasion d'examiner se ferait de la même manière, par l'adduction forcée du globe de l'œil.

Un autre procédé, excellent dans certains cas, et surtout applicable à la recherche des corps étrangers métalliques ou minéraux, consiste dans l'introduction, entre les paupières et le globe de l'œil, d'un stylet composé de métal ou de porcelaine : la production d'un bruit spécial, parfaitement reconnaissable par le toucher en même temps qu'à l'aide de l'oreille, avertit aussitôt de la présence du corps irritant.

Il est enfin un dernier symptôme, qu'on rencontre assez fréquemment, survenant toujours plus ou moins longtemps après l'introduction de ce dernier, et dont l'apparition d'ailleurs peut être la source d'une grave erreur de diagnostic : nous voulons parler du développement de végétations, simulant tout à fait des polypes conjonctivaux, et dont l'origine première est bien souvent méconnue dans la pratique. En raison de l'importance même de ce symptôme tardif, nous ne ferons que le citer ici, nous proposant d'y attirer plus longuement l'attention

du lecteur à propos des complications des corps étrangers conjonctivaux en général.

D'après tout ce que nous venons de dire, il est bien évident que le pronostic est des plus bénins, et que la question tout entière dépend uniquement du diagnostic exact de l'affection; alors même que la présence du corps étranger resterait longtemps méconnue, l'accident le plus grave à redouter serait la formation de bourgeons charnus et l'établissement au moment de la cicatrisation d'un symblépharon. Il faut donc, aussitôt le corps étranger reconnu, en pratiquer l'extraction.

Pour cela, le meilleur moyen consiste à le saisir directement avec une pince à dents de souris, ou à le soulever avec la curette de Daviel, après l'avoir parfaitement mis en évidence par l'un des procédés que nous avons indiqués en parlant de l'exploration des culs-de sac de la conjonctive. Dans le cas où l'on n'aurait pas sous la main les instruments convenables, il serait bien facile d'y suppléer, et les moyens employés journellement par des personnes tout à fait étrangères à la médecine, rendraient de grands services en pareille circonstance : un anneau, une bague, un fétu de paille, ou un petit morceau de papier, dont nous nous sommes parfois servi, nous ont souvent été d'un grand secours.

B. — *Corps étrangers appliqués à la face externe de la conjonctive.*

Il est toute une classe de corps étrangers, qui sans être implantés dans l'épaisseur même de la conjonctive, ne sont cependant pas libres entre les paupières et le globe de l'œil, et restent constamment fixés au même point, à la face externe de la muqueuse conjonctivale; leur description nous a paru mériter une place à part. Un fait digne de remarque, est la légèreté et la forme particulière des corps étrangers qui entrent dans cette catégorie, et dont dépend précisément leur mode de fixation au globe de l'œil. On a beaucoup discuté, en effet, la question de savoir par quel mécanisme ils pouvaient ainsi rester adaptés et immobiles,

malgré les mouvements et les frottements incessants des parties sur lesquelles ils reposent. Or, deux causes principales nous paraissent expliquer cette particularité : leur conformation d'une part, leur poids très-minime et les dentelures de leurs bords d'autre part. Ce sont, en effet, presque toujours des moitiés de coque de millet ou de chènevis, des glumes de plantain, de mouron ou d'avoine, des élytres de coléoptères, qui ont ainsi été rencontrées, et toujours placées de telle façon que la surface concave coïncidait exactement avec la surface convexe de la conjonctive. Certains auteurs ont voulu voir dans ce genre d'adaptation, un mécanisme analogue à celui de la ventouse, et ont expliqué la fixité des corps étrangers par une sorte de vide existant entre ce dernier et le globe de l'œil; les autres ont fait jouer le rôle principal aux bords dentelés et irréguliers, formant ainsi tout autant de points d'attache. Quoi qu'il en soit de l'explication théorique, le fait clinique n'en persiste pas moins et doit être étudié avec soin, car il peut, ou passer absolument méconnu, ou donner lieu a de grossières erreurs de diagnostic.

Les exemples ne sont pas rares de coque de millet restant depuis des mois et des années appliquée sur la conjonctive, sans avoir attiré l'attention du malade; M. Galezowski en a cité plusieurs observations dans son *Traité des maladies des yeux*, et nous en avons recueilli nous-même une entre autres, il y a quelques jours à peine. Il s'agissait d'une jeune femme qui avait l'œil gauche un peu rouge depuis trois semaines, mais sans la moindre souffrance; elle vint à la clinique où un examen attentif nous permit de reconnaître, à l'union de la cornée et de la conjonctive, la présence d'un fragment de coque de millet, dont l'extraction immédiate fut pratiquée et permit ainsi de vérifier l'exactitude du diagnostic.

Un symptôme, en effet, caractéristique de l'affection qui nous occupe actuellement, est le peu de réaction et l'absence ordinaire de douleurs qui accompagnent la présence de ces corps étrangers. Il existe à peine une légère injection vasculaire de la conjonctive tout au pourtour de ce dernier, rarement une sensation de gêne ou de tension intra-oculaire; et c'est tout à fait par hasard que le malade s'en aperçoit. Encore attribue-t-il presque

toujours cette légère conjonctivite, soit à un courant d'air, soit à un refroidissement; au point que nous en avons vu plusieurs fois refuser absolument de croire à la véritable cause, tant qu'on ne leur remettait pas entre les mains le corps du délit.

Le point le plus important de l'étude de ces corps étrangers conjonctivaux est bien certainement la question du diagnostic, aussi devons-nous y insister un peu plus longuement. Il arrive fréquemment, en effet, de prendre, en pareil cas, cette affection pour des phlyctènes ou des pustules de la conjonctive; et cela non-seulement à de jeunes médecins encore inexpérimentés, mais même à des ophthalmologistes d'une habileté non discutable, après un examen superficiel et insuffisant. M. Gayat rapporte à ce sujet un fait des plus instructifs et tout à fait personnel, qui montre bien avec quelle attention il faut toujours procéder avant de poser un diagnostic définitif. Ce spécialiste distingué raconte qu'étant chef de clinique de M. Wecker, il aperçut en entrant dans la salle une personne qu'il crut de prime abord atteinte d'une pustule conjonctivale; mais quand un instant après, il pratiqua un examen plus complet et méthodique, avant de dicter le diagnostic, il s'aperçut de son erreur, et reconnut qu'il avait affaire à un fragment de paille, recouvert de muco-pus.

Or, la méprise dont M. Gayat a été momentanément l'objet, se reproduit, on peut dire journellement, dans toutes les cliniques ophthalmologiques un peu en renom, aussi devons-nous insister sur les moyens de prévenir une pareille erreur. Mais pour ne pas faire double emploi, et ne pas répéter ce que nous avons dit à propos des corps étrangers de la cornée, nous dirons simplement que le diagnostic repose à la fois sur la constatation, au moyen de la loupe, de la coloration spéciale, de la forme convexe et parfaitement polie, des bords dentelés des corps étrangers et sur l'absence de tout vaisseau sanguin à la surface de la tumeur. En cas d'hésitation, l'extirpation viendrait lever tous les doutes; elle constituerait une fois le diagnostic bien établi, la seule indication thérapeutique à remplir; il y a donc tout avantage à recourir d'emblée à son emploi.

L'aiguille ordinaire à cataracte est l'instrument le plus commode pour pratiquer cette extirpation.

C. — *Corps étrangers implantés dans la conjonctive.*

Les corps étrangers fixés dans l'épaisseur de la muqueuse conjonctivale, peuvent affecter deux positions absolument différentes et qui sont loin de se présenter en clinique avec une fréquence égale : ils sont implantés tantôt au niveau de la conjonctive bulbaire, tantôt à la face interne des paupières. Dans l'un et l'autre cas ils donnent lieu à des symptômes particuliers, et déterminent des accidents spéciaux du côté de l'organe de la vision, aussi devons-nous les étudier isolément.

9 fois sur 10, les corps étrangers que nous étudions occupent la face interne des paupières, et presque constamment, toujours pourrions-nous dire, la face interne de la paupière supérieure. Des particules métalliques, de petits fragments de pierre ou de verre, de coke ou de houille, des piquants d'origine végétale, de petits morceaux de bois, tels sont ceux que l'on rencontre le plus ordinairement dans ce lieu de prédilection.

Les inconvénients qui en résultent seront extrêmement variables suivant les degrés d'aspérité et d'irrégularité que présenteront leurs bords, et suivant qu'ils dépasseront plus ou moins la surface interne de la muqueuse palpébrale; en un mot, ces corps étrangers seront d'autant plus gênants et plus pénibles pour le malade qu'ils seront plus irritants pour le globe de l'œil. Qu'est-ce qui constitue, en effet, tout le danger en pareille circonstance? Il est bien évident qu'il s'agit là d'une question purement mécanique, et que tous les accidents proviennent du frottement perpétuel du corps étranger contre la cornée; ce frottement fatalement répété à chaque clignotement de la paupière supérieure, amène à la longue une érosion, une sorte d'excoriation de l'épithélium de cette membrane. De là, les douleurs parfois intolérables et toujours rapportées au même point, les spasmes de l'orbiculaire qui forment les symptômes pathognomoniques de cette forme particulière de

traumatisme. Lorsque donc un malade se présentera à vous, avec une contracture des paupières, et vous accusera une douleur aiguë fixe dont il rapportera le siége au niveau du cul-de-sac supérieur de la conjonctive, et accompagnée d'une photophobie intense avec exacerbations à chaque mouvement, vous pouvez à peu près affirmer à l'avance la présence d'un corps étranger implanté dans la paupière supérieure. Le renversement de la paupière et l'examen avec une loupe de toute l'étendue de la muqueuse, viendront presque toujours confirmer votre diagnostic, basé sur les troubles fonctionnels. Jamais, d'après notre expérience personnelle, ces signes ne nous ont trompé.

Tout autres sont les symptômes des corps étrangers fixés dans la conjonctive bulbaire; ceux-ci ne déterminent ordinairement qu'un léger degré d'ecchymose et de conjonctivite localisée, sans douleur appréciable, et nous n'en aurions pas même parlé, si nous ne devions insister tout particulièrement sur les caractères propres de certains d'entre eux.

En premier lieu, vient l'incrustation de la conjonctive produite par la déflagration de la poudre. Cet accident est, comme on le sait, très-fréquent à l'époque de la chasse, et se rencontre tout spécialement à l'armée au moment des exercices à feu, tant parmi les hommes de l'infanterie que parmi les artilleurs; nous avons été à même d'en observer encore cinq ou six exemples tout récemment. Le diagnostic n'en est certes pas difficile, et il n'existe pas un médecin qui ne connaisse l'espèce de tatouage qui en résulte comme conséquence immédiate; bien souvent, d'ailleurs, la présence de ces nombreux grains de poudre est accompagnée de brûlure de la conjonctive. Il n'y a donc pas d'erreur possible sur l'étiologie; mais où la question devient beaucoup plus compliquée, c'est quand il s'agit du traitement. Aussi, y insisterons-nous tout à l'heure.

Une seconde source de corps étranger provient de l'emploi irrationnel et absolument contre indiqué de certains collyres, dans les cas de blessure ou d'érosion de la conjonctive; les solutions des sels de plomb, et en particulier du sous-acétate, doivent être tout spécialement incriminées. Nous avons vu, à

propos des brûlures, qu'il en résulte fatalement une incrustation de la muqueuse par des lamelles blanchâtres, malheureusement indélébiles, et qui donnent à cette membrane un aspect désagréable et très-choquant au point de vue de l'esthétique. Ces infiltrations plombiques agissent beaucoup plus à la façon des corps étrangers que par leurs propriétés chimiques; aussi avons-nous cru indispensable d'y revenir, d'insister de nouveau sur leurs inconvénients et de proscrire encore l'emploi des collyres dont ils forment la base, dans tous les cas où l'épithélium conjonctival peut être érodé superficiellement.

L'imprégnation de la conjonctive par le nitrate d'argent, à la suite d'un traitement longtemps prolongé, doit rentrer également dans l'étude des corps étrangers de cette muqueuse; chacun connaît pour l'avoir certainement vue, la coloration tantôt d'un brun noirâtre, tantôt ardoisée, qui en résulte et qui ne disparaît presque jamais. Il suffit d'être prévenu de cet inconvénient pour l'éviter.

Il est enfin une dernière espèce de corps étranger conjonctival, qui constitue une affection à part, et que pour ce motif nous ne faisons que nommer ici; nous voulons parler de l'introduction de certains virus, consécutive à des piqûres par le dard des insectes, et en particulier de la transmission du charbon par ce mécanisme. Ce fait se présente assez souvent dans des professions bien définies et bien connues des hygiénistes; il ne doit pas être oublié des ophthalmologistes, qui seront quelquefois les premiers consultés.

Ces différentes formes de corps étrangers susceptibles de pénétrer dans l'épaisseur de la conjonctive, ainsi passées en revue, il nous resterait à parler d'une complication assez fréquente, résultant de leur séjour prolongé et de l'irritation locale permanente produite par leur présence, à savoir, les végétations polypiformes de la conjonctive. Nous ne nous y arrêterons point ici, nous proposant d'en traiter plus longuement dans un instant, et nous allons passer de suite aux indications thérapeutiques.

La première chose à faire est d'enlever le plus tôt possible le corps étranger, cause première de tous les désordres, et pour

cela la loupe et une pince ordinaire suffiront dans la plupart des cas.

Quand il occupera la face interne de la paupière, on maintiendra celle-ci renversée à l'aide du pouce et de l'index de la main gauche, tandis qu'avec la main droite, armée de la pince, on cherchera à le saisir. Il arrivera fort souvent une chose dont il faut bien être prévenu à l'avance, sous peine de se livrer à des recherches inutiles et même très-nuisibles pour le malade : par le simple mouvement de bascule imprimé au cartilage tarse, le corps étranger, quand il n'est pas implanté bien solidement, est détaché et tombe soit dans le cul-de-sac inférieur, soit directement sur la joue. Ce fait nous est arrivé bien souvent, sans le vouloir, à la clinique; on en est d'ailleurs immédiatement informé, car aussitôt que la paupière a repris sa position normale, le patient accuse une sensation subite de bien-être et ne ressent plus cette douleur aiguë et parfaitement localisée dont il se plaignait si manifestement avant l'examen. L'application, pendant quelques heures, de compresses d'eau fraîche sur le globe de l'œil, achèvera la guérison.

Telle est la méthode thérapeutique à laquelle il conviendra de recourir contre les corps étrangers implantés dans la conjonctive en général; mais il est certains d'entre eux qui réclament un traitement spécial, et qui ne sont autres précisément que ceux sur lesquels nous avons insisté tout particulièrement à propos de l'étiologie. Nous devons leur consacrer quelques lignes.

S'agit-il d'abord des cas dans lesquels il y a tatouage de la conjonctive par des grains de poudre? Les avis sont partagés et sur la question d'intervention elle-même, et sur le meilleur mode d'extraction, une fois celle-ci bien décidée. Pour nous, nous sommes absolument partisan de l'abstention, toutes les fois que les grains sont très abondants et profondément incrustés, car toute intervention, dans de pareilles conditions, aurait bien plus d'inconvénients que d'avantages; et la difformité même résultant des tentatives d'extraction serait bien plus prononcée que celle existant primitivement du fait seul de l'accident. Telle est du moins la manière d'agir que nous avons toujours vu sui-

vre par M. Galezowski, et le conseil que donnent les auteurs que nous avons parcourus. Quand les grains de poudre sont peu nombreux, ou bien encore quand ils sont volumineux et gênent en raison même de leur grosseur, alors seulement leur extraction devient nettement indiquée : on a recours dans ce but à la pointe d'une aiguille à cataracte, et au besoin à l'excision de la portion de la conjonctive sur laquelle ils sont implantés.

Dans les cas où les corps étrangers sont des lamelles ou des écailles résultant de l'incrustation de la muqueuse par des sels de plomb, on a conseillé l'emploi de cautérisations légères avec une solution de nitrate d'argent, pour tâcher d'en amener la disparition. Nous ne savons pas par expérience quelle est la valeur réelle d'un pareil moyen ; mais nous devons avouer qu'il n'a jamais été employé, à notre connaissance du moins, à la clinique de M. Galezowski ; et certainement si on avait quelque chance de réussir, notre savant maître ne manquerait pas les nombreuses occasions qui se présentent de le mettre en pratique. Il ne faut donc point compter sur son efficacité.

Nous serons un peu moins sévère à l'égard des solutions d'iodure de potassium ou d'hyposulfite de soude, prescrites à la dose d'un dixième contre la teinte noirâtre résultant de cautérisations trop prolongées de la conjonctive par le nitrate d'argent. Nous l'avons vue par ce moyen, sinon disparaître, au moins diminuer assez rapidement.

Dans le cas enfin où un malade se présenterait à la suite d'une piqûre par une mouche, avec inoculation du virus charbonneux, il ne faudrait point hésiter à pratiquer une large et profonde cautérisation de la conjonctive.

D. — *Corps étrangers du tissu cellulaire sous-conjonctival.*

Tout corps étranger, quand il est anguleux, irrégulièrement taillé et lancé avec une certaine force, peut traverser la conjonctive scléroticale et venir se loger jusque dans le tissu cellulaire sous-conjonctival.

M. Gayat parle d'un soldat d'infanterie de marine qui avait reçu, en 1871, une balle au niveau de la région malaire; le projectile avait été brisé par le choc et des fragments irréguliers de plomb avaient pénétré au-dessous de la conjonctive. Deux d'entre eux furent extraits dans une première séance par M. Wecker, et trois jours après M. Gayat en enleva lui-même un autre.

Des corps mêmes parfaitement arrondis et animés d'un mouvement de translation assez rapide ont pu s'y arrêter et y séjourner fort longtemps sans amener le moindre accident.

Nous avons ainsi observé tout récemment un malheureux chasseur qui avait reçu une charge de plomb en pleine figure : l'un d'entre eux avait pénétré profondément et amené une cécité complète; deux autres, au contraire, s'étaient arrêtés superficiellement et séjournaient depuis plusieurs années entre la conjonctive et la sclérotique sans déterminer le moindre inconvénient. Ils formaient une petite saillie noirâtre, mobile, parfaitement arrondie et sur la nature desquelles il était impossible de se tromper, d'autant plus qu'on voyait très-nettement la cicatrice résultant de la plaie d'entrée. Le malade ne voulut point en laisser pratiquer l'extraction, qui eût été cependant des plus simples.

Macdrops rapporte de même qu'il trouva une fois dans un sac clos formé par le tissu cellulaire et situé contre la sclérotique, un morceau de graine de houx; il avait séjourné là pendant dix ans, jusqu'à la mort de la personne, qui n'en éprouvait pas la moindre incommodité et n'en soupçonnait probablement pas la présence.

Nous pourrions citer ainsi bien d'autres exemples de corps étrangers sous-conjonctivaux; il en est un toutefois sur lequel nous devons attirer l'attention, d'autant plus important à connaître qu'il se rencontre assez rarement dans la pratique, nous voulons parler de la pénétration de l'air au-dessous de la conjonctive. Cette affection, désignée sous le nom d'emphysème traumatique sous-conjonctival, est toujours la conséquence de la fracture d'un des sinus des os de la face, et plus spécialement des sinus frontaux ou éthmoïdaux; plus rarement elle survient

à la suite d'une blessure simple du sac lacrymal. Quoi qu'il en soit, elle est toujours très-facile à diagnostiquer, et la crépitation caractéristique produite par la collision des bulles d'air infiltrées dans le tissu cellulaire, ne laissera aucun doute sur sa nature.

Les symptômes des corps étrangers sous-conjonctivaux seront le plus souvent bien simples à reconnaître et consisteront : dans une saillie plus ou moins sensible formée par le corps étranger, dans une teinte particulière en rapport avec la coloration de ce dernier, et surtout dans la constatation, à la surface du globe de l'œil, de la plaie d'entrée. On pourra même, quand il s'agira de corps allongés ou filiformes, comme des glumes d'épis de graminées, des dards d'insectes, des morceaux d'aiguilles, voir une partie faire encore saillie à l'extérieur. Une véritable ecchymose ou tout au moins de légères tâches hémorrhagiques existeront dans la plupart des cas. Quant à la réaction inflammatoire consécutive à la présence de ces corps étrangers, elle sera elle-même plus ou moins accentuée et présentera tous les degrés depuis la production aiguë et rapide de la suppuration, jusqu'à la tolérance la plus parfaite et l'enkystement de ces derniers. Assez fréquemment enfin le corps étranger deviendra le point de départ de végétations de la conjonctive.

Il semble d'après ce tableau symptomatique qu'il n'y ait rien de plus facile que de diagnostiquer la présence d'un corps étranger sous la conjonctive, et que l'erreur soit impossible pour tout observateur attentif. Il est cependant une affection de la conjonctive, très-rare à la vérité, qui peut d'autant plus facilement donner le change qu'on a moins souvent l'occasion de l'observer; ce sont de petites tumeurs gélatiniformes, à peu près transparentes, légèrement citrines et plus ou moins analogues à des perles. Ces sortes de kystes conjonctivaux peuvent affecter des formes et des dimensions très-variables, mais dépassant rarement le volume d'un plomb de chasse ou d'un grain de chènevis, et simulant parfois à s'y méprendre des corps étrangers. Ainsi M. Wecker rapporte le fait d'un jeune homme de 22 ans qui vint le consulter pour une tumeur de la conjonctive bulbaire de l'œil gauche : cette tumeur était transparente, ressem-

blait à un ver de deux millimètres d'épaisseur et de deux millimètres et demi à trois de longueur, qui se serait logé sous la conjonctive. Il fallut toute l'habileté et toute l'expérience de ce savant ophthalmologiste pour éviter l'erreur.

Warton Jones, Hutchinson et quelques autres ont rapporté des exemples du même genre. Nous en avons nous-même recueilli une observation, dont nous allons donner en quelques mots le résumé ; et, ici encore, le diagnostic de corps étranger paraissait si simple qu'il fut porté par la plupart des élèves de la clinique.

Observation LXXIII. — Petit kyste sous-conjonctival du globe de l'œil gauche, gros comme une tête d'épingle, parfaitement transparent, et simulant un corps étranger.

Mme C..., âgée de 50 ans, demeurant à Paris, se présente le 23 janvier 1878 à la consultation du Dr Galezowski. Cette dame nous rapporte que, depuis quelque temps, elle s'est aperçue de la présence d'une petite grosseur sur l'œil gauche, qui n'est nullement douloureuse, ni gênante, mais qui la tourmente beaucoup. Elle désirerait en être débarrassée. L'examen nous montre, en effet, une petite tumeur, de la grosseur d'une tête d'épingle, parfaitement transparente, mobile, tremblotante et comme gélatineuse; elle occupe la partie interne de la conjonctive bulbaire. Nous portons le diagnostic de kyste sous-conjonctival, qui est confirmé par M. Galezowski. En raison du peu de gêne qu'il détermine, la malade est renvoyée sans opération.

Il ne faudra donc jamais oublier la possibilité d'un kyste de la conjonctive, et n'affirmer la présence d'un corps étranger sous-conjonctival qu'après avoir éliminé cette première affection.

Le traitement qui convient à cette espèce de corps étrangers, ne diffère pas de celui que nous avons indiqué déjà à plusieurs reprises : en pratiquer l'extraction dans tous les cas et le plus tôt possible. Si sa présence avait déterminé la formation d'un abcès dans le tissu cellulaire sous-conjonctival ou le développement d'une conjonctivite intense, le débridement du foyer purulent et au besoin l'application de quelques sangsues en auraient bien vite raison.

Dans le cas d'emphysème traumatique sous-conjonctival, la

compression ou de légères scarifications, quand le soulèvement de la muqueuse est trop prononcé, suffiront ordinairement à en amener la résorption ou l'évacuation directe.

VÉGÉTATIONS POLYPIFORMES DE LA CONJONCTIVE

Nous avons fait remarquer à différentes reprises qu'un symptôme tardif, éloigné des corps étrangers de la conjonctive, était la production d'une sorte d'hypertrophie localisée de cette membrane, de véritables végétations, simulant absolument des polypes, et nous avons toujours renvoyé leur étude, nous proposant d'y insister d'une manière spéciale. Le moment est venu de faire l'histoire de cette complication des corps étrangers de la muqueuse conjonctivale.

« Des corps étrangers volumineux, dit M. Warlomont dans son article « conjonctive » déjà cité, peuvent se loger dans les replis plus lâches et plus profonds de la conjonctive et y séjourner des semaines sans symptômes marqués. Mais, parfois ils donnent naissance à des fongosités qui enveloppent le corps étranger et le dérobent à la vue, pouvant ainsi faire croire au praticien à une hypertrophie ou à un polype de la conjonctive »

Les végétations conjonctivales, suivant M. Desmarres, auraient le plus habituellement pour base un corps étranger ; à ce propos il rapporte l'observation d'un homme de la campagne dont une blessure de la paupière supérieure par un épi de blé avait été suivie d'une inflammation de l'œil pendant six semaines. En renversant la paupière supérieure, ce savant ophthalmologiste aperçut une tumeur semblable à un polype, parfaitement pédiculée et placée au côté externe du cul-de-sac conjonctival ; l'ayant enlevée d'un coup de ciseaux, il trouva au centre une barbe de l'épi.

Heidenreich a publié un cas absolument identique dans les Annales d'oculistique de 1851, et ici encore le corps étranger était un fragment d'épi de blé.

Sans rappeler les observations plus anciennes de Guépin, de

Riberi, de Lawrence, de Menzel, nous nous contenterons de citer un mémoire assez récent de M. Thomas de Tours, publié en 1873 dans le recueil des Travaux de la Société médicale d'Indre-et-Loire, et intitulé : « De l'hypertrophie de la conjonctive déterminée par la présence de corps étrangers. » Ce praticien distingué y rapporte un fait personnel de tumeur située à l'angle externe de l'œil, implantée dans le cul-de-sac de la conjonctive, et ayant à son centre une balle d'avoine dont la présence remontait à trois mois.

Les conclusions à tirer de ces nombreux exemples nous paraissent toute naturelles et nous ne croyons pas trop nous avancer en disant que tout bourgeonnement, toute hypertrophie de la conjonctive doit éveiller l'idée de la présence d'un corps étranger et engager le chirurgien à diriger ses investigations dans ce sens. Le plus souvent ses recherches seront couronnées de succès.

Quant aux caractères mêmes de ces productions hyperplasiques, elles n'offrent rien de bien particulier ; ce sont simplement des bourgeons charnus, plus ou moins volumineux, plus ou moins agglomérés, variant comme dimension de la grosseur d'une tête d'épingle à celle d'un petit pois, pédiculés ou sessiles, et constamment fongueux. Le moindre contact, parfois même les mouvements seuls du globe de l'œil y provoquent de légères hémorrhagies. Elles ne déterminent jamais de douleur appréciable, mais une sensation de gêne et de pesanteur qui engage bientôt les malades à en réclamer l'extirpation. Pour ce qui est du diagnostic différentiel, nous croyons, avec tous les auteurs les plus compétents, qu'il est absolument impossible de décider avant l'opération si l'on a affaire à un simple polype, à une simple végétation conjonctivale idiopathique, ou bien si cette hypertrophie est symptomatique d'un corps étranger de la conjonctive. La constatation seule de ce dernier au centre des bourgeons charnus permet de juger en connaissance de cause.

Il est cependant une affection, et celle-ci beaucoup plus grave, beaucoup plus importante à reconnaître dès le principe, qu'on pourrait confondre avec les végétations polypiformes dont nous nous occupons ; nous voulons parler de certaines

productions néoplasiques qui envahissent parfois la muqueuse conjonctivale, et qui pourraient en imposer, au début, pour une maladie des plus bénignes. L'examen des ganglions pré-auriculaires et parotidiens deviendra, en pareil cas, d'une utilité incontestable ; et au besoin, l'examen histologique d'une portion excisée du néoplasme, achèverait de lever tous les doutes.

Le traitement de ces hypertrophies localisées de la conjonctive est des plus simples et devra consister toujours dans l'excision des bourgeons charnus. On a bien proposé contre elles l'emploi des cautérisations fréquemment répétées avec le crayon de nitrate d'argent, mais nous ferons observer que ce dernier moyen qui peut parfaitement réussir et qui réussit même souvent contre les végétations simples, est absolument inefficace contre celles qui résultent du fait de la présence d'un corps étranger. Tant que ce dernier restera en contact avec la conjonctive, l'irritation existera, aussi l'excision seule, qui enlève du même coup l'effet et la cause, sera susceptible d'amener la guérison définitive. Il y aura donc, selon nous, tout avantage à y recourir d'emblée.

Outre les végétations, dont la coïncidence fréquente avec la présence d'un corps étranger est un fait parfaitement connu et accepté de tous les ophthalmologistes, il est plusieurs autres affections chroniques de la conjonctive dont on a voulu rapporter la cause première à l'irritation résultant du contact plus ou moins prolongé avec cette membrane de grains de poussière, de sable fin, de cellules végétales, etc. M. Gayat, par exemple, se basant sur la fréquence extrême du ptérygion dans certaines professions, et principalement chez les ouvriers exposés constamment à la poussière, tels que les meuniers, les maçons, les plâtriers, ne craint pas de rattacher l'origine du ptérygion à cette cause d'irritation permanente ; pour le même auteur, la pinguécula et peut-être aussi les granulations conjonctivales reconnaîtraient-elles une étiologie identique. Deux cas de varices des vaisseaux ciliaires antérieurs observés chez deux officiers de marine, lui paraissent également devoir être rangés dans la même catégorie. Sans vouloir apprécier la valeur d'une pareille opinion, fortement discutée encore aujourd'hui, sur-

tout pour ce qui a trait à l'étiologie des granulations conjonctivales, nous nous contenterons de signaler ces conséquences possibles et éloignées des corps étrangers de la conjonctive, de plus amples détails nous entraînant trop loin de notre sujet.

DU TRAUMATISME CHIRURGICAL DE LA CONJONCTIVE

Il nous reste, pour en avoir fini avec les traumatismes de la conjonctive, à dire quelques mots des opérations qu'on y pratique et à montrer les rapports qui existent entre ces lésions et les blessures accidentelles. Nous examinerons ainsi successivement les scarifications, les incisions et les plaies à lambeau de la conjonctive.

Les scarifications qui ne sont autre chose que de légères mouchetures, s'emploient, comme on sait, dans tous les cas de chémosis sous-conjonctival un peu prononcé, et dans certaines affections de la cornée à vascularisation exubérante. La seule recommandation à faire à ce sujet est de ne pas trop les multiplier à chaque séance et de ne point trop rapprocher les unes des autres les incisions, sous peine de voir survenir la mortification de la conjonctive. Il est bien préférable d'y revenir plus fréquemment et d'en pratiquer un moins grand nombre à la fois.

Les plaies simples de la conjonctive sont presque toujours pratiquées par le chirurgien dans le cas de strabotomie et ont pour but de lui permettre d'arriver jusque sur le tendon du muscle à sectionner. Elles sont des plus inoffensives, et la seule remarque que nous ayons à faire à leur sujet, est de toujours bien assurer l'hémostase avant de suturer les deux lèvres de l'incision; sans quoi il se formerait un thrombus au-dessous de la muqueuse qui retarderait ou empêcherait complétement la réunion. L'eau fraîche et une légère compression suffiront dans la plupart des cas.

Nous avons vu, à propos des brûlures de la conjonctive, que le chirurgien était parfois dans l'obligation de recourir à des

opérations autoplastiques pour détruire les adhérences qui existaient entre les paupières et le globe de l'œil, et qu'il devait alors prendre ses lambeaux de préférence au niveau des parties saines de la conjonctive. Pour obtenir ce but, différents procédés ont été imaginés, et ils doivent naturellement varier avec chaque cas particulier; mais un précepte dont il ne faut jamais s'écarter, est celui de tailler toujours des lambeaux à larges pédicules, assez longs pour ne point subir de tiraillements, et de ne les appliquer jamais sur la surface cruentée, qu'ils sont appelés à combler, avant de l'avoir complétement débarrassé du sang qui aurait pu s'y coaguler. Quelques points de suture et une compression méthodique en assureront l'immobilité.

CHAPITRE VI.

DU TRAUMATISME, DES BLESSURES ET DES CORPS ÉTRANGERS DE LA SCLÉROTIQUE.

Les affections traumatiques de la sclérotique, tout en étant heureusement fort rares, présentent un intérêt et une importance tels, au point de vue de la conservation du globe de l'œil et de l'intégrité de la vision, qu'il nous paraît indispensable d'entrer à leur sujet dans d'assez longs développements. Cette membrane, en effet, en raison même de sa texture et de sa résistance spéciales, semble surtout destinée à jouer par rapport aux organes plus profondément situés un rôle de soutien et de protection contre les chocs extérieurs; aussi ses lésions entraînent-elles à leur suite les conséquences les plus fâcheuses. Cette étude présentera, selon nous, d'autant plus d'intérêt qu'elle est à peine ébauchée dans tous nos traités classiques, et que nous avons éprouvé les plus grandes difficultés à réunir quelques matériaux épars dans les recueils périodiques d'ophthalmologie.

Afin de rendre aussi claire que possible l'histoire de ces trau-

matismes, nous les subdiviserons tout naturellement en quatre grandes classes, et nous passerons successivement en revue :

1° Les contusions de la sclérotique;

2° Les brûlures de la sclérotique;

3° Les blessures et plaies pénétrantes de cette membrane;

4° Enfin les corps étrangers implantés dans son épaisseur.

Chacune de ces catégories présente des caractères particuliers, réclame une intervention thérapeutique spéciale, et fera par conséquent l'objet d'une étude à part.

CONTUSION DE LA SCLÉROTIQUE.

Les lésions qui surviennent comme conséquence de la contusion de la sclérotique, les symptômes par lesquels se manifeste cette espèce de traumatisme peuvent eux-mêmes, d'après les faits cliniques que nous avons observés et recueillis, être rapportés à deux grandes classes, à savoir : les ruptures et les inflammations scléroticales. Nous avons donc à examiner chacune de ces manifestations en particulier.

RUPTURES DE LA SCLÉROTIQUE.

« Si la choroïde, disent les auteurs du Compendium, n'est pas déchirée en même temps que la sclérotique, elle est poussée au dehors par la pression des liquides intérieurs et forme une saillie noirâtre, sorte de staphylôme qui le plus souvent n'arrive pas à des dimensions considérables. Si elle est déchirée en même temps que la rétine, l'humeur aqueuse et le cristallin sont expulsés à travers la déchirure, et viennent s'arrêter près de la conjonctive.

« Il est à la rigueur possible que la conjonctive restant intacte, la sclérotique, la choroïde et la rétine soient rompues et laissent passer non plus le cristallin, mais le corps vitré, qui

vient ainsi faire hernie sous la conjonctive. Les faits de ce genre sont très-rares. »

Telles sont en résumé, et parfaitement définies, les trois formes de rupture de la sclérotique que l'on peut rencontrer, et contre lesquelles nous serons appelés à lutter : 1° déchirure limitée à la sclérotique avec hernie des membranes sous-jacentes, et principalement de la choroïde; 2° déchirure de la sclérotique, de la choroïde et de la rétine, avec issue au-dessous de la conjonctive de l'humeur vitrée; 3° enfin déchirure portant sur les mêmes membranes avec luxation sous-conjonctivale du cristallin. Dans quelques cas exceptionnels, la conjonctive elle-même pourra céder; mais ces faits rentrent tout naturellement dans les plaies pénétrantes de la sclérotique, et nous en parlerons à ce propos. Nous avons déjà très-longuement insisté, dans une autre partie de ce travail, sur les déplacements traumatiques du cristallin et sur les indications qui en découlent; nous n'y reviendrons donc point ici. Nous nous contenterons actuellement d'attirer l'attention sur les deux premières formes, après être toutefois entré dans quelques détails touchant le mécanisme et le mode de production de ces ruptures de la sclérotique.

Etiologie et pathogénie.— Un premier fait, parfaitement constaté, sur l'existence duquel tous les auteurs sont d'accord aujourd'hui, et que nous avons d'ailleurs mis hors de doute à propos des luxations du cristallin au-dessous de la conjonctive, est la déchirure de la sclérotique en un point du globe de l'œil opposé généralement à celui sur lequel a porté le choc. Les exceptions à cette règle constituent des raretés pathologiques dont on trouve à peine quelques exemples dans la science; nous en avons rapporté un seul cas parmi les nombreux déplacements sous-conjonctivaux du cristallin connus, et nous ne serons guère plus riche en parlant des ruptures simples de la sclérotique. « Dans tous les cas, dit Arlt, si compétent en pareille matière, maintenons comme règle que si la zone scléroticale antérieure est frappée en bas, la rupture survient en haut; qu'une rupture située du côté nasal indique une compression du côté temporal, et que si elle a son siége en

bas, elle doit faire supposer une compression soudaine du globe au-dessus de la cornée. »

Un second fait, non moins certain, et résultant également de l'observation clinique, est l'emplacement, le siége à peu près constant de la rupture, et sa direction toujours la même. Il est parfaitement reconnu, en effet, que la lésion intéresse toujours la sclérotique au niveau de la région ciliaire ; qu'elle est située généralement à 3 ou 4 millimètres en arrière du cercle scléro-cornéen, et ordinairement parallèle et concentrique à la courbure de ce dernier. Une seule observation, en désaccord avec la règle générale, est due à Bowmann : il s'agissait d'une rupture dans la région postérieure de la sclérotique, qui du reste ne fut reconnue que par l'énucléation. Mais, comme toujours, l'exception ne fait que confirmer la règle.

Une particularité, non moins digne d'intérêt, est la netteté habituelle des lèvres de la plaie, et la disposition constante de cette dernière sous forme de fissure ou de fente simple. Une seule fois, en effet, dans un cas publié par Schröter, in Klinik Monatsblatt de 1866, on a signalé l'existence d'une rupture avec lambeau sclérotical. Cette déchirure varie d'ailleurs, comme longueur, dans des limites très-restreintes, pouvant aller de deux à trois jusqu'à six ou huit millimètres au maximum.

Un dernier point doit fixer notre attention, nous voulons parler de la plus grande fréquence des ruptures à la partie supérieure et interne du globe de l'œil, de leur rareté à la partie supérieure et externe et de leur production tout à fait exceptionnelle à la partie inférieure.

Voilà tout autant de points dans l'histoire des ruptures de la sclérotique qui nous sont fournis par l'étude attentive et consciencieuse des observations cliniques ; voilà des données certaines et dont on ne saurait mettre en doute l'existence; il nous reste maintenant à en examiner la pathogénie et à nous rendre compte de leur mécanisme. Ici, les opinions sont partagées et les théories différentes ; nous allons donc les examiner successivement et chercher à en apprécier la valeur.

Une circonstance notée par tous les auteurs qui se sont oc-

cupés des ruptures de la sclérotique, et sur laquelle nous avons déjà nous-même insisté longuement, au sujet des luxations sous-conjonctivales du cristallin, est la nature et la forme spéciales des corps contondants qui produisent une semblable lésion. Il ne s'agit dans la plupart des cas, toujours pour ainsi dire, que d'instruments mousses et arrondis, assez volumineux en général, ou de projectiles également orbes et à contours nullement tranchants, qui atteignent le globe de l'œil plus ou moins obliquement, et le plus souvent à sa partie inférieure et externe. Nous citerons entre autres les coups de poings, les coups de parapluie, les chutes sur l'extrémité d'une canne, d'un bâton ou sur l'angle d'un meuble, les chocs déterminés par la projection d'une pomme, d'une balle, d'un morceau de fer et ainsi de suite. Or, dans tous ces cas, il est parfaitement prouvé que constamment la rupture siégeait an point diamétralement opposé à celui sur lequel portait le traumatisme. Quand, par exception, au contraire, on a noté comme cause de la déchirure sclérotícale, un corps acéré ou coupant, toujours celle-ci siégeait au lieu même d'application du choc. Comment expliquer de pareilles coïncidences?

Zander et Geissler, dans leur traité des traumatismes de l'œil, paru en 1854, ont admis une explication très-simple en apparence, mais qui ne paraît pas très-justifiée; ils prétendent que lorsque le globe de l'œil est frappé dans une direction par un corps contondant mousse, la force impulsive chasse cet organe en sens contraire contre la paroi opposée de l'orbite, et que c'est la pression exercée ainsi directement sur l'œil par le rebord orbitaire qui déterminerait la rupture. Le choc, par exemple, ayant lieu comme cela se rencontre le plus fréquemment à la partie inférieure et externe du globe de l'œil, celui-ci serait violemment projeté contre la partie supérieure et interne de la voûte orbitaire, et la déchirure de la sclérotique se produirait entre le droit supérieur et le droit interne. Par le fait même que l'œil est plus exposé et moins protégé vers sa partie inféro-externe, sa rupture se montrerait plus fréquemment au point opposé, c'est-à-dire en dedans et en haut.

Dans un article très-intéressant, publié en 1865 dans le

Klinik Monatsblatt, Manz s'est élevé énergiquement contre cette théorie et en a combattu les conclusions. « Il faut, dit-il, prendre garde que les deux parties du globe directement comprimées, l'une par l'objet contondant, l'autre par la paroi résistante de l'orbite, ne peuvent pas elles-mêmes se déchirer, mais que la déchirure doit se faire à une place relativement libre, qui, au moment de la plus forte tension, possède la cohésion relativement la plus faible; or, c'est précisément la région de la sclérotique adjacente au bord supéro-interne de la cornée qui réalise ces conditions. »

La remarque de Manz est excessivement juste, et il est bien certain que la rupture ne saurait avoir lieu au point supposé en contact avec la paroi orbitaire; mais malheureusement sa nouvelle hypothèse est fondée, comme la théorie de Zander et Geissler, sur la projection du globe oculaire contre la paroi orbitaire opposée au traumatisme, et c'est là précisément ce qu'il resterait à démontrer et ce que nous mettons en doute. Comme l'a fort justement fait remarquer le professeur Arlt, dans un travail intitulé « De la rupture sciérale » et lu à la Société ophthalmique de Heidelberg en 1874, la coque oculaire est environnée, dans plus de sa moitié postérieure, par le tissu cellulo-adipeux dont est remplie la cavité orbitaire, et repose sur une espèce de coussinet graisseux; il résulte forcément, de l'interposition de cette substance mollasse et élastique entre l'œil et la paroi osseuse, que ce dernier ne peut, à moins de traumatismes excessivement violents et de déplacement momentané, arriver au contact du rebord orbitaire. La rupture ne saurait donc s'expliquer par une pression indirecte.

Examinons maintenant la théorie que Arlt a substituée aux précédentes et voyons si elle nous paraît plus fondée : « On voit, dit-il, que la place où la sclérotique se rompt d'habitude coïncide assez exactement avec un cercle, affectant la position d'équateur par rapport à l'axe qui joint le point frappé au point diamétralement opposé. Il n'est donc pas étonnant que la sclérotique se déchire précisément dans ce grand cercle du globe oculaire où la tension des tissus est à son apogée et qui manque de soutien extérieur au moment du coup. » Au point de

vue mathématique et mécanique, cette explication est certainement irréprochable, mais elle pèche toutefois par un point capital; et c'est pour n'avoir pas tenu un compte suffisant de tous les éléments qui entrent dans la question, que le savant professeur de Vienne n'a pu en élucider complétement tous les points. Sa théorie, par exemple, ne nous dit pas pourquoi la direction de la rupture est presque toujours parallèle au bord de la cornée et située ordinairement à trois ou quatre millimètres en arrière de celle-ci; alors que d'après son hypothèse elle devrait au contraire être toujours plus ou moins oblique par rapport à l'anneau scléro-cornéen. Arlt a d'ailleurs si bien compris l'insuffisance de son explication qu'il ajoute quelques lignes plus bas : « Quant à la direction de la rupture qui est presque toujours parallèle au bord cornéen, il est possible qu'elle soit favorisée par la structure de la sclérotique dans la région ciliaire où prédomine une disposition des fibres concentriques à la cornée. »

Telle nous paraît être, en effet, la cause essentielle du siége et de la forme toujours les mêmes des symptômes de la sclérotique; et pour nous, nous n'hésitons point à faire jouer le rôle principal à la disposition et à la constitution anatomiques de cette membrane. Écoutons d'ailleurs à ce propos la savante description de M. le professeur Sappey : « J'ai pu constater que l'épaisseur de la sclérotique s'élève en moyenne à 1 millimètre au voisinage du nerf optique, à 0,6 de mm. au voisinage de la cornée, à 0,4 ou 0,5 sur la partie moyenne du globe de l'œil et dans l'intervalle des muscles droits, et enfin à 0,3 de mm. dans les points qui correspondent aux tendons de ces muscles. » (*Traité d'anatomie descriptive.*) Or, si nous ajoutons, avec Arlt, que dans les points, où précisément la sclérotique présente la moindre épaisseur, prédominent les fibres concentriques à la cornée, nous avons l'explication toute naturelle des ruptures de la sclérotique. Voici en effet, appuyé sur les données anatomiques, l'idée que nous nous faisons de leur pathogénie, quand un choc plus ou moins violent porte sur l'hémisphère antérieur du globe de l'œil : en raison de l'incompressibilité des liquides, humeur aqueuse et humeur vitrée, que ce dernier

renferme, le choc sera transmis également dans tous les sens, et tous les points de la coque oculaire subiront une pression sensiblement la même, qui ira, pour ainsi dire, en rayonnant, du point contus vers la périphérie. Ce point lui-même, soutenu par le corps vulnérant, présentera plus de résistance et aura d'autant plus de chance de ne point éclater; d'où la rareté des ruptures directes. La coque oculaire étant donc ainsi comprimée, si la tension devient supérieure à la résistance des enveloppes, une déchirure se produit, et il était tout naturel d'admettre *a priori* que celle-ci devait avoir lieu au niveau des parties les moins épaisses et les moins soutenues de la sclérotique, c'est-à-dire dans la région voisine de la cornée, et plus spécialement au point d'insertion des muscles droits, là ou l'anatomie démontre la plus grande minceur. Or, c'est ce que la clinique a parfaitement confirmé et vérifié. Quant à la forme et à la direction de cette rupture, elle ne dépend que de la disposition annulaire du plus grand nombre des fibres dans cette région. Dans le fait exceptionnel de Bowmann, où la rupture fut rencontrée dans la partie postérieure de la sclérotique, il y avait très-probablement une altération particulière de cette membrane, expliquant une pareille anomalie.

Symptomatologie. — Cette question de pathogénie ainsi examinée, voyons quels sont les symptômes qui caractérisent les ruptures de la sclérotique. Ils varieront, bien entendu, avec la forme de celles-ci, et suivant que nous aurons affaire à une déchirure limitée de la sclérotique avec hernie de la choroïde, ou au contraire, à une lésion portant à la fois sur la sclérotique, la choroïde, la rétine et donnant issue à l'humeur vitrée. Chacune mérite une description à part et des détails particuliers que nous allons passer en revue, en commençant par la première espèce.

Les ruptures indirectes, qui résultent toujours d'un choc par un corps mousse ou par un instrument arrondi, sont d'une manière générale plus étendues que celles qui sont produites par un traumatisme direct; elles mesurent en moyenne de 5 à 8 millimètres de longueur et sont exactement concentriques au pourtour du cercle cornéen. Leur forme ordinaire est celle

d'un croissant très-allongé et dont la hauteur atteindrait à peine 3 ou 4 millimètres; elles affectent un point de prédilection et siégent presque constamment à la partie supérieure et interne du globe de l'œil, entre le droit interne et le droit supérieur, un peu en avant de l'insertion de ces muscles. Une ecchymose sous-conjonctivale, plus ou moins abondante, mais toujours facilement appréciable, et accompagnée ordinairement de chémosis, existe au niveau de la déchirure et la masque parfois au point d'empêcher le diagnostic. Mais au bout de quelques jours, le plus souvent immédiatement, quand l'hémorrhagie n'est pas trop abondante, on distingue au-dessous du soulèvement de la conjonctive une petite tumeur, noirâtre ou tout au moins ardoisée, faisant saillie entre les lèvres de la solution de continuité, et la comblant en partie; cette tumeur n'est autre que la choroïde ou la partie supérieure de l'iris hernié. Souvent même, l'iris a été déchiré du même coup, et la pupille présente tout à fait l'aspect particulier qui résulte d'une iridectomie artificielle. La tension intra-oculaire est toujours un peu inférieure à celle du côté opposé; et la cornée, tout en étant beaucoup moins dépressible que dans la luxation sous-conjonctivale du cristallin présente toutefois ce symptôme à un léger degré. Le cristallin lui-même, tout en restant dans sa position normale, est un peu mobile et légèrement tremblotant. Quant à la réaction inflammatoire, elle est presque toujours fort peu prononcée, ce qui s'explique probablement, comme le pense Arlt, par la diminution de tension de la coque oculaire. L'état de la vision est lui-même modérément altéré, puisque dans la plupart des cas, les blessés conservent une vue assez bonne pour lire les caractères ordinaires d'imprimerie; nous n'avons d'ailleurs noté, dans aucun cas, ni hémorrhagie du corps vitré, ni lésion de la choroïde ou de la rétine. L'observation suivante que nous avons recueillie ces jours derniers, peut servir de type à notre description, et nous ne saurions mieux faire que de la résumer ici :

Observation LXXIV. — Rupture sous-conjonctivale de la sclérotique droite, parallèle au bord de la cornée, située à 3 millimè-

tres en arrière de cette membrane, entre le droit interne et le droit supérieur, avec hernie de l'iris et de la choroïde. — Conservation à peu près normale de la vision.

M. H..., 52 ans, demeurant rue de Bertin-Poirée, 10, se présente le 20 mars 1878 à la consultation du Dr Galezowski. Cet ouvrier nous rapporte que la veille, en travaillant, un morceau de bois lui est sauté à la figure, l'a frappé à l'œil, et que, depuis ce moment, tout en ne souffrant pas, il voit comme un nuage de ce côté, et les objets lui paraissent voilés. L'examen local nous montre les lésions suivantes : légère plaie contuse à la partie externe de la paupière supérieure droite, comprenant la peau et le tissu cellulaire sous-cutané; large ecchymose sous-conjonctivale occupant la partie supéro-interne du globe de l'œil et compliquée d'un chémosis énorme débordant de 2 ou 3 millimètres le bord correspondant de la cornée, qui semble enfoncée à ce niveau. Profondément, on aperçoit une rupture de la sclérotique, située à 3 ou 4 millimètres en arrière de l'anneau scléro-cornéen, parallèle à ce dernier, longue d'environ 7 millimètres, présentant tout à fait l'aspect d'un croissant très-effilé et de 3 millimètres de hauteur environ; à travers les lèvres de la déchirure apparaissent, avec une teinte noire ardoisée, une partie de l'iris et la portion de la choroïde correspondante, qui font hernie. La pupille est complétement déformée, et présente la forme d'un triangle curviligne, à peu près isocèle, à sommet correspondant avec l'axe optique, et à base coïncidant exactement avec le pourtour de la cornée, au niveau de la rupture scléroticale. Le cristallin est en place; la tension intra-oculaire un peu diminuée; la coque oculaire légèrement dépressible. L'examen ophthalmoscopique ne nous montre aucune hémorrhagie dans le corps vitré, ni lésion des membranes profondes. Le blessé compte les doigts de ce côté.

Traitement: appliquer 6 sangsues à la tempe droite, instiller quatre gouttes par jour dans l'œil du collyre suivant: sulfate neutre d'ésérine, 2 centig., eau distillée, 10 gr.; faire matin et soir autour de l'orbite des frictions avec la pommade belladonée, maintenir des compresses d'eau fraîche en permanence sur l'œil. Quinze jours plus tard, nous revoyons M. H....; pas la moindre réaction inflammatoire; aucune altération du fond de l'œil; lit le n° 6 de l'échelle typographique.

Nous devons faire remarquer, en passant, que cette lésion nous met devant les yeux ce qu'on pourrait appeler le premier degré de la luxation sous-conjonctivale du cristallin; car bien que cette lentille n'ait pas subi le moindre déplacement, il est

évident que si le choc occasionné par la projection de ce morceau de fer eût été plus énergique ou plus prolongé, la rupture de la choroïde aurait suivi celle de la sclérotique et le cristallin eût été projeté sous la conjonctive. Nous montrerons dans un instant le second degré de cette dernière affection.

Quelquefois, mais beaucoup plus rarement, la rupture sous-conjonctivale de la sclérotique au lieu d'être indirecte, se produit directement au point correspondant exactement à l'application du traumatisme, et présente alors une symptomatologie particulière, un peu différente de celle que nous venons de décrire. Et d'abord, comme étiologie, au lieu de corps volumineux, mousses et arrondis, agissant sur une grande surface, nous notons la projection de fragments ordinairement métalliques, peu volumineux, à arêtes plus ou moins émoussées, couverts d'aspérités, et ayant beaucoup plus de tendance à produire une plaie contuse qu'une contusion à proprement parler. Dans ce cas, la rupture de la sclérotique n'affecte plus la position, la forme et la direction spéciales que nous avons indiquées plus haut; elle siége là où a frappé le corps vulnérant et peut par conséquent occuper tous les points de l'hémisphère antérieur du globe de l'œil indistinctement : de plus, elle présente en général des dimensions et une longueur beaucoup moins considérables, dépassant rarement trois ou quatre millimètres au maximum ; et alors la partie herniée de la choroïde fait une saillie noirâtre, que nous ne saurions mieux comparer qu'à une tête de mouche. La direction d'ailleurs de cette rupture est en rapport constant avec l'inclinaison suivant laquelle s'est produit le choc du corps incriminé contre le globe oculaire. Enfin, une ecchymose sous-conjonctivale, et parfois une légère érosion de la muqueuse existe au niveau de la rupture, mais sans jamais intéresser toute l'épaisseur de cette membrane. La douleur et les troubles fonctionnels sont à peu près nuls, et n'entraînent aucun inconvénient sérieux pour l'intégrité de la vision. C'est ce qui ressort avec la plus grande évidence de l'observation suivante :

Observation LXXV. — Rupture sous-conjonctivale de la scléro-

tique, de cause directe, et siégeant à la partie interne ; hernie de la choroïde du volume d'une tête de mouche. — Intégrité de la vision.

M. J..., 35 ans, ajusteur, demeurant rue Lantier, 14, se présente le 15 janvier 1878 à la consultation du Dr Galezowski. Cet ouvrier nous rapporte qu'il a reçu, le matin même, dans l'œil droit un morceau de fer de la grosseur du pouce, et que, depuis, tout en voyant parfaitement clair, il ressent une légère douleur de ce côté. Nous trouvons à l'examen local : une érosion superficielle de la partie interne de la conjonctive bulbaire, située un peu en dehors de la caroncule ; une ecchymose limitée occupant le tissu sous-conjonctival correspondant, et au centre même de cette dernière, une petite tumeur noirâtre, comme veloutée, identique à la tête d'une mouche, et qui est certainement formée par la hernie de la choroïde, à travers une petite déchirure de la sclérotique. Rien absolument dans le fond de l'œil. Vision normale. Comme traitement, M. Galezowski se contente de prescrire des applications d'eau fraîche sur l'œil.

Après avoir ainsi étudié les ruptures de la sclérotique avec hernie de l'iris ou de la choroïde, il nous reste à dire quelques mots des cas où la choroïde et la rétine cédant également, c'est le corps vitré lui-même qui fait saillie sous la conjonctive. Les observations en sont excessivement rares, et l'on peut affirmer d'une manière générale que toutes les fois que les trois membranes qui entourent le corps vitré sont rompues, il en résulte presque fatalement un déplacement du cristallin ; nous pourrions mieux dire, pour continuer notre comparaison de tout à l'heure, que cette lésion constitue la seconde phase ou le second degré de la migration sous-conjonctivale de cette lentille. Nous n'en connaissons que deux cas ; l'un observé par Velpeau et cité dans la thèse de Force, en 1848 ; l'autre recueilli par de Graefe et publié dans les *Archives für Ophthalmologie*, de 1854.

Dans ces conditions, le siége, la forme et les dimensions de la déchirure de la sclérotique ainsi que des membranes sous-jacentes, sont identiques à celles que nous avons décrites précédemment, et résultent aussi ordinairement d'un choc porté sur le côté opposé du globe de l'œil. Il est rare que du même coup, le cristallin n'ait pas subi un léger ébranlement et une dislocation partielle ; parfois même, comme le fait s'est présenté dans l'observation de de Graefe, à laquelle nous fai-

sions allusion tout à l'heure, la hernie du corps vitré est accompagnée de la sortie d'une portion de la substance corticale cristallinienne. Les symptômes sont, au reste, absolument les mêmes que ceux des luxations sous-conjonctivales du cristallin : ecchymose assez étendue avec chémosis plus ou moins accentué; rupture de la sclérotique, de la choroïde et de la rétine, concentrique au bord de la cornée, à lèvres d'un noir foncé, en raison de la rétraction plus considérable de la sclérotique et de l'apparition sur les bords de la solution de continuité de la membrane pigmentaire sous-jacente. Au travers de cette ouverture, fait hernie une substance transparente, jaunâtre, comme gélatineuse, soulevant la conjonctive et formant une saillie plus ou moins arrondie et plus ou moins volumineuse, suivant la quantité sortie de la coque oculaire. On pourrait facilement confondre ce liquide avec la hernie du cristallin lui-même; mais la constatation de ce dernier dans sa position normale lèvera bien vite tous les doutes. On retrouvera ici encore le symptôme indiqué par M. Gosselin, à savoir la dépressibilité de la cornée, et il sera lui-même d'autant plus manifeste que l'humeur vitrée aura pénétré en plus grande abondance au-dessous de la conjonctive. Quant aux symptômes subjectifs et inflammatoires, ils seront à peine marqués : le blessé accusera bien une sensation de tension, de gêne du côté de la tête, mais il ne souffrira point à proprement parler; la vision est toujours fort peu compromise, et les objets apparaissent simplement comme entourés d'un voile. Nous résumons ici, en quelques mots, la curieuse observation de le Graefe :

Observation LXXVI. — A la suite d'un coup reçu à l'œil droit par une femme de 44 ans, il se fit une dislocation remarquable du cristallin : le noyau restant en place, une partie de la substance corticale fut déplacée et vint faire hernie sous la conjonctive avec une portion du corps vitré. La tumeur ouverte laissa échapper le corps vitré et la substance cristallinienne, avec une certaine quantité de sang coagulé. On fit la compression de l'œil et le malade recouvra la vue.

Diagnostic. — Les ruptures sous-conjonctivales de la sclérotique ne sauraient être méconnues que dans les cas où il y aurait simultanément une hémorrhagie abondante au-dessous de la conjonctive, masquant ainsi la lésion sous-jacente; et encore le doute ou l'erreur ne serait pas de longue durée, car bientôt la résorption de l'épanchement permettrait d'en reconnaître l'existence. Quand la sclérotique seule aura été déchirée, la saillie noirâtre que forme entre les bords de la rupture la choroïde ou l'iris, est tellement caractéristique que nous ne nous arrêterons point au diagnostic différentiel. Mais lorsque les membranes sous-jacentes sont également rompues, reste la question de savoir si l'on a affaire à la hernie de l'humeur vitrée ou à une luxation du cristallin : or, l'absence de tremblement de l'iris, l'absence d'aphakie, et au besoin la constatation des trois images lumineuses de Purkinje et Sanson, permettent d'affirmer que l'appareil cristallinien n'a pas subi de déplacement. La saillie que l'on voit au-dessous de la conjonctive ne peut donc être que l'humeur vitrée.

Pronostic et complications. — On peut dire d'une manière générale que les ruptures de la sclérotique ne présentent point de gravité sérieuse, et que l'intégrité de la vision n'est point ordinairement compromise. Le pronostic sera même bien plus favorable dans le cas de rupture simultanée de la sclérotique, de la choroïde et de la rétine, que lorsqu'on aura affaire à une déchirure isolée de cette première membrane; et cela pour deux raisons principales. Nous avons déjà noté, en effet, le peu de réaction inflammatoire qui survient après les ruptures sclérales, et nous en avons donné comme explication probable la diminution subite de la tension intra-oculaire; or, cette diminution sera beaucoup plus sensible dans les cas de ruptures simultanées des trois enveloppes du corps vitré, alors que ce liquide pourra se répandre dans le tissu cellulaire sous-conjonctival. D'un autre côté, les déchirures de la sclérotique siégeant toujours au niveau de la région ciliaire, la hernie entre les lèvres de la solution de continuité de l'iris ou de cette portion si riche en nerfs de la choroïde, peut déterminer, par suite des tiraillements constants qui en sont la conséquence,

des accidents non-seulement du côté blessé, mais par sympathie dans l'œil du côté opposé. Bien plus, s'il résulte de la saillie trop considérable de l'humeur vitrée, un déplacement du cristallin, celui-ci peut exercer une pression permanente sur la partie du cercle ciliaire qui ferme l'ouverture sclérale et occasionner les mêmes accidents. Ce ne sont pas là malheureusement des idées théoriques et *a priori;* la clinique en fournit des exemples qui, pour être rares, n'en sont pas moins redoutables. Le Dr Schrag rapporte dans sa thèse inaugurale, soutenue à Leipzig en 1870, une observation de rupture scléroticale, causée par la projection d'un morceau de bois sur l'œil, et accompagnée de prolapsus de l'iris; quelque temps après éclata une ophthalmie sympathique dans l'autre œil. Arlt cite le fait d'une vieille femme, âgée de 69 ans, heurtée à l'œil par un passant, et chez laquelle survint rapidement une ophthalmie sympathique, que ce savant professeur rapporte à la compression du corps ciliaire par le cristallin luxé du même coup. Nous n'avons personnellement jamais observé de cas aussi graves, mais ces seuls exemples doivent rendre le praticien très-réservé au sujet des conséquences possibles de la lésion qui nous occupe. Enfin, il faut toujours songer que, dans les cas d'issue un peu trop abondante d'humeur vitrée, on voit survenir assez fréquemment des hémorrhagies sous-choroïdiennes et des décollements de la rétine. On ne pourra donc se prononcer en connaissance de cause, qu'après avoir éliminé chacune de ces complications.

Traitement. — Le traitement variera naturellement avec la forme même de la rupture sclérale; aussi devons-nous étudier séparément les médications thérapeutiques qui leur conviennent.

Dans les cas de lésion limitée à la sclérotique, avec saillie entre les lèvres de la plaie d'une portion de l'iris, la première chose à faire, sera de tenter la réduction du prolapsus; et pour cela, on devra avoir recours, comme nous l'avons vu faire dans l'observation relatée plus haut, à l'emploi du collyre à l'ésérine, afin d'amener un resserrement de la pupille et d'entraîner ainsi l'iris de la périphérie vers le centre. En même temps, les

antiphlogistiques localement appliqués s'opposeront au développement des accidents inflammatoires qui pourraient résulter de la contusion du globe de l'œil; aussi les applications de sangsues à la tempe correspondante au siége de la blessure, l'eau fraîche en permanence sur l'œil, les frictions belladonées autour de l'orbite rendent-elles les plus grands services. Si, malgré l'emploi du collyre à l'ésérine, l'iris ne reprend pas sa position normale, on n'aura d'autre ressource que d'exercer une compression méthodique du globe oculaire, afin d'empêcher un prolapsus plus considérable et de favoriser la cicatrisation.

Telle sera la conduite à suivre également pour les ruptures avec hernie d'une partie du corps ciliaire : compression et antiphlogistiques locaux. Nous ne saurions admettre, comme on a pu le proposer, d'inciser la conjonctive et de tenter la réduction de la hernie à l'aide d'une curette ou de tout autre instrument mousse analogue : cette idée, si ingénieuse qu'elle soit, transforme fatalement une lésion sous-muqueuse en une plaie à ciel ouvert, et expose par suite à la suppuration. Ce mode d'intervention nous paraît faire courir de plus grands dangers que ceux mêmes qu'il veut combattre, et par conséquent nous le rejetons d'une façon absolue.

Lorsque la sclérotique, la choroïde et la rétine sont rompues simultanément, quelle est la conduite à tenir? L'expectation nous paraît ici formellement indiquée, pour ce qui est de la hernie du corps vitré; et on doit donner le temps à la solution de continuité de se cicatriser avant d'en pratiquer l'extraction, si tant est que celle-ci soit indispensable. Voici, en effet, ce qui se passe habituellement en pareil cas : la partie de l'humeur vitrée, qui a pénétré au-dessous de la conjonctive, serrée, et comme pédiculée entre les bords de la rupture sclérale, se sépare peu à peu et finit par former une petite tumeur parfaitement isolée et sans la moindre connexion avec l'intérieur du globe de l'œil, au moment où la cicatrisation est complète. Dès lors, il n'y aura plus d'inconvénient sérieux à en pratiquer l'extraction, si elle n'a pas été résorbée et si elle joue le rôle de corps étranger; mais sous aucun prétexte, nous ne voudrions

l'enlever immédiatement après l'accident ou pendant les jours qui suivent. La règle que nous avons posée à propos du traitement des luxations sous-conjonctivales du cristallin, subsiste dans toute sa rigueur; et il ne faut y déroger que dans les cas où la réaction inflammatoire vive et persistante semblerait occasionnée par la hernie de l'humeur vitrée jouant le rôle de corps étranger. Ces deux classes d'affections traumatiques sont de tout point comparables, réclament les mêmes indications et admettent les mêmes contre-indications.

Si enfin, comme le fait s'est produit dans les deux malheureuses observations que nous avons citées plus haut, il survenait subitement des troubles sympathiques dans l'œil du côté opposé, il n'y a pas un instant à perdre, car tout retard, toute hésitation peut amener une cécité complète : le sacrifice de l'œil blessé est indispensable, et l'énucléation doit en être pratiquée immédiatement.

SCLÉRITÉ TRAUMATIQUE.

Dans quelques cas, très-rares à la vérité, puisque nous n'en avons observé qu'un seul exemple à la clinique de M. Galezowski, et que nous n'en avons trouvé aucun autre signalé dans les auteurs ou dans les recueils d'ophthalmologie, la contusion du globe de l'œil, trop faible pour déterminer la rupture de la sclérotique, peut amener une inflammation de cette membrane et l'éclosion d'une sclérite ou plutôt d'une épisclérite traumatique. Le fait unique, que nous avons recueilli, offre ceci de particulier, qu'il se rapporte à un sujet très-nettement entaché de la diathèse rhumatismale, et par conséquent prédisposé par cela même au développement de la sclérite spontanée; celle-ci, en effet, de l'avis de tous les ophthalmologistes, reconnaît constamment pour cause étiologique soit l'arthritisme, soit, mais dans une proportion bien moindre, l'infection syphilitique. Avons-nous eu affaire, dans cette

observation, au réveil de la diathèse rhumatismale par un traumatisme, et ce dernier n'a-t-il fait que jouer le rôle de cause occasionnelle en appelant la détermination pathologique au point même de son application? S'agit-il, au contraire, d'une inflammation pure et simple d'origine traumatique? Nous basant sur les nombreux exemples, parfaitement acceptés aujourd'hui, et surtout mis en lumière par le savant professeur Verneuil, de l'influence du traumatisme sur les affections diathésiques ou constitutionnelles, nous n'hésitons pas à accepter la première hypothèse; et nous croyons pouvoir affirmer que cette sclérite, d'origine rhumatismale au fond, reconnaît comme étiologie immédiate la contusion du globe de l'œil; le coup jouant absolument le même rôle qu'un courant d'air ou qu'un refroidissement chez tout sujet prédisposé.

Les symptômes, d'ailleurs, que nous avons notés, ne diffèrent nullement de ceux des inflammations spontanées de la sclérotique, et présentent des caractères identiques : gonflement, sorte de boursouflement de la surface du bulbe, dans un point voisin du pourtour de la cornée, et empiétant même un peu sur cette dernière; injection très-prononcée et d'une teinte vineuse caractéristique, au centre de ce soulèvement du tissu épiscléral, allant en diminuant insensiblement vers la périphérie; sensation de tension intra-oculaire plutôt que de véritable douleur. L'examen attentif du point malade, à l'aide de la loupe, permettait de reconnaître facilement que la vascularisation anormale et la dilatation excessive des vaisseaux siégeaient, non pas dans l'épaisseur de la conjonctive, mais bien au-dessous de cette muqueuse, au milieu du tissu épiscléral sous-jacent.

Nous résumerons, sans commentaires et telle que nous l'avons recueillie, cette intéressante observation, afin que le lecteur puisse juger en toute connaissance de cause.

Observation LXXVII. — Sclérite traumatique droite, survenue chez un sujet rhumatisant consécutivement à la contusion du globe de l'œil, par un morceau de bois. — Guérison.

M. L..., 30 ans, demeurant 26, boulevard Voltaire, se présente le

18 janvier 1878 à la consultation du Dr Galezowski. Cet homme nous raconte que, trois jours auparavant, il a reçu sur l'œil droit un morceau de bois de la grosseur du pouce, et que, depuis ce moment, l'œil est rouge, et le fait très-légèrement souffrir; il éprouve un peu de gêne à travailler. L'examen local nous montre une légère érosion de la conjonctive, située à la partie interne, à l'union de la cornée et de la sclérotique; cette excoriation occupe le centre d'un boursouflement, d'un gonflement limité, mais très-appréciable du bulbe, simulant à s'y méprendre l'existence d'une énorme phlyctène conjonctivale. Toute cette partie soulevée est le siége d'une vascularisation énorme, d'une teinte rouge lie de vin très-accentuée, beaucoup plus marquée vers le centre et allant en décroissant vers la périphérie; les vaisseaux dilatés et tortueux sont nettement situés au-dessous de la conjonctive dans le tissu périscléral. Sensation de tension du globe oculaire, photophobie légère. M. L..., questionné à ce sujet, nous dit avoir eu plusieurs attaques de rhumatisme articulaire, mais sans la moindre affection concomitante du côté des yeux. Il ne s'est pas exposé ces jours derniers au refroidissement, et n'accuse pas d'autre origine de la maladie dont il est actuellement porteur, que le coup qu'il a reçu soixante-douze heures auparavant. Nous portons le diagnostic de sclérite rhumatismale déterminée par le traumatisme. Sangsues à la tempe droite, collyre à l'atropine, eau fraîche en permanence sur l'œil. Quelques jours après, l'inflammation était en pleine décroissance, et M. L..., pouvant reprendre son travail, ne revint plus à la clinique.

Le traitement, en pareil cas, est des plus simples et consiste tout d'abord à combattre la détermination locale par l'application de sangsues à la tempe correspondante à l'œil blessé, par l'instillation du collyre ordinaire à l'atropine, et l'eau fraîche maintenue en permanence pendant les vingt-quatre ou quarante-huit premières heures. Si malgré l'emploi rationnel de ces indications, l'inflammation persistait et paraissait tendre à la chronicité, il faudrait recourir aux vésicatoires volants fréquemment appliqués à la région temporale ou péri-orbitaire correspondante; le traitement général, dirigé contre la diathèse, contre l'affection rhumatismale elle-même, deviendra souvent indispensable. Il n'est point alors, à notre avis, d'après les expériences récentes entreprises à la clinique du Dr Galezowski, de meilleur agent thérapeutique que l'administration méthodique du salicylate de soude à l'intérieur, pris à la dose

de 4 à 5 grammes par jour. Les résultats magnifiques obtenus par notre excellent maître contre les iritis et les sclérites rhumatismales, à l'aide de ce médicament, nous font un devoir d'en recommander et d'en vulgariser l'emploi.

BRULURES DE LA SCLÉROTIQUE.

Nous dirons quelques mots seulement des brûlures de la sclérotique, qui exigent pour leur production le contact d'agents portés à une température très-élevée, ou celui de caustiques très-énergiques; aussi, ce genre d'affection se rencontre-t-il bien rarement dans la pratique.

Les produits chimiques, et plus particulièrement l'acide sulfurique, sont incriminés dans la plupart des observations publiées; parfois, mais beaucoup plus rarement, un morceau de charbon en ignition a pu rester momentanément fixé à la coque oculaire et occasionner une brûlure profonde.

Ordinairement, il en résulte la formation d'une eschare, comprenant toute l'épaisseur de la coque fibreuse du globe de l'œil, et qui, au moment de sa chute par élimination spontanée, amène presque fatalement l'issue de l'humeur vitrée, du cristallin et la perte absolue de la vision. Rien n'est plus trompeur, pendant les premiers jours, que la marche de ces brûlures; aussi, le praticien doit-il avoir toujours bien présente à l'esprit cette évolution insidieuse et en prévoir les conséquences, sous peine d'éprouver les plus cruels déboires. Au premier abord, la lésion paraît toujours limitée et superficielle; à peine la réaction inflammatoire primitive dépasse-t-elle le degré de celle qui accompagne les brûlures de la conjonctive; la douleur n'est pas plus accentuée, les troubles fonctionnels pas plus marqués; le patient et son entourage s'abandonnent à l'espoir d'une guérison prompte et rapide. Mais voici que tout à coup, à un moment plus ou moins éloigné de l'accident, et qui peut se prolonger parfois au delà de douze ou

quinze jours, la chute de l'eschare a lieu subitement, et l'œil est complétement vidé dans l'espace de quelques secondes. Tel est l'exemple rapporté par M. Desmarres père, dans son traité des maladies des yeux : il s'agit d'une belle jeune femme, à laquelle son mari, dans un accès de jalousie, projeta de l'acide sulfurique à la figure. La conjonctive bulbaire fut profondément atteinte dans sa moitié inférieure, ainsi que la sclérotique. Pendant douze jours, tout alla très-bien; quand se produisit soudainement une perte de substance de la sclérotique et de la cornée, avec issue du cristallin et des humeurs de l'œil. Ces tissus avaient été transformés en une eschare profonde qui se détachait.

Malheureusement, nous devons l'avouer, l'art est le plus souvent impuissant contre de semblables lésions, et nous en sommes réduits à attendre désarmés que la mortification se produise. Mais ce sera beaucoup déjà, pour l'honneur de la science et pour la réputation du praticien en particulier, de ne point se laisser abuser et de prévenir le patient des conséquences probables de l'accident.

Les seules indications à remplir seront, immédiatement après la brûlure, les mêmes que celles sur lesquelles nous avons longuement insisté déjà à propos des affections traumatiques de la conjonctive, et que nous ne saurions répéter ici sous peine de faire double emploi. Si, au moment de la chute de l'eschare, l'issue de l'humeur vitrée ne se produit que lentement ou partiellement, et donne au chirurgien le temps d'intervenir, une compression méthodique et modérée du globe de l'œil sera le seul traitement rationnellement applicable.

BLESSURES ET PLAIES PÉNÉTRANTES DE LA SCLÉROTIQUE.

Les blessures qui, après avoir sectionné la conjonctive, portent leur action jusque sur la sclérotique, entraînent à leur suite trois formes différentes de lésions traumatiques : 1° cette

membrane fibreuse peut être intéressée dans une partie seulement de son épaisseur; 2° elle peut être divisée complétement avec intégrité de la choroïde et de la rétine; 3° enfin, celles-ci peuvent prendre part à la solution de continuité. Nous aurons donc à examiner successivement : les blessures incomplètes ou superficielles de la sclérotique; les plaies limitées à cette membrane ou non pénétrantes; et en troisième lieu, les plaies dites pénétrantes, portant à la fois sur la sclérotique, la choroïde et la rétine. Ces dernières, elles-mêmes, se subdivisent naturellement en deux grandes classes, selon qu'elles sont le fait d'un instrument et d'un corps coupant, ou qu'elles résultent d'une piqûre; leurs symptômes et leurs conséquences sont, comme nous le verrons, bien différents.

Pour ce qui est de la fréquence relative de ces différentes lésions, nous pouvons dire, d'une manière générale, que les plaies pénétrantes sont infiniment plus nombreuses, les blessures superficielles ou limitées à la sclérotique se rencontrant très-rarement en clinique. Les premières d'ailleurs, de beaucoup les plus importantes, à cause des dangers immédiats qu'elles entraînent pour l'intégrité de la vision, exigent une étude détaillée; nous nous y arrêterons donc longuement après avoir dit quelques mots des deux autres.

A. — *Blessures superficielles et incomplètes, ou érosions de la sclérotique.*

La sclérotique, comme nous l'avons dit en nous occupant des ruptures de cette membrane, présente immédiatement en arrière de la cornée une épaisseur variable entre 5 et 6 millimètres, et qui diminue encore un peu au niveau de l'insertion des muscles droits; il n'est donc pas étonnant que les blessures portant sur une partie seulement de son épaisseur, soient excessivement rares. Celles que l'on rencontre nous semblent, d'ailleurs, beaucoup mieux mériter le nom d'érosions que de véritables blessures scléroticales; aussi leur donnerons-nous cette dénomination.

Elles sont produites, dans tous les cas, par des instruments coupants très-acérés, ou par la projection de corps vulnérants, tels que des morceaux de verre ou de porcelaine, animés d'une vitesse minime et dirigés obliquement par rapport à la surface atteinte du globe de l'œil.

Les symptômes et le traitement ne diffèrent point de ceux que nous avons indiqués à propos des blessures de la conjonctive, qui est toujours divisée du même coup, seule la constatation d'une légère excoriation ou d'un sillon à la surface de la sclérotique mise à nu, permettent d'affirmer le diagnostic. Nous nous contenterons donc de résumer ici l'observation de cette nature que nous avons recueillie, sans y insister davantage.

Observation LXXVIII. — Blessure de la conjonctive et de la sclérotique gauches par un morceau de verre cassé. — Guérison rapide.

M. C...., 32 ans, demeurant à Pantin, se présente le 24 janvier 1877, à la consultation du Dr Galezowski, pour une blessure de l'œil gauche remontant à dix jours et déterminée par la projection d'un morceau de vitre cassée. L'examen local nous montre une plaie de 6 à 8 millimètres, partant du bord interne et inférieur de la cornée, et dirigée obliquement en bas et en dedans vers la caroncule. Cette blessure, parfaitement nette, comprend la conjonctive et la partie tout à fait superficielle de la sclérotique, dénudée et comme rayée à ce niveau. Ecchymose sous-conjonctivale et gonflement inflammatoire modérés. La choroïde ne fait pas de saillie noirâtre au niveau de la plaie. Rien, à l'ophthalmoscope, au fond de l'œil. Pas de trouble fonctionnel ni de douleur. — Atropine et eau froide sur l'œil. Au bout de quelques jours, cicatrisation et disparition de la rougeur inflammatoire.

Si la profondeur de l'érosion pouvait faire craindre une rupture consécutive, aux moyens ordinairement employés et qui consistent dans l'application d'eau fraîche et dans l'instillation de quelques gouttes au collyre à l'atropine, on joindrait une compression modérée et méthodique du globe de l'œil maintenue jusqu'à cicatrisation complète de la plaie.

B. — *Plaies de la sclérotique non pénétrantes.*

Nous désignons sous le nom de plaies non pénétrantes de la sclérotique, toutes celles qui comprenant l'épaisseur totale de cette membrane, ont respecté les enveloppes sous-jacentes du corps vitré, et n'établissent point de communication entre le contenu du globe de l'œil et l'extérieur.

La rareté de cette lésion traumatique, non moins grande que celle des érosions elles-mêmes, s'explique d'une manière toute simple, quand on songe à la différence de structure qui existe entre la sclérotique et la choroïde composées, l'une d'un tissu fibro-élastique excessivement résistant, l'autre, au contraire, d'une couche lamineuse et vasculaire d'une ténuité et d'une délicatesse extrêmes. Or, il est bien évident, *a priori*, que tout instrument vulnérant ou tout corps animé d'une force suffisante pour traverser l'épaisseur de la sclérotique, poursuivra le plus souvent son mouvement en avant jusqu'à l'intérieur même du globe de l'œil, sans être arrêté par la choroïde ni par la rétine. Aussi, les exemples de lésion limitée à la sclérotique sont-ils exceptionnels : nous n'en avons personnellement jamais observé; le cas le plus curieux que nous connaissions est celui rapporté par White Cooper, à l'article « des plaies de l'œil par armes à feu » et dont le sujet était feu le marquis d'Anglesea. Un morceau de capsule avait coupé nettement le côté externe de la sclérotique de l'œil droit; la choroïde faisait au travers de la plaie une saillie qui ressemblait à une tête de mouche; on comprima légèrement à l'aide d'une sonde, et la tumeur rentra pour ne plus reparaître.

Comme on le voit par cette observation, les symptômes des plaies non pénétrantes de la sclérotique sont identiques à ceux que nous avons étudiés longuement à propos des ruptures limitées à cette membrane, à cette différence près toutefois, que la conjonctive intacte dans le cas de rupture sclérale, est divisée dans le cas de blessure de la sclérotique. Mais nous retrouverons ici la solution de continuité de cette enveloppe

fibreuse avec ses deux lèvres ; la hernie, sous forme de tumeur noirâtre, de la choroïde et de l'iris ; la même diminution de la tension intra-oculaire, et la dépressibilité de la cornée, lorsque la plaie sera tant soit peu étendue. Le diagnostic ne saurait être un instant hésitant pour tout observateur attentif.

Quant au pronostic, il variera naturellement avec la longueur de la solution de continuité, et devra être d'autant plus réservé que celle-ci sera plus considérable. Dans les observations analogues à celle que nous avons résumée plus haut, où la hernie de la choroïde atteint à peine le volume d'une tête de mouche, les conséquences en sont ordinairement des plus simples et la vision conservée. Mais lorsque la plaie de la sclérotique sera très-étendue, et le prolapsus choroïdien très-prononcé, il y aura lieu de redouter la déchirure consécutive de la choroïde et la perte absolue du globe de l'œil : tous les efforts du praticien devront donc être dirigés contre cette complication.

Le traitement des plaies non pénétrantes de la sclérotique est le point capital de leur histoire et mérite toute notre attention. Nous examinerons à part celui qui convient aux blessures de petites dimensions et celui que réclament les larges solutions de continuité.

Et d'abord, lorsque la plaie mesure à peine quelques millimètres et que la hernie de la choroïde n'est pas plus grosse qu'une tête de mouche, doit-on intervenir activement, ou laisser au contraire la cicatrisation se faire spontanément et amener la section de la portion herniée ? Nous ne saurions trop recommander la conduite qu'à suivie White Cooper, et nous croyons dans tous les cas, la réduction du prolapsus choroïdien, non-seulement utile, mais indispensable ; l'expectation serait imprudente et pourrait occasionner plus tard des accidents irréparables. On ne doit pas oublier, en effet, que les blessures de la sclérotique siégeant constamment au niveau de la région ciliaire, il y a toujours à craindre que l'irritation, résultant des tiraillements exercés sur la partie herniée de cette zone si riche en éléments nerveux, n'amènent dans l'œil blessé l'éclosion d'une irido-cyclite, et même, dans un temps plus ou moins éloigné, des accidents sympathiques dans le globe oculaire du côté

opposé. Nous posons donc en règle de toujours réduire, et de maintenir la réduction quand elle a été opérée. Pour y parvenir, on se servira avec avantage de la curette de Daviel, ou de tout autre instrument mousse, tel qu'un stylet courbé ou le crochet à ténotomie. Si la hernie, une fois réduite, se reproduisait aussitôt après le retrait de l'instrument, on devrait, ainsi que nous allons le dire pour les plaies plus étendues, pratiquer séance tenante la suture des deux lèvres de la solution de continuité.

Lorsque la blessure de la sclérotique dépasse la longueur de trois ou quatre millimètres, le seul traitement applicable est la réduction de la portion herniée de la choroïde et la réunion immédiate des bords de la plaie au moyen de la suture. Selon que l'étendue de cette plaie sera plus ou moins grande, le nombre des fils devra lui-même être plus ou moins considérable. La distance qui les sépare doit être en moyenne de trois ou quatre millimètres au maximum. Quant à la nature des fils employés pour pratiquer ces sutures, elle est loin d'être indifférente : nous rejetons d'une manière absolue l'emploi des fils métalliques, qui ont le grand inconvénient de sectionner rapidement les lèvres de la plaie; et nous donnons la préférence au catgut, dont les avantages aujourd'hui sont reconnus par tous les chirurgiens; à défaut de cette substance spéciale nous emploierions le fil de soie ordinaire, légèrement ciré. La manière de pratiquer la suture a aussi son importance, et nous ne croyons pas inutile d'en dire un mot : on peut la faire de dehors en dedans, ou de dedans en dehors. Ce dernier procédé, vanté surtout par Lawson, a le grand mérite de ne pas exposer à la blessure de la choroïde avec la pointe de l'aiguille au moment où on introduit celle-ci entre cette membrane et la sclérotique, à travers la lamina fusca; nous croyons donc devoir en préconiser l'emploi dans les cas spéciaux qui nous occupent. Voici d'ailleurs les règles telles qu'elles ont été posées par cet ophthalmologiste : « La suture doit s'effectuer à l'aide d'un fil très-mince, enfilé d'une petite aiguille à chaque extrémité, de façon à pouvoir agir sur chaque lèvre de la plaie de dedans en dehors. » Au moment de

serrer les fils et de rapprocher ainsi les lèvres de la solution de continuité, l'opérateur devra bien s'assurer que la réduction de la choroïde est complète et qu'elle ne fait aucune saillie dans l'intervalle des sutures. La cicatrisation se fera ordinairement ainsi par première intention et mettra le globe de l'œil à l'abri des complications. Toute autre conduite, à notre époque, nous paraîtrait dangereuse et irrationnelle. Aussi, ne saurions-nous ni approuver, ni conseiller la manière de faire dont Schœler, de Berlin, a rendu compte dans un travail paru en 1876 et intitulé : *Lambeau conjonctival comme revêtement des plaies de la sclérotique.* Dans plusieurs cas de plaie de la sclérotique avec hernie de l'iris et du corps ciliaire, l'auteur a employé son procédé, qui consiste à tirer un lambeau conjonctival par-dessus la plaie et à la réunir, par des points de suture, à un second lambeau conjonctival plus petit. Les avantages attribués par Schœler à cette pratique seraient d'ailleurs assez nombreux : ainsi le corps ciliaire hernié serait tout de suite plus refoulé en dedans et mieux protégé ; il n'y aurait pas d'adhérence de la conjonctive, au niveau de la plaie, avec les parties profondes ; il ne surviendrait pas non plus de cicatrice du corps vitré, cicatrice qui, en se rétractant, décolle ordinairement la rétine et conduit fatalement l'œil à sa perte totale ; enfin, en raison de la guérison plus rapide et plus normale, on aurait moins à redouter l'éclosion d'une ophthalmie sympathique. Nous regrettons certainement de ne pas partager l'enthousiasme de notre confrère allemand pour le procédé dont il est le père, mais nous sommes forcé d'avouer qu'il est bien plus simple, pour obvier à tous ces inconvénients, d'en supprimer la cause immédiate. C'est pourquoi nous ne saurions nous départir de la règle de conduite que nous avons tracée et qui consiste à pratiquer, le plus tôt possible, la réduction de la hernie et la suture des lèvres de la solution de continuité scléroticale.

PIQÛRES DE LA SCLÉROTIQUE.

Les piqûres de la sclérotique sont par elles-mêmes ordinairement inoffensives, quand elles résultent d'une blessure par un instrument mince et parfaitement acéré ; nous ne saurions en donner de meilleur exemple que la ponction pratiquée si souvent jusqu'à ces dernières années au niveau de la partie antérieure de la sclérotique, dans l'opération de l'abaissement de la cataracte. Ces instruments agissent plutôt en écartant les fibres de cette membrane que par dilacération ou par section proprement dite, et en raison de leur élasticité, la plaie disparaît à peu près complétement après le retrait de l'agent vulnérant ; pour la même raison le prolapsus du tissu choroïdien sous-jacent est exceptionnel. Mais il est un symptôme que nous n'avons jamais noté dans les plaies pénétrantes de la sclérotique, qui se rencontre toujours dans les observations de piqûre, et qui permet souvent à lui seul d'affirmer le diagnostic : nous voulons parler de l'hémorrhagie du corps vitré. Elle peut être plus ou moins abondante à la vérité, mais son existence est constante, et il ne saurait en être autrement : elle est la conséquence forcée de la lésion simultanée de la choroïde, de la rétine et de la sclérotique, et de l'étroitesse de la plaie de cette dernière membrane, qui empêche l'écoulement sanguin de se faire en dehors du globe de l'œil. Joignez à cela la constatation d'une légère ecchymose sous-conjonctivale, d'une inflammation limitée de la conjonctive au niveau de la piqûre de cette dernière, et le diagnostic n'est pas douteux. Il sera encore bien plus certain, s'il est possible, quand la piqûre, au lieu d'être produite par des instruments tels que des poinçons, des aiguilles, des dents de fourchette, des griffes de chat, résulte de la blessure par une plume à écrire couverte d'encre, ainsi que nous l'avons noté dans une observation. On voit alors tout autour de la plaie comme une zone noirâtre, indélébile, tout à fait analogue au tatouage artificiel et qui ne trompe pas quand on a eu l'occasion de l'observer une fois.

On peut dire, d'une façon générale, que les piqûres de la sclérotique ne compromettent pas l'organe de la vision et que leur pronostic est relativement bénin ; toutefois, des exemples malheureux nous prouvent, comme nous l'avons déjà dit bien souvent, toute la réserve qu'un praticien prudent doit garder touchant les conséquences possibles des affections traumatiques du globe de l'œil les plus simples en apparence. C'est ainsi, par exemple, que chez un jeune garçon, blessé avec une fourchette et traité par Desmarres père, on vit survenir la suppuration de la sclérotique, la propagation de l'inflammation à l'organe tout entier et finalement la phthisie ou atrophie de l'organe blessé. Des complications d'irido-cyclite ne sont pas non plus très-rares, et nous pourrions facilement en citer quelques observations éparses dans les journaux spécialement consacrés à l'ophthalmologie.

Le traitement des piqûres de la sclérotique doit avant tout s'adresser à l'élément inflammatoire, et a pour but principal de modérer la réaction, de la maintenir dans de justes limites : les antiphlogistiques joueront donc le plus grand rôle et trouveront ici leur indication la plus formelle. L'application de sangsues à la tempe du côté blessé, l'instillation souvent répétée du collyre à l'atropine, les onctions avec la pommade belladonée autour de l'orbite, l'eau fraîche et même des sachets remplis de glace maintenus en permanence sur l'œil, l'administration de purgatifs à l'intérieur, tels seront les moyens les plus rationnels à employer, dans le cas où l'inflammation semblerait prendre des proportions anormales.

PLAIES PÉNÉTRANTES DE LA SCLÉROTIQUE

Il faut entendre par plaie pénétrante de la sclérotique toute solution de continuité portant simultanément sur cette membrane, sur la conjonctive, sur la choroïde et la rétine ; mettant par conséquent en communication directe le corps vitré avec l'extérieur. On voit, par cette définition même, tout le danger d'un pareil traumatisme, et combien ce genre de blessures expose à la sortie des humeurs du globe de l'œil et à la phthi-

sie consécutive de cet organe. Leur étude présente donc le plus haut intérêt; aussi nous proposons-nous d'y insister assez longuement, et d'entrer, à leur sujet, dans tous les développements nécessaires.

Fréquence et étiologie. — Les plaies pénétrantes de la sclérotique, tout en n'étant pas d'une fréquence considérable, se rencontrent encore trop souvent dans la pratique, et pour notre compte nous en avons recueilli beaucoup d'observations personnelles, depuis deux ans que nous avons fixé notre attention plus spécialement sur ce point. Ces blessures d'ailleurs se retrouvent presque constamment chez les sujets du sexe masculin, et de préférence dans la classe particulière des ouvriers qui travaillent dans les fabriques de produits chimiques ou de limonade. Les causes les plus ordinaires, en effet, de ce genre d'accident sont des explosions de cornues ou de siphons à eau de Seltz, et la projection dans les yeux de morceaux de verre lancés avec une grande vitesse; nous avons noté trois fois une semblable étiologie. Dans d'autres circonstances, il s'agit de fragments d'acier, de fonte, de morceaux de pierre, de bois, également projetés à distance. Assez souvent aussi, la blessure est le fait direct d'un instrument tranchant ou piquant et coupant à la fois, tel que couteau, canif; on en trouve des exemples mentionnés dans les recueils périodiques. Nous avons enfin observé deux fois des plaies pénétrantes produites par le choc sur le globe de l'œil de corps mousses ou arrondis: dans un de ces cas, il s'agit d'une chute contre une clef; et dans l'autre, d'une balle de jeu de paume très-dure lancée à la figure avec une extrême violence. Il serait peut-être plus logique de décrire à part ces deux dernières observations et de les faire rentrer dans la classe des ruptures sclérales compliquées de déchirure concomitante de la conjonctive; mais, comme en réalité ces plaies établissent une communication directe entre l'extérieur et le contenu du globe de l'œil; comme elles exposent aux mêmes dangers, qu'elles présentent absolument les mêmes symptômes et réclament absolument le même traitement, nous avons cru qu'il était préférable, en clinique, de les décrire en même temps que

les blessures pénétrantes proprement dites. C'est pour ce motif, précisément, que nous avons réuni tous ces faits sous le titre de plaies pénétrantes, qui ne préjuge rien touchant l'étiologie.

Symptomatologie. — Nous rapporterons les plaies pénétrantes de la sclérotique à trois groupes symptomatologiques principaux, variables avec la direction et la forme de la solution de continuité : celle-ci, en effet, peut être sensiblement parallèle à l'anneau scléro-cornéen, ou plus ou moins oblique par rapport à ce dernier ; elle peut, au contraire, affecter une disposition directement antéro-postérieure, dans le sens exact des fibres longitudinales de la sclérotique ; ou bien enfin représenter une ligne irrégulière et sinueuse donnant lieu à la production de véritables lambeaux. Avant d'examiner les particularités propres à chacune de ces sortes de lésions, nous allons passer successivement en revue leurs symptômes communs en insistant surtout sur ceux qui permettent de reconnaître et d'affirmer la pénétration.

Un premier fait à signaler est le siége à peu près constant de ces plaies dans la moitié antérieure de la sclérotique, et dans un point ordinairement assez rapproché de la cornée ; dans toutes les observations que nous avons recueillies, et dans toutes celles que nous avons analysées, la lésion dépassait bien rarement les limites du plan équatorial de l'œil : l'explication en est toute naturelle, quand on songe que ces solutions de continuité résultent presque toujours d'un choc direct, et quand on réfléchit à la difficulté qu'éprouvent les corps vulnérants à frapper le globe oculaire dans sa moitié postérieure. Des blessures de ce genre ne pourraient se produire que dans les cas où un instrument pénétrerait à l'intérieur même de l'orbite, soit obliquement d'avant en arrière, soit directement au travers des parois osseuses ; mais ces faits sont heureusement exceptionnels.

Il peut arriver aussi qu'au moment de l'accident, les paupières se contractant spasmodiquement pour protéger le globe de l'œil, il y ait lésion simultanée du voile palpébral et de la sclérotique, et que le corps vulnérant n'atteigne cette membrane qu'après avoir traversé cet appareil protecteur ; il fau-

dra donc, dans tous les cas de blessure un peu profonde des paupières, examiner attentivement l'état de l'organe de la vision, et ne pas se contenter, comme on le fait trop souvent en pareil cas, d'une exploration superficielle. En un mot, une plaie palpébrale étendue est ordinairement un symptôme d'une lésion grave du globe de l'œil.

Les plaies pénétrantes de la sclérotique s'accompagnent toujours d'ecchymose sous-conjonctivale et d'écoulement de sang à l'extérieur ; mais l'un de ces symptômes est constamment plus accentué que l'autre, ce qui dépend uniquement de la forme et des dimensions de la plaie. Quand celle-ci sera très-étendue, et par conséquent largement béante, l'hémorrhagie n'aura aucune tendance à se produire au-dessous de la conjonctive ni à décoller cette membrane pour s'insinuer dans les mailles du tissu cellulaire sous-conjonctival ; l'écoulement sanguin se fera directement, à la surface du globe de l'œil. Lorsqu'au contraire la blessure de la conjonctive sera relativement petite par rapport à celle de la sclérotique, le sang, ayant de la difficulté à s'écouler au dehors, formera une sorte de thrombus sous-conjonctival d'autant plus volumineux que la plaie sera plus étroite. On voit donc bien que plus l'hémorrhagie externe est abondante, moins l'ecchymose sous-conjonctivale sera étendue, et inversement. Quant à la cause de l'écoulement de sang, toujours assez accentué, il tient à la blessure de la choroïde, si riche en vaisseaux veineux et artériels, et en particulier à la lésion des vasa vorticosa ; parfois même une des artères ciliaires longues, qui cheminent, comme on sait, à l'intérieur de la lamina fusca pour se rendre au grand cercle de l'iris, peut être sectionnée, et occasionner alors une hémorrhagie beaucoup plus abondante. Dans une de nos observations nous avons noté en outre un épanchement de sang dans la chambre antérieure, ou hyphéma, que nous avons rattaché tout naturellement à une déchirure de l'iris, qui compliquait la lésion principale.

Mais le symptôme le plus important et pathognomonique des plaies pénétrantes de la sclérotique consiste dans la constatation directe de la solution de continuité de cette membrane,

de la conjonctive, de la choroïde et de la rétine, et dans la hernie que fait entre les lèvres de la plaie l'humeur vitrée, exceptionnellement le cristallin. On voit, en un point de la sclérotique, d'un blanc nacré uniforme à l'état normal, un hiatus plus ou moins étendu, ordinairement allongé, d'une teinte noirâtre, en dehors duquel apparaît, sous forme de saillie, une espèce de fongus composé d'un mélange de sang et d'humeur vitrée. Vient-on à enlever cette portion herniée : une nouvelle quantité de ce liquide jaunâtre, visqueux, gélatiniforme, remplace la première et s'étale à la surface du globe de l'œil. Une légère compression, un mouvement brusque de l'organe blessé, surtout si, comme nous l'avons observé une fois, la plaie siége immédiatement en avant de l'insertion de l'un des muscles droits, augmente subitement les dimensions de la hernie. Quelquefois même, l'expulsion complète du contenu de la coque oculaire, cristallin compris, se produit instantanément à la suite d'accès de toux ou d'efforts intempestifs de la part du patient. Joignez à cela une déformation plus ou moins appréciable du globe de l'œil, une sorte d'aplatissement, de dépression située au niveau de la plaie, et en rapport direct avec la quantité perdue de l'humeur vitrée, et vous aurez une idée aussi nette que possible de l'aspect particulier que présente une pareille blessure. Il est tellement caractéristique, selon nous, qu'il est impossible de s'y méprendre quand on a pu une fois en examiner les caractères avec soin.

Ce qu'il y a de non moins intéressant, dans l'histoire des plaies pénétrantes de la sclérotique, est la bénignité relative des symptômes subjectifs et le faible degré de la réaction inflammatoire, nullement en rapport avec la gravité des lésions. La douleur n'est signalée dans aucun cas ; à peine est-il question d'un peu de gêne, d'une sensation de pesanteur à la région orbitaire. Pas de rougeur, pas de photophobie notable ; seuls, le trouble de la vision et l'ecchymose sous-conjonctivale décident parfois le blessé à venir réclamer le secours de l'art ; encore en rencontre-t-on qui, peu soucieux de leur personne, attendent plusieurs jours avant de consulter. Il est, toutefois,

des malades intelligents et attentifs qui accusent, en pareil cas, une sensation subjective spéciale très-importante, et sur laquelle nous ne saurions trop attirer l'attention; ils ont conscience de la diminution de leur tension intra-oculaire, et disent avec beaucoup de justesse qu'ils sentent leur œil se vider quand ils font le moindre mouvement. Nous avons noté tout récemment encore ce symptôme chez une jeune femme, et nous lui accordons une très-grande valeur.

Pour ce qui est des troubles de la vue, ils sont toujours très-marqués immédiatement après l'accident; en général les blessés comptent à peine les doigts et voient un nuage devant tous les objets. Nous donnons d'ailleurs le conseil de ne pas trop insister sur cet examen de la vision avant d'avoir préalablement réuni les bords de la plaie, dans la crainte de voir, ce qui arrive encore trop souvent, l'œil se vider par suite des mouvements que le patient cherche à exécuter et des efforts auxquels il se livre pour y parvenir.

Il est un symptôme que beaucoup d'auteurs, ceux du *Compendium* entre autres, ont signalé comme propre aux plaies pénétrantes de la sclérotique et dont nous n'avons pas dit un mot; nous voulons parler de l'hémorrhagie du corps vitré, à propos de laquelle s'expriment ainsi ces chirurgiens éminents : « La blessure d'une des artères ciliaires longues pourrait occasionner une hémorrhagie et produire un épanchement dans le corps vitré. » Si nous avons ainsi passé sous silence ce symptôme particulier, ce n'est ni par oubli ni par ignorance, mais bien à dessein; et nous n'en parlerons ici que pour en rejeter et en nier l'existence d'une manière générale. Dans aucune de nos observations, en effet, nous n'avons pu constater d'hémorrhagie du corps vitré, ni immédiatement ni quelques jours après l'accident; et, bien que notre attention fût fixée sur ce point, il nous a toujours été impossible de vérifier cliniquement la valeur d'une pareille donnée symptomatique. *A priori* même, nous aurions la plus grande peine à en concevoir le mécanisme à la suite des plaies pénétrantes de la sclérotique tant soit peu étendues; dans ces conditions, en effet, en raison de la tendance qu'a le globe de l'œil à se

vider et à énucléer pour ainsi dire les humeurs qu'il renferme, le courant se produit forcément de l'intérieur vers l'extérieur, et le corps vitré repousse constamment au-devant de lui le sang qui provient de la blessure de la choroïde. L'hémorrhagie ne peut donc se faire à l'intérieur de la coque oculaire et sera toujours externe ; nous n'admettons la possibilité du contraire que dans le cas de plaie scléroticale très-étroite et plus ou moins analogue à une piqûre, cette dernière affection étant ordinairement, comme nous l'avons fait remarquer plus haut, accompagnée d'épanchement de sang dans l'humeur vitrée. Nos observations cliniques sont d'ailleurs confirmées de tout point par les recherches expérimentales, et en particulier par celles qu'a entreprises le Dr Ballias sur des lapins, et qui sont résumées ainsi par cet auteur : « Lorsque, dit-il, faisant des expériences sur des yeux de lapins, je ponctionnais la sclérotique, le corps vitré, chassé par la pression des muscles de l'œil sortait en partie par la plaie scléroticale et entraînait avec lui le peu de sang fourni par les vaisseaux divisés. Examinée immédiatement après l'opération et dans un cas où un thrombus sous-conjonctival s'était produit, l'humeur hyaloïdienne me parut parfaitement transparente. Il en fut de même les jours suivants. » Nous voyons donc que même dans ces cas de plaie assez étroite, suffisante cependant pour donner issue à une portion du corps vitré, le sang s'écoule constamment vers l'extérieur ; aussi n'acceptons-nous pas comme un symptôme des plaies pénétrantes de la sclérotique l'hémorrhagie de l'humeur vitrée.

Cette question ainsi résolue, il nous reste, pour en avoir fini avec la symptomatologie, à étudier les différentes variétés cliniques de ces plaies, en insistant sur les particularités propres à chacune d'elles.

D'une manière générale, nous croyons pouvoir dire, d'après les faits qui nous sont personnels, que les plaies pénétrantes de la sclérotique présentent un écartement d'autant plus considérable, toutes conditions egales d'ailleurs, qu'elles affectent une direction moins oblique par rapport au pourtour de la cornée. En d'autres termes, une plaie exactement parallèle

au rebord scléro-cornéen, donnera lieu au maximum d'écartement des lèvres de la solution de continuité; une blessure perpendiculaire à ce rebord, au minimum d'écartement; quant aux plaies intermédiaires, elles présenteront une largeur proportionnelle à leur inclinaison. Ces conclusions, toutefois, ne sont vraies que pour les plaies pénétrantes simples et régulières; elles n'ont point trait aux plaies sinueuses et à lambeaux, dont nous parlerons tout à l'heure. Or, la sortie du corps vitré étant d'autant plus facile que l'ouverture scléroticale est plus grande, il en résulte forcément que, pour une lésion de même dimension, la hernie formée par le contenu du globe de l'œil sera d'autant plus volumineuse que la plaie sera elle-même plus concentrique au pourtour de la cornée. Par suite, l'œil aura d'autant plus de chance de se vider et subira un affaissement d'autant plus marqué que la plaie se rapprochera davantage de cette dernière direction; l'irido-choroïdite et l'atrophie de l'organe pourront même en être la conséquence, comme le prouve l'observation suivante :

Observation LXXIX. — Plaie pénétrante de la sclérotique gauche, d'un centimètre et demi de long, exactement concentrique au bord de la cornée. Irido-choroïdite et atrophie de l'œil.

M. S..., 51 ans, demeurant à Nogent-sur-Marne, se présente le 15 septembre 1876 à la clinique du Dr Galezowski. Cet homme nous raconte qu'étant occupé la veille au soir dans un laboratoire de chimie, il se produisit une explosion, et qu'un morceau du verre de la cornue brisée lui a crevé l'œil gauche. L'examen local nous montre une vaste plaie pénétrante de la sclérotique, située à la partie interne du globe oculaire gauche, longue d'un bon centimètre et dirigée parallèlement au pourtour de la cornée ; les deux lèvres de la plaie sont énormément écartées l'une de l'autre et présentent un intervalle d'au moins trois millimètres et demi à quatre millimètres. Ce large hiatus est complétement bouché par une sorte de fongus de la grosseur d'une petite noisette, composé d'un mélange de sang et d'humeur vitrée. Hyphéma remplissant toute la chambre antérieure. Léger aplatissement du globe de l'œil. Douleurs assez marquées, sensation très-nettement accusée par le blessé de la diminution de tension intra-oculaire. Nous ne recherchons point à dessein l'état de la vision. Injection d'eau fraîche pour détacher le caillot hernié, compression, glace en permanence sur l'œil. — 16 septembre. Ché-

mosis énorme, nouvelle hernie volumineuse d'un mélange de sang et d'humeur vitrée, lèvres de la plaie boursouflées et saignantes. Violentes douleurs. Sangsues, scarrifications contre le chémosis, compression, eau froide. — 17 septembre. Craignant un phlegmon de l'œil, on remplace la glace par des cataplasmes combinés toujours à la compression. Le 21 septembre, remarquant qu'à chaque mouvement de l'œil fait par le malade la plaie s'entr'ouvre largement, par la contraction probable du droit interne, M. Galezowski pratique la suture scléroticale au moyen d'un fil à ligature ordinaire. Le 22, chute du point de suture, qui a sectionné les tissus; les douleurs, moins fortes depuis vingt-quatre heures, redoublent. Le 23, une exploration profonde, faite avec une sonde d'argent, n'indique la présence d'aucun corps étranger; nouvelle suture, cataplasmes de fécule de riz. Le 27 novembre, environ un mois après, nous revoyons notre blessé : la plaie est remplacée par une cicatrice déprimée; la pupille est complétement oblitérée; signes d'irido-choroïdite avec atrophie de l'œil, qui est déjà sensiblement ramolli.

Ce que présente de plus intéressant, à notre avis, cette observation, est l'écartement énorme des deux lèvres de la plaie scléroticale, qui atteignait ici près de quatre millimètres, et l'augmentation de ces dimensions déjà considérables à chaque contraction du muscle droit interne, qui attirait ainsi en dedans la lèvre postérieure de la solution de continuité. Nous en attribuons d'ailleurs la cause uniquement à la direction de la blessure, qui était parallèle au bord de la cornée.

Nous allons citer maintenant un autre fait, non moins curieux, dans lequel la plaie, encore très-étendue, puisqu'elle atteignait une longueur de sept millimètres environ, présentait un écartement très-peu marqué, en raison même de son obliquité; la hernie de l'humeur vitrée était peu prononcée, et la guérison d'ailleurs fut complète, avec conservation à peu près normale de la vision.

Observation lxxx. — Plaie pénétrante de la sclérotique, longue de sept millimètres environ, oblique par rapport au pourtour de la cornée, compliquée de hernie de l'iris et de décollement de la rétine. Emploi de la suture. Guérison avec conservation à peu près normale de la vision.

Mme B..., 21 ans, demeurant rue Buffois, 52, se présente le

4 janvier 1878 à la consultation du Dr Galezowski. Cette dame nous raconte que le 31 décembre précédent elle fit une chute, dans laquelle le globe de l'œil droit porta directement sur un trousseau de clefs qu'elle tenait à la main; elle perdit beaucoup de sang au moment de l'accident et voit trouble depuis ; toutefois elle n'accuse pas de douleur, mais il lui semble, dit-elle, que son œil se vide. L'examen local nous montre : une plaie pénétrante de la sclérotique, longue de sept millimètres environ, occupant la partie interne du globe oculaire droit, oblique de haut en bas et de dehors en dedans, avec une inclinaison de quarante-cinq degrés à peu près sur le rebord scléro-cornéen; les lèvres de la plaie sont très-peu écartées et appliquées sur l'iris et sur une petite quantité d'humeur vitrée herniés. Ecchymoses sous-conjonctivale et palpébrale de moyenne intensité. La pupille est déformée et présente en haut et en dedans, au niveau de la hernie de l'iris, une échancrure analogue à celle qui résulte de l'excision d'une partie de cette membrane. Douleur à peine appréciable. A l'ophthalmoscope, nous ne trouvons pas la moindre trace d'hémorrhagie dans le corps vitré ; la papille est très-nette; un léger décollement de la rétine, à reflet d'un blanc grisâtre et limité très-nettement par un repli blanchâtre, existe près de l'ora serrata, au voisinage de la plaie. La malade, qui ne sait pas lire, distingue avec peine le n° 5 de l'échelle typographique; pas d'échancrure appréciable du champ visuel. Suture immédiate des lèvres de la plaie, eau fraîche sur l'œil, sangsues et compression. Le 10 janvier, réunion complète des bords de la plaie, plus de rougeur; nous ne constatons plus à l'ophthalmoscope de décollement de la rétine à proprement parler, mais plutôt une suffusion séreuse au-dessous de cette membrane. Le 15 janvier, on enlève la suture et excise la portion d'iris herniée; plus de lésion appréciable à l'ophthalmoscope. La malade déchiffre le n° 5 et déclare voir comme avant l'accident.

Quand la plaie pénétrante de la sclérotique est directement perpendiculaire à la cornée et dirigée par conséquent dans le plan d'un des méridiens du globe de l'œil, l'écartement est à son minimum, et l'on peut voir, dans ces conditions, des plaies excessivement étendues en longueur, allant presque d'une extrémité à l'autre de la coque oculaire, guérir sans trop de difformité et avec une conservation relative de la vision. L'exemple le plus remarquable que nous connaissions, est celui dont nous avons eu la bonne fortune de pouvoir recueillir l'observation plus d'un an après l'accident, et dont nous avons

pu ainsi noter avec le plus grand soin les conséquences tardives. La plaie, qui affectait une direction exactement antéro-postérieure, partait en arrière à quelques millimètres seulement au-dessus du nerf optique, et s'étendait en avant jusqu'au centre de la cornée : la déchirure du cercle ciliaire avait déterminé une paralysie de l'accommodation, et la cicatrice de la cornée un degré assez prononcé d'astigmatisme. Mais malgré cela, le globe de l'œil avait parfaitement conservé sa forme, et le blessé voyait suffisamment de cet œil pour se conduire et distinguer les objets ordinaires. Voici d'ailleurs le résumé de cette observation, dont la première phase nous a été fournie par les notes particulières de M. Galezowski, et que nous avons complétée personnellement un an après.

Observation LXXXI. — Déchirure d'une longueur d'au moins deux centimètres, et directement antéro-postérieure, portant sur la sclérotique, le cercle ciliaire, la moitié supérieure de la cornée et la partie correspondante de l'iris. Cicatrisation avec conservation de la forme du globe de l'œil. — Paralysie de l'accommodation. Astigmatisme irrégulier. — Vision des gros objets possible.

M. L..., 32 ans, demeurant à Champagne (Seine-et-Oise), se présente le 23 juillet 1875 à la clinique du Dr Galezowski pour un accident arrivé le 18 du même mois, et causé par la projection sur l'œil droit d'une paume très-dure. Le diagnostic porté à cette époque fut : déchirure de la sclérotique, de la cornée et de l'iris droits ; le traitement immédiat consista dans l'application de sangsues, l'emploi fréquemment répété du collyre à l'atropine et la compression méthodique du globe de l'œil. Le 27 juillet on prescrivit l'application de vésicatoires volants à la tempe droite, renouvelés tous les huit ou dix jours. Grâce à ce traitement, tous les symptômes inflammatoires disparurent peu à peu, la cicatrisation se fit aussi exactement que possible, et le 16 septembre 1876, jour où nous avons pu examiner M. L..., nous avons constaté les résultats suivants : cicatrice, longue d'au moins deux centimètres et demi, dirigée parfaitement dans le sens antéro-postérieur, large d'un millimètre à un millimètre et demi à sa partie médiane, et s'effilant à ses deux extrémités ; elle est d'une teinte ardoisée, part du centre de la cornée, remonte verticalement en haut et se termine à quelques millimètres seulement du nerf optique. Coloboma traumatique de l'iris et du cercle ciliaire. Pas la moindre trace de staphylôme antérieur. Paralysie accommodative et astigmatisme irrégulier, reconnus par l'examen ophthalmoscopique et au moyen des verres

et du trou d'épingle. A l'œil nu, le blessé lit le n° 75 de l'échelle typographique à 20 centimètres; il voit, dit-il, suffisamment de ce côté pour les besoins ordinaires de la vie.

Les plaies pénétrantes de la sclérotique, dites à lambeaux, offrent ceci de particulier qu'elles sont très-irrégulières, décrivent des sinuosités plus ou moins profondes, n'affectent aucune direction déterminée, et exposent par conséquent à tous les dangers des plaies parallèles à la cornée. De plus, les lambeaux qu'elles délimitent, ordinairement déchiquetés ou arrondis, alors même qu'ils tiennent encore à la sclérotique par un large pédicule, se laissant facilement soulever par le contenu du globe de l'œil, à la manière d'une soupape, établissent une très-large communication entre l'extérieur et l'humeur vitrée. Aussi, ces blessures exposent-elles, plus que toutes celles que nous avons examinées jusqu'à présent, à la sortie des liquides intra-oculaires et aux accidents qui en sont la conséquence. Plus les lambeaux seront irréguliers et nombreux, plus le danger sera considérable. L'observation suivante nous donnera une idée de l'aspect que présente en général cette espèce de traumatisme.

Observation LXXXII. — Plaie pénétrante de la sclérotique à deux lambeaux, résultant de la projection d'un fragment de siphon d'eau de Seltz. — Hernie de l'iris. — Réunion par la suture. Guérison avec conservation relative de la vision.

M. B..., 38 ans, demeurant rue Montorgueil n° 83, se présente le 29 août 1876 à la consultation du Dr Galezowski pour une blessure de l'œil droit produite il y a deux heures par l'explosion d'un siphon d'eau de Seltz. — L'examen local nous montre : une plaie très-irrégulière occupant la partie inférieure et interne du globe de l'œil, située à l'union de la cornée et de la sclérotique, et délimitant par ses contours deux lambeaux triangulaires de la sclérotique, à sommet commun situé au niveau du rebord scléro-cornéen et à base tournée en arrière, mesurant environ un demi-centimètre de largeur. Nous ne saurions mieux comparer la disposition de ces lambeaux qu'à deux V réunis par un de leurs côtés et dont l'extrémité serait au même point. A chaque mouvement du blessé, ces lambeaux se soulèvent et donnent issue à un mélange de sang, d'humeur vitrée et d'humeur aqueuse. L'iris, également déchiré au niveau de la plaie, fait hernie entre les deux lèvres de la solution de continuité. Ecchymose sous-conjonctivale très-appréciable. Douleur

peu marquée. Trouble considérable de la vision. — Le globe de l'œil est déformé et affaissé. — Un point de suture, appliqué séance tenante, réunit les deux lambeaux et en prévient l'écartement ; compression, eau glacée en permanence, collyre à l'atropine, repos au lit pendant quatre jours dans la position horizontale. — Le 4 septembre, réunion complète de la plaie scléroticale; la hernie de l'iris a disparu ; réaction inflammatoire à peine appréciable ; plus de douleur ; le globe de l'œil a repris sa forme arrondie. Le blessé distingue le jour. Le 6, compte les doigts et voit l'heure à la montre. — Le 12 on enlève le fil ; réunion absolue ; lit les caractères n° 20 de l'échelle. Rien au fond de l'œil.

Pour être complet, nous devons ajouter que dans certains cas, surtout à la suite de blessures par des instruments piquants et coupants à la fois, la sclérotique peut être traversée de part en part et présenter ainsi deux plaies en même temps ; les symptômes offerts par chacune d'elles prise isolément ne diffèrent en rien de ceux que nous venons de décrire, aussi ne nous y arrêterons-nous pas plus longuement pour passer immédiatemeut à la question de diagnostic.

Diagnostic. — Toutes les fois que la plaie pénétrante de la sclérotique siégera, comme c'est la règle, dans la moitié antérieure du globe oculaire, elle ne saurait être méconnue, à la condition cependant qu'on ne se contente pas d'un examen superficiel ou d'un diagnostic à distance. Nous ne partageons point, en effet, l'opinion de tel ou tel chirurgien, très-distingué d'ailleurs, qui écrit à propos des plaies de la sclérotique : « Je n'ai pas examiné la blessure tant qu'il y a eu du gonflement de la paupière, tant qu'il eût été nécessaire de presser sur l'œil et sur la paupière pour la retourner. » Au contraire, nous établissons en principe qu'il faut le plus tôt possible se rendre un compte exact de la gravité de la blessure et s'assurer de sa pénétration. Autrement, on s'exposerait, et c'est d'ailleurs ce qui est arrivé dans le cas auquel nous faisions allusion tout à l'heure, à retrouver plus tard le globe de l'œil complétement vide ou atrophié. Lors donc qu'on voudra rechercher avec soin les symptômes sur l'existence desquels nous avons si longuement insisté ; lorsque surtout on aura noté la saillie formée entre les lèvres de la plaie

par l'humeur vitrée et l'espèce de fongus résultant du mélange de ce liquide avec les caillots sanguins, il n'y a plus de doute, plus d'hésitation possible. Le diagnostic sera également certain dans le cas où le cristallin, chassé lui aussi du globe de l'œil, aura été projeté au loin et recueilli par le blessé ou par son entourage : il ne faudra donc jamais oublier de se renseigner à ce sujet.

Reste toutefois la question de savoir si le corps vulnérant qui a occasionné la blessure n'a pas pénétré à l'intérieur du globe de l'œil? Pour la résoudre il faut, dans tous les cas où cette supposition est probable, sonder la plaie avec un stylet d'argent mousse et arrondi, profondément introduit dans l'humeur vitrée : un bruit particulier avertit alors de la présence du corps étranger.

Pronostic et complications. — Il y a une vingtaine d'années à peine, les plaies pénétrantes de la sclérotique étaient considérées par tous les chirurgiens et par tous les ophthalmologistes eux-mêmes comme d'une gravité exceptionnelle; dans les cas rares où il n'en résultait point la perte du globe de l'œil, la vision était toujours sérieusement compromise. Nous n'en voulons pour preuve que l'opinion des hommes qui font autorité en pareille matière : « Quant à la vue, disent en effet à ce sujet les auteurs du *Compendium*, elle est toujours perdue. » Mackenzie, tout en étant un peu moins absolu, n'est guère plus rassurant : « Ces blessures, dit-il, entraînent presque toujours la perte de la vision. » La question en était là, quand de Græfe, le premier, osa en rappeler d'une pareille condamnation, et s'inscrivit en faux contre une semblable exagération : il démontra en effet, les preuves à l'appui, et en se basant sur cinq observations personnelles, que les blessures de la sclérotique, même accompagnées de l'issue d'une partie plus ou moins considérable de l'humeur vitrée, n'amènent pas toujours fatalement la perte de l'œil. Le travail que publia à ce propos ce savant ophthalmologiste allemand, dans le tome Ier des *Archiv für Ophthalmologie* et qui est intitulé : GUÉRISON A LA SUITE DE BLESSURES IMPORTANTES DE L'ŒIL, fait époque dans la science et fut comme le point de départ d'une

ère nouvelle. Ces faits toutefois n'étaient cités que comme de trop rares exceptions, et le pronostic des blessures du corps vitré n'en était pas moins considéré encore comme d'une telle gravité, que M. Gayat se croyait avec raison en droit de tirer, d'une très-intéressante revue critique publiée sur ce sujet dans le *Lyon médical* en 1876, les conclusions suivantes : « 1° Toute blessure profonde du corps vitré met la vision en danger. Ce résultat est immédiat dans les cas d'hyalite suppurative ; dans les cas d'hyalite simple, le retour à la vision, dans un certain degré et suivant certaines directions, est encore possible ; mais il ne saurait être ni durable, ni définitif, et il disparaît habituellement tout à coup, au bout d'un temps très-variable, par le fait d'un décollement cicatriciel de la rétine ; 2° toute blessure profonde du corps vitré constitue un danger permanent d'irritation sympathique pour l'œil non blessé. La présence ou l'absence du corps vulnérant, au sein de ce milieu, nous semble d'une importance secondaire au point de vue du développement de cette inflammation. Celle-ci sera d'autant plus probable et plus rapide que le corps vulnérant aura intéressé l'anneau ciliaire ou qu'il séjournera dans son voisinage. » Fort heureusement l'introduction récente de l'emploi de la suture dans la thérapeutique des plaies de la sclérotique a tellement modifié le pronostic de cette affection que nous ne craignons pas d'affirmer aujourd'hui leur bénignité relative ; et allant même beaucoup plus loin que de Græfe, nous dirons qu'actuellement plus de la moitié de ces blessures, soumises à un traitement immédiat et rationnel, guérissent avec conservation à peu près normale de la vision. Nous ne devons pas nous dissimuler toutefois que certaines complications peuvent survenir et déjouent trop souvent encore les prévisions les mieux fondées.

Or, parmi ces complications, les unes peuvent être immédiates et survenir presque aussitôt après l'accident, ou par le fait même de ce dernier ; les autres, au contraire, ne se montrent qu'un temps plus ou moins éloigné après la blessure, et sont presque toujours la conséquence des phénomènes inflammatoires qui se passent au niveau de la plaie scléroticale. Dans

la première classe nous rangerons : les pertes trop abondantes d'humeur vitrée, l'expulsion complète du cristallin hors de l'œil, la présence d'un corps étranger à l'intérieur de cet organe, les décollements primitifs de la rétine, l'enclavement de l'iris, et enfin les lésions portant à la fois sur plusieurs éléments du globe oculaire, tels que : sclérotique, cornée, iris et cristallin; la seconde catégorie comprend : les suppurations et le phlegmon intra-oculaires, l'irido-choroïdite, l'atrophie consécutive du globe de l'œil et l'ophthalmie sympathique. Nous n'avons point parlé, et à dessein, de l'hémorrhagie qui accompagne toutes les plaies pénétrantes de la sclérotique, parce qu'elle n'est jamais assez abondante pour entraîner des conséquences fâcheuses, et qu'elle ne mérite point le titre de complication, à proprement parler. Disons un mot de chacun de ces accidents.

Une perte trop abondante de l'humeur vitrée est certainement une condition défavorable pour le rétablissement de la vision, en ce sens qu'elle expose au décollement de la rétine et aux hémorrhagies sous-choroïdiennes; il ne faudrait pas, toutefois, s'en exagérer la gravité, car il est parfaitement reconnu aujourd'hui que ce liquide se reproduit avec une rapidité réellement surprenante, et que, dans l'espace de quelques heures, un œil presque complétement affaissé a repris sa forme et son volume normal. Les nombreuses observations d'opération de cataracte dans lesquelles l'œil est pour ainsi dire vidé et qui sont cependant suivies de succès, nous en offrent la preuve la plus remarquable et la plus saisissante.

Nous en dirons autant de l'expulsion complète du cristallin hors de l'œil, qui, ainsi que nous l'avons déjà fait observer à propos des luxations de cette lentille, offre cette singularité heureuse d'avoir constamment été suivie du rétablissement de la vision. Bien plus, on regarde même la diminution de tension intra-oculaire qui résulte de la sortie d'une certaine quantité d'humeur vitrée ou du cristallin, comme une circonstance avantageuse, et tous les auteurs s'accordent aujourd'hui pour lui attribuer le principal rôle dans la bénignité relative des larges plaies pénétrantes du globe oculaire.

Tout autres sont les conséquences qu'entraîne à sa suite la présence du corps vulnérant jusque dans l'humeur vitrée ; car, d'une part, son existence n'est pas toujours très-facile à reconnaître, et alors même que le diagnostic est certain, les manœuvres indispensables à sa recherche et à son extraction sont, malheureusement, de nature à compromettre l'intégrité de la vision. Il ne faudrait pas arguer, d'ailleurs, de ce danger probable pour rester inactif et laisser agir la nature ; il est, comme nous l'avons déjà posé en règle précédemment, indispensable de se livrer à ces recherches toutes les fois qu'il y a lieu de supposer la pénétration d'un corps étranger.

Le décollement de la rétine qui complique les plaies pénétrantes de la sclérotique, reconnaît deux mécanismes pathogéniques particuliers, et présente une gravité bien différente, selon la cause même de sa production : il peut être, en effet, le résultat direct du traumatisme, ou, au contraire, de l'issue trop abondante de l'humeur vitrée. Dans le premier cas, les conséquences en sont beaucoup moins fâcheuses, et il peut même disparaître spontanément, alors qu'il n'est pas très-étendu, comme le prouve bien l'observation que nous avons rapportée plus haut ; mais s'il est survenu à la suite d'une perte excessive du corps vitré, le décollement présente toujours des dimensions considérables et permet bien rarement le rétablissement de la vision.

L'enclavement de l'iris se rencontre habituellement dans les plaies pénétrantes de la sclérotique, surtout dans celles à lambeaux et dans celles qui sont concentriques à la cornée, par la raison bien simple que la solution de continuité est toujours assez rapprochée du grand cercle irien, et que ce diaphragme est à peu près fatalement entraîné au moment de la sortie de l'humeur vitrée. Elle se reconnaît facilement à la saillie noirâtre qu'on aperçoit entre les lèvres de la plaie et à la déformation caractéristique de la pupille, qui présente, comme nous l'avons démontré, l'aspect d'une pupille artificielle consécutive à l'iridectomie. Cet enclavement, d'ailleurs, offre peu de gravité en général, car le prolapsus se réduit souvent de lui-même, et sa réduction est très-facile au moment où l'on

pratique la suture de la sclérotique ; dans le cas où il persisterait après la cicatrisation, comme nous l'avons noté dans une de nos observations, l'excision de la portion herniée couperait court à tout accident.

Il arrive assez souvent, en clinique, que les plaies ne sont point limitées à la sclérotique, à la choroïde et à la rétine, mais portent du même coup, soit sur la cornée et sur l'iris, soit sur ces deux membranes et sur le système cristallinien en même temps ; nous avons observé plusieurs fois de ces cas compliqués qui sont, malheureusement, presque toujours au-dessus des ressources de la chirurgie. Il en résulte à peu près fatalement soit une perte immédiate du globe de l'œil, ou plutôt encore le développement d'une irido-choroïdite qui résiste à tout traitement et exige presque toujours l'énucléation de l'organe blessé.

Viennent maintenant les complications tardives, d'un pronostic en général beaucoup plus grave que celles que nous venons de passer en revue, et qui compromettent non-seulement l'intégrité de la vision, mais l'existence de l'œil atteint.

Quand la plaie pénétrante de la sclérotique a été abandonnée à elle-même, quelquefois aussi quand elle a été soumise au traitement le plus rationnel et le mieux compris, la réunion des bords de la solution de continuité, au lieu de se faire par première intention, ne se produit pas, et la plaie devient le siége de la suppuration. Celle-ci peut, par exception, rester limitée à la membrane fibreuse seule ; mais dans la plupart des cas l'inflammation gagne les parties plus profondes et amène le phlegmon du globe de l'œil ou panophthalmite, avec toutes ses conséquences. Il n'y a plus alors de guérison possible, et le sacrifice de l'organe devient indispensable. Un large débridement de la plaie primitive ou l'énucléation immédiate sont les seules ressources qu'il nous reste contre une pareille complication, heureusement assez rare.

Le plus souvent, nous devons le dire, les accidents inflammatoires se montrent avec moins de brutalité, la suppuration n'a pas lieu, mais on voit se développer insidieusement tous les symptômes de l'irido-choroïdite. La pupille est oblitérée

par la production d'épanchements plastiques, la chambre postérieure disparaît, des décollements profonds et étendus de la rétine se produisent, la nutrition du globe de l'œil ne se fait plus régulièrement, il devient mou, mollasse, diminue de volume, présente des dépressions au niveau des points d'insertion musculaire, et finalement disparaît à peu près complétement, par atrophie. Heureux encore quand il ne retentit pas sur l'organe de la vision du côté opposé, car trop souvent on voit, à la suite de ces traumatismes, éclater subitement l'ophthalmie sympathique. Nous avons observé deux fois l'atrophie du globe de l'œil, par irido-choroïdite, à la suite de plaie pénétrante de la sclérotique; quant à l'ophthalmie sympathique, il en existe, malheureusement, de trop nombreux exemples dans les recueils périodiques.

Il est enfin deux autres conséquences possibles des plaies pénétrantes de la sclérotique, dont nous avons déjà parlé à propos de la symptomatologie et que nous devons rappeler ici : elles se rencontrent dans les cas de cicatrisation, et, tout en gênant cependant le fonctionnement de la vision, doivent être considérées néanmoins comme une terminaison très-favorable de cette espèce de blessure : nous voulons parler de la paralysie de l'accommodation et de l'astigmatisme irrégulier.

La paralysie accommodative, dont nous avons rapporté un exemple personnel, et dont un autre, non moins intéressant, a été publié par Schiess-Gemuseus dans la Revue clinique de 1869, s'explique très-simplement, dans tous les cas où la plaie a porté au niveau de la région ciliaire, par la rupture ou la section du muscle ciliaire circulaire, qui joue, comme on sait, le plus grand rôle dans le phénomène de l'accommodation aux distances. Celui-ci ne pouvant plus, pour la vision rapprochée, agir sur le cristallin et en augmenter ainsi la courbure, il en résulte forcément que tous les objets situés en deçà d'une certaine limite, très-proche d'ailleurs du punctum remotum, cessent d'être vus distinctement, et le sont d'autant moins qu'ils sont plus proches du point correspondant avant l'accident au punctum proximum. Cet inconvénient, d'ailleurs, disparaît facilement, en général, par l'emploi d'un

verre convexe, n° 8 ou 10, placé devant l'œil, qui peut ainsi lire les plus petits caractères de l'échelle typographique.

Quant à l'astigmatisme, que nous avons noté une fois dans un cas où la plaie de la sclérotique portait également sur la moitié supérieure de la cornée, il résultait évidemment de la déformation de cette membrane par la cicatrice, et ne pouvait d'ailleurs être que difficilement corrigé par l'emploi des verres cylindriques. Seul, l'essai d'une lunette à fente sténopéique, dirigée horizontalement, permettrait en pareille circonstance la lecture des caractères ordinaires d'imprimerie et diminuerait ainsi les inconvénients de cette complication.

Traitement. — Le traitement des plaies pénétrantes de la sclérotique a subi, on peut le dire, depuis quelques années, une véritable transformation, dont l'heureuse influence n'a pas peu contribué, comme nous l'avons déjà exposé plus haut, à modifier complétement le pronostic jadis si grave de cette espèce de traumatisme ; la substitution de la suture sclérotícale à la compression simple du globe de l'œil est certainement un des grands progrès que la thérapeutique ophthalmologique ait faits de nos jours. Comment, en effet, intervenait-on autrefois? A quel moyen avait-on recours dans les cas d'ouverture accidentelle du globe de l'œil ? Nous laissons la parole sur cette question aux auteurs les plus compétents et les plus autorisés : « L'espèce de fongus, disent les auteurs du *Compendium*, que forme, dans les grandes plaies de la sclérotique, le corps vitré échappé à travers les lèvres de la division, doit être excisé avec des ciseaux ; puis l'œil est maintenu à l'aide d'une compression méthodique et condamné à une immobilité absolue. Cette indication se présente toutes les fois que la plaie a une certaine étendue. — On doit de préférence réunir les paupières, et les maintenir fermées à l'aide du diachylon ou du taffetas d'Angleterre. » Mackenzie, Desmarres père et tous les ophthalmologistes en renom n'employaient pas d'autre traitement, et pour eux aussi l'immobilité et une compression méthodique paraissaient remplir toutes les indications.

La question en était là, lorsqu'il y a quelques années à peine on songea à appliquer la suture au traitement des plaies pé-

nétrantes du globe de l'œil; nous ne savons pas exactement à quel auteur revient le mérite d'avoir le premier mis en pratique cette idée ingénieuse : tout ce que nous pouvons dire, c'est que plusieurs chirurgiens employaient la suture depuis quelque temps déjà, pour les plaies de la cornée ou de la sclérotique, sans attirer d'une façon spéciale l'attention sur ce point. Dieffenbach, par exemple, avait réussi, après quelques expériences sur les animaux, à guérir un leucôme proéminent de la cornée par l'ablation d'un lambeau de cette membrane comprenant le leucôme, et par la réunion des lèvres de la plaie au moyen d'un point de suture. Williams, de Boston, donnait depuis longtemps comme règle, dans les opérations de cataracte, de réunir pendant un certain temps la cornée à la sclérotique par un point de suture. Déjà, vers 1860, Critchett avait pratiqué la suture, à la suite de larges blessures de la sclérotique, et obtenu un certain nombre de succès; Pomeroy et Bowmann avaient également eu recours à ce procédé dans des cas analogues et n'avaient eu qu'à s'en louer. Enfin, Thomas Windsor, dans un travail publié en 1871, dans les *Manchester medical and surgical Reports*, sous le titre de « Traitement des plaies de l'œil par la suture », avait tiré la conclusion qu'on peut sans danger, et qu'on doit même régulièrement réunir par la suture les plaies béantes de la cornée ou de la sclérotique.

Mais, nous n'en devons pas moins reconnaître et déclarer hautement que G. Lawson, médecin à l'Ophthalmic Hospital de Londres, et Thomas R. Pooley, de New-York, ont contribué pour la plus grande part à la vulgarisation de ce mode de traitement.

Le premier, G. Lawson, dans un travail intitulé : « Plaie par ponction de la sclérotique avec perte d'humeur vitrée, traitée par la suture » et publié dans les *Ophthalmic hospital Reports* de 1873, indique le procédé qu'il a employé et qui lui paraît préférable. Bien que nous en ayons déjà parlé précédemment, nous ne croyons pas inutile de le rapporter ici à nouveau : la suture doit s'effectuer, selon Lawson, à l'aide d'un fil très-mince, enfilé d'une petite aiguille à chaque extrémité, de

façon à pouvoir agir sur chaque lèvre de la plaie de dedans en dehors.

L'année suivante, c'est-à-dire en 1874, Thomas Pooley lut à la Société ophthalmologique américaine un travail important sur le même sujet et basé sur six succès complets obtenus par la suture de la sclérotique. Nous rapporterons tout au long une de ces observations dans laquelle cet auteur indique le procédé qui lui semble mériter la préférence.

Observation lxxxiii. — Un chauffeur de 33 ans, James O. Neil, entré à l'hôpital de la Charité le 27 janvier 1873. Quatre jours auparavant, blessure de l'œil droit par un éclat d'acier. Admis à l'hôpital, il nous montre une large plaie horizontale de la sclérotique d'un bon demi-pouce de long, qui va de la partie inférieure et externe de l'œil jusqu'à la cornée. L'iris adhère à la plaie cornéenne, mais sans prolapsus; à travers les lèvres de la solution de continuité scléroticale largement ouverte, le corps vitré vient faire hernie.

J'introduis un fil de soie noire de dehors en dedans par le milieu d'un des bords de la plaie scléroticale, en ayant soin de ne pas traverser toute l'épaisseur de la sclérotique, et je fais suivre au fil le même chemin en sens inverse à travers l'autre bord de la plaie; je fais un nœud, et je constate que les lèvres de la solution de continuité, bien ajustées, préviennent désormais toute hernie du corps vitré. Atropine et repos au lit avec un bandage non compressif.

Le 1er février, la plaie paraissant solidement réunie, j'enlève la suture et je continue le bandage. L'œil était bien, sans irritation ni douleur, si bien que le malade sortit parfaitement guéri le 8 février.

Depuis cette époque, de nombreuses observations analogues ont été publiées; beaucoup de succès inespérés, redevables à l'emploi de la suture, existent dans la science, et tous les ophthalmologistes se font un devoir d'y recourir. Aussi, n'est-ce pas sans un certain étonnement que nous lisons dans un ouvrage (*Chirurgie journalière* de Desprès) paru il y a quelques mois à peine et écrit cependant de la main d'un chirurgien distingué, le passage suivant: « Vous lirez dans certains livres des propositions de suture pour les plaies de la sclérotique, sans observations à l'appui. Je n'hésite pas à dire que des tentatives de suture eussent violenté inutilement une plaie que le gonflement de la paupière protégeait et comprimait

suffisamment. »Non, les propositions de suture pour les plaies de la sclérotique ne sont pas sans observations à l'appui ; les succès, au contraire, en sont aujourd'hui nombreux, et nous ne craignons pas d'affirmer que celui-là se rend coupable d'une grave faute chirurgicale, qui, par ignorance ou par tout autre motif, refuse de l'employer. La suture, en un mot, tel doit être le véritable traitement des plaies pénétrantes du globe de l'œil ; à la compression reste un rôle tout à fait accessoire et secondaire. L'indication capitale, qui consiste à empêcher une évacuation trop abondante des humeurs intra-oculaires, est parfaitement remplie par le rapprochement immédiat, au moyen des fils, des deux lèvres de la solution de continuité. Ceux-ci d'ailleurs n'ont, dans aucun cas, déterminé le moindre accident.

Or, comment faut-il pratiquer cette suture ? combien doit-on appliquer de fils ? et quels sont ceux qui amèneront le moins d'irritation des lèvres de la plaie ? Nous allons examiner successivement chacun de ces points importants.

Le procédé de Thomas Pooley, qui consiste à introduire le fil de dehors en dedans, en ayant bien soin *de ne pas traverser toute l'épaisseur de la sclérotique*, et à lui faire suivre un chemin inverse à travers l'autre bord de la plaie, nous paraît assez difficile à exécuter et exposer à la section des bords de la solution de continuité, en raison du peu d'épaisseur du tissu embrassé par la suture. Celui de Lawson, qui agit de dedans en dehors, en passant de chaque coté une petite aiguille entre la choroïde et la sclérotique, est bien préférable et présente une plus grande solidité. Nous donnons toutefois la préférence à celui qu'on emploie maintenant à peu près partout et auquel a recours tout spécialement notre excellent maître M. Galezowski ; il n'est en réalité autre que celui de Pooley modifié. Il s'exécute de la même manière, à l'aide d'une aiguille de moyenne dimension ; mais le fil, introduit d'un côté de dehors en dedans, comprend toute l'épaisseur de la sclérotique et passe entre cette dernière et la choroïde, tandis que, au niveau du bord opposé de la plaie, il suit un chemin précisément inverse de dedans en dehors et ressort à quelques millimètres.

L'exécution de ce procédé est d'ailleurs des plus simples, et n'expose nullement à la sortie de l'humeur vitrée.

Pour ce qui est du nombre des fils à appliquer, il est évident qu'il doit varier avec les dimensions de la plaie ; toutefois, nous devons ajouter qu'un seul point de suture, placé au milieu de la solution de continuité, a suffi dans toutes les observations que nous avons recueillies personnellement et dans toutes celles publiées par Pooley et Lawson. Il n'y a pas là de règle fixe, et si, dans les cas de plaie pénétrante très-étendue, il restait encore, après l'application d'un seul fil, un léger prolapsus du corps vitré, il faudrait immédiatement recourir à un second point de suture.

Quant à la composition et à la structure du fil à employer, elle n'est pas indifférente, et nous rejetons d'une manière absolue l'emploi des fils métalliques, auxquels nous faisons le grave reproche de sectionner trop souvent les tissus avant la réunion définitive de la plaie. Des fils de soie assez fins, bien cirés pour leur donner plus de résistance, sont ceux dont on se sert le plus ordinairement ; ils ne déterminent pas d'inflammation et coupent bien rarement les bords de la solution de continuité. On ne doit les enlever qu'après cinq ou six jours au plus tôt. Toutefois, si nous avions à notre disposition des fils fins de catgut, c'est à leur emploi que nous aurions certainement recours, en raison des avantages que leur reconnaissent aujourd'hui tous les chirurgiens.

Une fois l'ouverture de la coque oculaire ainsi fermée par la suture, il restera à remplir ce que nous appelons les indications accessoires, et qui ont pour but de s'opposer aux accidents inflammatoires pouvant résulter du fait même de l'opération. L'application de sangsues, le maintien en permanence sur l'œil de sachets de baudruche remplis d'eau glacée, l'instillation du collyre à l'atropine et le repos absolu au lit dans la position horizontale pendant quelques jours compléteront le traitement.

Les complications ne doivent pas nous arrêter ici : nous avons parlé déjà longuement de plusieurs d'entre elles dans différentes parties de ce travail; quant aux autres, elles y

trouveront également leur place, et les quelques mots que nous en avons dit suffisent amplement à l'histoire des plaies pénétrantes du globe de l'œil.

CORPS ÉTRANGERS DE LA SCLÉROTIQUE.

La rareté excessive des corps étrangers de la sclérotique nous forcera à être bref et nous dispensera d'entrer dans de bien longs développements. Les deux cas, en effet, que nous avons pu observer, et les quelques observations, éparses dans les auteurs, que nous avons recueillies, ne permettent point d'écrire un chapitre de pathologie. Nous nous contenterons donc de présenter les particularités les plus intéressantes de leur étude clinique.

Et d'abord, une première distinction nous paraît importante à établir, suivant que les corps étrangers sont simplement fixés dans l'épaisseur de la sclérotique ou qu'au contraire ils la traversent de part en part, et font ainsi saillie en même temps à l'extérieur et à l'intérieur du globe de l'œil.

Nous aurons donc la division toute naturelle des corps étrangers de la sclérotique en deux grandes classes : les corps étrangers non pénétrants et les corps étrangers pénétrants. Sous le rapport du siége, ceux-ci pourront se fixer directement dans la moitié antérieure de la sclérotique, ou au contraire arriver jusqu'à ses parties profondes après avoir traversé de part en part le globe de l'œil.

Parmi les corps étrangers non pénétrants, nous avons noté de petits morceaux de verre, de petits éclats métalliques, des grains de poudre, des fragments de pierre. Dans les deux observations qui nous sont personnelles, il s'agissait une fois d'un éclat de verre provenant d'une vitre brisée, et dans l'autre d'une sorte de tatouage de la sclérotique résultant de l'explosion de la poudre à canon.

Les corps étrangers pénétrants de la sclérotique offrent tous, comme caractère particulier, de se rapprocher plus ou moins, par la forme et par les dimensions, des instruments

piquants; tels sont les aiguilles, les épines, de petits morceaux de bois pointus, des fragments de fil de fer, de petits clous. Demours rapporte même un cas dans lequel deux grains de plomb soudés ensemble vinrent frapper l'œil : l'un d'eux s'implanta dans la sclérotique, l'autre resta en rapport avec la conjonctive. Ne supposant pas cette disposition, ce savant ophthalmologiste en crut l'extraction facile ; mais il ne put la faire qu'après plusieurs tentatives. Ce fut alors seulement qu'il reconnut la nature de la lésion. White Cooper cite dans le *London Journal of medicine* de 1851 le fait non moins intéressant d'une épine qui, après avoir traversé de part en part la sclérotique, se rompit juste au ras de cette membrane et ne pouvait être saisie; il éprouva la plus grande difficulté à en pratiquer l'extraction, et fut obligé, pour y parvenir, de faire, de chaque côté de l'épine, avec une aiguille à cataracte bien tranchante, une incision superficielle ; puis saisissant le corps étranger avec de petites pinces, il lui imprima vivement un mouvement de torsion.

Comme exemple de corps étranger fixé profondément dans la sclérotique, après avoir traversé toute l'étendue du globe de l'œil, nous ne saurions mieux faire que de citer l'observation curieuse publiée par Berlin in *Klinische Monatsblætter für Augenheilkunde* de 1865 et 1866, et intitulée : « Extraction d'un corps étranger logé dans la sclérotique au voisinage du pôle postérieur. — Réagglutination du bulbe qui avait été presque énucléé. » Il s'agit d'un enfant de 15 ans qui avait reçu un morceau de fer dans l'œil droit. Craignant une irido-choroïdite sympathique, et l'extraction du corps étranger n'offrant aucune chance de réussite, M. Berlin se décida à enlever l'organe. L'énucléation était déjà presque à moitié terminée, les tendons des muscles droits interne et externe avaient été sectionnés, la conjonctive avait été divisée, tout autour de la cornée, excepté sur une étendue d'environ six millimètres ; l'opérateur disséquait le tissu connectif au niveau du droit externe et vers le pôle postérieur du globe, quand il sentit une résistance entre les lames des ciseaux; il vit en même temps un petit corps noir faire saillie au-dessus

du niveau du bulbe; c'était une paillette de fer à arêtes vives, de 6 millimètres de long sur près de 3 millimètres de large et autant d'épaisseur. Ce corps étranger, profondément implanté dans la région supérieure de la sclérotique, fut retiré sans difficulté et sans le moindre écoulement d'humeur vitrée. M. Berlin remit l'œil en place et fit la proraphie des muscles droits externe et interne. L'effet cosmétique est aussi satisfaisant que possible.

Comme symptomatologie et diagnostic, les corps étrangers de la sclérotique ne présentent rien de particulier à signaler; dans tous les cas, en effet, où leur présence est assez apparente pour amener la moindre gêne ou la moindre irritation, les blessés viennent immédiatement consulter le chirurgien, qui en pratique l'extraction immédiate, et l'on a par conséquent bien rarement occasion de pouvoir en étudier les symptômes. Seuls, les corps étrangers profondément situés, et qui n'arrivent à s'implanter dans la sclérotique qu'après un trajet plus ou moins étendu à travers le globe de l'œil, peuvent être méconnus; ils rentrent alors tout naturellement dans la grande classe des corps étrangers intra-oculaires en général, sans siége précis, présentent d'ailleurs les mêmes symptômes, exposent aux mêmes dangers et nécessitent presque toujours tôt ou tard l'énucléation. Leur présence pourra bien être reconnue, comme dans le cas de M. Berlin, pendant le cours même de l'opération; mais le diagnostic en est le plus souvent absolument impossible.

Le traitement des corps étrangers de la sclérotique est bien simple et doit consister uniquement dans l'extraction du corps du délit aussitôt après la constatation de sa présence. Quand on aura affaire, comme cela se produit le plus souvent, à des aiguilles, à des épines, à de petits morceaux de bois qui font saillie à la face externe de la sclérotique et de la conjonctive, rien de plus facile : on saisira l'objet avec une pince ordinaire et on le retirera, en ayant bien soin de lui imprimer de légers mouvements de torsion et d'opérer la traction dans une direction bien perpendiculaire au point d'implantation, afin d'en éviter la rupture. Si elle se produisait, ou

bien si, comme dans le fait plus haut cité de White Cooper, elle avait eu lieu au moment même de l'accident, il faudrait imiter la conduite de cet éminent chirurgien et pratiquer de chaque côté du corps étranger une incision superficielle avec une aiguille à cataracte bien tranchante qui permet ainsi de le saisir et de l'enlever.

Lorsque des particules métalliques, des petits morceaux de verre ou de porcelaine seront simplement fixés dans les couches les plus superficielles de la sclérotique, il suffira parfois du simple frottement des paupières pour en déterminer la chute ; dans le cas contraire, on en pratiquerait l'extraction avec la plus grande facilité au moyen de l'aiguille à corps étrangers de la cornée. Nous n'admettons d'exception à cette règle que pour le tatouage résultant de l'incrustation de grains de poudre dans la sclérotique, qu'on doit abandonner toutes les fois qu'ils n'atteignent point un certain volume et ne gênent pas autrement que par la difformité. Les tentatives d'extraction, alors qu'ils sont petits et nombreux, exposeraient certainement à plus d'accidents que la présence des grains de poudre eux-mêmes.

Enfin, quand des corps étrangers occuperont la partie postérieure de la sclérotique et détermineront l'ensemble symptomatique attribué aux corps étrangers du globe de l'œil en général, l'énucléation deviendra dans la plupart des cas un sacrifice indispensable. Si, pendant l'opération, on trouve le corps étranger et qu'on puisse en pratiquer l'extraction, on devra, à l'exemple de Berlin, remettre l'organe en place et en tenter la conservation.

DU TRAUMATISME CHIRURGICAL DE LA SCLÉROTIQUE.

Toutes les formes de blessures de la sclérotique que nous venons de voir survenir par le fait d'un traumatisme accidentel, agissant plus ou moins brutalement, peuvent être reproduites volontairement et de propos délibéré par la main du chirurgien. La bénignité ordinaire de semblables opérations nous

prouvera une fois de plus qu'on s'était beaucoup exagéré la gravité des lésions scléroticales.

On pratique des piqûres de la sclérotique dans tous les cas d'abaissement du cristallin et de ponction des épanchements séreux sous-rétiniens, et jamais on n'a signalé le moindre accident attribuable au fait même de l'opération. Il est même impossible, quelques heures après, de retrouver le point correspondant à la piqûre.

Il y a quelques années, la sclérotomie a été érigée en méthode contre le glaucôme, et la section de la sclérotique à 2^{mm} du bord cornéen proposée et pratiquée par Quaglino pour donner issue à l'humeur aqueuse. M. Wecker a appuyé ce mode de traitement de sa haute autorité. D'autres chirurgiens ont même proposé de pratiquer un débridement de la sclérotique assez loin en arrière du rebord scléro-cornéen, afin de permettre l'écoulement du liquide épanché entre les mailles de la lamina fusca, auquel ils attribuaient tous les accidents. Il n'en est jamais résulté la moindre complication.

Là même ne s'est point arrêté le couteau ; on n'hésite plus aujourd'hui à faire de larges plaies pénétrantes de la sclérotique pour aller directement à la recherche des corps étrangers logés dans l'humeur vitrée, et l'on peut dire que depuis les beaux travaux de de Græfe sur ce sujet, cette question est actuellement à l'ordre du jour. Les succès, d'ailleurs, ont parfaitement confirmé les idées théoriques du savant ophthalmologiste allemand.

Des pertes de substance ont été également pratiquées volontairement à la sclérotique sans qu'il en résultât le moindre inconvénient, et tout dernièrement le Dr Argyll Robertson a vanté la trépanation de cette membrane fibreuse contre le glaucôme. Ce moyen consiste à faire à la sclérotique une ouverture circulaire à l'aide d'une petite tréphine de 2^{mm} de diamètre. Le point d'élection est à la jonction des procès ciliaires avec la choroïde, à 4 ou 5^{mm} en arrière de la cornée et à la partie supérieure. L'auteur a employé ce procédé chez quatre sujets ; il n'y eut pas d'accidents attribuables au procédé ; la cicatrisation s'est faite en trois ou quatre semaines.

Enfin, il n'est pas jusqu'à des corps étrangers qu'on n'ait osé introduire à travers la sclérotique ; et le drainage du globe de l'œil, aujourd'hui parfaitement admis dans la pratique, est assez souvent employé contre les décollements de la rétine. Ses partisans prétendent n'avoir jamais eu aucun accident à déplorer et lui attribuent au contraire les plus grands avantages. Bien que nous ne partagions pas cette manière de voir, ces faits n'en sont pas moins intéressants, et nous devions les signaler.

CHAPITRE SEPTIÈME

DU TRAUMATISME, DES BLESSURES ET DES CORPS ÉTRANGERS DE LA CHOROÏDE.

L'étude des lésions traumatiques que nous allons rencontrer dans la membrane vasculaire du globe de l'œil est certainement un des points les plus intéressants, et nous pourrions même ajouter les moins connus du travail que nous avons entrepris. Nous avons, en effet, à passer en revue toute une série d'affections dont la connaissance exacte remonte à une vingtaine d'années à peine, et qu'on rangeait, avant la découverte de l'ophthalmoscope, sous la rubrique d'amaurose ou d'amblyopie, suivant que la vision était complétement ou en partie seulement supprimée. Mais, pour bien comprendre les détails dans lesquels nous allons entrer, et pou se faire une idée aussi nette que possible des conséquences des contusions du globe sur la choroïde, il nous paraît indispensable de bien connaître à l'avance la disposition et la structure de cette membrane; aussi rappellerons-nous, très-brièvement d'ailleurs, les notions d'anatomie que nous croyons nécessaires à l'exposition du sujet qui nous occupe.

La choroïde occupe toute l'étendue du globe oculaire ; elle s'étend depuis l'émergence du nerf optique jusqu'au bord antérieur de la sclérotique, et se trouve solidement fixée à cette dernière au niveau de ces deux points extrêmes. Dans tout le

reste de son étendue, elle adhère très-lâchement à cette membrane par sa face externe, au point même qu'il suffit, selon la remarque de Sappey, de faire un pli à la sclérotique pour détruire toute adhérence; nous ferons observer toutefois, avec Arlt, qu'entre ces deux points il y a une zône intermédiaire, correspondant à peu près à la région équatoriale, et au niveau de laquelle les veines vorticineuses établissent une union assez intime entre les membranes fibreuse et vasculaire. La face interne de la choroïde, contiguë à la rétine, est au contraire absolument libre d'adhérences jusque vers l'ora serrata; et peut être ainsi, dans toute sa partie postérieure, facilement séparée de cette dernière. Quant à l'épaisseur de la choroïde, elle est très-variable suivant les points que l'on considère; mais on peut dire, d'une façon générale, qu'elle va sans cesse en augmentant de la région de la macula jusqu'à la région ciliaire : d'après Sappey, elle mesurerait $0^{mm},4$ à $0^{mm},5$ au pourtour du nerf optique et $0^{mm},3$ seulement à sa partie moyenne. — S'il faut en croire Kölliker, ces dimensions seraient même très-exagérées, puisqu'il donne, à la place de ce dernier chiffre, celui de $0^{mm},07$ à $0^{mm},15$. Nous reviendrons sur l'importance de ces données anatomiques à propos du mécanisme des ruptures de la choroïde, et nous montrerons alors tout l'intérêt de cette description, qui pourrait paraître au premier abord purement spéculative. Pour ce qui est de la structure intime de cette membrane, qu'il nous suffise de rappeler qu'elle est composée d'une couche interne, comprenant une couche épithéliale pigmentaire et une lamelle hyaline élastique analogue à la membrane de Descemet, qu'on pourrait appeler avec raison membrane limitante interne de la choroïde; d'une couche moyenne, dans laquelle on distingue la couche choriocapillaire et la couche vasculaire proprement dite; enfin la couche externe ou lamina fusca. Nous ferons observer que c'est dans l'épaisseur même de cette dernière que passent les filets nerveux qui se rendent à la région ciliaire; ce qui nous permettra plus tard d'expliquer l'existence de certaines lésions par la compression ou la déchirure directe de ces éléments.

Il est un dernier point, sur lequel nous croyons devoir encore insister, avant d'entrer dans le cœur même du sujet; nous voulons parler de la division anatomique bien nette de la choroïde en deux parties distinctes : la région postérieure, correspondant à toute la portion située en arrière de l'ora serrata, et la région ciliaire ou choroïdienne proprement dite, composée elle-même du muscle ciliaire et de la couronne constituée par les procès ciliaires. Nous verrons que cette distinction, qui nous est fournie par l'anatomie descriptive, se retrouve jusqu'à un certain point dans la pathologie des traumatismes de cette membrane; il y a, en effet, certaines de ces lésions qui se rencontrent, avec une sorte de prédilection, soit dans la partie antérieure, soit dans la partie postérieure. Les ruptures, par exemple, très-fréquentes relativement en arrière de l'ora serrata, se présentent exceptionnellement en avant de cette limite; les apoplexies, au contraire, affectent d'une manière générale une disposition absolument inverse. Cette même subdivision fait rentrer tout naturellement dans les traumatismes de la choroïde la description des lésions traumatiques du muscle ciliaire, à peine ébauchée, il est vrai, mais qui n'en mérite pas moins de fixer toute notre attention, surtout depuis les remarquables travaux de Berlin sur ce point particulier de la contusion du globe oculaire.

Ces notions anatomiques, indispensables à la compréhension du sujet, rappelées aussi succinctement que possible, nous allons passer immédiatement à l'étude des affections traumatiques de la choroïde et exposer les différentes formes que peuvent nous fournir l'observation clinique et l'examen attentif des faits ordinaires de la pratique ophthalmologique.

Une des causes les plus fréquentes des lésions traumatiques de la choroïde est la contusion directe ou indirecte du globe de l'œil, avec intégrité de la conjonctive et de la sclérotique, résultant du choc par un corps contondant soit de l'organe de la vision lui-même, soit du squelette qui forme les parois osseuses de la cavité orbitaire. Suivant d'ailleurs certaines conditions que nous aurons à spécifier plus tard, les altérations pathologiques résultant du fait du traumatisme pourront se

présenter sous des aspects très-différents, constituant ainsi tout autant de modalités symptomatologiques parfaitement distinctes en clinique, et dont on peut faire des subdivisions de la grande classe des contusions de la choroïde en général. Dans une première catégorie, la plus simple de toutes, et formant, pour ainsi dire, la note la plus basse de la gamme que nous avons à parcourir, nous rangerons les lésions caractérisées par un simple épanchement de sang dans l'épaisseur de la membrane vasculaire, sans déchirure, appréciable à l'ophthalmoscope, du tissu qui la compose : autrement dit, les apoplexies de la choroïde d'origine traumatique. La seconde comprendra les faits, aujourd'hui assez nombreux, dans lesquels, la sclérotique et la rétine restant parfaitement intactes, le choc détermine une déchirure limitée à toute l'épaisseur de la choroïde, et auxquels on est convenu de donner le nom de ruptures isolées de la choroïde. Prendront place dans une troisième subdivision les observations tout à fait exceptionnelles de décollement traumatique de la choroïde, résultant à peu près constamment de la formation d'un épanchement sanguin entre cette dernière et la sclérotique. Viendront enfin les cas dans lesquels, les accidents inflammatoires formant, en l'absence de toute autre lésion, le seul symptôme appréciable, nous aurons affaire à une choroïdite ou à une irido-choroïdite par contusion. Dans une classe tout à fait à part et constituant, pour ainsi dire, un petit alinéa spécial, nous décrirons les troubles qui, du côté du muscle accommodateur, peuvent résulter des traumatismes du globe de l'œil.

Nous ne parlerons point, dans ce chapitre, des ruptures de la choroïde qui accompagnent celles de la sclérotique et de la rétine, parfois même aussi celles de la conjonctive, par la raison toute simple que nous nous sommes étendu très-longuement sur cette question à propos des traumatismes de la sclérotique et du cristallin, dans lesquels ces faits rentraient tout naturellement.

En dehors des lésions produites par les corps contondants, qui agissent par la transmission du choc au travers de la

coque fibreuse du globe de l'œil, la choroïde peut être atteinte directement par des instruments piquants ou tranchants qui ne parviendront jusqu'à elle qu'après avoir divisé ou perforé préalablement la sclérotique : cette classe devrait former, dans ce chapitre, celle des blessures proprement dites de la choroïde. Ici encore nous ferons observer que ces lésions ont trouvé leur place toute naturelle dans la partie de cet ouvrage consacrée aux blessures de la sclérotique, dont elles constituent une complication étudiée par nous sous le nom de plaies pénétrantes du globe de l'œil; ce serait donc faire double emploi et nous répéter inutilement que de revenir actuellement sur ce sujet; aussi renverrons-nous le lecteur au chapitre précédent pour tous les détails que comporte cette question importante.

Reste encore l'étude des corps étrangers qui, après avoir traversé la tunique fibreuse, iront se loger profondément jusque dans l'épaisseur de la membrane vasculaire, pour y déterminer une série d'accidents sur lesquels nous devrons fixer quelques instants notre attention.

De cet ensemble il résulte donc, en résumé, que nous aurons à passer successivement en revue, dans ce chapitre :

a. — les apoplexies traumatiques de la choroïde,

b. — les ruptures isolées de la choroïde,

c. — le décollement traumatique de cette membrane,

d. — les choroïdites et irido-choroïdites par contusion,

e. — les troubles de l'accommodation d'origine traumatique,

f. — enfin, les corps étrangers de la choroïde.

APOPLEXIES TRAUMATIQUES DE LA CHOROÏDE.

On entend par apoplexie traumatique de la choroïde toute hémorrhagie survenant dans l'épaisseur de la membrane vasculaire du globe de l'œil, comme conséquence d'un choc ou d'une contusion, et en dehors de toute autre lésion de la choroïde appréciable à l'ophthalmoscope ou aux autres moyens de diagnostic mis à notre disposition par la clinique. Ces suf-

fusions sanguines se rencontrent bien, en effet, d'une manière à peu près constante, dans tous les cas de rupture isolée ou non de la choroïde, dont elles constituent un des principaux symptômes du début; mais dans de pareilles conditions, cette hémorrhagie ne joue qu'un rôle tout-à-fait secondaire, et relativement fort peu important : l'affection principale, la seule qui mérite alors de fixer l'attention, est la lésion première, c'est-à-dire la déchirure de cette membrane. Les épanchements de sang qui l'accompagnent rentrent donc tout naturellement dans l'étude de cette dernière affection, et ne sauraient nous occuper actuellement. Par contre, il existe des cas où, à la suite d'un traumatisme complétement analogue d'ailleurs à celui qui détermine la rupture complète de la choroïde, la seule et unique lésion que nous puissions découvrir consiste dans la formation de foyers apoplectiques dans l'épaisseur de cette membrane vasculaire; ces faits, qui présentent une symptomatologie, une marche et un pronostic particuliers, méritent donc bien une description à part. C'est précisément l'étude de ce genre d'affection traumatique que nous aurons en vue dans cet alinéa.

Fréquence et étiologie. — Le nombre relativement fort restreint d'observations d'apoplexies isolées de la choroïde, d'origine traumatique, publiées dans les ouvrages et dans les recueils périodiques d'ophthalmologie, pourraient faire conclure, et cela avec toute apparence de vérité, à la rareté exceptionnelle d'une pareille affection. Telle n'est point cependant notre opinion, car nous estimons, au contraire, que ces suffusions hémorrhagiques disséminées doivent se présenter assez souvent dans la pratique ophthalmologique, à la suite des contusions du globe de l'œil; et pour notre compte, nous les avons rencontrées assez fréquemment à la clinique depuis que nous étudions d'une façon plus spéciale les blessures de cet organe. Les raisons principales pour lesquelles ces hémorrhagies passent la plupart du temps inaperçues sont au nombre de deux, et nous devons y insister d'une façon toute spéciale : la première, et fort heureusement la plus fréquente, tient à ce fait, sur lequel nous aurons à revenir

plus longuement à propos de la symptomatologie, à savoir, que les apoplexies de la choroïde ne déterminent aucune diminution appréciable de la vision tant qu'elles restent limitées à la trame même de cette membrane; en conséquence, les malades ne viennent point consulter pour de pareilles lésions. La seconde est le fait, non plus du patient, mais bien du chirurgien consulté, et dépend ordinairement du siége de ces hémorrhagies, qu'on rencontre d'une manière presque constante dans la partie tout-à-fait antérieure du globe de l'œil en avant ou au voisinage de l'ora serrata. Or, il est bien évident que, pour tout esprit non prévenu de cette particularité, et que pour tout praticien même qui, n'ayant pas une très-grande habitude des examens ophthalmoscopiques, n'aura pas scruté attentivement cette région, ces lésions pourront passer inaperçues. Aussi, et telle est la conséquence pratique à laquelle nous voulions aboutir, croyons-nous devoir recommander d'une façon toute spéciale l'examen très-complet de toute la partie du fond de l'œil voisine de la région ciliaire; à ce prix seulement, on sera en droit de conclure à la non-existence d'altérations anatomiques, dans tous les cas de traumatisme du globe oculaire. Nous sommes bien certain à l'avance que l'observation régulière de cette règle de conduite ne tardera pas à grossir le nombre des apoplexies traumatiques de la choroïde.

L'énumération des causes capables de produire ces suffusions hémorrhagiques ne nous arrêtera pas longtemps, par la raison bien simple que nous les rencontrerons encore, absolument identiques, à propos des ruptures isolées de la choroïde, et que nous entrerons alors dans tous les développements que comporte cette importante question, actuellement à l'ordre du jour. Qu'il nous suffise de dire ici : que toute contusion portant directement sur le globe de l'œil, ou n'atteignant cet organe qu'au travers des paupières, fermées spasmodiquement au moment de l'accident; que tout choc portant sur un point quelconque du pourtour de la cavité orbitaire, peut déterminer des apoplexies plus ou moins étendues et plus ou moins nombreuses dans l'épaisseur de la

choroïde. Ainsi les causes les plus ordinaires que nous avons relevées, sont : des coups de poing, des projectiles tels que des balles à jouer, des morceaux de fer et de bois projetés avec une force moyenne, des chocs du front et surtout du sourcil contre un meuble ou contre tout autre objet assez résistant. Mais nous ne nous étendrons pas plus longuement sur ces points relativement secondaires, pour passer de suite à la question plus importante du mécanisme de leur formation.

Un premier fait doit tout d'abord fixer notre attention : nous voulons parler du siége de prédilection des apoplexies de la choroïde pour les régions équatoriales en général, et pour celle de l'ora serrata en particulier; l'observation clinique, en effet, démontre de la manière la plus évidente que ces infiltrations sanguines, relativement fréquentes au voisinage de la région ciliaire, se rencontrent très-rarement ou sont alors extrêmement peu nombreuses et très-peu développées dans la partie postérieure du fond de l'œil. Voyons donc s'il est possible de se rendre compte de cette sorte de démarcation entre les parties antérieure et postérieure de la membrane vasculaire du globe oculaire, et comment on peut expliquer cette bizarrerie apparente? Il n'y a là, pour nous, rien que de très-naturel; et si l'on veut bien se rappeler un instant les quelques notions anatomiques, dont nous avons parlé au début de ce chapitre, nous verrons que l'inverse, au contraire, aurait tout lieu de nous étonner. Il est bien évident, en effet, et personne, nous l'espérons, ne songera à nous attaquer sur ce point, que ces hémorrhagies isolées de la choroïde reconnaissent pour origine première des déchirures dans la trame vasculaire qui la compose; ces ruptures, il est vrai, sont incomplètes, partielles et inappréciables à nos moyens d'investigation, mais elles n'en existent pas moins, et l'on peut dire, sans crainte de se tromper, que ces apoplexies sont symptomatiques d'une rupture interstitielle de la choroïde. Or, pour que cette lésion puisse ainsi passer inaperçue, et ne se traduise à nous que par le symptôme unique de la suffusion hémorrhagique, deux conditions nous paraissent indispensables :

la première, c'est que la choroïde présente en ce point une épaisseur suffisante pour n'être pas d'emblée complétement déchirée, et la seconde, que la cause déterminante de la rupture interstitielle soit incapable de produire de plus grands désordres dans les régions atteintes par les effets du traumatisme. En appliquant maintenant à la clinique les données qui nous sont fournies par l'anatomie, nous concluerons facilement que les parties postérieures de la choroïde, qui mesurent à peine quelques dixièmes de millimètre d'épaisseur, auront peu de chance de se déchirer incomplétement, interstitiellement, pourrions-nous dire avec plus de précision; tandis que les parties antérieures, infiniment plus épaisses, toute proportion gardée, deviendront le siége ordinaire de ces ruptures interstitielles. En un mot, et pour mieux faire comprendre le fond de notre pensée, nous dirons que, selon nous, tout traumatisme qui serait capable de déterminer la formation d'apoplexies au niveau de la partie ciliaire de la choroïde, occasionnera en général, si les effets se font sentir jusqu'à la partie postérieure, une rupture complète de cette dernière, et cela en raison même de sa minceur extrême. Telle est, à notre avis, la cause de la fréquence des apoplexies traumatiques de la choroïde en avant, et de la rareté de cette même lésion en arrière de la région équatoriale du globe de l'œil.

Une autre condition, avons-nous dit, est encore indispensable à la production de ces suffusions, et elle se conçoit d'ailleurs assez nettement à priori pour que nous ne fassions que la nommer, sans y insister davantage : il faut tout naturellement que la contusion ou le choc soit assez modéré pour ne pas occasionner une rupture complète, et ne pas transformer une déchirure interstitielle en une déchirure comprenant toute l'épaisseur de cette membrane. C'est assez dire que les apoplexies traumatiques se rencontreront à la suite des traumatismes faibles ou de moyenne intensité.

Il nous resterait, pour en avoir fini avec cette question de pathogénie, à discuter la question non moins importante de savoir si ces lésions sont produites directement ou par contre-coup; autrement dit, si l'hémorrhagie se produit au point

même d'application du traumatisme, ou en un point diamétralement opposé. Mais nous n'aborderons point ici cette longue discussion, que nous soulèverons tout à l'heure à propos des ruptures isolées de la choroïde, et à laquelle nous renvoyons le lecteur; car nous sommes intimement persuadé que le mécanisme qui préside à la détermination des ruptures complètes, est également applicable aux ruptures incomplètes ou interstitielles, qui en sont, pour ainsi dire, le premier degré. Nous nous contenterons de dire, pour le moment, que la plupart des apoplexies de la région ciliaire nous paraissent dues à une cause directe; que celles, au contraire, très-rares d'ailleurs, qui siégent dans la partie postérieure de la choroïde, sont produites d'une manière indirecte; et nous aborderons immédiatement l'étude de la symptomatologie et du diagnostic différentiel qui présentent le plus haut intérêt.

Symptomatologie. — Afin de mettre un peu d'ordre et de clarté dans la description qui va suivre, nous croyons indispensable d'envisager les hémorrhagies de la choroïde suivant le siége qu'elles occupent par rapport à cette membrane et suivant la partie de cette dernière qui leur a donné naissance; car, tantôt le sang s'épanche dans la trame même du tissu choroïdien; tantôt l'hémorrhagie se produit entre la choroïde et la sclérotique, dans l'épaisseur de la lamina fusca; tantôt enfin l'hémorrhagie dépassant les limites de la limitante interne, pénètre soit entre cette tunique et la rétine, soit à l'intérieur même du corps vitré. Or ces différentes hypothèses, qui se transforment en réalités dans la pratique, donneront lieu à une série de symptômes cliniques différents, sur la valeur desquels il faut être absolument fixé, afin de ne point tomber dans l'erreur. Pour ce qui est, en premier lieu, des apoplexies limitées à la trame même du tissu choroïdien, elles ne donnent jamais lieu au moindre symptôme subjectif ni au moindre trouble fonctionnel, tant qu'elles ne sont pas trop abondantes et qu'elles ne déterminent pas de compression du côté des couches externes de la rétine en contact immédiat avec le foyer de l'épanchement. Seul l'examen ophthalmoscopique, pratiqué avec le plus grand soin, pourra nous rendre compte des alté-

rations produites par le traumatisme ; et encore faut-il, pour arriver à un résultat satisfaisant, ne pas oublier que ces hémorrhagies interstitielles, au sens propre du mot, siégent à peu près uniquement au niveau de la région ciliaire et de l'ora serrata. C'est alors qu'en tournant ses investigations vers ce point précis du fond de l'œil, on verra un nombre plus ou moins considérable de taches oblongues, elliptiques, à grand axe transversal, à peu près parallèle au cercle scléro-cornéen, et variant comme coloration du rouge sombre au rouge vif cerise ; ces ecchymoses, dont les dimensions oscillent le plus habituellement entre deux, trois ou quatre millimètres de diamètre, offrent ces deux caractères particulièrement importants : de présenter des contours assez nettement délimités, et d'être situées en arrière des vaisseaux rétiniens dont on peut parfaitement suivre le trajet. Ceux-ci, en effet, ne subissent pas la moindre interruption à leur niveau. Si l'on n'a pas la précaution de pratiquer cet examen, aucun autre indice ne pourra mettre sur la voie du diagnostic ; et ainsi on s'explique facilement que de pareilles lésions échappent bien souvent aux praticiens les plus consciencieux, mais malheureusement non prévenus du fait. On comprend, d'ailleurs, sans qu'il soit besoin d'y insister davantage, que ces apoplexies limitées à l'épaisseur même de la choroïde, occupent exceptionnellement la partie postérieure du globe de l'œil : la minceur de cette membrane, que nous avons déjà rappelée plusieurs fois, rend naturellement compte de leur absence.

Quand l'hémorrhagie se produit aux dépens des vaisseaux de la face externe de la choroïde, le sang trouvant un écoulement facile dans les mailles lâches et celluleuses de la lamina fusca, s'infiltre peu à peu entre la choroïde et la sclérotique, et détermine alors des symptômes, variables eux-mêmes avec la quantité de sang extravasé. Dans les cas où il y aura eu rupture d'un ramuscule vasculaire assez considérable, il en résultera la formation d'un véritable décollement hémorrhagique de la choroïde dont nous parlerons un peu plus loin, en faisant l'histoire particulière de cette lésion traumatique. Lorsque, au contraire, il ne s'agira que de suffusions sanguines, à pro-

prement parler, que de légères infiltrations dans la couche cellulo-fibreuse de la choroïde, les symptômes seront loin d'être caractéristiques, et tout ce qu'on pourra faire malheureusement, dans la plupart des cas, consistera dans des suppositions plus ou moins problématiques. Nous n'ignorons pas que Berlin, de Stuttgart, s'est occupé depuis bien des années de ce point particulier de la clinique ophthalmologique, et qu'il paraît être arrivé, dans ces derniers temps, à des résultats relativement très-satisfaisants sur cette question spéciale des suffusions sanguines sous-choroïdiennes. Nous exposerons tout au long les recherches intéressantes de ce savant ophthalmologiste, en parlant de la commotion de la rétine ; qu'il nous suffise de dire actuellement que pour Berlin, ces hémorrhagies, beaucoup plus fréquentes qu'on ne pourrait le supposer, peuvent exister soit au niveau de la région ciliaire, soit à la partie postérieure du globe de l'œil, et qu'elles sont caractérisées, dans cette dernière région en particulier, par des opacités nuageuses d'un gris mat, de la portion de la rétine correspondant exactement au point de la choroïde, à la face externe de laquelle se serait produite la rupture incomplète de cette membrane. Ces opacités, d'ailleurs, reconnaîtraient comme cause probable une infiltration séreuse des éléments rétiniens fournie par le sang épanché. Tout ce que nous pouvons dire, c'est que les idées de Berlin ont été déjà plusieurs fois vérifiées par la clinique et par l'anatomie pathologique, et qu'elles méritent d'être prises en considération ; par conséquent, au point de vue symptomatologique, toutes les fois qu'à la suite d'une contusion du globe de l'œil on reconnaîtra au fond de l'œil l'existence de ces taches laiteuses développées dans l'épaisseur de la rétine, on aura tout lieu de supposer qu'il y a une suffusion sanguine entre la choroïde et la sclérotique, dans les points exactement correspondants. Cette probabilité deviendra d'ailleurs une certitude à peu près complète, si au symptôme précédent vient s'ajouter la constatation directe à l'ophthalmoscope de taches ecchymotiques au niveau de l'ora serrata, dans la trame même de la choroïde. Nous verrons plus tard que les troubles fonctionnels sont loin d'être en rap-

port avec les données ophthalmoscopiques, aussi préférons-nous ne pas en parler, puisqu'ils n'ont une signification ni précise ni caractéristique.

Viennent enfin les cas dans lesquels l'hémorrhagie, brisant les barrières qui lui sont opposées par la limitante interne de la choroïde, franchit les limites de cette dernière, pour pénétrer soit entre elle et les couches externes de la rétine, soit à l'intérieur même du corps vitré. La première lésion, qui ne saurait être mise en doute par personne, constitue la cause la plus ordinaire du décollement hémorrhagique de la rétine, et nous la retrouverons à propos des affections traumatiques de cette membrane. Quant à la seconde, c'est-à-dire à l'hémorrhagie du corps vitré, à la suite des déchirures incomplètes de la choroïde, elle n'a point été admise aussi facilement, et a fait l'objet de nombreuses discussions jusqu'au jour où la fameuse observation d'Esmarch, aujourd'hui citée partout, a démontré de la manière la plus évidente que le sang provenant de la face interne de la choroïde peut perforer la rétine pour se répandre dans l'humeur vitrée. Nous avons eu nous-même, personnellement, trois fois l'occasion de vérifier ce fait intéressant de la présence de caillots fibrineux dus à une hémorrhagie de la choroïde, et se présentant à l'intérieur du corps vitré sous la forme de filaments blanchâtres, fixés à la membrane vasculaire au niveau du point où avait eu lieu la rupture, et flottant librement par leur extrémité pendant les mouvements imprimés au globe de l'œil. L'un d'entre eux, qui mesurait bien au moins un centimètre de long, était d'autant plus curieux qu'on pouvait parfaitement le reconnaître à l'aide du simple éclairage latéral, immédiatement en arrière du cristallin absolument intact; ces caillots d'ailleurs se sont résorbés peu à peu et ont fini par disparaître complétement. Les trois observations auxquelles nous faisons allusion en ce moment corroborent, du reste, cette opinion généralement admise : que les hémorrhagies de la choroïde ont d'autant plus de tendance à pénétrer dans le corps vitré qu'elles sont plus rapprochées de la partie antérieure de cette membrane ; et cela, pour une raison purement

anatomique, qu'il ne sera peut-être pas inutile de rappeler en quelques mots. En raison, en effet, de la faiblesse des connexions qui unissent la choroïde et la rétine au voisinage du nerf optique et de l'épaisseur même de la rétine en cet endroit, l'hémorrhagie produira ordinairement un décollement; tandis qu'à la région de l'ora serrata, la vascularisation de la choroïde et l'amincissement de la rétine rendent compte de la facilité avec laquelle celle-ci se perfore, ce qui permet à l'effusion sanguine de communiquer avec l'humeur vitrée. Telle est, du moins, l'explication donnée par MM. Warlomont et Duwez, dans leur excellent article Rétine du Dictionnaire encyclopédique, explication de tous points satisfaisante, car elle est basée à la fois sur les données de l'anatomie et de la clinique. D'où il résulte, en somme, au point de vue de la symptomatologie, que les hémorrhagies de la face interne de la choroïde peuvent donner lieu à deux sortes de lésions : soit à une hémorrhagie du corps vitré, soit à une suffusion sanguine sous-rétinienne, parfois même assez fréquemment, pourrions-nous dire, à la réunion de ces deux symptômes. L'ophthalmoscope permettra alors de reconnaître au fond de l'œil des hémorrhagies en nappe sous la forme de taches d'un rouge sombre, assez nettement délimitées, et à contours plus ou moins arrondis, mais toujours assez régulières, situées manifestement en arrière des vaisseaux rétiniens, qui peuvent être voilés cependant par une légère suffusion séreuse.

S'il y avait simultanément hémorrhagie du corps vitré, la constatation directe de l'épanchement sanguin, visible pendant le repos du globe de l'œil à la partie inférieure de ce dernier, au niveau de l'ora serrata, et non moins apparent sous l'aspect de flocons noirâtres, pendant les mouvements brusques imprimés à cet organe, ne laisseraient aucun doute sur l'existence de cette complication. Quant aux symptômes subjectifs, ils résulteront forcément des altérations de la rétine consécutives à la pénétration du sang au milieu des cônes et des bâtonnets ou de l'interposition des globules sanguins sur le trajet des rayons lumineux. Dans le premier cas, le

malade accusera soit la sensation d'un scotome plus ou moins rapproché du centre de fixation, soit une échancrure plus ou moins prononcée du champ visuel; symptômes variables d'ailleurs avec le siége même de l'apoplexie. Dans la seconde hypothèse, le patient se plaindra de voir tous les objets colorés en rose, ou d'éprouver constamment devant les yeux la perception de mouches volantes ou de taches noires parfaitement mobiles, venant s'interposer au-devant de l'ouverture pupillaire. Nous reviendrons, du reste, avec détails sur cette question à propos des affections traumatiques du corps vitré. L'observation suivante, que nous avons choisie parmi celles que nous avons recueillies, donnera une idée aussi nette que possible des particularités sur lesquelles nous venons d'appeler l'attention.

Observation lxxxiv. — Apoplexie traumatique de la choroïde, située à la partie médiane et inférieure de la région ciliaire; hémorrhagie du corps vitré; échancrure de la partie supérieure et médiane du champ visuel.

M. Mez..., soixante-huit ans, demeurant rue du Pont-aux-Choux n° 19, se présente le 13 janvier 1877 à la consultation du dr Galezowski. Ce malade se plaint d'avoir reçu, dans la nuit du 4 au 5 janvier, un coup de poing sur l'œil gauche, et de ne pouvoir lire ni distinguer nettement les objets depuis cet accident; il aperçoit constamment comme des mouches ou des points noirs devant cet œil, et toute la partie supérieure du champ visuel lui semble enveloppée d'un brouillard épais. L'acuité visuelle est considérablement diminuée de ce côté. L'examen du globe de l'œil ne nous montre aucune lésion des membranes externes; mais l'ophthalmoscope nous permet de découvrir une hémorrhagie assez abondante à l'intérieur du corps vitré, caractérisée par de nombreux flocons noirâtres mobiles dans tous les sens, et qui, pendant le repos du globe oculaire, s'accumulent à la partie inférieure, en formant uue couche d'un rouge brun. Après instillation du collyre à l'atropine, nous voyons très-distinctement, au niveau de la partie ciliaire de la choroïde, et à peu près symétriquement disposés de chaque côté de la ligne médiane, une série de foyers apoplectiques, présentant l'apparence de taches d'un rouge sombre, variant comme dimensions de la largeur d'une tête d'épingle à celle d'un grain de chènevis, manifestement situés en arrière des vaisseaux rétiniens, dont les contours sont cependant infiltrés, et dont l'ensemble représenterait assez bien un triangle isocèle, à base dirigée en avant et dont le

sommet s'étendrait à quatre ou cinq millimètres en arrière. Le champ visuel périphérique présente une échancrure de forme également triangulaire, située à la partie supérieure et médiane, coïncidant ainsi exactement avec la région des éléments rétiniens atteints par la suffusion sanguine. *Diagnostic :* apoplexies multiples de la choroïde et du corps vitré, d'origine traumatique. *Traitement :* application de sangsues à la tempe gauche, instillation du collyre ordinaire au sulfate neutre d'atropine, légère purgation deux fois la semaine pendant un mois.

On peut donc dire, d'une façon générale, que la symptomatologie de ces sortes de lésions paraît assez simple, et que ces dernières échapperont difficilement à tout praticien qui voudra s'astreindre à examiner attentivement les parties périphériques du fond de l'œil; toutefois, deux points du diagnostic différentiel méritent une sérieuse attention, car on pourrait bien, si l'on n'était prévenu du fait, se tromper soit sur le siége exact, soit sur la cause même de ces foyers hémorrhagiques.

Diagnostic. — Il s'agit, en effet, d'une part, de différencier les apoplexies de la choroïde de celles qui siégent dans l'épaisseur même de la rétine; de dire, une fois cette première question résolue, si oui ou non ces apoplexies reconnaissent bien réellement pour cause un traumatisme, fait qui peut avoir une importance capitale au point de vue médico-légal : tels sont donc les deux points que nous allons examiner maintenant.

Pour ce qui est du diagnostic différentiel entre les apoplexies de la choroïde et celles de la rétine, rien n'est plus facile, on peut dire, dans certains cas; mais, par contre, rien n'est plus difficile dans certains autres, et le siége seul de la suffusion explique tout naturellement ces variations. On sait en effet, et nous avons assez longuement insisté sur ce point, que les hémorrhagies limitées à l'épaisseur du stroma choroïdien sont ordinairement d'un rouge sombre, circulaires ou elliptiques, à contours nettement déterminés, à grand axe transversal, et au-devant desquelles passent manifestement les vaisseaux rétiniens. Les foyers qui ont leur siége dans la rétine, au contraire, sont plus ou moins allongés, effilés, en forme de flammèches, et ont leur grand diamètre dirigé habi-

tuellement dans une direction perpendiculaire ou légèrement oblique par rapport au cercle scléro-cornéen; de plus, les vaisseaux rétiniens disparaissent et cessent d'être perçus au niveau des points ecchymotiques. Mais malheureusement, ces symptômes très-nets et caractéristiques des épanchements situés dans l'épaisseur des couches internes de la membrane nerveuse, le long des fibres émanant du nerf optique, cessent d'avoir une valeur égale quand l'apoplexie occupe les parties externes de la rétine, car elle donne alors la même image que dans le cas d'hémorrhagie choroïdienne. Seuls, les troubles fonctionnels résultant de l'altération ou de la compression des cônes et des bâtonnets, et caractérisés par un scotome ou par une échancrure du champ visuel, prouveront que la suffusion s'est produite à ce niveau, soit d'emblée, soit comme conséquence et complication d'une apoplexie de la choroïde, ayant franchi la barrière opposée par la limitante interne. Vouloir discuter la question de savoir si la lésion vasculaire siége dans la rétine ou dans la choroïde, serait absolument impossible et purement théorique, aussi n'insisterons-nous pas davantage.

Quant à la cause étiologique elle-même, elle ne pourra être déterminée, dans la plupart des cas, que par exclusion; et ici encore nous ne saurions donner de meilleur conseil que celui de conclure au traumatisme alors seulement que toutes les autres causes des apoplexies spontanées auront été successivement écartées; ou quand il y aura, soit au pourtour de l'orbite, soit au niveau des membranes externes du globe de l'œil des traces non douteuses d'une contusion. On devra donc éliminer ainsi les unes après les autres les hémorrhagies liées à des affections générales, telles que le purpura et le scorbut; aux maladies du cœur; à la compression de la veine ophthalmique; au glaucome hémorrhagique; et songer surtout aux apoplexies qui surviennent assez fréquemment chez la femme au moment de la ménopause. A ce prix seulement on ne risquera pas de se laisser induire en erreur.

Pronostic et complications. — Les conséquences ultérieures des apoplexies traumatiques de la choroïde varieront

avec le siége même de l'épanchement; mais l'on peut dire, d'une façon générale, qu'elles présentent peu de gravité. Et d'abord, les hémorrhagies interstitielles proprement dites, c'est-à-dire celles qui ne dépassent pas la membrane limitante interne, ne déterminent pas de trouble du côté de la vision; tout ce qui peut en résulter, dans les cas où la résorption spontanée ne se produit pas assez rapidement, est la formation de plaques d'atrophie choroïdienne et parfois aussi une pigmentation anormale au niveau des points affectés. Nous avons noté assez souvent ce dernier mode de terminaison, qui n'entraîne d'ailleurs à sa suite aucune conséquence fâcheuse : car si n'était la constatation préalable de la tache ecchymotique, cette pigmentation serait certainement regardée comme normale et physiologique. Mais quand l'épanchement a pénétré jusque dans les couches externes de la rétine, le pronostic, quoique ordinairement très-bénin, doit cependant être réservé; il résulte, en effet, parfois de l'altération des cônes et des bâtonnets, une diminution persistante dans l'étendue du champ visuel. Pour ce qui est de l'hémorrhagie à l'intérieur du corps vitré, elle ne deviendrait inquiétante qu'en raison de son abondance; elle se résorbe, en effet, très-rapidement quand elle est peu prononcée et même de moyenne intensité.

Traitement. — Les indications thérapeutiques seront différentes suivant l'époque à laquelle remontera l'accident. Si le chirurgien est consulté immédiatement après le traumatisme, la première chose à faire sera de combattre ou de prévenir les accidents inflammatoires qui pourraient résulter de la contusion du globe de l'œil, et se surajouter ainsi à l'apoplexie de la choroïde; pour ce faire, l'application d'eau fraîche en permanence sur l'œil pendant les premiers jours, l'instillation de quelques gouttes du collyre ordinaire au sulfate neutre d'atropine, au besoin l'application de sangsues à la tempe, rendront les plus grands services. Quand toute réaction aura ainsi disparu, on ne devra plus avoir pour but que la résorption aussi rapide que possible de l'épanchement : de légers purgatifs administrés de temps à autre, l'application de quelques vésica-

toires volants à la région périorbitaire, et l'administration à l'intérieur d'une potion à l'iodure de potassium rempliront toutes les indications. Le temps, d'ailleurs, il faut bien l'avouer, jouera aussi un grand rôle; et ce n'est souvent qu'après bien des mois que disparaissent toutes traces de l'hémorrhagie.

DES RUPTURES ISOLÉES DE LA CHOROÏDE.

On comprend sous la dénomination de ruptures isolées de la choroïde toutes les observations dans lesquelles, à la suite d'une contusion directe ou à distance du globe oculaire, survient une solution de continuité de la choroïde siégeant en un point quelconque du fond de l'œil, avec intégrité complète de la sclérotique et de la rétine au même niveau.

On peut dire, sans crainte d'être taxé d'exagération, que cette affection, dont la description remonte seulement à une vingtaine d'années, n'en est pas moins parfaitement connue aujourd'hui, et que, sauf quelques petits points de détail, d'ailleurs plutôt théoriques que pratiques, il reste bien peu à faire pour que son histoire ne laisse plus rien à désirer. La cause toute naturelle doit en être attribuée à l'empressement avec lequel chacun a publié les observations qu'il a pu recueillir, et au nombre relativement considérable de monographies et de mémoires qui ont été publiés sur ce sujet restreint de la clinique ophthalmologique.

De Graefe, en effet, est le premier qui ait attiré l'attention sur les ruptures isolées de la choroïde, et les deux cas qu'il diagnostiqua sur le vivant, à l'aide de l'ophthalmoscope, ont été rapportés dans les *Archiv für Ophthalmologie* de 1854.

Un an après, c'est-à-dire en 1855, Von Ammon fut assez heureux pour rencontrer sur le cadavre une lésion de cette nature et pour vérifier, les pièces en main, la description donnée quelques mois auparavant par le célèbre ophthalmologiste allemand. Dans l'œil gauche, en effet, du sujet porteur de cette affection, il existait un léger épanchement de sang entre la choroïde et la sclérotique, et sur un point la

choroïde présentait une rupture cunéiforme, sans solution de continuité ni de la rétine, ni de la sclérotique.

Il n'y avait dès lors plus de doute possible, et la lésion, diagnostiquée sur le vivant par de Graefe, démontrée anatomiquement par von Ammon, prenait droit de cité dans la pathologie oculaire.

Fréquence et étiologie. — Si l'on s'en rapportait uniquement, d'une part, au grand nombre de travaux originaux, d'autre part au chiffre restreint d'observations, publiés sur ce sujet, on serait tenté de conclure, avec la plupart des ophthalmologistes, à la rareté très-grande des ruptures isolées de la choroïde. En parcourant, en effet, les différentes phases par lesquelles est passée cette question depuis 1854, nous voyons que Knapp, de New-York, réunissant dans un mémoire très-important, inséré en 1869 dans les *Archives des maladies des yeux et des oreilles*, tous les cas connus de déchirures isolées de la choroïde, n'arrive qu'au chiffre de 17, auquel il ajoute, il est vrai, une douzaine d'observations personnelles. La même année, M. Caillet, réunissant aux faits précédents ceux publiés par Mauthner, de Vienne, et par Monoyer, portait le nombre total à 31 et publiait sur ce sujet son excellente thèse de doctorat.

En 1877 enfin, M. Achard, reprenant la question, ne pouvait réunir que 48 cas de déchirures de la choroïde parfaitement authentiques. Il semblerait donc que cette affection se présente très-rarement dans la pratique ; et cependant nous croyons cette rareté moins grande qu'on ne pourrait le penser au premier abord, par la raison toute simple que beaucoup de déchirures doivent passer inaperçues en clinique, et sont rangées à tort parmi d'autres affections traumatiques qui compliquent au début la lésion principale. L'opinion, d'ailleurs, que nous exprimons en ce moment est loin de nous être absolument personnelle, et il y a bien longtemps déjà que des ophthalmologistes, plus expérimentés que nous assurément, avaient parlé de cette cause d'erreur. Knapp, en particulier, dont personne certainement ne songera à contester la compétence en pareille matière, dit, à propos de la

fréquence des ruptures isolées de la choroïde, que sur environ 18000 affections oculaires il en a rencontré plus d'une douzaine; mais il ajoute, comme restriction, que ce nombre doit être beaucoup plus considérable, puisque très-probablement d'autres cas ont été compris sous la dénomination « d'hémorrhagie intra-oculaire, d'iritis ou d'irido-choroïdite traumatique ». Et, à l'appui de cette opinion, il cite une observation dans laquelle, pendant les premiers jours, il n'y avait qu'irido-choroïdite avec trouble du corps vitré; plus tard seulement il s'aperçut qu'il y avait une déchirure située entre la papille et la macula.

Ces faits, il faut bien le reconnaître, se rencontrent très-fréquemment dans la pratique de l'ophthalmologie; et si par hasard, comme cela ne se voit que trop souvent, les malades ne reparaissent plus quelques semaines après l'accident, le diagnostic véritable est méconnu, et ce sont tout autant de ruptures de la choroïde qui, dans les statistiques, sont mises sur le compte des affections traumatiques qui marquent le début de cette lésion. Cette vérité est pour nous tellement évidente que sur les cinq observations qui nous sont personnelles, nous en avons reconnu trois pour ainsi dire par hasard; les deux premières avaient été diagnostiquées plusieurs semaines auparavant : irido-choroïdites traumatiques; la troisième, vue par nous un mois seulement après l'accident, avait été rangée pami les contusions simples du globe de l'œil. Or, et nous en appelons sur ce point à tous ceux de nos lecteurs qui ont une certaine habitude des recherches ophthalmoscopiques, de semblables méprises ne sont-elles pas pour ainsi dire la règle avec des malades qui, peu soucieux de leur état et se contentant d'un mieux relatif, ne reparaissent plus dans les cliniques aussitôt qu'une amélioration suffisante leur permet de reprendre leurs travaux ordinaires? Cette cause de la rareté relative des observations de déchirure de la choroïde nous paraît avoir d'autant plus de valeur que le nombre de celles qui ont été publiées augmente dans des proportions considérables depuis que l'attention a été fixée sur ce point. Par exemple, en dehors des 48 cas contenus dans

l'excellente monographie de M. Achard, parue tout récemment, puisqu'elle ne date que de 1877, nous avons pu réunir pour notre compte personnel 14 observations de cette sorte de lésion, publiées ou encore inédites, mais dont nous avons le texte en ce moment sous les yeux, et dont 9 particulièrement ont été recueillies à la clinique de M. Galezowski. Ces chiffres nous autorisent donc bien à conclure que les ruptures isolées de la choroïde sont beaucoup moins rares qu'on ne le pense généralement.

Les causes susceptibles de déterminer de pareilles lésions sont trop nombreuses, pour que nous ayons la prétention de les énumérer toutes ; nous nous contenterons de citer les plus ordinaires qu'on peut rapporter à trois catégories principales. Il s'agit, en effet, dans tous les cas, de l'action de corps contondants, animés d'une vitesse plus ou moins grande, et pouvant d'ailleurs soit atteindre directement les membranes externes du globe de l'œil, soit frapper ce dernier à travers l'épaisseur des paupières, soit enfin porter sur les parties du squelette qui constituent les parois orbitaires. Dans d'autres conditions, mais qui, pour nous, rentrent absolument dans la même classe, ce ne sera plus un projectile quelconque qui viendra déterminer la contusion, ce sera au contraire le corps lui-même qui se précipitera contre l'agent vulnérant, comme le fait se rencontre si souvent à la suite de chute sur la tête. Il y a bien, dans les cas de cette nature, interversion des rôles ; mais malheureusement le résultat final est identique, et le mécanisme de la rupture reste le même. Des contusions directes du globe de l'œil par des balles à jouer, par des morceaux de fer ou de bois, par des fragmens de projectiles de guerre, par des cannes ou des bâtons, par des coups de poing, par des grains de plomb, par des boules de neige ; des chutes contre un mur, contre l'angle d'une table, ou d'un lieu élevé ; enfin la commotion résultant de l'explosion d'armes à feu introduites dans la bouche, telles sont les causes les plus ordinaires des ruptures de la choroïde. Il n'est pas jusqu'à la foudre qui ne puisse produire cette lésion, puisqu'il y a quelques mois à peine, Reich publiait,

dans le *Zehender's Monatsblatt* d'août 1878, sous le titre « d'amblyopie à la suite d'un coup de foudre », une observation dans laquelle, au bout du quatrième jour, l'examen ophthalmoscopique montra une rupture de la choroïde avec légère infiltration hémorrhagique et décollement de la rétine.

Ces notions étiologiques sont certainement très-importantes à connaître et méritent bien les développements que nous leur avons donnés; mais une question beaucoup plus intéressante et plus épineuse en même temps, nous reste à étudier : nous voulons parler du mécanisme par l'intermédiaire duquel tous ces chocs et tous ces traumatismes si variés, produisent la déchirure isolée de la choroïde, autrement dit, de la pathogénie.

Pathogénie. — Les explications, comme on pourra en juger facilement par l'exposé qui va suivre, n'ont certes pas manqué, et bien des théories ont été opposées les unes aux autres par les différents ophthalmologistes qui se sont occupés plus spécialement de cette question. Nous ferons à chacune d'elles le reproche d'être trop exclusive, et de vouloir expliquer de la même manière des lésions différentes et pour lesquelles un mécanisme unique est absolument inadmissible. La clinique démontre, en effet, de la manière la plus évidente, ainsi que cela ressortira d'ailleurs de la symptomatologie, que les ruptures isolées de la choroïde sont loin d'affecter toujours le même siége et la même forme; et que chaque cas, pour ainsi dire, pris en particulier, présente un cachet à part.

Et d'abord comme siége : le plus souvent, presque constamment, la déchirure siége au niveau de la région postérieure du globe de l'œil, au voisinage du nerf optique, plus spécialement à sa partie externe entre la papille et la macula, quelquefois, mais beaucoup plus rarement, à sa partie interne. Dans une seconde série d'observations, presque exceptionnelles à la vérité, on trouvera la rupture dans la partie antérieure de la choroïde, au niveau de l'ora serrata, ou même entre celle-ci et la région ciliaire proprement dite. Enfin, il est des cas où ces deux lésions se trouvent combinées, et à la rupture de la partie antérieure se joint une ou plusieurs ruptures au ni-

veau de la partie postérieure. Si nous passons maintenant à l'étude de la forme, du nombre et de la direction, nous rencontrerons ici encore les plus grandes variétés : le plus habituellement la rupture sera unique, circulaire et concentrique à la papille; d'autres fois, tout en restant unique, elle pourra avoir une direction oblique ou tout à fait transversale; dans certains cas même beaucoup plus rares, puisqu'il n'existe que les trois observations de de Græfe, de Frank et de Teillais (de Nantes), la rupture partira, sous forme de rayon, de la papille comme centre. Enfin, au lieu d'une seule rupture, on pourra en rencontrer plusieurs, soit concentriques les unes aux autres, soit au contraire dirigées dans des sens absolument différents; dans une observation même, il y avait simultanément une rupture en dehors et une autre en dedans de la papille.

Ce simple exposé suffirait à lui seul pour faire prévoir *à priori*, que des lésions aussi dissemblables ne sont pas justiciables d'un même mode pathogénique; nous allons voir, en effet, qu'aucune théorie ne parvient à embrasser tous les cas, et qu'il faut, de toute nécessité, admettre plusieurs mécanismes dans la production de ces ruptures. Afin de mettre autant d'ordre et de clarté que possible dans la discussion qui va suivre, nous rangerons toutes les opinions émises sur ce sujet sous quatre chefs distincts, qui nous paraissent les résumer toutes, et qui comprendront : les ruptures par cause directe, les ruptures par contre-coup, les ruptures par arrachement, et enfin les ruptures par distension ou par éclatement.

Von Ammon, un des premiers, à la suite de la constatation de la rupture de la choroïde qu'il découvrit à l'autopsie, chercha à expliquer cette lésion par la dépression du globe de l'œil au point même où avait eu lieu la déchirure. « Il se peut, dit en effet, ce savant spécialiste, que la sclérotique qui a été enfoncée à la suite de la commotion du globe oculaire, ait agi sur la choroïde placée immédiatement au-dessous et l'ait déchirée (car c'est ainsi que les commotions violentes agissent sur les organes voisins). Cela expliquerait aussi pourquoi la rétine resta intacte, car elle ne put être atteinte par la scléro-

tique réfléchie vers l'intérieur du globe de l'œil. » Depuis, le mécanisme par cause directe a été admis par plusieurs autres auteurs, mais nous verrons bientôt, en faisant la critique de ces théories, que si quelques cas de ruptures isolées de la choroïde reconnaissent de la manière la plus évidente ce mode pathogénique, ce dernier est loin d'être applicable à toutes les variétés. Si cette explication est en effet parfaitement satisfaisante pour les quelques observations de déchirures siégeant au niveau de l'ora serrata, elle ne peut convenir qu'exceptionnellement aux ruptures qui occupent la partie postérieure du fond de l'œil.

Berlin, de Stuttgart, non content de la théorie précédente, qui lui paraissait justement insuffisante, chercha à lui substituer celle des ruptures par contre-coup, à peu près identique d'ailleurs à celle déjà invoquée par lui pour expliquer le mécanisme des ruptures scléroticales. La solution de continuité de la choroïde, en effet, serait due : d'une part, à une distension telle des enveloppes, au niveau du point lésé, que la choroïde se déchire à cet endroit; d'autre part, le globe oculaire mobile, violemment repoussé contre les parois de l'orbite, est pressé plus fortement dans le point diamétralement opposé à celui qui a subi du choc, et là le même mécanisme produit la même lésion, c'est-à-dire la déchirure de la choroïde et l'hémorrhagie consécutive.

Malheureusement pour elle, cette théorie est en contradiction la plus formelle avec les données de l'anatomie et de la physiologie et avec les résultats encore plus importants de la clinique ; elle ne saurait donc être acceptée, comme nous allons le démontrer. Nous ne reviendrons pas, en effet, sur l'impossibilité du prétendu choc par contre-coup, du globe oculaire contre les parois de l'orbite, dont nous avons longuement parlé à propos des traumatismes de la sclérotique, et qu'Arlt, lui aussi, n'hésite pas à nier absolument; nous insisterons ici simplement sur ce point, à savoir que, si la théorie émise par Berlin était vraie, dans tous les cas où il y a simultanément rupture au niveau des parties antérieure et postérieure de la choroïde, celles-ci devraient exister dans des points précisé-

ment opposés du globe; or il n'en est rien. Au contraire, dans tous les faits de cette nature, la rupture postérieure siége dans la même moitié latérale de la choroïde que la rupture antérieure; autrement dit, les deux lésions se trouvent soit dans la moitié droite, soit dans la moitié gauche de cette membrane. Les observations publiées par Stellwag, dans son traité d'ophthalmologie, et par Knapp, dans les archives des maladies des yeux et des oreilles, sont des plus remarquables à ce point de vue : dans un cas où l'œil droit avait été frappé du côté interne par un morceau de fer, la choroïde présentait en dedans de la papille une déchirure ramifiée; dans un autre, relaté par Aub, assesseur de Knapp, où un morceau de bois avait atteint le globe oculaire à son côté externe, il existait une première rupture dans la partie antérieure et externe à l'union de la choroïde proprement dite avec sa portion ciliaire et une seconde dans la région de la macula. Ces particularités ont été, d'ailleurs, également très-bien notées par Arlt, qui dit à ce propos que « jusqu'ici on n'a observé de ruptures choroïdiennes du côté interne de la papille qu'après une contusion de la sclérotique du côté nasal également... et que la rupture postérieure de la choroïde s'observe exactement dans le même méridien que celui où le globe a été frappé dans sa partie antérieure; ce qui est contraire au mécanisme de la rupture par contre-coup ou par contre-pression (de Berlin) ». Nous ne saurions donc partager l'opinion du savant ophthalmologiste de Stuttgart. Les mêmes objections, d'ailleurs, s'adressent à l'explication donnée par Knapp, qui prétendait rendre compte des altérations trouvées dans la partie opposée de la choroïde par le même mécanisme que celui qui préside dans les traumatismes du crâne à la formation des fissures osseuses ou des hémorrhagies intra crâniennes, dites par contre-coup.

Vient maintenant la théorie qui veut expliquer les ruptures de la partie postérieure de la choroïde par une sorte d'arrachement, et que Sœmisch a soutenue de sa haute autorité. Voici, en effet, quelle serait, pour cet auteur, la pathogénie la plus ordinaire de ce genre d'affection : le choc qui produit

la contusion du globe de l'œil, déterminerait une dépression plus ou moins considérable de cet organe, un véritable refoulement des membranes en rapport avec le point frappé; or il résulte des adhérences très-intimes que la choroïde possède en arrière avec la sclérotique, par l'intermédiaire des vaisseaux ciliaires postérieurs, que cette membrane vasculaire, fixée ainsi d'une manière très-solide, ne peut suivre le mouvement imprimé par le traumatisme, et que toute la partie ainsi adhérente se sépare du reste par le fait d'un véritable arrachement. Cette théorie ne saurait être évidemment généralisée à tous les cas, et n'a pas la prétention de les comprendre tous; mais elle n'en mérite pas moins une sérieuse attention, car elle nous paraît convenir, ainsi que nous le dirons tout à l'heure, à toute une catégorie de faits, et en particulier à toutes ces observations de ruptures, simultanément produites à la partie antérieure et à la partie postérieure de la choroïde, dont nous venons de dire un mot, il y a un instant.

Reste enfin à parler du mécanisme, qui consiste à attribuer les ruptures de la choroïde au fait de l'augmentation de la tension intra-oculaire, et comme conséquence à la distension exagérée de certains points de la membrane vasculaire, qui, ne pouvant plus résister, subissent par ce moyen une solution de continuité. Cette idée, déjà entrevue par certains ophthalmologistes, a été surtout mise au grand jour par Arlt, qui attira sur ce point spécial l'attention de ses confrères, réunis à la Société ophthalmologique de Heidelberg, en 1874. Partant de cette donnée, que le bulbe repose par plus de sa moitié postérieure sur un coussinet graisseux, l'éminent oculiste de Vienne conclut qu'après un coup sur le centre de la cornée, le bulbe doit s'élargir à l'équateur et subir la plus grande extension dans la région équatoriale; or, comme la choroïde est fixée par devant à l'anneau scléro-cornéen, et par derrière à l'entrée du nerf optique, comme, en outre, elle est fortement unie à la sclérotique par les veines vorticineuses dans la région équatoriale, elle doit, par l'agrandissement de ce diamètre, subir une extension, dans une partie relativement restreinte. Son élasticité peut ainsi être facilement surpassée; il se

produit alors une déchirure dont la direction est nécessairement perpendiculaire à celle de l'extension, c'est-à-dire concentrique au pôle postérieur. De cette manière s'expliquent les déchirures choroïdiennes dans la partie postérieure du bulbe. Il ne semble pas improbable, ajoutait-il, que de la même manière il se fasse aussi des déchirures aux environs du point d'attache antérieur. Telle est certainement la théorie qui paraît le plus en rapport avec la généralité des faits de ruptures observées à la partie postérieure du globe de l'œil, ainsi qu'avec les données les plus élémentaires de la physique; nous lui ferons toutefois le reproche de ne point nous renseigner sur la question de savoir pourquoi le siége, presque constamment affecté par ces solutions de continuité, se trouve au voisinage de la macula, ou entre cette dernière et la papille. Ici encore, comme d'ailleurs pour la sclérotique, cette prédilection spéciale nous semble tenir uniquement à la constitution anatomique et à la structure même de la choroïde, qui présente, de la façon la plus évidente, sa plus grande minceur aux environs de la macula lutea : d'où il résulte tout naturellement que ce point cédera le plus facilement par le fait de l'augmentation de la tension intra-oculaire. Cette remarque, du reste, n'enlève rien à la valeur de l'opinion émise par Arlt, que nous partageons à peu près complétement.

Que conclure, en somme, de cet exposé, qui pourrait paraître au premier abord trop long et trop diffus, mais que nous avons cependant rendu aussi succinct que possible? A quel mécanisme, en résumé, faut-il rattacher les ruptures de la choroïde? Les détails dans lesquels nous sommes entré nous autorisent à affirmer qu'un seul mode pathogénique est absolument incapable de convenir aux nombreuses variétés qu'on rencontre dans la pratique; et que chacun, de ceux que nous avons étudiés, répond, seul ou combiné à d'autres, à telle ou telle forme donnée. Ainsi, on peut dire en général :

1° Que les ruptures isolées de la choroïde, qui existent à la partie postérieure de cette membrane, en dehors de toute solution de continuité située au niveau de l'ora serrata ou de la région ciliaire, sont produites indirectement par le méca-

nisme de la distension, et consécutives à l'augmentation de la pression intra-oculaire, ainsi que l'a parfaitement démontré le professeur Arlt. Nous ne connaissons qu'une seule exception à cette règle : nous voulons parler d'une observation, publiée par Schrœters, dans le *Klinisch-Monatsbältter für Augenheilkunde* de 1871, de déchirure double de la choroïde, dans la région de la macula, produite directement par le passage d'une balle de chassepot au fond de l'orbite, en arrière du globe de l'œil.

2° Que les ruptures isolées, qu'on trouve limitées à la partie de la choroïde située en avant de l'ora serrata, reconnaissent toujours pour cause un choc direct déterminé dans cette région par un objet à arêtes plus ou moins mousses. La dépression de la sclérotique à l'endroit frappé, et la contusion transmise ainsi directement à la membrane vasculaire sous-jacente, rendent compte de ce symptôme; opinion depuis longtemps émise par von Ammon.

3° Que dans les quelques cas, où il y a simultanément rupture à la partie antérieure et à la partie postérieure de la choroïde, deux mécanismes se combinent pour déterminer une pareille lésion : la déchirure antérieure est la conséquence directe de l'inflexion de la tunique albuginée; la postérieure, au contraire, est produite par le phénomène de l'arrachement, invoqué par Sœmisch. Il résulte forcément, en effet, de la dépression exercée sur la choroïde, au niveau de l'ora serrata, des tiraillements sur les parties postérieures du méridien correspondant, et comme celles-ci sont solidement fixées à la sclérotique, au pourtour du nerf optique il survient inévitablement une solution de continuité.

Telle nous paraît être, aussi résumée que possible, la pathogénie des différentes formes de ruptures isolées de la choroïde; et nous allons aborder de suite l'étude non moins intéressante des différents symptômes qui caractérisent cette singulière affection.

Symptomatologie. — Un premier fait, dont il faut être bien prévenu, c'est que les déchirures ne présentent ordinairement rien de particulier et passent au contraire presque toujours

inaperçues pendant les premiers jours qui suivent l'accident, dont il sont la conséquence immédiate ; le diagnostic ne devient généralement possible que plusieurs jours, parfois même plusieurs semaines après la contusion du globe de l'œil. Cette particularité, d'ailleurs, s'explique tout naturellement par les symptômes qui accompagnent ou compliquent les ruptures au début, et qui consistent le plus habituellement, soit dans l'éclosion d'accidents inflammatoires, tels qu'iritis ou irido-choroïdite, soit dans la formation d'un épanchement sanguin plus ou moins abondant à l'intérieur du corps vitré ; d'où il résulte qu'on est pendant un temps, parfois assez long, sans pouvoir éclairer suffisamment le fond de l'œil pour reconnaître la lésion véritable. Durant cette première période, on devra se contenter de signaler les troubles appréciables à l'ophthalmoscope, et attendre, pour se prononcer en toute connaissance de cause, que la lumière puisse pénétrer dans les parties les plus reculées de l'hémisphère postérieur du bulbe. A partir de ce moment seulement commencent à apparaître les symptômes proprement dits que nous avons à passer en revue. Ceux-ci se subdivisent tout naturellement en symptômes objectifs et en symptômes subjectifs, mais qui sont loin, comme on va le voir, de présenter une égale importance, les premiers étant, pour ainsi dire, pathognomoniques, tandis que les derniers n'offrent rien de caractéristique et peuvent même se rencontrer dans beaucoup d'autres affections du fond de l'œil.

A l'ophthalmoscope seul revient tout le mérite du diagnostic ; aussi ne faut-il pas s'étonner que cette affection soit passée absolument inaperçue jusqu'à la célèbre découverte d'Helmoltz. Lors donc que le champ pupillaire est redevenu libre et que l'humeur vitrée a recouvré sa transparence, le premier phénomène qu'on remarque au niveau du point où a eu lieu la déchirure est un foyer hémorrhagique plus ou moins abondant, mais en général assez étendu, dépassant manifestement les limites de la solution de continuité, et masquant même parfois cette dernière, au point de faire croire à une simple apoplexie de la choroïde. Mais la seule constatation des dimensions anormales de cette suffusion hémorrhagique suffira pour

faire songer à une rupture isolée, surtout si elle siége, comme cela se voit le plus ordinairement, au voisinage de la macula. Dans les premiers temps d'ailleurs, la rétine paraît toujours un peu trouble et comme infiltrée au point correspondant à la lésion, bien que ses vaisseaux ne présentent manifestement aucune solution de continuité. Peu à peu l'ecchymose et le trouble passager de la membrane nerveuse disparaissent pour laisser apercevoir la lésion principale dans tout son éclat. L'aspect du fond de l'œil variera naturellement, suivant la forme, le nombre et la direction des ruptures : nous reviendrons dans un instant sur ces différences dans la symptomatologie; mais pour le moment, afin de donner une idée aussi nette que possible de l'image fournie par l'examen ophthalmoscopique, nous supposerons le cas le plus simple, le plus commun, d'une rupture isolée unique, concentrique à la papille et située dans la région de la macula. On voit alors, à l'image renversée, comme une tache, d'un blanc nacré, réfléchissant fortement la lumière et qui tranche de la façon la plus bizarre sur le fond rouge du globe de l'œil; cette espèce de tache qui n'est autre que la portion de la sclérotique mise à nu par le retrait des bords de la solution de continuité de la choroïde, présente comme caractères particuliers : d'être allongée en forme de fissure, de se terminer en pointe à ses deux extrémités, d'affecter une direction parallèle à la circonférence de la papille, d'occuper le côté interne de cette dernière et d'être située à un, un et demi ou deux diamètres papillaires de ce point de repère. De plus, les lèvres, qui délimitent cette solution de continuité, sont presque toujours le siége d'une infiltration noirâtre, pigmentaire, sous forme de bandelettes ou d'îlots disséminés çà et là, et se confondant insensiblement avec la teinte rougeâtre qui résulte de l'apoplexie choroïdienne en voie de résorption. Mais le point le plus important est la constatation du passage en avant de cette tache, d'un ou de plusieurs ramuscules vasculaires appartenant à la rétine et n'ayant pas subi la moindre altération ni la moindre déviation. Tels sont les principaux symptômes objectifs, faciles à reconnaître à l'aide de l'ophthalmoscope simple ordinaire. Il est tou-

tefois quelques particularités, un peu minutieuses sans doute, mais dont nous devons cependant dire un mot, car elles peuvent, à un moment donné avoir leur utilité pratique : nous voulons parler de l'emploi de l'ophthalmoscope binoculaire de Giraud-Teulon pour le diagnostic des ruptures de la choroïde. Cet instrument aurait, dans ces cas, l'avantage immense de donner avec la plus grande netteté la sensation des différences de niveau qui existent entre les vaisseaux rétiniens et le fond de la déchirure représentée par la sclérotique ? Il permet aussi de constater, beaucoup plus facilement qu'avec les ophthalmoscopes ordinaires, un fait qu'a pu apprécier avec la plus grande évidence, dans une observation personnelle, le docteur Mauthner de Vienne, et qui consiste dans la projection, sur le fond de la solution de continuité, de l'ombre du vaisseau rétinien situé immédiatement en avant. Malheureusement pour la valeur de ce symptôme, il paraît n'avoir guère été constaté jusqu'à présent que par ce spécialiste de Vienne et une autre fois par M. Maurice Perrin ; Teillais (de Nantes) en particulier, qui l'a recherché dans tous les cas de rupture de la choroïde qui se sont présentés à sa clinique, déclare ne l'avoir jamais rencontré. Ce qui ne prouve point cependant qu'il ne faille pas en tenir compte et le regarder comme une subtilité inutile; car, au contraire, nous recommandons très-vivement à tous ceux qui ont à leur disposition l'ophthalmoscope binoculaire, d'en étudier et d'en apprécier la valeur. Quels que soient, d'ailleurs, le nombre, le siége et la forme des ruptures, elles présenteront toujours les caractères spéciaux que nous venons de décrire à propos de l'une d'entre elles prise au hasard ; et l'image de chacune d'elles ne sera, en somme, que la répétition exacte de celle dont nous venons d'étudier les détails. Aussi, peu de mots suffiront pour en avoir fini avec la symptomatologie objective. La solution de continuité, en effet, au lieu d'être unique, peut être double, triple, parfois même quadruple, ainsi que le prouve une observation de Teillais publiée dans les annales d'oculistique de 1877; dans ces cas, les ruptures sont ordinairement parallèles les unes aux autres et disposées concentriquement à la partie externe de la papille, avec cette

singularité digne d'être notée, qu'elles présentent une étendue d'autant plus considérable qu'elles s'éloignent davantage de ce point pris comme centre. Ainsi, nous avons actuellement sous les yeux une observation de rupture triple, dans laquelle la déchirure la plus interne, située à un diamètre papillaire environ de l'émergence du nerf optique, mesure approximativement deux longueurs de papille; la seconde, qui se trouve à un diamètre en dehors de la précédente, présente des dimensions d'un tiers plus grandes à peu près; quant à la troisième, qui traverse la région de la macula, elle offre une longueur d'environ quatre ou cinq diamètres papillaires : ce qui nous offre le type le plus complet qu'on puisse souhaiter de cette espèce de lésion traumatique. D'autres fois, les ou la rupture, tout en occupant encore la partie externe de la papille, n'affecte plus une disposition concentrique à cette dernière, c'est-à-dire celle d'un croissant à concavité interne, mais bien une direction plus ou moins oblique; quelques observations même, et entre autres une très-remarquable de M. Perrin, démontrent que la solution de continuité peut présenter une direction absolument transversale passant au-dessus ou au-dessous de la papille, et divisant ainsi la choroïde en deux parties, l'une supérieure et l'autre inférieure à la déchirure. Dans certains cas, assez exceptionnels toutefois, la rupture, au lieu d'être située à la partie externe de la papille, c'est-à-dire au voisinage de la macula, occupe au contraire un point précisément opposé à la partie interne. Il existe même un exemple d'une double déchirure, siégeant l'une en dedans, l'autre en dehors du nerf optique. Enfin, et pour en avoir fini avec l'examen du fond de l'œil, trois observations, publiées par de Graefe, par Frank et par Teillais, prouvent qu'il existe des ruptures dites rayonnées, partant directement du pourtour de la papille pour se terminer à une distance plus ou moins grande de cette dernière, sous forme de rayons. Mais ce n'est pas seulement dans les parties profondes qu'il faudra poursuivre la constatation de la lésion qui nous occupe; et l'on ne doit pas oublier que ces altérations peuvent siéger également au niveau de l'ora serrata et de la région ciliaire proprement dite : l'examen ainsi

pratiqué, après instillation préalable d'atropine, permettra bien souvent de reconnaître des déchirures, parallèles en général à l'anneau scléro-cornéen, et qui seraient certainement passées inaperçues sans cette précaution spéciale. Nous nous arrêterons là dans la description des différentes variétés de ruptures isolées de la choroïde; nous croyons avoir embrassé suffisamment la généralité des cas, et vouloir entrer dans plus de détails serait forcément inutile et ennuyeux. Quelques-uns des types les plus saisissants de cette affection, reproduits dans les atlas spéciaux d'ophthalmoscopie, donneront d'ailleurs une idée beaucoup plus nette de l'image du fond de l'œil que toutes les descriptions du monde: aussi renvoyons-nous le lecteur à ces ouvrages justement classiques.

Les symptômes subjectifs et les troubles fonctionnels que déterminent les ruptures isolées de la choroïde doivent être également distingués en deux classes absolument à part, comprenant : la première, tous ceux qui sont la conséquence des lésions concomitantes du globe de l'œil, tels qu'iritis, irido-choroïdite, hémorrhagie du corps vitré, etc.; la seconde, au contraire, ceux qui sont le fait même de la solution de continuité de la membrane vasculaire. Nous laisserons donc de côté les symptômes propres à la première catégorie pour ne nous occuper que de ceux qui rentrent dans notre sujet proprement dit. Or ces derniers sont caractérisés en somme par des troubles plus ou moins marqués de l'acuité visuelle; par des scotomes ou des échancrures dans le champ visuel; enfin quelquefois, mais non d'une manière constante, par des modifications spéciales dans la vision, qui constituent ce qu'on est convenu de désigner en ophthalmologie sous le nom de métamorphopsie. Examinons donc en détail chacun de ces symptômes particuliers.

L'acuité visuelle paraît toujours très-gravement compromise pendant les premières semaines qui suivent l'accident, au point que la plupart des malades distinguent parfois avec peine les doigts de la main ou les gros objets placés à peu de distance du globe de l'œil : mais, ainsi que nous l'avons déjà fait remarquer plus haut, il ne faut voir là que le résultat

des complications primitives de la déchirure, comme le prouve bien l'amélioration rapide qui ne tarde pas à survenir. Il est de règle, en effet, que trois, quatre semaines, un mois au plus, après le traumatisme qui a déterminé une rupture isolée de la choroïde, sans autre altération du côté de la rétine, l'acuité visuelle doit revenir non pas absolument normale, bien que quelques observations semblent démontrer que $S = \frac{1}{1}$, mais varie généralement entre $\frac{1}{10}$ et $\frac{1}{4}$; toute exception à cette règle doit appeler immédiatement l'attention et faire craindre quelque complication du côté de la membrane nerveuse : telle est du moins la conclusion rigoureuse des recherches nombreuses auxquelles nous nous sommes livré sur ce point pour la rédaction de cet article.

Les altérations du côté du champ visuel varieront tout naturellement avec le siége, la forme, le nombre et les dimensions des ruptures; et se traduiront, suivant les cas, soit par un scotome plus ou moins central, soit par la perception d'une raie noirâtre qui couperait, pour ainsi dire, les objets en deux parties, soit enfin sous forme d'échancrure périphérique proprement dite. La première série de faits correspondra aux ruptures survenues dans le voisinage de la macula; la seconde, aux solutions de continuité obliques ou transversales, étendues sur une grande longueur du fond de l'œil; la troisième enfin sera symptomatique des déchirures de la région équatoriale. Mais un point très-important doit être noté avec soin; c'est que les scotomes, les taches qui paraissent très-foncées et très-accentuées au début, deviennent insensiblement moins intenses à mesure qu'on s'éloigne davantage du moment de l'accident, et finissent même bien souvent par disparaître complétement après plusieurs semaines ou plusieurs mois. Nous verrons, dans un instant, la raison de cette évolution normale; mais il nous reste encore à examiner auparavant l'ensemble des symptômes bizarres décrits sous le nom de métamorphopsie.

Il arrive assez souvent qu'à la suite d'une contusion du globe de l'œil, le blessé ne se plaigne d'abord d'aucun trouble ni d'aucune sensation douloureuse, et demeure ainsi pendant

quelques semaines sans rien apercevoir d'extraordinaire dans le champ de la vision : mais tout à coup, un beau jour, les objets lui paraissent tout déformés, les lignes droites lui semblent courbes ou sinueuses ; les mots présentent de véritables ondulations, et le malheureux patient court chez un spécialiste, lui rendre compte des nombreuses méprises dont il est l'objet. Cet ensemble de troubles fonctionnels, rangés sous la dénomination générale de métamorphopsie, ne se rencontre pas, fort heureusement, dans tous les cas de rupture de la choroïde; mais quand il existe, il a une valeur considérable, et ne saurait être négligé pour arriver à un diagnostic exact: aussi a-t-il, à notre avis, une très-grande importance, d'autant plus que ce symptôme, au lieu d'être passager, comme la plupart de ceux que nous avons examinés auparavant, est définitif, et que les conséquences en sont irrémédiables. Il doit faire supposer d'ailleurs que la lésion siége au voisinage de la macula.

Un dernier point nous reste maintenant à discuter : c'est celui de savoir par quel mécanisme se produisent ces altérations de la vision et quelle est, en somme, la cause des troubles ainsi accusés par les malades? Pour ce qui est de la production des scotômes centraux ou périphériques, qui atteignent de la façon la plus évidente leur maximum d'étendue et d'intensité immédiatement après le traumatisme, et qui diminuent peu à peu jusqu'à disparition complète, dans les mois qui suivent, tout le monde est d'accord : elle résulte certainement de la suffusion hémorrhagique, qui, au moment de la rupture, s'est faite au milieu des cônes et des bâtonnets. Ces éléments nerveux, d'une sensibilité exquise, ne pouvant plus, soit par le fait de la compression, soit pour tout autre motif inaccessible à nos moyens d'investigation, remplir momentanément les fonctions délicates qui leur sont dévolues, restent insensibles à la lumière dans toute la région voisine de la solution de continuité de la choroïde, jusqu'au moment où la résorption lente et graduelle de l'épanchement sanguin leur permettra de reprendre leur rôle physiologique. Par contre, les troubles persistants et définitifs de la vision doivent né-

cessairement reconnaître pour cause des altérations également définitives des éléments de la rétine : et, en effet, les observations sont là pour démontrer que, dans tous les cas où l'acuité visuelle a subi une diminution considérable et permanente, on trouve presque constamment des lésions rétiniennes visibles à l'ophthalmoscope. Nous en dirons tout autant des faits dans lesquels il y a persistance des scotômes ou des échancrures périphériques du champ visuel : il y a eu certainement soit déchirure simultanée de la rétine, soit non plus seulement compression, mais bien désorganisation des cônes et des bâtonnets au voisinage du siége de la déchirure. Cette relation entre l'emplacement exact de la rupture choroïdienne et l'altération de la rétine correspondante est tellement évidente, que, dans certaines observations très-curieuses à ce point de vue, où la solution de continuité de la membrane vasculaire a subi manifestement un déplacement, les lacunes primitives et définitives du champ visuel ne suivent pas ce mouvement et persistent à jamais au point primitivement atteint. Le fait suivant, publié par Mannhardt, de Zurich, dans le *Klinische Monasblätter für Augenheilkunde* de 1875, nous paraît des plus intéressants sous ce rapport : il s'agit, en résumé, d'une rupture de la choroïde, survenue en 1860; l'acuité visuelle était quelques mois après variable entre $\frac{1}{5}$ et $\frac{1}{4}$; la métamorphopsie était très-prononcée; le patient voyait à cette époque, sur une surface blanche, une ombre semi-lunaire, correspondant exactement à la rupture. Mannhardt eut la bonne fortune de retrouver son malade dix ans plus tard, et put constater les modifications suivantes survenues au fond de l'œil : la rupture était devenue beaucoup plus étroite et avait changé de position probablement par suite de la rétraction cicatricielle : mais les fibres nerveuses, d'abord atteintes, n'avaient point recouvré complétement leurs fonctions ; par contre, le changement de direction ultérieur n'avait pas eu la moindre influence sur la nouvelle partie de la rétine en rapport avec la déchirure, et le scotôme occupait toujours son ancienne position.

Nous n'ignorons pas qu'il y a quelques cas dans la science,

tels que ceux rapportés par Hase, par Hirschberg et par M. Caillet, dans lesquels un abaissement graduel de la vision s'est terminé définitivement par la cécité complète, sans qu'on ait pu constater à l'ophthalmoscope la moindre altération ni la moindre lésion du fond de l'œil; mais ces faits, loin de venir à l'encontre de l'opinion que nous soutenons, prouvent simplement qu'il y a encore bien des lésions qui passent inaperçues à nos moyens d'investigation.

Quant à la cause de la métamorphopsie, elle pourrait paraître, au premier abord, assez facile à comprendre; car la première idée qui vient à l'esprit est naturellement de l'attribuer à la dépression subie par la rétine au niveau de la rupture de la choroïde : telle est, en effet, l'explication qu'ont admise beaucoup d'auteurs jusqu'à ce que Säemisch ait démontré que ce trouble fonctionnel est dû aux tiraillements continuellement exercés sur la rétine par son adhérence avec les lèvres de la solution de continuité. La première hypothèse tombe, du reste, d'elle-même devant les faits de la clinique, qui prouvent de la façon la plus certaine, que la rétine ne s'applique pas immédiatement à la face interne de la sclérotique mise à nu, mais qu'au contraire elle passe directement en avant sans subir à ce niveau la moindre inflexion : la notion bien nette de la superposition des plans, et l'ombre projetée par les vaisseaux rétiniens, deux fois constatée à l'aide de l'ophthalmoscope, ne laissent aucun doute à cet égard.

Nous en avons fini avec la symptomatologie des ruptures isolées de la choroïde : nous allons maintenant citer quelques observations cliniques à l'appui de l'exposé didactique que nous venons de faire; et dans ce but nous prendrons, parmi toutes celles que nous connaissons, les plus importantes et les plus concluantes.

Observation LXXXV. — Contusion du globe de l'œil droit par un morceau de fer. — Rupture isolée de la choroïde dans la région de la macula. — Scotôme central en voie de disparition. — Acuité visuelle relativement conservée.

M. X..., 26 ans, demeurant à Cherbourg, se présente à nous le 30 octobre 1878 pour une affection traumatique du globe de l'œil droit. M. X... nous rapporte qu'étant occupé, il y a un mois

environ, à travailler une petite pièce d'acier, un morceau de la grosseur d'une noix a été projetée au loin et l'a atteint au niveau de la paupière inférieure droite; immédiatement après la vue s'est troublée considérablement et l'œil s'est fortement injecté. La seule médication qui ait été faite a consisté, les premiers jours, dans l'application sur l'œil, de compresses d'eau fraîche, et depuis, dans l'instillation d'un collyre au sulfate neutre d'ésérine; mais la vision ne revient que peu à peu et M. X... se plaint surtout de voir constamment comme une tache grisâtre au-devant des objets qu'il regarde. Nous procédons alors à l'examen de l'œil malade, qui nous donne les résultats suivants : légère injection périkératique; pas trace de blessure extérieure; pupille dilatée moyennement, malgré l'emploi continu du collyre à l'ésérine; tremblement de l'iris déterminé par la dislocation du cristallin qui, sans avoir subi de déplacement, est mobile dans tous les sens, et parfaitement transparent. L'ophthalmoscope ne fait découvrir ni trouble, ni hémorrhagie du corps vitré, mais permet de reconnaître dans la région de la macula les lésions caractéristiques suivantes : à la partie interne de la papille (image renversée) et environ à un diamètre et demi de ce point de repère, on aperçoit une tache d'un blanc jaunâtre, mesurant sensiblement un demi-diamètre en largeur et trois diamètres de longueur, curviligne et à concavité tournée vers la papille; tout au pourtour existe une suffusion sanguine des plus prononcées, atteignant son maximum d'intensité au niveau de la solution de continuité, pour se fondre peu à peu avec la teinte rouge du fond de l'œil. La rétine est légèrement trouble et infiltrée dans toute l'étendue de la région de la macula; mais pas assez cependant pour qu'on ne puisse voir avec la plus grande facilité deux vaisseaux qui passent manifestement au-devant de la tache correspondante à la rupture de la choroïde. Pas d'autre altération du fond de l'œil. Comme symptômes subjectifs, nous trouvons : l'acuité visuelle égale à 1/7; le champ visuel présente un scotôme central, sous forme de tache à peu près circulaire, au niveau de laquelle les objets sont, au dire du malade, plutôt voilés que réellement masqués. Ce dernier symptôme se serait, d'ailleurs, beaucoup amélioré depuis quelques jours. Nous portons le diagnostic de rupture de la choroïde remontant à un mois environ, et nous faisons espérer à M. X... qu'avec le repos et le temps ce scotôme central, dont il se plaint surtout, disparaîtra probablement complétement. Comme traitement, nous conseillons simplement de continuer le collyre à l'ésérine.

Cet exemple nous montre un cas type de rupture de la choroïde, en voie d'amélioration, mais permettant de reconnaître

encore avec la plus grande facilité les traces de l'hémorrhagie interstitielle qui accompagne toujours cette déchirure, ainsi que la suffusion passagère de la partie correspondante de la rétine. Nous allons rapporter maintenant une autre observation dans laquelle la solution de continuité apparaît dans toute sa netteté, et qui n'offre plus comme phénomène subjectif que les troubles fonctionnels connus sous le nom de métamorphopsie.

Observation LXXXVI. — Rupture isolée de la choroïde droite, siégeant au niveau de la macula. Conservation à peu près normale de l'acuité visuelle. — Métamorphopsie.

M. Prat..., âgé de 13 ans, élève au collége commercial Saint-Paul, à Paris, se présente le 24 mai 1878 à la consultation du Dr Galezowski. Ce petit malade nous raconte qu'un mois environ auparavant, il a reçu, en jouant avec ses camarades une balle sur l'œil droit : il n'a pas souffert depuis l'accident; mais il s'est aperçu ces jours derniers, que les objets qu'il regardait présentaient des formes bizarres, que les lignes droites lui semblaient toutes contournées et que les mots qu'il lisait, en particulier, lui paraissaient ondulés. Nous procédons alors à l'examen du globe de l'œil : rien à noter extérieurement; mais l'ophthalmoscope nous montre (image renversée) une tache d'un blanc nacré, large de 1/4 de diamètre papillaire environ, longue d'un diamètre et demi, analogue à un petit croissant, et située au côté interne de la papille, à peu près à égale distance de cette dernière et de la macula. Les lèvres de cette solution de continuité sont bordées, surtout la plus interne, d'un liséré pigmentaire caractéristique, et un petit vaisseau, très-mince, passe manifestement au devant. Rien autre à noter. Le malade lit le n° 3 de l'échelle à un pied. Nous portons le diagnostic de rupture de la choroïde; et nous déclarons à la mère de l'enfant qu'il sera obligé de vivre avec cette légère infirmité.

L'observation, suivante est empruntée à Mauthner, de Vienne; elle a pour but de prouver qu'on peut bien réellement dans certains cas, apercevoir l'ombre projetée sur le fond de la solution de continuité par les vaisseaux rétiniens qui passent au-devant d'elle.

Observation LXXXVII. — La lésion choroïdienne, de date assez récente est due à un coup de poing. Elle est représentée par une déchirure qui commence en pointe près de la macula, se dirige en

dedans, passe au-dessus de la papille, puis décrit une légère courbe et se termine par une bifurcation dont les deux branches se rejoignent. La rupture n'offre pas l'éclat blanc bleuâtre de la sclérotique, sa coloration est uniformément jaunâtre. Dépôts pigmentaires disséminés. La rétine est un peu trouble, sans lésion. En éclairant obliquement un vaisseau rétinien au niveau de la rupture, on voit très-nettement l'ombre se projeter sur le fond de la solution de continuité. $S = \frac{4}{2}$ sans altération du champ visuel.

Le dernier exemple de rupture de la choroïde, que nous allons rapporter tout au long, nous est personnel, et nous a présenté une anomalie des plus curieuses, qui n'a jusqu'ici été signalée dans aucune autre observation, aussi est-ce à ce titre que nous la publions : ce symptôme bizarre consistait dans cette altération singulière du corps vitré, connue sous le nom de synchysis étincelant, et dont notre observation représentait le plus beau spécimen qu'on pût souhaiter. Avons-nous eu affaire, dans ce cas, à une simple coïncidence? nous ne le pensons pas, attendu que le malade n'avait jamais éprouvé le moindre trouble dans l'œil blessé avant l'accident pour lequel il est venu consulter; et nous croyons nous rapprocher beaucoup plus de la vérité en attribuant ce phénomène aux troubles survenus dans la nutrition du corps vitré par le fait de la déchirure de la membrane vasculaire. Nous rapporterons d'ailleurs, sans plus de commentaires, cette observation telle que nous l'avons recueillie.

Observation LXXXVIII. — Large rupture isolée de la choroïde, située en dedans du nerf optique. — Synchysis étincelant. — Vision en grande partie compromise.

M. Morel, 38 ans, demeurant rue du Grand-Prioré, 25, se présente le 27 novembre 1877 à la consultation du docteur Galezowski. Cet ouvrier nous raconte que deux mois auparavant, le 25 septembre, il a reçu, en travaillant, sur l'œil droit un morceau de fer de la grosseur du pouce; que depuis cette époque son médecin ordinaire lui a prescrit simplement un peu de collyre au sous-acétate de plomb, mais que la vision ne s'est pas beaucoup améliorée. Ne pouvant l'examiner avec soin ce jour-là, nous lui prescrivons quelques gouttes d'atropine, en lui recommandant bien de revenir dans quelques jours. Le 30 novembre nous procédons à l'examen complet, qui nous fournit les résultats suivants : aucune trace de bles-

sure extérieure, légère injection périkératique : à l'ophthalmoscope (image droite), une quantité considérable de petits corps flottant librement dans l'humeur vitrée, affectant les formes les plus diverses, les uns allongés, filamenteux, les autres comparables à des grains de poussière, mais offrant tous ce reflet d'un blanc argenté, tout à fait comparable à de petites paillettes d'argent fondu, et si caractéristique du synchisis étincelant. Un gros caillot, adhérent par sa base à la solution de continuité dont nous allons parler, est visible au milieu de l'humeur vitrée, et flotte par son extrémité libre; nous apercevons vaguement une large déchirure de la choroïde, qui, vue en détails à l'image renversée, présentait les particularités suivantes : à peu près à quatre diamètres papillaires en dehors et en haut de la papille existe une vaste déchirure de la choroïde, mesurant environ deux diamètres en largeur et quatre en longueur, terminée à ses deux extrémités par des lignes très-irrégulièrement sinueuses et comme déchiquetées, ayant une coloration d'un blanc jaunâtre, et coupée par places d'îlots pigmentaires d'un brun très-foncé. Deux ou trois ramuscules vasculaires très-déliés passent en avant de cette rupture. Le champ visuel a disparu à peu près complétement; cependant dans la partie inférieure le malade parvient, bien qu'avec difficulté, à compter les doigts. Légères douleurs de temps à autre. Nous portons le diagnostic de large rupture de la choroïde, compliquée de synchysis étincelant. Continuer l'atropine, mettre un vésicatoire à la tempe, quelques légers purgatifs de temps en temps. Le 7 décembre, nous revoyons notre malade : les corpuscules à reflets argentés sont beaucoup plus nombreux, et indépendamment de ceux analogues à des filaments, dont nous avons déjà parlé, nous remarquons une plaque d'une finesse extrême, de tout point comparable à une toile d'araignée, et paraissant manifestement argentée. La rupture est beaucoup plus nettement délimitée, d'un blanc nacré, avec une assez large plaque noire au centre (îlots de tissu choroïdien). Plus de rougeur du globe de l'œil; le champ visuel a légèrement augmenté. Nous n'avons malheureusement plus revu ce malade si intéressant.

Maintenant que nous connaissons à fond les symptômes classiques des ruptures isolées de la choroïde, nous serons en mesure d'éliminer les affections avec lesquelles on pourrait confondre ces dernières; toutefois le diagnostic différentiel ne sera-t-il pas, comme nous allons le voir, toujours très-facile à établir dans quelques cas, heureusement exceptionnels.

Diagnostic. — Nous ne chercherons point à établir le diagnostic exact des ruptures dans les premiers jours, par la rai-

son toute simple que les hémorrhagies et les infiltrations, tant du corps vitré que de la choroïde et de la rétine, rendent au début toute affirmation impossible ; nous n'envisagerons donc la question qu'à dater du moment où la solution de continuité apparaît très-nettement sous la forme d'une ligne à contours parfaitement délimités, à coloration d'un blanc bleuâtre et se détachant de la manière la plus évidente sur le reste du fond de l'œil. A ce moment précis, trois affections principales peuvent, en effet, donner le change et simuler plus ou moins exactement les déchirures de la choroïde, à savoir : l'atrophie choroïdienne, la choroïdite exsudative, et enfin le décollement de la rétine.

Pour ce qui est, en première ligne, de l'atrophie de la choroïde, le problème est loin d'être toujours facile à résoudre : ce n'est guère que par la recherche de certains petits détails, et par la connaissance exacte des anamnestiques qu'on peut arriver à un résultat définitif. Nous ne saurions mieux faire, d'ailleurs, que de reproduire ici, sans y rien changer, la remarquable discussion, empruntée à l'excellent article CHOROIDE, publié par M. Maurice Perrin dans le Dictionnaire encyclopédique : « De part et d'autre, dit le savant professeur d'ophthalmologie, la choroïde est supprimée, la sclérotique mise à nu, et, conséquemment, l'aspect ophthalmoscopique de la lésion est identique ; de part et d'autre encore, il existe des dépôts pigmentaires plus ou moins étendus, soit localisés en bordure autour de l'altération, soit irrégulièrement disséminés. On tiendra compte, pour se prononcer, de la forme de la lésion qui est toujours allongée, plus ou moins linéaire dans la rupture; tandis que dans l'atrophie, elle revêt les formes les plus dissemblables, les plus variées.

» La rupture choroïdienne est unique ou disposée en lignes sensiblement parallèles; la plaque d'atrophie peut être unique aussi, mais elle est plus ou moins arrondie; habituellement, il existe dans l'atrophie des plaques, des taches de toute dimension, disséminées irrégulièrement sur le fond de l'œil. L'origine et le mode de développement du mal devront surtout attirer l'attention; la choroïdite atrophique a une marche

lente, progressive; la rupture débute brusquement, comme la violence qui l'a provoquée.

» L'absence bien constatée de traumatisme doit exclure l'idée de rupture, quels que soient d'ailleurs les caractères ophthalmoscopiques de l'altération. C'est en raisonnant ainsi que nous avons rangé parmi les choroïdites un cas pathologique qui reproduit pourtant fidèlement les traits caractéristiques de la rupture choroïdienne.

» La rupture de la choroïde ne semble pas en rapport avec un état pathologique antérieur de cette membrane : presque toujours l'accident a été observé sur des yeux jusque-là irréprochables. »

Ce qui prouve bien, d'ailleurs, que les méprises sont possibles, malgré les recherches les plus minutieuses, et l'examen le plus attentif, c'est que dans bien des cas il arrive à des spécialistes également compétents de n'être pas toujours d'accord et que plusieurs des observations publiées sous le titre d'atrophie de la choroïde, ou inversement, donnent prise à la discussion, et semblent n'être autre chose que des erreurs de diagnostic. Tel nous paraît être en particulier le fait publié par Fano, à la page 49 du tome I de son traité des Maladies des yeux, et que cet auteur rapporte à des atrophies de la choroïde; or, il résulte, à notre avis, de la lecture attentive de l'observation et de la planche qui l'accompagne, qu'on avait affaire, dans ce cas, à des ruptures multiples de la choroïde.

Le même embarras subsiste quand il s'agit de distinguer certaines plaques exsudatives de la choroïde des ruptures de cette membrane; nous avons précisément recueilli il y a trois jours une observation de cette nature, bien propre à démontrer de quelle manière il faut procéder pour arriver au diagnostic exact. Nous publierons avec détails ce fait intéressant, en raison de son importance capitale dans la question qui nous occupe actuellement.

Observation lxxxix. — Rétino-choroïdite exsudative, avec plaque siégeant au niveau de la macula et simulant de tout point une rupture de la choroïde. Vision à peu près complétement abolie.

M. B., marchand de vin, âgé de 30 ans, et demeurant rue de Chaillot, 59, se présente le 4 décembre 1878, à la consultation du docteur Galezowski. Cet homme nous raconte qu'étant au service militaire en 1873, il s'est aperçu d'une diminution de la vision de l'œil droit, qui a été constamment en s'accentuant, à tel point qu'il distingue difficilement aujourd'hui les doigts de la main, placés à peu de distance du globe de l'œil. Il nie de la façon la plus formelle toute action traumatique, tout antécédent spécifique, et ne présente, d'ailleurs, aucune trace de syphilis. Nous procédons immédiatement à l'examen du fond de l'œil, qui nous donne les résultats suivants : la pupille est moyennement dilatée; une opacité de 2 à 3 millimètres de diamètre, étoilée et rayonnée, occupe la partie médiane de la cristalloïde postérieure; la papille est légèment infiltrée et nuageuse sur ses bords, plusieurs des vaisseaux rétiniens présentent des contours peu nets avec exsudats noirâtres par places, surtout visibles au niveau des points de bifurcation; des pigmentations analogues existent également dans certaines parties de la rétine, dans l'intervalle des ramuscules vasculaires. Mais ce qui attire surtout notre attention est l'existence d'une plaque, d'un blanc nacré, présentant les caractères suivants : sa forme est de tout point comparable à celle d'un rein ou d'un haricot, légèrement échancré vers le hile, à convexité tournée du côté de la papille et à concavité regardant vers la périphérie; une tache pigmentaire, d'un brun noirâtre très-foncé, occupe précisément le point correspondant au hile; dans tout le reste de son pourtour, cette tache se confond insensiblement avec la teinte rouge du fond de l'œil, sans le moindre liséré sur les bords. Deux vaisseaux rétiniens passent manifestement au devant d'elle. Son siége correspond exactement à la région de la macula; quant à ses dimensions, elles sont d'environ 4 diamètres papillaires dans le sens de la longueur, et varient entre un et deux diamètres dans le sens de la largeur. D'autres petites plaques analogues, mais beaucoup plus petites, arrondies ou elliptiques, existent au nombre de quatre ou cinq au niveau de l'ora serrata. La vision est abolie au point que le malade compte avec peine les doigts à un demi-pied. Nous posons le diagnostic de rétino-choroïdite exsudative, qui est confirmé par M. Galezowski. Le traitement a consisté dans les onctions mercurielles; car, bien qu'on ne trouve aucune trace de syphilis, cette affection présente une telle ressemblance avec celles d'origine spécifique, qu'il a paru absolument indiqué de recourir à la médication hydrargyrique.

Or, quels sont les symptômes sur lesquels nous nous sommes appuyé pour nier, dans ce cas intéressant, l'existence

d'une rupture de la choroïde? Quels sont les points qui ont servi de base à notre appréciation? La forme et la direction de l'exsudation; l'absence de tout traumatisme bien constatée dans les antécédents; et en troisième lieu, l'existence d'une cataracte capsulaire postérieure, tels sont les points qui nous ont permis d'affirmer la non-existence de toute déchirure choroïdienne. Les ruptures, en effet, ne présentent jamais les contours arrondis, régulièrement mousses, offerts par cette exsudation, que nous avons, au contraire, comparée à un haricot; de plus, les ruptures ont toujours leur concavité tournée du côté de la papille, tandis que dans notre observation c'est l'inverse qui avait lieu. Il n'y avait d'ailleurs pas sur les bords de cette plaque, la pigmentation si caractéristique des solutions de continuité de la choroïde. En outre, notre malade niait absolument toute espèce de traumatisme, ce qui, comme l'a fort bien observé M. Maurice Perrin, doit peser d'un grand poids dans la balance. Enfin, la constatation d'une opacité du cristallin, plaidait encore en faveur d'une lésion non traumatique, puisque, comme nous le dirons en parlant des complications, jamais jusqu'à présent on n'a signalé la coexistence de cataracte avec les ruptures de la choroïde.

Reste la question de diagnostic différentiel entre les déchirures choroïdiennes et certains décollements de la rétine qui, affectant une forme rayonnée, peuvent en imposer au premier abord pour une solution de continuité : mais ici, l'erreur ne saurait persister après un examen attentif et complet du fond de l'œil, puisque, dans la rupture de la choroïde, ces raies blanc-bleuâtre sont absolument immobiles, tandis que, dans le décollement de la rétine, elles se déplacent et deviennent mobiles au moindre mouvement du globe oculaire. Comme le dit si élégamment M. Maurice Perrin : « Elles ressemblent à la crête de vagues mouvantes; elles sont traversées, dans des directions très variables, par des vaisseaux sombres, sinueux, animés au moindre mouvement de tremblotements expressifs; autant de signes distinctifs qui empêchent toute confusion. » Comme on le voit, le doute ne saurait être de longue durée; aussi, ne nous arrêterons-nous pas plus longtemps

à cette question de diagnostic pour nous occuper de suite du pronostic et des complications.

Pronostic et complications. — Le pronostic des ruptures isolées de la choroïde, sera tout naturellement subordonné, ainsi que nous l'avons déjà fait pressentir, aux complications qui pourront survenir, par le fait même du traumatisme, du côté des autres éléments constitutifs du globe de l'œil, et principalement du côté de la rétine. Les conséquences ultimes, touchant la conservation de la vision, paraissent donc, jusqu'à un certain point, subordonnées à l'existence de ces complications. Toutefois, bien qu'il existe quelques observations parfaitement authentiques et nullement discutables de ruptures, même assez étendues, de la choroïde, avec conservation intégrale de l'acuïté visuelle, il faut admettre, en thèse générale, que cette dernière sera toujours, même dans les cas les plus simples en apparence, plus ou moins compromise. Nous ne saurions trop recommander, sous ce rapport, la prudente réserve de Dixon et de White Cooper, qui, appelés à se prononcer dans un cas médico-légal, sur les conséquences probables d'une rupture de la choroïde, déclarèrent hautement, dans leurs conclusions, que le sujet blessé conserverait un certain degré de vision, mais que celle-ci ne reviendrait jamais parfaite.

Voyons maintenant rapidement quels sont les accidents qui peuvent compliquer la marche et la terminaison favorable des déchirures choroïdiennes. Nous ne ferons que rappeler, sans y insister, l'existence des symptômes inflammatoires du début, qui, par leur développement exagéré, rentrent dans la classe qui nous occupe actuellement; la paralysie de l'accommodation, la dislocation et la luxation du cristallin, notées dans plusieurs observations, ne fixeront pas non plus d'une manière spéciale notre attention, parce qu'elles jouent un rôle tout à fait accessoire et secondaire. Nous insisterons, au contraire, tout spécialement, sur l'absence, notée dans tous les cas de ruptures isolées de la choroïde, publiés jusqu'à ce jour, de troubles du côté du cristallin; la non-existence de ce symptôme peut avoir, comme nous l'avons dit plus haut, une certaine

valeur diagnostique, et nous a paru, tout au moins, très intéressante à signaler.

Mais les complications de beaucoup les plus sérieuses et les plus graves, au point de vue du pronostic, sont celles qui surviennent du côté de la rétine, et qui sont caractérisées : soit par la névro rétinite, soit plus souvent par une ou plusieurs déchirures de cette membrane nerveuse.

La névro rétinite a été signalée plusieurs fois ; entre autres, dans une observation recueillie dans le service de M. Perrin et publiée dans la thèse de M. Achard ; elle entraîne presque toujours comme conséquence l'abolition à peu près complète de la vision.

Quant à la rupture de la rétine, elle paraît coïncider assez fréquemment avec celle de la choroïde, ainsi que cela ressort évidemment de nos recherches sur ce point spécial. Nous avons pu réunir, en effet, sept observations, dans lesquelles cette complication a été signalée : proportion relativement considérable, quand on compare ce chiffre au nombre total des cas de ruptures isolées de la choroïde publiés dans les différents recueils d'ophthalmologie. Tous ces faits, d'ailleurs empruntés à Schrœter, à Geuth, à Aub (de New-York), à Fuckel, à Hirschberg, à Hutchinson et à M. Galezowski, se présentent avec la même physionomie et les mêmes caractères ; et, dans tous, la rupture siégeait aux points exactement correspondants de la choroïde et de la rétine. La seule manière de différencier ces déchirures compliquées de celles qui portent uniquement sur la membrane vasculaire, réside dans les résultats fournis par l'examen ophthalmoscopique du point sur lequel a porté l'action du traumatisme : d'une part, les vaisseaux rétiniens, au lieu de traverser, comme dans le cas de rupture simple de la choroïde, directement et sans inflexion, l'espace laissé libre par l'écartement des lèvres de la solution de continuité, subissent, au contraire, une interruption très manifeste au niveau du point déchiré et cessent ordinairement d'être perçus au delà de cette limite ; tout au moins dans les cas où ils émergent vers le bord phériphérique de la cicatrice, ils ne tardent pas à subir une atrophie très marquée. D'autre part, la teinte pré-

sentée par la rupture simultanée des deux membranes, au lieu de présenter ce reflet blanc jaunâtre si caractéristique de la déchirure isolée de la choroïde, est d'un gris sale, un peu blanchâtre, et on ne saurait mieux la désigner, à notre avis, que par l'épithète de crayeuse, qui lui a été justement appliquée par certains observateurs. La réunion de ces deux symptômes ne laisse pas le moindre doute sur l'existence de la complication qui nous occupe. Dans le fait de M. Galezowski, par exemple, où la division de la choroïde et de la rétine, exactement transversale, résultait de la projection d'un éclat d'obus contre la tempe correspondante, l'ophthalmoscope montrait, avec la plus grande netteté, une bande blanchâtre passant transversalement au-dessous de la papille; les vaisseaux étaient rompus totalement au niveau de la solution de continuité et atrophiés au delà. L'observation de Schrœter mentionne qu'on pouvait suivre les vaisseaux rétiniens jusqu'au bord central de la bande cicatricielle; qu'ils émergeaient sous elle, mais pour reparaître au bord opposé. Enfin, dans le cas non moins intéressant publié par Geuth, il est dit : qu'en certains endroits de la tache, correspondant à la rupture, les vaisseaux de la rétine passaient au-devant de cette dernière; que, dans d'autres, ils disparaissaient brusquement après un très court trajet, pour reparaître à la périphérie de la tache; altérations, conclut cet ophthalmologiste, symptomatiques d'une déchirure de la choroïde et de la rétine, en partie comblée par du tissu connectif. Malheureusement, cette complication aboutit presque toujours à la perte à peu près complète de la vision, par suite de l'atrophie de la rétine et du nerf optique, qui sont la conséquence presque inévitable de cette double déchirure. Aussi, ces altérations ne sont-elles que trop souvent au-dessus des ressources de la thérapeutique.

Traitement. — Il faut bien l'avouer, en effet, nous restons absolument désarmés en présence des ruptures de la choroïde; et tout ce que nous pouvons faire consiste uniquement à combattre les accidents inflammatoires, qui compliquent assez souvent la première période de cette affection. On activera bien aussi la résorption du sang épanché dans la trame

même du tissu choroïdien, ou entre ce dernier et les couches externes de la rétine par l'application de quelques sangsues à la tempe, par l'emploi du collyre à l'atropine alternant avec celui d'ésérine, et par l'administration de quelques légers purgatifs à l'intérieur ; mais là se borneront tous nos efforts. Quant à la guérison de la déchirure en elle-même, il n'y faut point songer, car vouloir poursuivre un pareil but serait chercher l'impossible. Finalement nous conclurons, avec M. le professeur Perrin, que : « la temporisation, aidée de quelques soins d'hygiène et le repos de la fonction, nous paraissent être les meilleurs moyens de traitement à opposer à la rupture de la choroïde et aux accidents qu'elle occasionne. »

DÉCOLLEMENT TRAUMATIQUE DE LA CHOROÏDE.

On doit entendre par décollement traumatique de la choroïde, le refoulement d'une portion plus ou moins considérable de cette membrane vers l'intérieur du bulbe, survenant à la suite de la déchirure des liens cellulo-fibreux qui l'unissent normalement à la face interne de la sclérotique, et par le fait d'une contusion directe ou indirecte du globe de l'œil. Cette affection reconnaît d'ailleurs constamment comme cause pathogénique immédiate la rupture d'un ou de plusieurs des rameaux vasculaires qui cheminent dans l'épaisseur de la lamina fusca, et la formation consécutive d'un épanchement sanguin plus ou moins considérable entre la sclérotique et la choroïde. De l'abondance de l'hémorrhagie dépendent donc uniquement les dimensions du décollement.

Mais, avant d'aller plus loin, nous devons dire, pour éviter toute confusion, que nous n'aurons nullement en vue dans cet article l'étude des suffusions légères de la lamina fusca, sur lesquelles Berlin, de Stuttgart, a appelé tout récemment l'attention, et auxquelles il a fait jouer le plus grand rôle dans la pathogénie de la commotion rétinienne. Il ne s'agit, comme nous le verrons bientôt, dans tous les faits de ce genre, que d'ecchymoses fort peu abondantes, et absolument incapables

de déterminer un soulèvement appréciable de la choroïde; or, à notre avis, on ne saurait ranger parmi les décollements, à proprement parler, que tous les faits dans lesquels la saillie produite par une portion de cette membrane est assez considérable pour former une véritable tumeur à l'intérieur du globe de l'œil. Telle est du moins la façon dont nous envisageons la question.

Fréquence et étiologie. — Les décollements traumatiques de la choroïde se présentent si rarement dans la pratique, que les annales de la science en possèdent à peine quelques exemples; aussi peut-on, à juste titre, considérer cette affection comme une rareté pathologique. Si n'étaient même quelques observations anatomo-pathologiques, qui ont permis de vérifier, après l'extirpation du globe de l'œil, la réalité de cette lésion, on serait, jusqu'à un certain point, en droit d'en nier l'existence. Mais fort heureusement quelques descriptions anatomiques sont venues en confirmer la réalité. C'est ainsi que dans un œil, énucléé par Knapp, de New-York, qui, en présence d'une petite tumeur brunâtre, hémisphériqne, proéminant dans le corps vitré, avait cru à la présence d'un mélanosarcôme de la région ciliaire, on trouva un décollement d'une partie du corps ciliaire. Un exemple, bien autrement remarquable, existe au musée de l'Ophthalmique Hopital de Londres : il s'agit d'un œil, qui consécutivement à une contusion par un coup de marteau, devint le siège d'une suppuration profonde, avec gangrène et perforation de la cornée, accidents qui obligèrent le chirurgien à en pratiquer l'énucléation trois semaines après le traumatisme. A l'examen direct, on constata les lésions suivantes : « La choroïde est séparée d'avec la sclérotique, dans une grande étendue par places, par une substance d'aspect fibreux, molle, rouge, et imbibée de sucs. Cette substance imbibe aussi la choroïde, de sorte qu'il n'est pas toujours facile de saisir les limites de cette membrane. Les procès ciliaires sont séparés d'avec la sclérotique par une substance semblable, mais leurs contours noirâtres permettent de les délimiter sûrement. » Nous ajouterons pour achever d'amener la conviction dans les esprits, que l'observation qui correspond à cette

pièce a pour titre : « Hémorrhagie entre la sclérotique et la choroïde ». Nous dirons enfin, qu'au mois de juillet dernier, nous avons été à même de constater personnellement sur le cadavre un fait de décollement traumatique de la choroïde des plus caractéristiques. Il existait, dans ce cas, dans l'œil droit d'un sujet qui s'était suicidé en se tirant un coup de feu au creux épigastrique et dont le globe oculaire avait violemment porté contre un meuble, au moment de la chute du malheur reux. Ce qui avait attiré notre attention du côté de cet organe était précisément l'existence d'une large ecchymose sous-conjonctivale et d'une hémorrhagie considérable dans la chambre antérieure. Or, en pratiquant, à l'aide d'une section transversale, l'ouverture de la sclérotique, nous vîmes qu'une grande étendue de la choroïde, dans sa partie externe, au lieu d'adhérer, comme cela existe naturellement à l'état normal, à la face interne de la tunique albuginée, en était séparée par un caillot sanguin mesurant environ deux millimètres d'épaisseur à son centre. Ce décollement non douteux se prolongeait en avant jusqu'au niveau de la région ciliaire ; ce qui nous expliquait de la façon la plus simple l'épanchement de sang que nous avions noté dans la chambre antérieure.

Les décollements traumatiques de la choroïde existent donc bien réellement et leur formation paraît toujours correspondre à une contusion assez violente du globe de l'œil ; mais il nous reste deux points non moins importants à élucider, à savoir : si, d'une part, on peut en reconnaître l'existence sur le vivant, et, d'autre part, cette première question étant résolue, quels sont les symptômes présentés par cette singulière affection.

Symptomatologie. — M. Galezowski, ayant eu l'occasion d'en recueillir une observation en 1875, ne met point en doute la possibilité de reconnaître ce décollement et donne la description suivante des symptômes qu'il attribue à cette espèce de lésion : « L'on aperçoit, dit notre excellent maître, dans la partie intérieure du fond de l'œil, une sorte de tumeur globuleuse, le plus souvent très foncée et présentant une fluctuation appréciable. La rétine se trouve en même temps décollée sur une plus grande étendue, et le corps vitré présente de nom-

breux flocons. L'iris avec la pupille est souvent entraîné en arrière, ce qui agrandit le diamètre de la chambre antérieure outre mesure; quant à la vue, elle est totalement abolie. »

Nous ne saurions certainement mettre en doute ni discuter la valeur clinique des symptômes notés par un observateur de la compétence de M. Galezowski; nous devons dire toutefois qu'ils ne coïncident pas exactement avec ceux que nous avons observés ensemble, aujourd'hui même, dans un cas de décollement traumatique de la choroïde, que nous avons eu la bonne fortune de pouvoir examiner à la clinique.

Cette différence tient-elle à l'étendue même du décollement, à la durée variable de l'affection et à l'époque plus ou moins éloignée à laquelle remontait l'accident? N'est-elle pas plutôt la conséquence de la nature même du liquide épanché entre la choroïde et la sclérotique, qui, d'abord uniquement séro-sanguinolent et par suite susceptible d'un léger tremblotement, se transforme, au bout de quelque temps en une substance d'aspect fibrineux, rougeâtre, et imbibée de suc plastique, qui le rend plus ou moins consistant? Quoi qu'il en soit de ces diverses hypothèses, et puisque, en somme, la symptomatologie de cette curieuse affection est encore à faire, nous exposerons simplement, et sans commentaire aucun, les symptômes que nous avons constatés, bien persuadé à l'avance, qu'on ne peut, avec le nombre relativement restreint d'observations actuellement connues dans la science, écrire l'histoire définitive de ces décollements.

Or, dans l'exemple remarquable que nous avons été à même d'examiner, l'accident remontait juste à cinq mois : la contusion du globe de l'œil droit avait été produite dans une chute, par l'extrémité arrondie d'un sécateur, qui avait déchiré du même coup la commissure externe des paupières. Appelé à voir ce malade le 30 décembre 1878, nous avons noté les symptômes suivants : œil droit manifestement plus petit que celui du côté opposé, ramolli et douloureux à la pression; injection périkératique appréciable sans être cependant très accentuée; cornée parfaitement intacte; aucune trace de blessure au niveau de la sclérotique. Pupille tellement dilatée

(le malade emploie depuis longtemps un collyre à l'atropine), que l'iris n'apparaît plus que sous la forme d'un anneau noirâtre de deux millimètres d'épaisseur environ. La chambre antérieure présente des dimensions normales. L'appareil cristallinien tout entier, complètement transparent et nullement mobile d'ailleurs, a subi un déplacement de dedans en dehors très manifeste, que nous attribuons au refoulement en masse de toute la partie interne de la région ciliaire. A l'éclairage oblique en effet, on aperçoit très nettement, à deux millimètres environ du bord interne de la pupille, à peu près la moitié gauche de la circonférence du cristallin qui apparaît sous la forme d'une ligne noiraître parfaitement arrondie. Dans tout l'intervalle compris entre cette dernière et le bord pupillaire, on reconnaît très distinctement les fibres radiées de la zonule de Zinn, qui présentent une teinte légèrement grisâtre.

Mais ce qui attire surtout notre attention est l'examen des membranes profondes, qui ont subi un mouvement évident de translation en avant : le diamètre antéro-postérieur du globe est manifestement moindre que du côté opposé, à tel point même qu'on distingue avec la plus grande facilité tous les détails du fond de l'œil à l'aide du simple éclairage oblique. La rétine et la choroïde au lieu de représenter, comme à l'état normal, une surface sphérique, à concavité antérieure, offrent au contraire une disposition infundibuliforme, on ne peut plus caractéristique et absolument inverse. Les deux tiers internes de la choroïde surtout paraissent avoir éprouvé le soulèvement le plus appréciable : toute cette partie, depuis la région ciliaire, qui est très nettement repoussée en dehors, jusqu'au voisinage de la papille qu'on ne peut plus délimiter, offre une courbure régulièrement convexe vers l'intérieur du globe, et paraît située à quatre ou cinq millimètres environ en arrière du cristallin. Le décollement est un peu moins accentué dans le reste du fond de l'œil, mais toujours assez marqué cependant pour qu'on puisse en distinguer directement toutes les particularités. Malgré toute l'attention que nous avons mise à rechercher

l'existence du tremblotement de ces parties ainsi décollées, pendant les mouvements brusques imprimés au globe oculaire, il nous a été absolument impossible de produire cette mobilité spéciale notée dans l'observation de M. Galezowski. Quant aux caractères particuliers qui ont permis d'affirmer qu'il s'agissait bien réellement d'un décollement généralisé de la choroïde et non de la rétine, ils sont des plus significatifs : d'une part, nous avons pu reconnaître, au moyen du simple éclairage latéral, que la membrane nerveuse n'était soulevée dans aucun point par un liquide quelconque interposé entre elle et la membrane sous-jacente, mais qu'elle était bien restée, dans toute son étendue, en contact immédiat avec la choroïde repoussée en avant.

Nous avons pu, en effet, grâce à la transparence parfaite de l'humeur vitrée, distinguer avec la plus grande netteté, les branches émanées de l'artère et de la veine centrales de la rétine, qui n'offraient dans aucune partie de leur trajet ces sinuosités et ces courbures symptomatiques du soulèvement rétinien. Ces détails étaient d'ailleurs d'autant plus faciles à constater, que le cristallin, jouant le rôle d'une véritable loupe, en augmentait considérablement les dimensions.

D'autre part, immédiatement en arrière de la rétine, qui offrait une teinte générale d'un blanc légèrement cendré, on distinguait facilement la trame même de la membrane vasculaire, parfaitement reconnaissable à sa coloration d'un brun foncé, sur laquelle se détachaient par places, sous la forme de traînées d'un rouge brunâtre, les vasa vorticosa très probablement oblitérés. Quant aux symptômes subjectifs, ils consistaient, au moment de notre examen, dans une abolition à peu près complète de la vision, le malade distinguant avec beaucoup de peine la main placée devant la lampe ; nous devons toutefois noter qu'au dire du malheureux patient, la vision aurait subi une légère amélioration depuis quelques jours, attendu qu'il avait été bien longtemps après l'accident sans pouvoir établir de différence entre le jour et la nuit. Tel est, en somme, l'ensemble des symptômes que nous avons observés avec le plus grand soin chez un jardinier de vingt-six

ans, du nom de Legrand, demeurant à Saint-Germain-en-Laye, et blessé ainsi le 29 juillet 1878.

Nous les avons exposés avec quelques détails, en raison même de la rareté considérable de pareilles lésions, mais sans nous exagérer cependant leur valeur absolue; attendant, comme nous l'avons déjà dit, pour nous faire une opinion définitive, que des faits plus nombreux soient venus confirmer ces données symptomatologiques.

Diagnostic. — Quant aux erreurs de diagnostic auxquelles pourra donner lieu le décollement de la choroïde, elles sont au nombre de deux principales : on pourra confondre, en effet, cette dernière affection, avec un décollement de la rétine d'une part, avec une tumeur de la choroïde d'autre part. Or le décollement choroïdien se distingue assez facilement, comme le démontre notre observation, de celui de la rétine, par sa surface lisse, par sa coloration d'un rouge sombre ou d'un brun noirâtre, et même, dans certains cas, par la constatation directe des nombreux et larges vaisseaux qui cheminent dans l'épaisseur de la choroïde. Pour ce qui est de la confusion possible avec un néoplasme intra-oculaire, l'observation remarquable de Knapp, dont nous avons parlé plus haut, montre malheureusement que le décollement de la choroïde peut en imposer aux hommes les plus expérimentés; aussi devra-t-on toujours avoir présente à l'esprit la possibilité d'une pareille méprise. Le diagnostic différentiel nous paraît d'ailleurs absolument impossible pendant les premiers temps; et la marche seule de l'affection sera capable de lever tous les doutes, car au bout d'un certain temps, des symptômes précisément inverses apparaîtront suivant qu'on aura affaire à l'une ou à l'autre de ces affections. Dans le cas de mélanosarcôme, en effet, on ne tardera pas à voir survenir des accidents de nature glaucomateuse, en rapport direct avec le développement plus ou moins rapide de la tumeur; l'atrophie et le ramollissement du globe de l'œil, au contraire, compliqueront bientôt le décollement de la choroïde.

Pronostic et complications. — Nous ne nous arrêterons malheureusement pas longtemps à propos des conséquences

d'un pareil accident; tout ce que nous pouvons dire, c'est que dans les cas les plus favorables, la vision a été complètement abolie et que l'atrophie du globe de l'œil est survenue plus ou moins rapidement. Mais, par contre, on peut voir éclater des accidents inflammatoires d'une intensité extrême, ainsi que le prouve bien l'observation recueillie à l'hôpital ophthalmique, à laquelle nous avons fait allusion plus haut, et en quelques jours c'en est fait du globe de l'œil lui-même.

Traitement. — Nous ne sommes guère plus avancé touchant la question de l'intervention thérapeutique. La paracentèse de la sclérotique, pratiquée au point correspondant à l'épanchement sanguin, aurait-elle, comme le pense M. Galezowski, quelque chance de succès? Nous ne le croyons pas, par la raison toute simple que le sang coagulé ne pourrait pas trouver une issue facile par l'incision scléroticale; nous lui faisons, d'ailleurs, le reproche beaucoup plus grave de mettre en contact immédiat le foyer sanguin avec l'air extérieur, ce qui amènerait à peu près fatalement la suppuration profonde du globe de l'œil. Nous rejetons donc ce mode de traitement d'une façon absolue. Nous ne saurions non plus conseiller, en pareil cas, l'iridectomie, qui nous semble passible des mêmes reproches. A notre avis, en somme, le seul genre d'intervention qui nous paraisse rationnel et conforme à la prudence dont on ne doit jamais se départir, consisterait dans l'emploi des antiphlogistiques, des révulsifs locaux et des dérivatifs administrés à l'intérieur, dans le but de faciliter et d'activer, si faire se peut, la résorption de l'épanchement qui existe entre la choroïde et la sclérotique. *Primo, non nocere.*

CHOROÏDITES ET RÉTINO-CHOROÏDITES TRAUMATIQUES.

Nous n'avons pas l'intention de reprendre à nouveau, dans ce paragraphe, l'histoire de l'iridochoroïdite traumatique, dont nous avons déjà donné, en raison même des connexions intimes, à la fois anatomiques et pathologiques, qui unissent l'iris et la choroïde, une description aussi complète que possible, à propos des traumatismes de cette première membrane.

nous revenons actuellement sur cette question, ce n'est pas dans le but de parler des inflammations de la région ciliaire, consécutives à la contusion du globe, mais uniquement pour appeler l'attention sur certaines formes de choroïdites proprement dites, assez rares et fort peu connues, dont le siège occupe les parties du stroma choroïdien, situées en arrière de l'ora serrata, et dont l'origine traumatique ne saurait être mise en doute. Nous rangerons dans cette catégorie : d'abord certains faits de rétinochoroïdite, de tous points comparables comme aspect, aux rétinochoroïdites pigmentaires de nature syphilitique, mais qui sont la conséquence immédiate et indéniable d'une contusion du bulbe; en second lieu, quelques observations de rétinochoroïdite exsudative, dont une surtout présente d'autant plus d'intérêt qu'elle a été suivie de l'examen direct des lésions anatomiques. Une troisième série enfin comprendra les cas peu nombreux à la vérité, mais parfaitement authentiques, dans lesquels le traumatisme détermine au point directement frappé, une choroïdite suppurée et limitée, à marche lente et chronique, donnant lieu à la formation d'un véritable abcès choroïdien, de tout point comparable à une tumeur. Nous verrons, au reste, que dans les deux cas de cette nature, qui ont été publiés, le développement insolite et anormal de ces accidents inflammatoires conduisit à une erreur de diagnostic les observateurs les plus expérimentés. Examinons donc rapidement chacune des variétés auxquelles nous venons de faire allusion.

Il était tout naturel de supposer *a priori* que certains traumatismes du globe de l'œil pouvaient déterminer du côté de la membrane vasculaire une inflammation à évolution lente et progressive, caractérisée par l'altération d'une partie du tissu choroïdien et des éléments rétiniens en rapport immédiat avec les points de la choroïde malade ; c'est, en effet, ce que l'observation clinique a démontré avec la plus grande évidence. Le plus ordinairement, dans ces conditions, ce sont les couches les plus internes de la choroïde qui paraissent être le siège principal de l'affection et en particulier cette couche de cellules pigmentaires qui tapissent la limitante interne, et

que certains histologistes rattachent aujourd'hui, peut-être avec raison, à la structure de la rétine. Quoi qu'il en soit de cette question purement théorique, cette altération ne s'en accuse pas moins par des symptômes parfaitement appréciables à nos moyens d'investigation et tout à fait caractéristiques ; il résulte, en effet, de la desquamation et de la destruction, par places, de cet épithélium et de l'atrophie sous-jacente de la choroïde : d'une part, l'apparition çà et là dans le fond du globe de l'œil de taches jaunâtres plus ou moins nombreuses, à contours généralement mal délimités et noirâtres, rappelant absolument l'aspect de la choroïdite atrophique disséminée. D'autre part, le dépôt, également localisé en certains points des couches externes de la rétine, de débris épithéliaux pigmentaires; et l'inflammation transmise par contiguïté de tissu au sein même des éléments de cette membrane nerveuse ne contribuent pas peu à donner à ce processus pathologique un cachet spécial et de tout point comparable aux troubles qui constituent la rétinochoroïdite pigmentaire type. Car les vaisseaux rétiniens, eux aussi, ne tardent pas à prendre part à l'inflammation; et bientôt apparaissent à leur niveau des exsudats, peu visibles d'abord, mais assez accentués cependant, quand le début de l'affection remonte à quelque temps, pour en masquer les contours et pour interrompre, de distance en distance, le trajet qu'ils parcourent. Or, ces trois symptômes réunis : exsudations périvasculaires, pigmentations disséminées de la rétine, et atrophies multiples de la choroïde, survenant à la suite et comme conséquence d'un traumatisme, constituent les caractères évidents de la rétinochoroïdite pigmentaire traumatique, appréciables pour l'observateur.

Nous n'insistons pas, à dessein, sur les troubles fonctionnels ou subjectifs, qui, n'offrant en pareil cas rien de caractéristique, consistent uniquement dans une diminution de l'acuïté visuelle et dans la présence assez ordinaire de scotômes plus ou moins irréguliers du champ visuel ; ces symptômes, en effet, se rencontrant également dans presque toutes les affections du fond de l'œil, ne sauraient être d'une grande utilité pour le diagnostic de la lésion qui nous occupe en ce

moment. Il ne nous reste donc plus qu'à apporter des faits cliniques à l'appui de l'opinion que nous venons d'émettre, pour en démontrer et en vérifier tout à la fois l'exactitude; c'est ce qui ressortira, nous l'espérons du moins, avec la plus grande évidence, de l'observation suivante, choisie parmi celles de cette nature que nous avons recueillies.

Observation XC. — Rétino-choroïdite pigmentaire d'origine traumatique. — Exsudats multiples au voisinage de la macula. — Scotome central. — Vision périphérique grandement compromise.

M. Lef..., cinquante ans, demeurant à Paris, se présente, le 2 février 1878 à la clinique du Dr Galezowski. Cet homme nous rapporte qu'il y a six mois environ (le 25 août 1877), il a reçu, sur l'œil droit, un gros morceau de bois projeté avec une certaine force, et que la vision, relativement conservée après l'accident, baisse de jour en jour, au point qu'il ne peut actuellement se servir de cet œil pour le travail. Il désirerait savoir si l'on pourrait, d'une façon quelconque, améliorer son état. L'examen extérieur du globe de l'œil blessé nous fit reconnaître : une déchirure du petit cercle de l'iris, avec dilatation consécutive de la pupille, et une subluxation du cristallin du même côté; mais nous laissons ces particularités pour n'insister que sur les détails intéressants fournis par l'image ophthalmoscopique du fond de l'œil. Ce qui frappe, en effet, à première vue, est la présence d'une quantité considérable de taches pigmentaires irrégulièrement disséminées depuis la papille jusqu'au niveau de l'ora serrata et de dimensions les plus variables; les unes se présentant sous la forme d'un simple pointillé noirâtre, tandis que les plus larges atteignent plusieurs millimètres de diamètre. Indépendamment de celles-ci, existent, surtout au voisinage de l'ora serrata, quelques taches d'un blanc jaunâtre, en partie masquées d'ailleurs par les dépôts de pigment dont nous venons de parler. L'examen attentif, pratiqué à l'aide de la lentille, permet de nous rendre un compte beaucoup plus exact de ces lésions et du siège précis qu'elles occupent : en premier lieu, la plupart des vaisseaux rétiniens sont le point de départ d'exsudats très nettement appréciables, d'un gris foncé et même complètement noirs par places, qui infiltrent les contours et masquent dans plusieurs endroits la continuité de leur trajet; dans l'intervalle de ces ramuscules vasculaires, de très nombreux dépôts de pigment apparaissent; les uns entourés d'un trouble très manifeste de la rétine, les autres parfaitement reconnaissables en arrière de la membrane nerveuse, transparente à ce niveau. La région de la macula semble être le lieu de

prédilection de ces exsudations qui la circonscrivent de toute part. La choroïde paraît surtout altérée à la partie inféro-externe, au niveau de l'ora serrata, où existent plusieurs plaques d'atrophie, en voie de régression, caractérisées par des taches d'une coloration jaunâtre, très irrégulières de forme, et entourées de nombreux îlots de pigment. En somme, le fond de l'œil présente un magnifique aspect tigré et chatoyant. La papille est à peu près normale, quoique un peu diffuse sur les bords. Comme troubles fonctionnels, nous constatons : l'existence d'un vaste scotome central, en rapport certainement avec les lésions observées au niveau de la macula; et une échancrure triangulaire, occupant la partie supéro-interne du champ visuel, coïncidant exactement avec les lésions notées dans la rétine et dans la choroïde, au voisinage de l'ora serrata; en dehors de ces points, le malade distingue bien les doigts et les gros objets, mais toute lecture est impossible. Il n'existe chez ce malade aucun antécédent ni aucune cause capable d'expliquer ces lésions, sauf le traumatisme; d'ailleurs, l'autre œil est absolument normal et ne présente aucune trace de pigmentation, rappelant même de loin, celle que nous avons notée du côté opposé. Nous concluons donc à l'existence d'une rétino-choroïdite traumatique; et M. Galezowski confirme notre diagnostic. Comme traitement : instillation de trois gouttes par jour du collyre à l'ésérine 0,02 centigrammes pour 10 grammes, et administration de l'iodure de potassium à l'intérieur. Malheureusement, comme nous l'avions prévu, nous revoyons ce malade un mois après, mais sans pouvoir signaler la moindre amélioration.

On ne saurait évidemment pas, après la lecture attentive de cette observation, mettre en doute un seul instant l'existence bien manifeste d'une rétino-choroïdite dans le fait que nous avons rapporté, mais où l'embarras devient plus grand, c'est quand il s'agit d'en reconnaître la cause et de remonter à l'étiologie? Aussi notre qualification de rétino-choroïdite traumatique soulèvera-t-elle bien des objections, et ne sera-t-elle pas admise par tous ceux qui la discuteront?

Voyons donc quelles sont les bases de notre diagnostic et sur quel fondement repose notre opinion. L'affection que nous avons décrite ne peut être certainement confondue qu'avec deux autres maladies du fond de l'œil, présentant d'ailleurs avec elle d'assez grandes analogies : nous voulons parler de la rétinite pigmentaire et de la rétino-choroïdite syphilitique. Pour ce qui est de la rétinite pigmentaire, il n'y a pas

de discussion possible : les lésions qui la caractérisent en effet, se rencontrent constamment dans les deux yeux à la fois ; elles datent ordinairement de l'enfance ; la pigmentation débute toujours à la périphérie, pour s'avancer peu à peu jusqu'au centre ; les taches noirâtres ressemblent absolument à des ostéoplastes auxquels on les a fort justement comparées ; les parois des vaisseaux rétiniens sont manifestement épaissies et leur calibre diminué, la papille subit très rapidement une atrophie assez prononcée. Si nous ajoutons à cet ensemble symptomatique l'héméralopie et le rétrécissement régulièrement concentrique du champ visuel, nous en aurons dit assez pour empêcher toute confusion et pour rejeter immédiatement l'hypothèse d'une pareille affection. Nous restons donc maintenant en face de la rétino-choroïdite syphilitique, qui offre, il faut bien le reconnaître, la plus grande ressemblance avec les faits qui nous occupent. Vouloir établir des différences dans la forme, dans le siège, dans la configuration des dépôts pigmentaires, serait certainement illusoire et absolument impossible ; aussi ne nous aventurerons-nous pas sur ce terrain difficile et glissant, pour rester sur celui de la pratique. Or, nous basant d'une part sur l'absence parfaitement constatée de tout antécédent et de tout accident syphilitique dans le fait en question; nous appuyant d'autre part sur le développement non douteux des symptômes inflammatoires à la suite d'un traumatisme ayant porté précisément sur l'organe atteint, force est bien ici, comme dans tant d'autres circonstances, d'accorder à la notion étiologique toute l'importance qu'elle mérite, et d'arriver pour ainsi dire par exclusion, au diagnostic d'affection traumatique. N'avons-nous pas vu déjà, en effet, à propos des déchirures de la choroïde par exemple, que dans bien des cas, les signes fournis par l'examen direct, à l'aide de l'ophthalmoscope, sont complètement impuissants à résoudre la question de savoir, si, oui ou non, on a affaire à une rupture véritable ou bien au contraire à de l'atrophie ? Et n'avons-nous pas insisté à ce sujet sur la valeur des anamnestiques, qui seuls peuvent permettre d'être affirmatif et de juger en toute connaissance de cause ? C'est pourquoi, tenant un compte

aussi juste que possible de tous les éléments de la question, nous nous croyons amené à conclure naturellement à l'existence de la rétino-choroïdite pigmentaire traumatique.

Les exemples de choroïdo-rétinite chronique exsudative, consécutive à la contusion du globe de l'œil, pourraient certainement donner encore plus de prise aux contestations que la forme précédente, si nous n'avions fort heureusement entre les mains le moyen de fournir la preuve anatomique de leur existence. Mais le fait suivant, qui a été présenté avec pièce à l'appui, par Cohn, en 1871, à la Société ophthalmologique de Heidelberg ne saurait laisser le moindre doute à ce sujet : il s'agit, en effet, dans ce cas remarquable d'un soldat blessé au Bourget, par une balle de chassepot qui vint frapper le globe de l'œil gauche au niveau de son angle externe, et détermina la cécité complète de ce côté. Quand Cohn pratiqua en Allemagne, quatre semaines après l'accident, l'examen du fond de l'œil de ce malade, il découvrit, dit-il, une altération qu'il n'avait vue, jusqu'alors, figurée dans aucun atlas, et qui excita vivement sa curiosité. « J'aperçus, écrit cet excellent ophthalmologiste, une tache blanche occupant une surface huit ou dix fois plus étendue que celle de la papille et entourée d'un bord pigmenté. Il était impossible de reconnaître si elle appartenait à la rétine ou à la choroïde. Quant à la papille et à ses vaisseaux, on n'en voyait pas de trace sur la tache... Aucune trace ni d'iritis, ni de cyclite, ni d'irido-cyclite, donc aucune des formes morbides qui sont habituellement la cause d'une ophthalmie sympathique. » Cependant des troubles survenus dans l'œil du côté opposé exigèrent l'ablation de celui qui avait été atteint par le traumatisme, et dont on put fort heureusement vérifier les altérations. Or, l'examen anatomique de l'œil enlevé, fait par le professeur Maldeyer, donna les résultats suivants : « choroïdo-rétinite chronique avec formation d'un exsudat plastique à la face interne de la rétine; dégénérescence fibreuse de la rétine et atrophie de la choroïde. Corps ciliaire intact. » Si nous avons rapporté en détail cette observation intéressante, c'est dans le double but : de démontrer à la fois la réalité de cette forme particulière

d'affection traumatique double, et d'en exposer en même temps la symptomatologie, qui ne diffère d'ailleurs en rien, comme on peut le voir, de celle de toutes les autres rétino-choroïdites exsudatives. Aussi n'y insisterons-nous pas plus longuement, afin d'arriver immédiatement à l'étude de la dernière variété, non moins curieuse, des choroïdites chroniques d'origine traumatique, caractérisée par le développement d'un ou de plusieurs abcès enkystés dans l'épaisseur même du stroma choroïdien.

L'existence de ce processus inflammatoire est mise hors de doute par la publication de deux observations, accompagnées l'une et l'autre de l'examen anatomique, ce qui leur donne une réelle valeur et supprime d'emblée toute discussion. Dans un premier fait communiqué, en 1865, par Knapp (de New-York) au congrès de Heidelberg, il s'agit d'une tumeur choroïdienne survenue à la suite d'un traumatisme, et présentant à l'intérieur deux collections purulentes, développées : l'une à sa face externe, du côté de la sclérotique ; l'autre, à sa face interne, sous la rétine, complètement décollée à ce niveau. Cette tumeur était constituée par une hyperplasie des cellules plasmatiques du tissu choroïdien lui-même, et en avait imposé au chirurgien américain pour un sarcome en voie de suppuration. Mais tel ne fut point le diagnostic posé par les membres du congrès, qui avec de Græfe conclurent, sans hésitation, à l'existence d'une choroïdite hyperplasique et purulente, localisée. La seconde observation, de tout point comparable à celle de Knapp, et ayant, d'ailleurs, comme la précédente, donné lieu à la même méprise, a été rapportée dans le premier fascicule des *Annali di ottalmologia* par Quaglino de Milan. Il ne faudra donc jamais perdre de vue la possibilité d'un semblable processus à la suite des traumatismes du globe de l'œil, et ne conclure à l'existence d'une tumeur de mauvaise nature qu'après avoir éliminé toutefois cette espèce particulière de choroïdite suppurée. Le diagnostic différentiel ne sera dans tous les cas, il est vrai, possible qu'après l'énucléation préalable de l'organe atteint; mais ce sera déjà beaucoup, pour le malade et pour le chirurgien, d'être fixés d'une ma-

nière certaine sur les conséquences de l'opération et de n'avoir pas à craindre la récidive, si fréquente après l'ablation des néoplasmes.

Nous en avons fini avec les inflammations traumatiques de la choroïde, proprement dites ; mais nous ne saurions quitter ce sujet sans ajouter au moins quelques mots touchant une complication assez fréquente de ce processus lent et chronique, dont elle forme à vrai dire, un mode de terminaison assez habituel : nous voulons parler de l'ossification de la choroïde. Les rapports intimes qui relient en effet cette transformation particulière du stroma choroïdien à l'inflammation chronique de ce dernier, ne sont plus mis en doute actuellement par personne, depuis que les histologistes ont démontré : qu'il se produit d'abord une couche de tissu cellulaire de nouvelle formation, dans laquelle se développe plus tard le tissu osseux. Or on peut affirmer, sans crainte d'être contredit, que les traumatismes sont une des sources les plus nombreuses de ces ossifications, et que telle est, malheureusement, la terminaison la plus ordinaire des blessures du globe de l'œil qui aboutissent, après une longue évolution, à l'atrophie de cet organe. Nous ne voulons, pour preuve de cette vérité, que l'examen de quelques pièces anatomo-pathologiques prises au hasard, parmi la riche collection du musée de l'Ophthalmique hôpital de Londres : sur un œil, du côté gauche, atteint d'un coup de fourchette onze ans auparavant, et énucléé par Critchett, à cause des accidents sympathiques développés à droite, on voit « que la choroïde est ossifiée dans une grande étendue de sa face interne ; cette partie ossifiée forme une plaque irrégulière, s'étendant de l'entrée du nerf optique jusqu'à la région ciliaire ; de cette plaque partent des aiguilles osseuses qui se portent dans les portions non encore ossifiées. Le cristallin est représenté par son noyau, de forme normale, jaune et d'une dureté pierreuse ». Dans un autre œil, perdu également depuis plusieurs années, en grande partie atrophié, et enlevé aussi en raison des accidents sympathiques survenus du côté opposé, on trouva « dans la partie postérieure de la choroïde une mince plaque osseuse qui entoure complè-

tement la papille optique. Le reste de la choroïde est parsemé de corps colloïdes, très rapprochés, visibles à l'œil nu, et ressemblant à des grains de sable fin. La rétine a subi la dégénérescence graisseuse, et quelques-uns de ses vaisseaux les plus volumineux sont passés à l'état calcaire, faisant effervescence avec l'acide nitrique ». L'altération était encore bien plus prononcée dans un cas d'ossification d'une portion considérable de la choroïde, consécutive à une inflammation traumatique, observé par Jeaffreson, et qui atteignait, en épaisseur, les dimensions presque incroyables d'un huitième de pouce.

Nous pourrions multiplier ces exemples et rapporter ainsi bien d'autres observations de transformation osseuse de la choroïde ; mais ces quelques faits suffisent amplement à la courte description que nous voulons donner de cette affection. On a vu, en effet, par les détails qui précèdent que le développement de ces ossifications peut varier beaucoup comme étendue et comme épaisseur ; que, limitées tantôt à la formation d'une simple plaque, de quelques millimètres de diamètre, elles peuvent, dans certains cas, ressembler à une véritable coque partant du nerf optique pour aboutir jusqu'au niveau de la région ciliaire ; d'autres fois, enfin, elles se présentent simplement sous la forme d'une espèce de semis pointillé, ou d'aiguilles plus ou moins allongées, répandues fort irrégulièrement dans l'épaisseur de la choroïde, remplacée en grande partie à ce moment par du tissu fibreux. Leur épaisseur présentera d'ailleurs aussi les plus grandes variations, et passera successivement par tous les degrés, pour atteindre, dans certains cas exceptionnels, les dimensions considérables d'un huitième de pouce, dont nous avons parlé il n'y a qu'un instant. Quant au siège exact de ces ossifications, on le trouverait constamment dans les parties les plus internes de la choroïde, s'il faut, en croire, du moins, les conclusions tirées par Schiessgemuseus, de Bâle, de l'examen de huit yeux énucléés et soumis à son observation : « Le tissu osseux, dit en effet cet ophthalmologiste, a constamment son point de départ dans les couches les plus internes de la choroïde. Ce n'est pas tou-

jours dans la chorio-capillaire, comme Knapp en a émis l'opinion, puisque dans le cas numéro quatre, cette membrane était intacte. Le plus souvent, d'ailleurs, il se produit d'abord une couche de tissu cellulaire de nouvelle formation, dans laquelle se développe plus tard le tissu osseux. » Quoi qu'il en soit, il n'en résulte pas moins, au point de vue pratique, qu'à la suite de traumatismes de toute sorte, la choroïde est susceptible de devenir, par places ou dans sa totalité, le point de départ de véritables infiltrations osseuses, dont les conséquences sont loin malheureusement d'être toujours inoffensives pour le globe de l'œil du côté opposé. Il est vrai, que, dans plusieurs observations, suivies de l'examen anatomo-pathologique, M. Poncet (de Cluny) a pu établir, de la façon la plus formelle, que ces noyaux d'ossification ne déterminaient pas, comme on l'avait prétendu, dans leur voisinage, une irritation comparable à celle qu'aurait produite un corps étranger; mais il n'en reste pas moins démontré, par la plupart des faits cliniques, qu'en thèse générale, toute ossification de la choroïde prédispose aux accidents sympathiques, et devient la source d'un véritable danger pour l'œil du côté opposé. C'est ce qui ressort, du reste, avec la plus grande évidence des quelques exemples que nous avons relatés tout à l'heure, et dans lesquels l'énucléation avait été jugée indispensable; aussi, tous les chirurgiens sont-ils d'accord sur la nécessité de l'ablation du globe de l'œil, toutes les fois que l'existence de ces noyaux peut être certainement démontrée : règle dont on ne saurait, à notre avis, se départir sans avoir tôt ou tard à le regretter amèrement.

Quant aux symptômes présentés par ces ossifications, ils sont si souvent nuls ou peu appréciables, qu'on est la plupart du temps réduit à de pures suppositions : certes il y a bien quelques cas où on reconnaîtra assez facilement une dureté particulière de l'œil, en voie d'atrophie, dureté plus ou moins étendue, et variable avec les dimensions mêmes des points d'ossification; mais il ne faudrait pas trop se faire illusion sur la fréquence de cette sensation spéciale, par la raison toute simple,

que le siège de prédilection de ces altérations au voisinage de la papille rend bien souvent ce genre d'exploration impossible. La longue durée de l'affection; la constatation de poussées inflammatoires revenant périodiquement, à des intervalles même assez éloignés, dans un œil en partie atrophié; et surtout l'éclosion de troubles sympathiques dans l'organe du côté opposé, devront tout naturellement faire songer à la possibilité de l'ossification de la choroïde. En pareil cas, d'ailleurs, il n'y a pas de temps à perdre, et l'énucléation doit être pratiquée le plus tôt possible.

TROUBLES DE L'ACCOMMODATION D'ORIGINE TRAUMATIQUE.

Vouloir écrire l'histoire complète et définitive des troubles de l'accommodation, qui surviennent comme conséquence des traumatismes du globe de l'œil, est une chose certainement impossible aujourd'hui, en raison du nombre limité de documents dont on dispose d'une part, et d'autre part, à cause des idées contradictoires émises par quelques-uns des ophthalmologistes qui se sont occupés plus particulièrement de cette question. Nous n'avons donc pas la prétention d'élucider ce sujet, à peine ébauché et actuellement à l'étude : notre but, plus modeste, sera simplement de colliger tous les faits de cette nature, épars dans la science, et de les réunir en groupe, pour en former un faisceau et essayer d'en tirer quelques conclusions utiles à la pratique. Or, la première notion qui ressort, avec la plus grande évidence, de la lecture attentive des observations publiées et des résultats fournis par la clinique, est la subdivision toute naturelle de ces troubles en deux grandes classes, suivant que le traumatisme aura pour résultat : soit un excès, soit une simple diminution, soit enfin une suppression complète de la faculté accommodative de l'œil atteint. Dans le premier cas, on aura affaire au spasme ; dans le second au contraire, à une parésie ou à une paralysie absolue de l'accommodation ; aussi allons-nous passer en revue chacune de ces affections traumatiques.

a. — Spasme du muscle de l'accommodation et du sphincter pupillaire.

Il faut entendre par spasme de l'accommodation, toute contracture du muscle ciliaire circulaire, plus ou moins prononcée, mais susceptible, dans tous les cas, d'amener à sa suite et comme conséquence immédiate, une compression exagérée du cristallin et une augmentation anormale de sa courbure, d'où l'apparition d'un certain nombre de troubles fonctionnels que nous aurons à examiner tout à l'heure en détail. Or, ce spasme du muscle accommodateur est accompagné d'une manière constante de la contracture du sphincter pupillaire, autrement dit du myosis; aussi, avons-nous cru devoir, en raison même de cette simultanéité d'action, rapprocher et grouper ensemble ces deux espèces d'affections traumatiques.

Fréquence et étiologie. — Si, dans le but de nous faire une idée de la fréquence du spasme de l'accommodation, consécutif aux traumatismes, nous examinons les différentes opinions émises par chacun des auteurs qui ont parlé de cette question, nous verrons tout de suite quelle obscurité règne encore sur ce sujet, et quelle divergence de sentiments partage aujourd'hui même des ophthalmologistes non moins compétents. Quelques-uns, en effet, ne parlent même pas, dans leurs traités classiques, du traumatisme comme cause étiologique de la contracture du muscle ciliaire; d'autres ne font que citer cette origine particulière, mais sans y insister. Quant à ceux qui ont tourné, d'une façon toute spéciale, leur attention de ce côté, ils diffèrent tellement d'opinion, qu'il est absolument impossible d'arriver à aucune conclusion définitive, et qu'on reste en somme, dans la plus grande incertitude. Nous n'en voulons pour preuve, que les passages suivants, qui bien qu'empruntés à deux ouvrages justement classiques, et également estimés, n'en sont pas moins absolument opposés.

« Le spasme aigu de l'accommodation, d'origine traumatique, dit en effet, M. de Wecker, tel par exemple qu'il est produit par la calabarine, est évidemment très rare. Je n'en ai, pour

mon compte, observé aucun cas : ce qui peut excuser mon scepticisme en pareille matière. » Toutefois, ce savant ophthalmologiste ne nie pas pour ce motif la possibilité absolue du fait, puisqu'il cite immédiatement après, le cas intéressant, observé par de Græfe, chez un ingénieur dont la cornée avait été égratignée par l'ongle de son enfant, et qui offrait le type le plus remarquable de ce genre d'affection.

Observation XCI. — Quand l'irritation, consécutive à cette excoriation, fut complètement dissipée, il ne voyait pas distinctement de cet œil, et les petits objets paraissaient multipliés. A la distance exacte de la vision distincte, la polyopie ne se manifeste pas : le pouvoir accommodateur était complètement aboli, et, en même temps, l'œil était myope. Cet œil, non muni de verres, était adapté à 3″ 1/4 ; avec — 1/6 à 8″, et avec 1/10 à 2″ 1/3. Œil gauche emmétrope et accommodation normale. Antérieurement les yeux étaient égaux. La guérison, d'ailleurs, fut très rapide à la suite de la déplétion déterminée par l'application de la ventouse d'Heurteloup ; après la troisième, le punctum proximum était revenu à 4″ 3/4, comme dans l'œil sain.

Mais de Wecker ne relate précisément cette curieuse observation que comme une chose anormale et tout à fait exceptionnelle, qu'il n'a jamais pu vérifier par lui-même.

S'il fallait en croire, au contraire, M. Abadie, le spasme de l'accommodation se présenterait avec une fréquence extrême, à la suite des différentes affections traumatiques du globe de l'œil ; telle est, du moins, l'opinion exprimée par ce spécialiste distingué, dans son récent ouvrage d'ophthalmologie, opinion au sujet de laquelle le passage suivant ne saurait laisser aucun doute, à notre avis : « La contraction spasmodique du muscle ciliaire existe presque constamment à la suite des traumatismes ; mais elle est habituellement passagère et passe souvent inaperçue. Dans les contusions du globe oculaire, les lésions superficielles de la cornée, piqûres, déchirures, implantation de corps étrangers, nous l'avons presque toujours rencontrée ; elle contribue souvent plus que la lésion cornéenne, parfois insignifiante en pareil cas, à augmenter le trouble visuel. Dans la plupart des traumatismes, en effet, on peut constater, pendant les trois ou quatre premiers jours

qui suivent les accidents, une amélioration sensible de la vision, par les verres concaves, tandis que sur l'œil sain les mêmes verres font diminuer l'acuïté visuelle. »

Reste donc maintenant la question de savoir laquelle de ces deux opinions extrêmes, et absolument opposées, mérite le plus de créance et se trouve confirmée par la généralité des faits observés dans la pratique? Or, à vrai dire, et pour résumer en quelques mots les résultats qui nous sont fournis par notre expérience personnelle sur cette question particulière, nous sommes intimement convaincu qu'il y a exagération de part et d'autre, et que le spasme de l'accommodation, d'origine traumatique, sans présenter la rareté exceptionnelle que lui attribue M. de Wecker, n'est cependant pas aussi fréquente que le prétend M. Abadie. La cause de cette discussion, d'ailleurs, et de ce malentendu, nous paraît venir, en grande partie du moins, de la manière différente dont ces divers auteurs ont envisagé la question. Si l'on ne range, en effet, parmi les observations de spasme de l'accommodation, que les cas dans lesquels la contracture du muscle ciliaire est aussi prononcée qu'après l'instillation dans l'œil de quelques gouttes de calabarine, on doit forcément conclure, avec de Wecker, que les faits de cette nature se rencontrent exceptionnellement dans la pratique; car ainsi que nous le démontrerons dans un instant, les exemples recueillis avec soin, en sont très peu nombreux. Si, au contraire, on considère comme spasmes de l'accommodation, les troubles légers et toujours très passagers de la vision, qui sont produits, à la suite des traumatismes, par une augmentation, momentanée et inappréciable pour quiconque ne la recherche pas avec un très grand soin, de la contractilité du muscle ciliaire circulaire, il faut bien avouer que l'opinion émise par M. Abadie se rapproche beaucoup de la vérité, et doit être admise comme absolument vraie, d'une manière générale. Pour notre compte personnel en effet, nous avons été à même de vérifier, dans bien des cas, la réalité de cette affirmation; mais par contre, nous déclarons n'avoir jamais été plus heureux que M. de Wecker, et n'avoir jamais rencontré, jusqu'à présent, de contracture com-

parable à celle que produit la calabarine, ni constaté les troubles si curieux qui en sont la conséquence. Cependant ces faits existent, et plusieurs exemples indiscutables en démontrent la possibilité et l'exactitude.

Outre l'observation de de Græfe, que nous avons citée plus haut, plusieurs autres non moins probantes ont été publiées dans les recueils périodiques, ou présentées à des sociétés savantes et à des congrès ophthalmologiques.

Dans un cas de Just, rapporté en 1872, il s'agit d'un sous-officier de l'armée allemande chez lequel une forte commotion de l'œil droit, produite par un coup de feu, avait déterminé ur spasme très manifeste de l'accommodation

Deux ans après, Völckers présentait à la Société ophthalmologique d'Heidelberg un fait non moins remarquable de « crampe accommodatrice par traumatisme », que nous citerons *in extenso*, en raison de son importance et des détails intéressants qu'il comporte :

Observation XCII. — Il y a quinze jours, dit ce savant spécialiste, j'ai observé un cas de cette nature, où il y avait une myopie extrême après le traumatisme. C'était un jeune homme de vingt ans, qui avait reçu un projectile contre l'orbite droit; le corps étranger avait probablement frappé entre le muscle droit supérieur et l'externe. Quelques heures après, il vient à la clinique. Il y avait des sugillations étendues sous la conjonctive, et mon assistant constata une myopie égale à 5 1/2. J'ai contrôlé cet état, et j'ai trouvé que l'observation était exacte. Nous avons d'abord mis de l'atropine, et, lorsque après avoir attendu longtemps, la pupille était élargie, nous avons trouvé une myopie = 1/30, qui, le jour suivant, était passée à une emmétropie complète. A l'ophthalmoscope, nous n'avons pas trouvé de changement ni de diminution de l'acuïté visuelle; même pendant la myopie 5 1/2, elle était complète. Ce qui est intéressant, c'est que, d'après l'inspection seule de la chambre antérieure, on pouvait déjà présumer qu'il y avait crampe de l'accommodation. Tout le système cristallinien avec l'iris était très rapproché de la cornée. La forme de la chambre antérieure était tout à fait celle que l'on trouve pendant les plus grands efforts accommodatifs.

L'année suivante, en 1875, Berlin, de Stuttgart, revenait sur cette question encore peu connue et relatait, en résumé,

avoir remarqué plusieurs cas de crampe accommodative après une action contondante sur le globe de l'œil. Ces observations avaient, d'ailleurs, ce point de commun avec le fait publié quelque temps auparavant par Just, qu'elles étaient compliquées d'une diminution modérée de l'acuïté visuelle. Cependant la guérison complète eut lieu plus rapidement que dans le cas de Just. Une fois même, Berlin dit avoir constaté, après le traumatisme, un léger degré d'astigmatisme qui avait disparu dans les vingt-quatre heures.

L'attention de cet ophthalmologiste éminent ainsi attirée sur ce dernier point, les faits de cette nature ne tardèrent pas à se multiplier; et, en effet, sous le titre de « Astigmatisme traumatique de la lentille », Berlin présentait une nouvelle communication sur ce sujet à la Société ophthalmologique d'Heidelberg en 1877. Sur 14 yeux atteints de traumatisme et examinés à ce point de vue spécial, 13 étaient devenus passagèrement myopes; dans 10 de ces cas, la myopie avait varié entre les limites extrêmes de 1/30 et de 1/9. Six fois il y avait un astigmatisme assez prononcé, que l'auteur croit pouvoir à bon droit rattacher à une crampe irrégulière du muscle ciliaire. Ayant en effet entrepris une série d'expériences sur des lapins, dans le but de rechercher la pathogénie de ces troubles de l'accommodation, Berlin trouva d'une manière à peu près constante des suffusions sanguines et même de véritables hémorrhagies entre le muscle ciliaire et la sclérotique : il en conclut tout naturellement que ces dernières pouvaient bien produire une courbure irrégulière de la surface du cristallin.

D'où il résulte en somme, et pour nous résumer, que les troubles par excès d'action du muscle ciliaire, déterminés du côté de l'accommodation à la suite des traumatismes du globe de l'œil, peuvent se présenter sous trois aspects différents qui ne sont, pour ainsi dire, que trois degrés plus ou moins avancés de la même affection : un premier groupe comprendra les contractures légères et tout à fait passagères du muscle accommodateur, relativement assez fréquentes dans la pratique ; dans le second, nous rangerons les spasmes véritables, désignés aussi par certains auteurs sous le nom de crampe

accommodative, de tout point comparables aux troubles déterminés par l'instillation de calabarine dans l'œil, mais qu'on a rarement l'occasion d'observer en clinique; viennent enfin les cas plus compliqués dans lesquels la contracture du muscle ciliaire ne s'exerce pas régulièrement sur tous les points de la circonférence du cristallin et détermine constamment un certain degré d'astigmatisme. Les faits de cette nature, passés inaperçus jusqu'à ces dernières années, semblent devenir chaque jour plus fréquents depuis que l'attention a été attirée par Berlin sur ce point particulièrement intéressant.

Quant à la nature du traumatisme capable de déterminer de pareils accidents, elle est à peu près toujours la même et ne saurait exiger une description spéciale : qu'il nous suffise de dire que les contusions du globe de l'œil sont, de toutes les causes étiologiques, celles qu'on note le plus habituellement; mais que cependant les blessures et les corps étrangers peuvent quelquefois aussi aboutir au même résultat.

Symptomatologie. — Les symptômes présentés par les spasmes de l'accommodation d'origine traumatique ne diffèrent guère de ceux offerts par la contracture du muscle ciliaire de toute autre nature; nous ne ferons que les énumérer très-rapidement, sans y insister davantage. Ils se divisent tout naturellement en symptômes subjectifs et symptômes objectifs, dont l'examen mérite une égale attention, car les troubles fonctionnels ont une très grande importance et sont bien souvent seuls capables de mettre sur la voie du diagnostic.

Le malade, en effet, se plaint ordinairement d'un trouble subit survenu du côté de la vision, en même temps que d'une myopie plus ou moins marquée, mais toujours très appréciable, dont il s'est aperçu aussitôt après l'accident. La vue de l'œil frappé, qui était auparavant excellente et qui lui permettait de distinguer au loin avec une netteté parfaite, est en partie compromise : seuls, les objets très rapprochés peuvent être encore facilement perçus; mais au delà d'une certaine limite tout est confus et comme entouré d'un voile impénétrable.

L'examen du globe de l'œil ne tarde pas à confirmer les indications fournies par le patient ; la pupille, en effet, est toujours extrêmement rétrécie, punctiforme ; l'iris et le système cristallinien tout entier semblent avoir subi un mouvement de translation en avant, ce qui diminue d'autant les dimensions de la chambre antérieure ; le cristallin présente une exagération bien évidente de sa courbure, qui paraît beaucoup plus bombée qu'à l'état normal. A l'ophthalmoscope, on reconnaît immédiatement l'existence d'une myopie plus ou moins forte, variable ordinairement entre 1/30 et 1/5 et qu'on peut, dans tous les cas, mesurer exactement à l'aide de l'ophthalmoscope à réfraction, ou de la boîte numérotée. D'ailleurs les verres concaves appropriés rétablissent immédiatement la vision à distance, et font disparaître, comme par enchantement, tous les troubles accusés par le patient. Dans les cas où cette épreuve ne ferait pas disparaître complètement l'amblyopie, il faudrait en conclure que l'on n'est pas en présence d'un simple spasme de l'accommodation, mais qu'on a affaire à un de ces astigmatismes traumatiques de la lentille, dont Berlin a si bien démontré l'existence ; et alors l'expérience avec le trou d'épingle lèvera tous les doutes. Cette recherche sera du reste bien rarement applicable d'emblée par la raison toute simple que le myosis considérable, qui accompagne le spasme de l'accommodation, la rend inutile dans la plupart des cas ; on ne devra donc y recourir, au besoin, qu'après avoir obtenu, au moyen de l'atropine, la dilatation de la pupille. Il est enfin un dernier point sur lequel nous devons insister à propos de la symptomatologie, car il nous paraît avoir une certaine importance pratique : nous voulons parler de la résistance toute particulière du myosis traumatique à l'influence des mydriatiques. Cette résistance spéciale du sphincter interne de l'iris à l'action de l'atropine a d'ailleurs été notée dans toutes les expériences de Berlin sur les lapins, et cet auteur la regarde, à juste titre, comme un des caractères propres au spasme de l'accommodation d'origine traumatique.

Diagnostic. — Il est bien évident qu'après l'exposé des

symptômes que nous venons de passer en revue, le diagnostic de crampe accommodative sera, dans la plupart des cas, assez facile à poser, surtout si on a pris la précaution (ce qu'il ne faut jamais oublier) d'examiner comparativement l'œil sain pour s'assurer qu'il est bien emmétrope ou hypermétrope, et non pas myope, comme son congénère. Aussi, ne nous attarderons-nous pas à rechercher avec quelles affections on pourrait confondre la contracture du muscle ciliaire, pour arriver de suite au point réellement difficile de la question : à savoir, la distinction entre les spasmes accommodateurs de cause traumatique et ceux qui peuvent reconnaître une toute autre origine. Or, nous répéterons ici encore ce que nous avons déjà dit bien des fois en pareille circonstance, c'est-à-dire qu'il ne faut conclure au traumatisme que par exclusion, ou qu'après constatation préalable des traces évidentes de la contusion ; car les symptômes par eux-mêmes sont absolument incapables de fournir la solution du problème. On devra donc songer tout d'abord à l'action de certains médicaments tels que l'ésérine et la calabarine ; à l'existence de troubles hystériques ; à la possibilité de spasmes réflexes d'origine dentaire ; enfin à la crampe spéciale produite par des efforts exagérés de l'accommodation, avant d'admettre qu'on soit en présence d'un traumatisme, et ce n'est qu'après avoir ainsi procédé par élimination qu'on sera en droit de conclure par l'affirmative.

Pronostic et complications. — Les conséquences du spasme de l'accommodation d'origine traumatique sont ordinairement d'une très grande bénignité : et l'on peut dire que, en général, tous les troubles qu'il occasionne disparaissent rapidement et sans laisser de trace. Même dans les cas, plus graves en apparence, d'astigmatisme traumatique de la lentille, la guérison définitive, quoique un peu plus longue à obtenir, survient toujours au bout de quelques jours ; probablement au moment de la résorption des suffusions sanguines qui s'étaient produites à la face externe du muscle ciliaire et qui comprimaient irrégulièrement le cristallin. Toujours est-il que, dans tous les faits bien observés, l'acuité

visuelle n'a subi aucune diminution appréciable, à moins cependant que le traumatisme n'ait déterminé du même coup quelque complication du côté des membranes profondes de l'œil ; auquel cas les troubles de la vision ne sont plus attribuables au spasme lui-même, mais bien aux lésions concomitantes.

Traitement. — Quant aux indications thérapeutiques à remplir, elles sont on ne peut plus simples ; puisque en général, quelques gouttes du collyre ordinaire au sulfate neutre d'atropine suffisent amplement à la guérison, et font disparaître tous les accidents comme par enchantement. Il ne faut point d'ailleurs s'étonner de voir quelquefois les premières gouttes d'atropine rester complètement inefficaces, en raison de la résistance toute spéciale du myosis traumatique, sur laquelle nous avons déjà appelé l'attention ; car bientôt le sphincter interne de l'iris finit par céder et la contracture du muscle ciliaire disparaît d'une manière définitive. On pourrait alors, au besoin, remplacer l'atropine par la daturine, l'hyosciamine ou la duboisine qui donneraient également d'excellents résultats. Une déplétion énergique, pratiquée au moyen de la ventouse d'Heurteloup, pourra aussi, dans bien des cas, rendre de grands services.

b. — Paralysie du muscle de l'accommodation et du sphincter pupillaire.

L'abolition plus ou moins complète, à la suite des traumatismes du globe de l'œil, de la contractilité du muscle de l'accommodation ne nous arrêtera pas longtemps ; car cet accident, aujourd'hui mieux connu de tous les ophthalmologistes, ne saurait être mis en doute ni soulever la moindre discussion.

Le muscle ciliaire circulaire, d'ailleurs, peut être, suivant les cas, privé complètement ou en partie seulement des fonctions qui lui sont dévolues, d'où la distinction très importante à établir entre la simple diminution ou parésie du pouvoir accommodateur et la suppression totale ou paralysie com-

plète de l'accommodation. En raison des liens très étroits qui unissent, comme nous l'avons déjà dit en parlant du spasme, le muscle ciliaire et le sphincter de la pupille, ce dernier est presque toujours atteint d'inertie ou d'impuissance absolue en même temps que le muscle accommodateur ; d'où l'on peut conclure, en général, que ces deux affections marchent de pair, et restent toujours associées.

Il est toutefois quelques exceptions à cette règle, lesquelles, à cause de leur rareté même, méritent de fixer l'attention : aussi, bien qu'en thèse générale on puisse dire, que toute mydriase traumatique est accompagnée de paralysie du muscle de l'accommodation, cette proposition cesserait d'être vraie si on avait la prétention de l'appliquer à tous les cas. Il existe, en effet, quelques observations de paralysie isolée du sphincter pupillaire, en dehors de toute altération de l'appareil accommodateur ; et, pour notre compte personnel, nous avons été à même de rencontrer deux fois cette sorte d'anomalie. Dans le premier fait, la mydriase isolée résultait de la contusion du globe de l'œil par un morceau de fer de la grosseur du pouce, projeté avec une certaine force ; dans le second, elle était la conséquence d'une chute assez violente sur la région frontale : mais, malgré les recherches les plus attentives, nous n'avons pu, dans aucune de ces observations, reconnaître la moindre diminution de contractilité du muscle ciliaire. D'où il résulte, comme conclusion définitive, que toute mydriase, survenant brusquement à la suite et comme conséquence d'un traumatisme, doit *a priori* faire songer à une parésie ou à une paralysie absolue de l'accommodation ; mais que cette hypothèse doit toujours subir un contrôle sévère avant de passer à l'état d'affirmation.

Fréquence et étiologie. — Nous établirons, sous le rapport de la fréquence des troubles par insuffisance de l'accommodation, la même subdivision que nous avons admise déjà à propos des spasmes, car il existe assurément de grandes différences entre le nombre des simples parésies et celui des paralysies vraies du muscle ciliaire, après les traumatismes. Si, en effet, il n'est pas très rare de rencontrer une légère diminution

d'action, une certaine paresse du muscle accommodateur après les contusions du globe, nous croyons, au contraire, assez peu fréquente l'abolition totale de la puissance accommodative. Cette opinion, d'ailleurs, est basée : d'une part, sur notre expérience et nos recherches personnelles, qui nous ont permis de constater assez souvent l'existence de la parésie, et quatre fois seulement celle de la paralysie absolue du muscle de l'accommodation. Elle est appuyée, d'autre part, sur une statistique de trente-neuf cas de paralysie du muscle ciliaire, rassemblés par Scheby-Buch de 1862 à 1869, à la clinique de Völckers, d'Esmarch et de Bartels, et dans laquelle nous ne trouvons pas signalé une seule fois le traumatisme comme cause étiologique. Nous y trouvons notés, en effet : 20 fois la diphthérie buccale ; 3 fois la diphthérie, suite de plaie ; 1 fois la diphthérie vaginale et cutanée ; 5 fois l'empoisonnement par des boudins ; 3 fois la scrofule ; 1 fois l'alcoolisme ; 1 fois le typhus ; 1 fois une pneumonie ; et dans aucun des autres cas il n'y avait de cause appréciable. Donc, en admettant même que quelques-unes de ces dernières puissent être attribuées à quelque coup passé inaperçu, il n'en résulte pas moins que les cas de paralysie vraie, rattachés à cette étiologie spéciale, sont en réalité assez peu nombreux.

Quant aux conditions mêmes dans lesquelles se produisent ces paralysies, elles sont assez nombreuses, mais ne sauraient toutes rentrer dans le cadre restreint que nous envisageons en ce moment : celles, par exemple, qui sont la conséquence des blessures profondes de l'orbite, et qui résultent évidemment de la section directe des nerfs ciliaires ou de la branche motrice du ganglion ophthalmique, dont nous avons observé plusieurs cas ; celles, d'autre part, qui surviennent à la suite de la division immédiate du muscle ciliaire par un instrument tranchant, et dont nous avons rapporté une observation à propos des plaies pénétrantes du globe de l'œil, ne sauraient nous occuper actuellement, et doivent être, à juste titre, rangées au nombre des complications des blessures du nerf optique ou de la sclérotique. Les seules que nous ayons en vue en ce moment, sont les paralysies isolées, survenant

en dehors de toute autre lésion, et constituant par elles-mêmes une véritable affection traumatique ; or, dans tous les cas, elles sont constamment déterminées par une contusion directe du bulbe ou par un coup porté sur l'une quelconque des parois osseuses qui contribuent à la formation de la cavité orbitaire. Les faits que nous avons observés étaient la conséquence, soit de chutes sur la tête, soit de contusion de l'œil par des projectiles de toute nature, lancés avec une certaine force.

Pour ce qui est de la question de savoir par quel mécanisme se produisent ces paralysies, nous devons avouer notre ignorance ; car, comme le dit avec raison le professeur Arlt, nous ne possédons pas de notions exactes sur leur pathogénie. Toutefois, comme le fait encore remarquer un peu plus loin ce savant ophthalmologiste : « on ne peut guère s'imaginer une solution de continuité dans les nerfs ciliaires, sans qu'il y ait en même temps rupture vasculaire quelque part ; aussi, me paraît-il bien plus judicieux de supposer un épanchement sanguin entre la choroïde et la sclérotique, agissant sur les nerfs ciliaires par compression, que d'admettre un tiraillement traumatique ou une déchirure de ces nerfs. » Nous ajouterons, d'ailleurs, que cette hypothèse a été confirmée de tout point par les récentes expériences de Berlin sur les lapins ; par conséquent les suffusions sanguines sous-choroïdiennes nous semblent, à bon droit, expliquer la plus grande partie des paralysies du muscle de l'accommodation et du sphincter pupillaire. Seuls, les cas où cette affection vient compliquer les ruptures de la choroïde, pourront-ils être rattachés à la déchirure de quelques-uns des rameaux nerveux qui cheminent entre la choroïde et la sclérotique.

Symptomatologie. — La paralysie du muscle ciliaire s'accompagnant presque toujours, ainsi que nous l'avons déjà dit plus haut, de mydriase, les symptômes de cette double affection comprendront naturellement l'ensemble de ceux qui correspondent à chacun de ces groupes pris isolément. La pupille sera donc toujours plus ou moins dilatée, parfaitement arrondie, ovale ou elliptique, absolument immobile, et re-

belle à toute excitation réflexe provenant d'une source lumineuse ou d'une irritation de la conjonctive ou de la cornée. Quant aux troubles fonctionnels résultant de la disparition du pouvoir accommodateur, ils seront, dans tous les cas, la conséquence immédiate de l'éloignement du punctum proximum, et varieront d'ailleurs légèrement suivant l'état antérieur du globe de l'œil, considéré au point de vue de la réfraction. C'est ainsi qu'une vue emmétrope n'accusera aucune diminution appréciable de la vision des objets éloignés, mais une confusion d'autant plus prononcée que ceux-ci seront plus rapprochés; qu'un œil hypermétrope verra beaucoup moins distinctement de loin, et surtout de près ; tandis que, pour un myope, il en résultera à peine quelques inconvénients, qui passeront même le plus souvent inaperçus. Un caractère enfin qu'on peut regarder avec raison comme pathognomonique et qu'il faut toujours rechercher, est la disparition subite et instantanée de ces différents troubles de la vision par l'instillation de quelques gouttes du collyre au sulfate neutre d'ésérine, et même encore par l'emploi des verres convexes. Tous ces symptômes, il est vrai, varieront en proportion même du degré d'inertie du muscle accommodateur; mais il ne s'agit là, en somme, que d'une question d'approximation qui sera toujours très facile à résoudre en se basant sur les principes généraux que nous venons d'exposer. Nous ne saurions donc insister davantage, et nous passons de suite à l'étude du diagnostic différentiel.

Diagnostic. — Le seul point réellement important et que nous devions examiner, consiste à rechercher par quel moyen on peut reconnaître et affirmer que la paralysie de l'accommodation est bien en réalité le fait d'un traumatisme; car, à vrai dire, tout l'intérêt du problème se résume dans la question du diagnostic étiologique. Or, en dehors de certains agents toxiques, tels que l'atropine, la daturine, l'hyoscyamine et la duboisine, il n'est guère que la diphthérie et certains états généraux graves, comme la fièvre typhoïde et le typhus, qui soient susceptibles de déterminer de pareils troubles du côté de la vision; dans quelques cas exceptionnels

aussi, ils ont été notés à la suite de simples phlegmasies, telles qu'une angine catarrhale, une pneumonie, etc. Il faudra donc scruter avec le plus grand soin les antécédents du malade, et rejeter de la façon la plus formelle toute espèce d'intervention traumatique, chaque fois qu'il existera quelque affection morbide antérieure à laquelle on pourra vraisemblablement rattacher la diminution ou l'abolition complète du pouvoir accommodateur.

Il est une remarque, toutefois, que nous devons faire, car elle peut, dans quelques cas, avoir une véritable importance pratique et mettre jusqu'à un certain point sur la voie du diagnostic : c'est que toutes les paralysies consécutives à une maladie générale occupent ordinairement les deux yeux à la fois, tandis qu'à la suite d'une contusion du globe, la lésion est presque toujours unilatérale. En dehors de cette légère différence, le diagnostic n'est guère possible que par exclusion.

Pronostic. — D'une manière générale, on peut dire que la paralysie traumatique du sphincter pupillaire et du muscle accommodateur ne présente pas de gravité sérieuse, tant qu'elle n'atteint pas un degré très élevé; la guérison est la règle dans les cas auxquels nous faisons allusion. Mais, par contre, quand l'accommodation est totalement abolie, il ne faut pas trop espérer une amélioration bien notable, sous peine d'être complètement désillusionné; car malheureusement la plupart de ces troubles prononcés sont au-dessus des ressources de la thérapeutique. Le pronostic, en somme, assez bénin dans les cas légers, est au contraire relativement grave quand la lésion dépasse un certain degré.

Traitement. — Quant au traitement, il se divisera tout naturellement en traitement curatif et en traitement palliatif, ce dernier ne devant, bien entendu, être employé qu'après avoir vainement et inutilement eu recours aux moyens réellement actifs.

Le traitement curatif aura pour but de rendre au muscle ciliaire et au sphincter pupillaire la contractilité qu'ils ont perdue; les meilleurs procédés pour y parvenir, d'ailleurs, consisteront dans l'instillation répétée du collyre au sulfate

neutre d'ésérine et dans des fomentations aromatiques spiritueuses ; au besoin, l'emploi de l'électricité localement appliquée et quelques injections sous-cutanées de strychnine rempliraient les indications. Quand, après un temps suffisamment prolongé, l'inutilité de ces médications deviendra évidente, il n'y aura plus qu'un seul moyen de parer aux troubles de la vision : c'est alors, en effet, que l'emploi des verres convexes rendra les plus grands services. Leur choix, d'ailleurs, variera avec le degré même de la paralysie, et ce n'est guère, en général, que par tâtonnement qu'on pourra arriver à corriger exactement le trouble de la réfraction.

CORPS ÉTRANGERS DE LA CHOROÏDE.

L'importance des distinctions anatomique et pathologique que nous avons déjà établies entre les parties antérieure et postérieure de la choroïde, ressortira encore avec bien plus d'évidence à propos de l'étude des corps étrangers de cette membrane. Si, en effet, on rencontre assez fréquemment arrêtés dans la région ciliaire des fragments de toute espèce venus de l'extérieur, leur implantation dans l'épaisseur de cette membrane est tellement rare en arrière de l'*ora serrata*, que nous ne connaissons pas d'exemple authentique de corps étranger de la région postérieure de la choroïde. Dans tous les faits de cette nature, le corps étranger, au lieu de rester parfaitement limité à la trame même de cette membrane, est toujours implanté en même temps en partie dans la sclérotique et en partie dans la rétine, voire même dans l'humeur vitrée ; aussi ces cas complexes nous paraissent-ils devoir être rangés, avec beaucoup plus de raison, dans la catégorie des corps étrangers profonds du globe de l'œil, avec lesquels nous les décrirons. Cette particularité, d'ailleurs, s'explique tout naturellement par la structure spéciale de la choroïde à ce niveau et par le mode de pénétration des corps étrangers jusque dans les membranes profondes. L'épaisseur du stroma choroïdien, en arrière de l'équateur, ne mesurant jamais plus d'un demi-

millimètre au maximum, ne saurait englober une particule quelconque, si petite fût-elle ; et, d'un autre côté, en raison aussi de la délicatesse extrême de cette trame éminemment vasculaire, on comprendrait difficilement qu'elle pût servir de barrière définitive à un corps étranger animé d'une vitesse suffisante pour traverser sans peine la tunique albuginée. Les corps étrangers de la choroïde proprement dits ne peuvent donc, en somme, se rencontrer que dans la région ciliaire, et c'est à cette classe seulement que se rapportent les détails qui vont suivre. On s'explique d'ailleurs sans peine comment, en raison des dimensions relativement considérables du corps ciliaire, ils ne traversent pas d'ordinaire cette espèce de tissu spongieux et restent implantés dans son épaisseur.

Fréquence et étiologie. — Les exemples de ce genre de traumatisme ne sont malheureusement que trop nombreux dans la pratique, et beaucoup des énucléations consécutives à des blessures du globe de l'œil ne reconnaissent pas d'autre cause. Pour notre compte personnel, nous n'avons pas observé moins de quatre ou cinq exemples d'extirpation du bulbe nécessitée par la présence de fragments métalliques fixés dans la région ciliaire. Il s'agit, dans tous ces cas, de petits morceaux de fer ou d'acier, de débris de capsule, de fragments de verre ou de porcelaine projetés avec une certaine force à la suite d'explosions ou pendant les travaux de burinage. Ces accidents se rencontrent aussi d'une manière à peu près constante chez les ouvriers, chez les employés de fabriques d'eau de Seltz ou de produits chimiques, et assez souvent même chez les enfants qui ont la malheureuse idée de s'amuser avec des capsules fulminantes. Les femmes, pour un motif inverse, y sont très rarement exposées.

Symptomatologie. — Les symptômes déterminés par la présence des corps étrangers au niveau de la région ciliaire sont, il faut bien l'avouer, dans la plupart des cas, d'une extrême gravité ; on peut même dire, sans crainte d'être taxé d'exagération, que quatre-vingt-dix-neuf fois sur cent, les conséquences presque fatales et immédiates de cet accident consistent dans le développement d'une irido-cyclite traumatique

suraiguë, bien souvent compliquée de la fonte purulente du globe de l'œil.

Dans les cas, relativement exceptionnels, où la réaction inflammatoire n'aboutit pas d'emblée à la suppuration, l'irido-cyclite passe peu à peu par les différentes phases que nous avons signalées en traitant de l'irido-choroïdite traumatique, et aboutit finalement à l'atrophie complète du globe de l'œil. Mais ce n'est qu'après une longue série de poussées aiguës et au prix des plus vives douleurs qu'on obtient ce résultat relativement favorable ; encore le bien-être qu'il procure n'est-il pas toujours de longue durée.

Le plus ordinairement, dans l'immense majorité des cas, pourrions-nous dire avec plus de précision, les accidents inflammatoires prennent, dès le début, un caractère de gravité exceptionnelle : le globe de l'œil augmente considérablement de volume, la conjonctive devient le siège d'un énorme chémosis ; la chambre antérieure ne tarde pas à se remplir de pus qui s'accumule dans le sillon scléro-cornéen ; des douleurs véritablement atroces rendent tout repos absolument impossible. Or, à ces premiers symptômes il est facile de reconnaître l'éclosion d'une irido-choroïdite suppurée ou d'une panophtalmite, qui détermine, si l'on n'intervient rapidement, la rupture de la sclérotique, à moins que l'ouverture d'entrée du corps étranger ne soit suffisante pour donner issue à la suppuration. La fonte de l'œil en est la conséquence fatale.

Tels sont, en résumé, les symptômes les plus ordinaires déterminés par la présence des corps étrangers dans l'épaisseur du corps ciliaire ; mais il est quelques faits, fort rares à la vérité, qui font exception à cette règle, et qui, en raison même de leur rareté, offrent un immense intérêt et méritent, à ce double titre, de fixer l'attention : nous voulons parler des observations d'enkystement du corps étranger. Tout exceptionnelle que soit cette tolérance, elle n'en existe pas moins, et s'explique bien simplement, d'ailleurs, par la formation d'une véritable enveloppe fibreuse au pourtour du corps du délit, qui se trouve ainsi isolé et mis, pour un cer-

tain temps du moins, dans l'impossibilité absolue d'amener une irritation de voisinage. L'observation suivante, présentée en 1870 par Businelli à l'Académie de Modène, nous semble tellement intéressante à ce point de vue, que nous prendrons la liberté de la rapporter tout au long.

Observation XCIII. — Il s'agit d'un jeune homme de vingt-cinq ans, qui se présenta dix-huit jours après l'accident. L'œil, atteint par un éclat de capsule, montrait tous les signes d'irido-choroïdite ; la cornée et le cristallin étaient intacts. A l'éclairage oblique, on voit, à proximité du segment supéro-interne du cristallin, une petite tumeur arrondie, blanchâtre, qui fait saillie dans le corps vitré ; ce dernier est trouble. Le malade assure que, dans les premiers jours, on voyait le point d'entrée du corps étranger dans la sclérotique, non loin de l'angle interne de l'œil. Sensibilité très vive à la pression. Après insuccès de la médication calmante, Businelli pratiqua, en arrière du corps ciliaire, une incision oblique des parois oculaires, de façon à ouvrir le kyste où il supposait la présence du corps étranger. Liquide séreux, sanguinolent, mais pas de particule métallique. — Diminution de la pression intra-oculaire, disparition de la douleur et de l'injection ; cicatrisation rapide de la plaie et amélioration telle de la vision, presque entièrement abolie auparavant, que le malade peut compter les doigts à plusieurs pouces. La petite tumeur devint jaunâtre et diminua de volume, sans toutefois disparaître. Cet état se maintient depuis six mois. Si de nouveaux accidents survenaient, l'auteur n'hésiterait pas à tailler un petit lambeau sclérotical dans la région de la tumeur et à tenter l'extraction du fragment de cuivre avec de petites pinces.

Il faudra donc toujours avoir présente à l'esprit la possibilité d'une pareille exception, et rechercher avec soin, quand les accidents inflammatoires ne sont pas trop intenses, s'il ne se développerait pas dans quelque point de la région ciliaire une tumeur kystique, appréciable, comme dans le cas présent, à l'éclairage oblique ou à l'ophtalmoscope ; car de cette découverte résulteront des conséquences importantes au point de vue du mode d'intervention chirurgicale.

Diagnostic. — Mais comme, avant tout, il faut être bien certain de la pénétration et de la présence du corps étranger dans le corps ciliaire, nous allons voir sur quelle base repose le diagnostic. Or, trois points particulièrement importants

doivent faire admettre *à priori* la réalité de cette hypothèse et transformer presque en certitude la probabilité de l'implantation d'un corps étranger dans cette région : les explications fournies par le blessé, qui déclare formellement que l'œil a été frappé par une particule métallique ou autre de petites dimensions; l'existence, au niveau de la conjonctive et de la sclérotique, de la plaie d'entrée du corps du délit; et enfin la rapidité du développement des accidents inflammatoires ne sauraient laisser aucun doute sur ce point. Joignez à cela la constatation directe, possible seulement dans quelques faits exceptionnels, du corps étranger, à l'aide de l'éclairage latéral ou de l'ophtalmoscope, et le diagnostic sera certain. Il est toutefois un dernier signe d'une importance non moins grande, et qu'on devra toujours rechercher immédiatement, lorsque les dimensions de la plaie scléroticale le permettront : nous voulons parler de l'exploration du trajet au moyen d'un petit stylet boutonné. On pourra de cette façon arriver quelquefois jusque sur le corps étranger, dont la sensation directe sera facilement reconnaissable.

Dans les cas même où l'intensité de la réaction inflammatoire ferait craindre, à bon droit, la pénétration, nous n'hésiterions point à conseiller l'agrandissement de la plaie d'entrée, pour assurer ainsi définitivement le diagnostic. Nous avons vu plusieurs fois notre maître Galezowski suivre devant nous cette ligne de conduite, qui nous paraît absolument indiquée et rationnelle.

Pronostic et complications. — Les accidents produits par les corps étrangers implantés dans le corps ciliaire sont toujours d'une extrême gravité, ce qui n'a pas lieu de nous étonner, quand on songe à la sensibilité toute particulière de cette région. Car, comme l'a dit avec beaucoup de raison le professeur Arlt, « on peut admettre qu'à égalité de lésion traumatique et de propriétés physiques, un corps étranger sera plus facilement toléré dans la partie postérieure du globe, surtout en arrière de l'*ora serrata*, que dans le voisinage ou au contact de la portion antérieure du *tractus* uvéal ». Cette vérité est tellement évidente, que, comme nous l'avons dit

plus haut, la perte absolue du globe de l'œil est la règle à la suite de pareils traumatismes. Les quelques exceptions publiées contre cette manière de voir constituent de véritables curiosités pathologiques sur lesquelles il ne faut pas trop compter. Si encore le danger restait limité à l'organe atteint et ne risquait pas tôt ou tard de retentir jusque sur son congénère, le patient aurait au moins la consolation de ne point devenir complètement aveugle ; mais malheureusement il en est tout autrement, et les faits sont là pour démontrer que, de toutes les affections traumatiques du globe de l'œil, les corps étrangers implantés dans la région ciliaire prédisposent le plus aux accidents sympathiques : triste conclusion, il est vrai, mais que tout chirurgien doit avoir bien présente à l'esprit quand il s'agit de discuter la question d'intervention thérapeutique.

Traitement. — Les indications du traitement, en effet, varieront suivant l'époque à laquelle remontera le traumatisme, et suivant aussi la forme et l'intensité des accidents inflammatoires déterminés par la présence du corps étranger.

Dans tous les cas où le malade se présentera immédiatement ou quelques heures seulement après la blessure, les dimensions de la plaie d'entrée dicteront seules la conduite à suivre. Si elles sont assez grandes, en effet, pour permettre une exploration facile à l'aide du stylet, et pour s'assurer de la position exacte occupée par le corps du délit, il n'y a pas à hésiter un seul instant : l'extraction doit en être pratiquée le plus tôt possible, en agrandissant, au besoin, l'ouverture d'entrée. Si, au contraire, la plaie scléroticale est trop petite ou à peine visible et qu'on ne puisse reconnaître d'une manière certaine la position occupée par le corps étranger, on sera forcément obligé de renoncer à l'extraction immédiate, pour ne s'adresser qu'à l'élément inflammatoire : les antiphlogistiques de toute nature employés avec largesse trouveront alors leur indication la plus formelle, à la condition, toutefois, de surveiller attentivement la marche de l'affection et de se tenir prêt à intervenir activement, le cas échéant.

La même règle de conduite nous paraît absolument appli-

cable quand on est consulté, quelques jours après l'accident, en pleine évolution de l'irido-choroïdite traumatique : si les dimensions de la plaie et la connaissance exacte de l'emplacement du corps étranger le permettent, l'extraction sera le meilleur des antiphlogistiques; dans le cas contraire, il faudra y renoncer. Mais aussitôt que la suppuration du globe de l'œil semblera inévitable, ce qu'on reconnaîtra facilement aux symptômes si caractéristiques dont nous avons parlé plus haut, on ne saurait retarder davantage, et il faudra de toute nécessité recourir au bistouri. En pratiquant, en effet, une incision suffisamment large au niveau de la plaie d'entrée du corps étranger, on obtient ainsi le double avantage d'amener une détente et un soulagement immédiats, et de pouvoir rechercher directement le corps du délit. Si ce dernier ne peut être saisi, le phlegmon suit son cours et le pus trouve une issue facile par l'incision de la sclérotique; quand on est, au contraire, assez heureux pour en pratiquer l'extraction, les accidents inflammatoires diminuent avec une rapidité surprenante, et l'œil s'atrophie peu à peu, mais sans occasionner la moindre douleur ni le moindre danger.

Dans les cas exceptionnels d'enkystement du corps étranger, faut-il intervenir activement ou rester dans l'inaction? Quelle doit être la conduite du praticien? Nous ne saurions mieux faire que de recommander, en pareille circonstance, la pratique qu'a suivie Businelli dans l'exemple remarquable que nous avons rapporté tout à l'heure : tant que le corps étranger enkysté ne déterminera pas de réaction inflammatoire, ni d'augmentation dans la tension du globe de l'œil, ni trouble sympathique d'aucune espèce du côté opposé, nous croyons prudent de s'abstenir et d'attendre.

Si l'augmentation de volume du kyste fait craindre, à un moment donné, l'apparition d'accidents glaucomateux, il sera indiqué, comme l'a fait ce savant chirurgien, de pratiquer une incision qui aura le double avantage de permettre l'issue du liquide en excès, d'une part, et la recherche directe du corps étranger, d'autre part.

Mais dans tous les cas où une particule métallique, ainsi

parfaitement visible et enkystée, occasionnera des accidents d'irido-choroïdite du côté malade, ou quelques troubles, même peu prononcés, dans l'autre œil, il faut de toute nécessité en pratiquer l'extraction; sinon, l'énucléation du globe devient la seule ressource quand des essais prudemment répétés sont restés infructueux. Le même sacrifice est, à notre avis, absolument indispensable toutes les fois qu'il existe dans l'œil atteint par sympathie, non plus seulement des troubles fonctionnels, mais des lésions matérielles et appréciables à nos moyens d'investigation : en pareille occurrence, la simple extraction du corps étranger, fût-elle même assez facile, nous semble insuffisante, et nous croyons l'énucléation formellement indiquée.

CHAPITRE HUITIÈME

DU TRAUMATISME, DES BLESSURES ET DES CORPS ÉTRANGERS DE LA RÉTINE

Les considérations nouvelles auxquelles ont donné lieu, dans ces dernières années, les recherches ophtalmologiques entreprises dans le but d'élucider l'influence exercée par les traumatismes du globe de l'œil sur la rétine, donneront certainement à ce chapitre un très grand intérêt; d'autant plus que nous aurons à traiter plusieurs questions très obscures encore, malgré les nombreux travaux dont elles ont été l'objet, et qui présentent cependant une immense importance. Il nous suffira, pour en donner actuellement une idée, de citer, par exemple, la commotion rétinienne; question à l'ordre du jour, mais sujette encore à bien des discussions, et dont la solution définitive ne paraît pas possible aujourd'hui. Toutefois, avant d'aborder cette étude, il ne sera peut-être pas superflu de rappeler, en quelques mots seulement, les notions les plus élémentaires de l'anatomie de la rétine, et les rapports exacts qu'affecte cette membrane avec les parties voisines. Les détails sur lesquels nous devrons insister plus tard de-

viendront ainsi beaucoup plus faciles à comprendre, et notre description y gagnera certainement en clarté. Nous serons, d'ailleurs, aussi concis que possible, et nous n'insisterons sur aucune particularité qui ne soit susceptible d'une application pratique.

La rétine est une membrane mince, molle, parfaitement transparente à l'état normal, étendue depuis l'entrée du nerf optique, dont elle est une sorte d'épanouissement, jusqu'au niveau de l'ora serrata, où elle perd les caractères qui lui sont propres, pour se confondre avec la choroïde et l'hyaloïde, intimement réunies à partir de cette limite. Les deux faces, interne et externe, de la rétine sont absolument libres et dépourvues de toute adhérence avec la choroïde et le corps vitré, dans toute la partie postérieure, et jusqu'au voisinage de l'ora serrata; ce qui explique la production relativement facile des décollements de cette membrane en arrière de l'équateur. Nous devons cependant faire observer qu'il existe une exception à cette règle, au niveau de la tache jaune, qui présente d'une manière constante une certaine adhérence avec la choroïde : ce fait nous paraît d'ailleurs précisément en rapport avec la rareté excessive du décollement dans cette région. L'épaisseur de la rétine, qui varie entre $0^{mm},3$ et $0^{mm},4$ au niveau de la papille, augmente un peu jusque vers la macula, où se trouve le maximum $0^{mm},428$, d'après Müller, puis diminue jusqu'à l'ora serrata, où elle atteint seulement $0^{mm},1$; cette dernière mesure est sensiblement aussi celle qui correspond à la fosse centrale. Comme structure, la rétine se compose de deux couches principales : l'une externe, qui comprend les cônes et les bâtonnets; l'autre, interne, constituée par les nombreux éléments interposés entre les membranes limitantes interne et externe. Au niveau de l'ora serrata, les éléments nerveux disparaissent, et il ne reste plus que la limitante interne, qui se prolonge beaucoup plus en avant, et disparaît bientôt par sa fusion avec la choroïde et la membrane du corps vitré. La macula lutea, ou tache jaune, qui constitue le point le plus sensible et le plus important de la membrane nerveuse, occupe à peu près exactement le pôle

postérieur du globe de l'œil; elle se trouve située à 3mm en dehors et à 1mm au-dessous de la papille; elle mesure environ 2mm d'étendue et présente à son centre la fosse centrale, dont la couleur noirâtre est due à l'amincissement excessif de la rétine, qui laisse ainsi voir à nu le pigment sous-jacent. Un dernier point non moins important est la question d'irrigation de la rétine : or il est absolument démontré que le système vasculaire, composé de l'artère et de la veine centrales, loin d'être absolument indépendant, présente une communication directe, au pourtour de l'entrée du nerf optique, avec le système vasculaire de la choroïde, par l'intermédiaire du cercle artériel de Haller; mais jamais il n'y a la moindre anastomose, au niveau de l'ora serrata, avec les branches émanées des ciliaires longues. Quant à la situation exacte des ramuscules vasculaires dans l'épaisseur même de la rétine, elle mérite également de fixer l'attention au point de vue spécial du siège et de la forme des épanchements sanguins; nous nous contenterons de dire que les artérioles cheminent toujours dans les parties les plus internes de la rétine, et que le plus grand nombre se rencontre dans la couche même des fibres optiques ou à leur voisinage.

Ces quelques notions, indispensables à la compréhension du sujet, rappelées ainsi très brièvement, nous allons passer immédiatement à l'étude des différentes lésions de la rétine d'origine traumatique, et tracer le cadre que nous avons à parcourir. Les conséquences, d'ailleurs, varieront beaucoup suivant la nature et l'intensité du choc; selon que l'on aura affaire à une blessure vraie ou à une contusion proprement dite; suivant enfin qu'il y aura ou non pénétration d'un corps étranger jusque dans l'épaisseur de la membrane nerveuse.

Partant de ce fait que, dans certaines affections traumatiques du globe de l'œil, caractérisées par une amblyopie plus ou moins prononcée, mais toujours passagère, on ne trouve aucune lésion matérielle capable d'expliquer ces troubles fonctionnels, on pensa tout naturellement, par analogie avec ce qui se passe du côté du cerveau, pouvoir en attribuer la cause à une perturbation, à un ébranlement des éléments ré-

tiniens; d'où la dénomination générale de « commotion rétinienne », sous laquelle on a rangé, à tort ou à raison, toutes les observations de cette nature. Nous aurons donc à examiner en premier lieu ce qu'il faut penser d'une pareille opinion.

Dans une seconde catégorie, de tout point comparable à la précédente et non moins remarquable, d'ailleurs, par l'absence de toute altération anatomique appréciable à nos moyens d'investigation, viennent se grouper les exemples curieux, et jusqu'à présent fort peu connus, de la perversion de certaines fonctions physiologiques de la rétine, et en particulier de la perte plus ou moins complète de la perception des couleurs. Nous verrons, à ce propos, toute l'importance qu'il faut attacher à ces troubles bizarres, récemment étudiés sous le nom de « dyschromatopsie traumatique ».

A un degré plus avancé, il ne s'agit pas seulement de troubles fonctionnels : la contusion du bulbe donne naissance à de véritables lésions plus ou moins accentuées, il est vrai, selon l'intensité même du traumatisme, mais faciles à reconnaître, dans tous les cas, au moyen de l'ophtalmoscope : les apoplexies traumatiques et les déchirures isolées de la rétine répondent à cette classe d'affections.

La membrane nerveuse, au lieu de se rompre en partie ou en totalité par le fait des tiraillements qu'elle a subis sous l'influence du choc, peut, au contraire, offrir une résistance telle que, fixée par ses deux extrémités, d'une part, au pourtour du nerf optique, d'autre part, au niveau de l'ora serrata, il en résulte un décollement de la rétine dans les points intermédiaires. Les rapports intimes qui existent, à l'état normal, entre la face externe de cette membrane et la face interne de la choroïde peuvent, du reste, être également modifiés chaque fois qu'une hémorragie provenant de l'une quelconque de ces deux sources sera assez abondante pour s'insinuer dans leur intervalle, sans toutefois faire irruption jusque dans l'humeur vitrée. Tous ces faits rentrent dans la question des décollements traumatiques de la rétine.

Viennent enfin les observations dans lesquelles la lésion, au lieu d'être produite par un choc ou par une contusion pro-

prement dite, est la conséquence de la pénétration d'un corps étranger de petite dimension jusque dans la trame même du tissu rétinien ; or cet accident donne lieu à toute une série de symptômes et de troubles particuliers dont l'ensemble constitue l'histoire des corps étrangers de la rétine.

Nous voyons donc, en résumé, que les affections traumatiques de la rétine sont loin de présenter les mêmes caractères et la même manière d'être, et qu'au contraire les variétés qu'on peut rencontrer dans la pratique sont assez nombreuses. Aussi, pour les embrasser toutes dans notre description, devrons-nous passer successivement en revue :

1° La commotion rétinienne ;
2° La dyschromatopsie traumatique ;
3° Les apoplexies traumatiques de la rétine ;
4° Les ruptures isolées de cette membrane ;
5° Le décollement traumatique ;
6° Les corps étrangers de la rétine.

Nous ne parlerons pas, à dessein, des inflammations traumatiques de la rétine, par la raison toute simple qu'elles sont toujours combinées aux altérations de même nature de la choroïde, et que nous nous sommes déjà assez longuement étendu sur ce sujet dans le chapitre précédent. Nous en dirons tout autant des blessures qui ont trouvé leur place toute naturelle à l'étude des plaies pénétrantes du globe de l'œil, aussi n'y reviendrons-nous pas.

DE LA COMMOTION RÉTINIENNE

On comprenait généralement jusqu'à ces derniers temps, sous la dénomination de « commotion rétinienne », toutes les observations d'amblyopie passagère plus ou moins grave, survenue brusquement après un traumatisme, et sans qu'on pût découvrir ni dans les parties externes ni dans le fond de l'œil aucune altération suffisante pour expliquer la nature des troubles fonctionnels. Nous ajouterons que même encore actuellement beaucoup de spécialistes se servent à tort de cette

expression impropre, qu'on devrait, comme nous espérons le démontrer, rejeter à tout jamais et d'une façon définitive. Dans l'impossibilité où l'on était, en effet, de rattacher cette diminution de l'acuité visuelle à des lésions matérielles appréciables, on en attribuait la cause, comme pour la commotion cérébrale d'ailleurs, à des hypothèses plus ou moins vraisemblables, mais malheureusement en opposition flagrante avec les résultats de l'observation clinique. Le prétendu déplacement moléculaire survenu dans les éléments de la rétine, et principalement dans les cônes et les bâtonnets, ne repose, en effet, non seulement sur aucune démonstration, mais paraît absolument contraire aux données de l'anatomie et de la physiologie; et comme le fait justement remarquer Testelin, dans une revue critique publiée sur ce sujet dans le tome III du *Monatsblœtter für Augenheilkunde*, cette explication ne saurait pas plus être admise pour la rétine qu'elle ne l'est pour le cerveau. Quant à la prétendue paralysie des vaso-moteurs rétiniens, déjà mise également en avant par Fischer pour la commotion cérébrale, elle tombe d'elle-même devant cette remarque que jamais, ni cliniquement, ni expérimentalement, les observateurs les plus compétents n'ont pu noter la moindre modification dans le calibre des vaisseaux. Toutes ces hypothèses ne faisaient donc, en somme, que cacher notre ignorance, et mieux valait certainement l'avouer franchement et se livrer à des recherches plus attentives que de se payer plus longtemps de mots inutiles et dépourvus de tout sens pratique.

A Berlin, de Stuttgart, appartient le mérite, comme le fait justement remarquer le professeur Arlt, d'avoir démontré le peu de valeur de ces hypothèses et d'être entré dans la voie des recherches exactes pour éclaircir ce point obscur de la pathologie oculaire; on peut même dire, sans crainte de se tromper, que c'est grâce aux travaux entrepris par ce savant ophtalmologiste sur cette question que la prétendue commotion rétinienne, aujourd'hui mise en doute et battue en brèche par beaucoup d'observateurs, semble bien près de disparaître à tout jamais du cadre nosologique. Pour arriver à ce but

Berlin commença par éliminer d'une manière absolue toutes les amblyopies qui surviennent à la suite des chocs de toute nature portant sur les parois de l'orbite ou sur le front et qui reconnaissent toujours, comme nous le verrons plus tard, une lésion traumatique du nerf optique, inappréciable, il est vrai, pendant les premiers temps, mais rendue bientôt évidente par le développement d'une atrophie progressive de la papille. Restaient donc les cas dans lesquels les troubles de la vision étaient la conséquence d'une contusion directe du globe de l'œil : c'est, en effet, par l'étude attentive de ces observations et par la comparaison entre eux d'un certain nombre de faits de cette nature, que ce spécialiste éminent parvint à se faire une idée assez nette du mécanisme de ces amblyopies momentanées, et put en donner définitivement une explication satisfaisante, basée tout à la fois sur la clinique et sur l'expérimentation. Les résultats des recherches de Berlin furent publiés tout au long dans les *Klinische Monastblœtter* de février et mars 1873, et ce travail, intitulé : *De l'affection connue sous le nom de commotion de la rétine*, eut alors le plus grand retentissement; nous ne saurions mieux faire, certainement, pour mettre nos lecteurs au courant de cette question difficile et peu connue, que de résumer ici l'article du savant chirurgien de Stuttgart, afin que chacun puisse juger en toute connaissance de cause. Or ce travail est basé sur huit cas types de contusion du globe oculaire, sans déchirure ni lésion aucune des membranes externes; dans tous, bien entendu, le choc, en général assez faible, n'avait porté que sur le bulbe. Les symptômes notés immédiatement après l'accident ont toujours été absolument identiques : une diminution peu considérable de la vision centrale, et presque inappréciable à la périphérie du champ visuel; une photophobie très marquée et insupportable; une injection périkératique très vive, mais localisée, surtout à certains points du pourtour de la cornée; une résistance très grande du sphincter pupillaire à l'action des mydriatiques; telles sont les particularités constamment signalées par Berlin. Quant aux résultats fournis par l'examen ophtalmoscopique, ils présentent le plus grand intérêt et

ont d'autant plus de valeur que, dans certaines observations, les malades ont pu être examinés immédiatement après l'accident, ce qui a permis de suivre, heure par heure, et pour ainsi dire minute par minute, les modifications survenues au fond de l'œil; or, au bout d'une heure environ après l'application du traumatisme, on voit apparaître dans un point de la partie postérieure du bulbe une opacité nuageuse, d'un gris mat, assez irrégulièrement étoilée, puisqu'elle permet encore de voir par places la lueur rougeâtre du fond de l'œil. Peu à peu cette teinte devient plus uniforme, pour atteindre jusqu'à la couleur gris blanc éclatant qui caractérise ordinairement l'embolie de l'artère centrale de la rétine. Les dimensions de cette opacité sont d'ailleurs excessivement variables, mais peuvent, dans certains cas, devenir considérables et atteindre jusqu'à 10 ou 12 diamètres papillaires. Cette tache grisâtre est manifestement située en arrière des vaisseaux rétiniens, dont on suit parfaitement le trajet en avant de cette dernière et dont on peut même délimiter exactement les contours. En examinant avec plus de soin, on peut s'assurer que les opacités siègent dans les couches profondes de la rétine, immédiatement sous-jacentes aux vaisseaux, et qu'il n'y a en ces points ni changement de niveau ni décollement.

Dans quatre des observations, l'opacité occupait le pourtour de la papille et la région de la macula; dans deux autres, c'étaient les portions périphériques qui étaient atteintes; deux fois enfin, la rétine présentait simultanément la teinte opaque en deux endroits différents, dans la partie antérieure du globe oculaire et dans la partie postérieure. Au bout de 24 ou 36 heures la coloration change, l'étendue de la tache blanche diminue; celle-ci devient de moins en moins épaisse, laisse apercevoir, par transparence, la teinte rouge du fond de l'œil, et au bout de deux ou trois jours, au plus, il n'en reste plus aucune trace.

Il aurait pu sembler tout naturel, après la constatation de ces altérations matérielles, de rattacher les troubles fonctionnels accusés par le malade à ces opacités de la rétine, et d'attribuer ainsi ces exemples de prétendue commotion à des

lésions passagères de la membrane nerveuse ; il n'en est rien cependant, car cette conclusion hâtive n'aurait fait que consacrer une nouvelle erreur. Berlin eut le grand mérite d'éviter l'écueil, et arriva, par l'examen comparé des lésions et des troubles observés, à conclure qu'il n'y avait pas la moindre relation entre ces deux termes ; et que dès lors on ne saurai établir un rapport de cause à effet entre les taches de la rétine et l'amblyopie produite par le traumatisme. D'une part, en effet, les troubles fonctionnels restent sensiblement les mêmes, malgré les différences de sièges affectés par les lésions reconnues à l'ophtalmoscope, et sont toujours à peu près identiques, bien que les altérations occupent soit les régions voisines de la macula, soit au contraire les parties situées à proximité de l'ora serrata. D'autre part, le maximum de ces troubles fonctionnels, loin de correspondre exactement au maximum d'intensité des opacités rétiniennes, présente une marche précisément inverse : c'est ainsi qu'au bout de vingt-quatre heures, on constate généralement une amélioration déjà très appréciable de la vision, tandis que les infiltrations nuageuses de la rétine sont à leur summum d'étendue et d'épaisseur; et que, par contre, il est absolument impossible de retrouver la moindre trace d'une altération quelconque du fond de l'œil, revenu à l'état normal, alors que le malade accuse encore une diminution assez prononcée de l'acuité visuelle. Bien plus, Berlin a observé deux cas de traumatisme du globe par un corps contondant, « où le trouble visuel présentait parfaitement le même degré et la même marche que dans le groupe de cas décrits ci-dessus, sans que l'ophtalmoscope fît reconnaître aucune altération dans la rétine. Mais tous deux offraient une vive injection périkératique et une résistance opiniâtre du sphincter irien à l'action de l'atropine; dans l'un des cas cet état d'irritation s'exaspéra et amena une violente iritis. »

On ne pouvait donc pas cliniquement rattacher l'un à l'autre ces deux symptômes; et en réalité, la solution de la question ne paraissait guère plus avancée : l'explication, tout au moins, restait encore a trouver.

L'esprit investigateur de Berlin ne se laissa pas arrêter par les difficultés; et ce savant ophtalmologiste résolut de demander à l'expérimentation le secret qu'il ne pouvait arracher, faute d'examen anatomique, à l'observation clinique: il entreprit donc une série d'expériences sur les lapins, dans le but de reproduire les altérations qu'il avait notées sur l'homme, et de rechercher, après la mort, à quelle espèce de lésions elles correspondaient. Il ne fut pas trompé dans son attente; car en se plaçant dans les mêmes conditions, il obtint les résultats les plus remarquables et les plus concluants. Toutes les fois, en effet, que la contusion porte sur la sclérotique du lapin mis en expérience, on observe les mêmes lésions rétiniennes, mais en deux points différents: au niveau de la partie directement frappée, et dans celle qui lui est diamétralement opposée. Quant aux lésions anatomiques, elles présentent, dans tous les cas, le plus grand intérêt: au bout de vingt-quatre heures, la rétine est notablement tuméfiée dans tous les points atteints par l'infiltration nuageuse; une fois, même, Berlin trouva une déchirure, diagnostiquée pendant la vie, au moyen de l'ophtalmoscope. Il existait constamment une hémorragie assez considérable entre la choroïde et la sclérotique; cette suffusion sanguine siégeait à la fois dans la région directement intéressée et dans celle qui lui était exactement opposée.

Dans les cas où la contusion avait porté sur la cornée, on trouvait, indépendamment de l'hémorragie sous-choroïdienne au voisinage du pôle postérieur de l'œil, une certaine quantité de sang répandu en avant entre le muscle ciliaire et la sclérotique. La coïncidence entre l'hémorragie sous-choroïdienne et les opacités de la rétine en des points absolument correspondants, permet de supposer une infiltration séreuse, une sorte d'imbibition des éléments nerveux, provenant du sang épanché dans l'épaisseur de la lamina fusca. Toutes ces altérations, en somme, ne seraient que la conséquence d'une rupture incomplète de la choroïde. Mais il est un fait qui ressort surtout de ces expériences, et sur lequel insiste tout particulièrement Berlin; c'est la présence, à peu près constante, d'hémorragies dans le

voisinage immédiat du muscle ciliaire et du cristallin, d'où doit résulter une déformation de ce dernier. Si l'on ajoute à cette première donnée la résistance spéciale du sphincter pupillaire à l'action des mydriatiques, et l'existence ordinaire d'une injection périkératique, force est bien d'admettre une irritation considérable de la région ciliaire. Toutes ces causes réunies: excitation anormale du muscle constricteur de la pupille, distension exagérée en certains points de la zonule de Zinn, et compression par places de la périphérie du cristallin, contribuent donc, pour la plus grande part, à la production des troubles fontionnels qu'on a voulu rattacher à tort à la commotion de la rétine. Finalement l'auteur conclut à un astigmatisme traumatique irrégulier et passager de la lentille. « Il est très-probable, dit-il, en effet, que des hémorragies dans le voisinage immédiat du cristallin, hémorragies que nous avons démontrées expérimentalement, peuvent agir sur la forme du cristallin, et dans certaines circonstances sur sa position; et que cette action, jointe à la contraction spasmodique du sphincter de l'iris, produit un astigmatisme irrégulier, et partant un trouble visuel.

» La marche et le degré du trouble visuel s'accorderaient fort bien avec l'hypothèse d'un changement dans la forme et la position du cristallin, causé par l'effet mécanique de petits foyers hémorragiques. En particulier, l'amélioration si rapide au début s'expliquerait avec facilité par la prompte résorption des éléments liquides du sang. On comprendait aisément aussi la coïncidence assez exacte dans la durée de l'état d'irritation de l'iris et du trouble visuel, en admettant que ces deux symptômes connexes ne disparaissent qu'avec la résorption complète du sang épanché. »

Telle est, en résumé, l'opinion émise par Berlin en 1873, opinion basée avant tout sur l'observation clinique, et dont il nous reste à apprécier maintenant la valeur et l'exactitude. Nous dirons tout d'abord que quelques exemples publiés par d'autres observateurs sont venus confirmer les idées du savant spécialiste allemand, et démontrer tout à la fois l'absence de relation entre les troubles fonctionnels et les opacités réti-

niennes, et l'existence non douteuse de ces dernières, après certaines contusions du globe. Le cas de Knapp, de New-York, inséré dans le tome Ier des *Archives des maladies des yeux et des oreilles*, présente, en effet, un type remarquable de trouble généralisé à toute l'étendue du tissu rétinien et de diminution très peu marquée, au contraire, de l'acuité visuelle. Quant à l'observation suivante, publiée en 1875, par Hirschberg, dans le *Berlin Klinische Wockenschreift*, elle n'est pas moins intéressante, et mérite d'être rapportée brièvement.

Observation xciv. — Cas de commotion rétinienne confirmant de tous points les données de Berlin sur cette question.

Un machiniste de 29 ans reçoit un coup violent de cordage sur l'œil droit, le 28 septembre 1874. Aveuglé sur l'instant, il ne put distinguer les contours des gros objets que dix minutes après. A l'examen ophtalmoscopique, pratiqué le lendemain matin, on trouve, dans presque toute l'étendue visible de la rétine, un trouble diffus de teinte claire, rayonnant autour de la papille dans toutes les directions, ayant l'épaisseur normale de la rétine, diminuant d'intensité à la périphérie et laissant libre la macula. Un point très circonscrit de la périphérie, situé en dedans et en haut, présentait l'apparence d'un décollement superficiel de la rétine, analogue à celui qui serait causé par un léger plissement de cette membrane ou par un épanchement sanguin sous-choroïdien. Le soir même, plus trace de soulèvement rétinien, et l'opacité blanchâtre était bien moindre. Le 5 septembre, plus rien d'anormal dans le fond de l'œil; mais la pupille résistait aux instillations d'atropine.

Malheureusement, on est bien obligé de le reconnaître, si tous ces faits nous prouvent d'une manière certaine que les troubles fonctionnels ne sont pas en rapport immédiat avec les altérations de la rétine, ils ne nous démontrent pas cependant avec évidence qu'il s'agisse bien réellement, dans tous les cas de cette nature, d'un astigmatisme passager, consécutif à la déformation irrégulière du cristallin; certaines remarques même plaident contre la réalité d'une pareille hypothèse. Nous ne nous expliquons pas, par exemple, comment, dans la plupart de ces observations où l'auteur lui-même a noté l'existence à peu près constante d'un myosis considérable, la vision, s'exerçant à travers une pupille punctiforme, présente des

troubles aussi marqués ; alors qu'il est parfaitement démontré aujourd'hui que le trou d'épingle permet la lecture des plus petits caractères de l'échelle typographique, dans tous les cas d'astigmatisme non compliqué de lésion du fond de l'œil. La simple constatation de cette contradiction flagrante nous porte donc à croire que telle n'est pas, en réalité, la véritable cause des troubles fonctionnels, au moins dans l'immense majorité des cas ; et que si, comme le prétend Berlin, et comme nous en sommes nous-même intimement convaincu, c'est dans le système cristallinien et dans l'appareil de l'accommodation tout à la fois qu'il faut en chercher la cause, ces faits peuvent trouver une explication parfaitement rationnelle en dehors de l'astigmatisme. Or, si l'on veut bien se rappeler un instant les conséquences des contusions du globe de l'œil sur les phénomènes de l'accommodation, et les troubles par excès qui en résultent dans le fonctionnement normal du muscle ciliaire circulaire, nous pensons que ces spasmes, que ces crampes accommodatives, bien étudiées surtout par Berlin lui-même, suffisent à expliquer la plupart, pour ne pas dire la totalité des troubles rattachés à la prétendue commotion rétinienne. Point n'est besoin de faire intervenir l'astigmatisme produit par la compression plus considérable du cristallin au niveau des foyers hémorragiques, puisque les troubles qui pourraient provenir de ce chef, sont précisément annihilés par le fait du myosis traumatique concomitant ; seuls les cas dans lesquels la pupille ne sera pas excessivement resserrée, pourront à bon droit être rangés dans cette catégorie et rattachés à ce mode pathogénique. Mais pour tous les autres, nous croyons qu'il s'agit de contractions irrégulières plus ou moins marquées, mais excessivement variables du muscle accommodateur, contractions résultant évidemment de l'irritation des nerfs ciliaires par l'hémorragie qu'on trouve constamment à ce niveau. Et qu'on ne vienne pas nous objecter, contre cette manière de voir, que le spasme de l'accommodation est assez facile à reconnaître et à corriger au moyen des verres, pour qu'il soit toujours fort simple d'en reconnaître l'existence ; car nous répondrons que, dans la plupart des cas, ces faits passent com-

plètement inaperçus pour tout observateur qui, non prévenu de leur possibilité, ne les recherche pas avec la plus grande attention. Bien plus, même à la suite des investigations les plus minutieuses, cette affection peut être absolument méconnue : le jeu du muscle ciliaire, est en effet tellement irrégulier, dans certaines circonstances, que la correction au moyen des verres donne les résultats les plus disparates et les plus inattendus. A un moment donné, ce sont les verres convexes; quelques instants plus tard, au contraire, ce sont les verres concaves qui peuvent seuls produire une certaine amélioration. Les difficultés sont telles qu'elles vont même parfois jusqu'à en imposer à des hommes de la valeur de de Graefe; puisque ce célèbre ophtalmologiste rapporte tout au long l'observation d'un malade, chez lequel ces symptômes bizarres existaient à un tel degré que leur interprétation lui parut impossible.

Notre opinion, d'ailleurs, ne repose pas seulement sur des vues théoriques; elle est basée sur les faits de cette prétendue commotion rétinienne que nous avons été à même de recueillir. Or, dans les quelques exemples d'amblyopie traumatique sans lésion que nous avons pu réunir jusqu'à présent, l'existence du spasme irrégulier de l'accommodation nous a paru d'autant plus acceptable que tous les troubles fonctionnels ont disparu comme par enchantement, par la simple instillation du collyre au sulfate neutre d'atropine. La simultanéité d'action, enfin, qui unit si intimement l'un à l'autre le sphincter pupillaire et le muscle accommodateur donne tout lieu de supposer que le myosis extrême qu'on observe directement coïncide très probablement avec un spasme non moins prononcé, mais plus difficile à constater, du muscle ciliaire circulaire.

Nous conclurons donc, pour nous résumer, en disant que les observations rangées sous la dénomination impropre de « commotion rétinienne » peuvent être rattachées à deux classes principales : la première comprend tous les cas dans lesquels l'ophtalmoscope permet de reconnaître des opacités nuageuses plus ou moins étendues et toujours passagères de la rétine; la seconde, ceux qui ne présentent pas la moindre altération

du fond de l'œil. Dans la première hypothèse, il n'y a aucun rapport à établir entre les lésions constatées et les troubles fonctionnels accusés par le malade, qui reconnaissent, au contraire, le même mode pathogénique que ceux de la seconde catégorie. La cause de ces amblyopies passagères doit être attribuée, dans l'immense majorité des cas, à un trouble survenu du côté de l'accommodation. La théorie émise par Berlin, qui a le premier rattaché ces phénomènes bizarres à une déformation et à un changement de courbure du cristallin résultant de la présence de foyers hémorragiques au niveau de la région ciliaire, nous paraît embrasser la généralité des faits. Toutefois, nous ferons observer qu'à notre avis, c'est bien moins dans l'astigmatisme proprement dit que dans la crampe irrégulière du muscle ciliaire, déterminée par ces suffusions sanguines, qu'il faut rechercher la cause de ces troubles fonctionnels. On devra songer à cette affection bizarre dans tous les cas où une amblyopie survenue subitement après une contusion directe du globe de l'œil, sera accompagnée de photophobie, d'une douleur vive au niveau de la région ciliaire et d'une injection périkératique assez prononcée. L'atropine sera toujours le meilleur traitement à lui opposer.

DE LA DYSCHROMATOPSIE TRAUMATIQUE

Il faut entendre par dyschromatopsie traumatique l'ensemble des perturbations qui peuvent survenir dans la perception normale et physiologique des couleurs, à la suite d'une contusion ou d'un traumatisme quelconque du globe de l'œil, portant directement sur cet organe ou transmis jusqu'à lui par lébranlement parti du voisinage. Ces troubles sensoriels se subdivisent tout naturellement en deux grandes classes : dans la première il y a abolition presque complète de la sensation chromatique, le malade voyant tout en gris, tout en rose, tout en bleu, par exemple ; mais sans pouvoir distinguer l'une de l'autre la série des couleurs, successivement soumises à son l'observation. Dans la seconde, le patient a bien conservé, il

est vrai, la notion des différences qui existent entre les teintes et les colorations diverses qu'il regarde, il sait très bien faire une distinction entre le rouge et le vert, par exemple, entre le jaune et le bleu, etc., en ce sens que ces couleurs ne lui paraissent pas identiques; mais ce qu'il ne peut plus faire, c'est appliquer à chacune d'elles la dénomination qui lui convient. Il prendra du jaune pour du vert ou pour du rouge; du bleu pour du gris, et ainsi de suite; en somme, il n'y aura pas abolition, mais perversion seulement du sens des couleurs. Ces troubles, fort heureusement, ne sont, dans tous les cas, que momentanés et passagers.

L'histoire de cette curieuse et bizarre affection ne remonte guère au delà de quelques années; on peut dire, en effet, que les rares exemples publiés dans la science, ou recueillis par quelques praticiens distingués, étaient restés méconnus ou du moins n'avaient pas attiré l'attention d'une manière spéciale, jusqu'au jour où M. Favre, qui poursuit depuis bien longtemps ce genre de recherches, eut le mérite de les réunir, de les grouper et d'en donner une description définitive. Ce travail important, publié dans le *Lyon médical* du 25 juillet 1875, est le seul qui existe sur la matière; aussi y ferons-nous de nombreux emprunts, n'ayant jamais eu par nous-même l'occasion de rencontrer d'exemple de cette nature, malgré tout le soin que nous avons apporté, depuis près de deux ans, à l'étude de cette question intéressante. Ce fait d'ailleurs n'a rien qui nous étonne, quand on songe au trouble relativement peu marqué qui résulte de la confusion passagère des différentes couleurs entre elles, pour la plupart des sujets peu attentifs qui peuvent être atteints de dyschromatopsie traumatique; outre que beaucoup d'entre eux n'ont que bien rarement l'occasion d'examiner l'état de leur vision sous ce rapport, ils attachent en général une médiocre importance à ces troubles momentanés, et ne quittent pas leurs travaux pour si peu. Seuls les individus astreints par leurs fonctions ou leur métier à la connaissance exacte des couleurs, s'aperçoivent immédiatement de la perturbation qu'ils éprouvent dans la perception de ces dernières; ce qui explique précisé-

ment pourquoi les rares exemples recueillis jusqu'ici, se rapportant presque sans exception à des ouvriers teinturiers, à des employés de chemins de fer, à des marins ou à des peintres, n'ont guère été observés d'ailleurs que par les médecins chargés spécialement du personnel des chemins de fer. D'où nous sommes naturellement amené à conclure que certainement les exemples de dyschromatopsie traumatique sont encore moins rares qu'on ne pourrait le croire au premier abord, d'après le nombre restreint d'observations authentiques qui en ont été publiées. Nous sommes même, pour notre compte, intimement convaincu que beaucoup de ces cas doivent passer inaperçus, bien plus par suite de l'inattention et de la négligence du malade que par la faute du médecin, exceptionnellement consulté pour ces troubles passagers.

La dyschromatopsie, consécutive aux traumatismes portant sur l'encéphale, a été observée et décrite pour la première fois par Wilson et Tyndal. Desmarres père ne fait que la signaler, dans son traité des maladies des yeux, mais sans insister; il la considère comme un phénomène passager et sans grande importance.

M. Favre recueillit sa première observation personnelle le 26 avril 1857, sur un petit enfant de douze ans, atteint d'une petite plaie contuse à l'œil droit. Les troubles notés du côté de la sensation chromatique étaient les suivants :

Le rouge paraissait bleu.
Le bleu » rouge.
Le marron » rouge.
Le vert » noir.
L'or était pris pour de l'argent.
L'argent » de l'or.

Ces symptômes bizarres ne durèrent que quatre jours, après lesquels le jeune malade recouvra l'intégrité absolue de sa vision, et put distinguer toutes les couleurs avec une netteté parfaite.

M. Dionis des Carrières, d'Auxerre, a noté trois cas de daltonisme accidentel et traumatique, survenus à la suite de contusion, et qui avaient également disparu après quatre ou cinq jours.

M. Rieux, de Lyon, en observa un exemple très remarquable chez un ouvrier qui avait reçu un violent coup sur la tête ; il ne s'agissait pas seulement, dans ce fait intéressant, de la perversion simple du sens des couleurs, mais bien de la perte absolue de plusieurs d'entre elles : cet homme reconnaissait seulement le rouge, le blanc et le noir. Ces troubles fonctionnels se prolongèrent d'ailleurs pendant assez de temps, puisqu'ils ne disparurent complètement qu'au bout de trois semaines.

M. Aubert, de Mâcon, a recueilli une observation d'une opérée de cataracte, de soixante-seize ans, qui vit tout en gris pendant les douze jours qui suivirent l'opération; et l'autre, non moins curieuse, d'un homme de soixante ans, auquel tous les objets parurent avoir une teinte bleue pendant environ le même temps.

M. Giraud, de Saint-Etienne, eut également l'occasion d'en rencontrer deux cas, dont l'un présente d'autant plus d'intérêt que la dyschromatopsie persista pendant plusieurs mois.

M. Rimbaud, d'Aix, fut consulté par un mineur qui, à la suite d'un coup sur la tête, confondit pendant huit jours le rouge avec le vert.

Tous ces faits, que nous rapportons rapidement, afin de montrer les formes bizarres que peuvent affecter ces troubles fonctionnels, ont été communiqués directement à M. Favre, qui a pu ajouter aux exemples, déjà très concluants, de ses confrères, cinq nouvelles observations personnelles bien plus complètes encore.

Dans le second cas relaté par ce savant chirurgien, il est question d'un jardinier frappé par une branche d'arbre; il distingue parfaitement la forme des objets, mais voit tout en gris pendant quatre jours. L'ophtalmoscope ne fit découvrir aucune lésion dans le fond de l'œil.

Le troisième a trait à un mécanicien qui, à la suite d'une contusion du globe, voyait :

Le rouge.....	gris rougeâtre.
Le jaune.....	orangé.
Le vert.....	noir.

Le bleu..... gris.
Le violet ..... grisâtre.

Cette dyschromatopsie dura trois jours seulement.

La quatrième observation se rapporte à un individu atteint au niveau du bulbe par un corps étranger qui détermina du même coup une plaie de la paupière :

Le rouge était vu noir.
Le vert » noir.
Une pièce de 20 fr. en or était prise pour une pièce d'un franc en argent.
Un franc en argent » pour un sou.

Ces troubles persistèrent pendant trois jours.

La cinquième est beaucoup plus intéressante encore, en ce sens que la dyschromatopsie ne resta pas limitée au seul œil atteint, mais passa par sympathie, selon M. Favre, après une dizaine de jours, dans l'organe du côté opposé. Le traumatisme, d'ailleurs insignifiant, puisqu'il résultait d'une contusion de l'œil gauche avec le bout de l'index, donna lieu aux symptômes suivants :

Examen pratiqué le 21 septembre, — l'œil gauche voit :

Le rouge..... rouge.
Le jaune..... vert.
Le vert clair..... vert.
Le bleu..... noir.
Le violet..... vert clair.
Le violet foncé .... vert noir.

Examen pratiqué le 3 octobre, — l'œil gauche voit :

Le rouge..... vert.
Le jaune..... jaune.
Le vert clair ..... vert clair.
Le bleu ..... rouge bleuâtre.
Le bleu foncé ..... noir.
Le violet..... rouge.
Le noir ..... noir.

L'œil droit voit :

Le rouge..... vert.
Le jaune..... jaune.
Le bleu foncé..... rouge.
Le vert clair..... vert clair.

Ces troubles fonctionnels durèrent environ pendant un mois, mais finirent toutefois par disparaître complètement.

La sixième observation n'offrant rien de particulier que la cause étiologique, qui était un coup de bâton, nous ne nous y arrêterons pas davantage.

Il résulte donc, en somme, des faits précédents, dans le détail desquels nous sommes entré à dessein, que l'existence de la dyschromatopsie traumatique ne saurait être mise en doute, et mérite, au contraire, une place importante dans l'étude des blessures du globe de l'œil. Cette affection, il est vrai, doit être assez rare, puisque M. Favre a pu en recueillir seulement six observations personnelles depuis plus de vingt ans que son attention est tout spécialement attirée sur ce point; mais, en raison même de leur rareté précisément, ces troubles n'en doivent pas moins être l'objet des recherches les plus minutieuses.

Ces altérations particulières dans la perception des couleurs sont en général de très courte durée et ne se prolongent guère, d'après la moyenne des faits observés, au delà de trois ou quatre jours environ; mais il ne faut pas oublier, par contre, qu'elles peuvent persister beaucoup plus longtemps dans certains cas. C'est ainsi que nous trouvons notées les limites de huit jours (Rimbaud), de trois semaines (Rieux), d'un mois (Favre), et même de plusieurs mois (Giraud). D'où il résulte, au point de vue pratique, qu'il faudra donc toujours garder une certaine réserve toutes les fois que l'on sera appelé à se prononcer sur la durée probable de pareils accidents.

Quant aux symptômes présentés par les malades, ils se réduisent absolument à la constatation directe, soit de l'abolition complète de certaines couleurs, soit de la disparition de toutes les autres, à l'exception d'une seule, soit enfin de la simple confusion des différentes couleurs entre elles. Le plus souvent, cependant, comme le fait justement remarquer M. Favre, le trouble consiste dans la perception de la couleur complémentaire de celle qui est réellement soumise à l'examen des malades; ainsi, généralement, ils disent :

Du bleu qu'il est rouge.
Du rouge » bleu.

D'autres, comme nous l'avons vu plus haut, croient voir

tout en gris ou tout en bleu; certains d'entre eux, enfin, ont perdu toute sensation du bleu, du jaune, du violet, de l'orangé, ainsi que le démontre l'observation de M. Rieux. Vouloir entrer dans de plus grands détails nous entraînerait, sans grand profit, beaucoup trop loin; qu'il nous suffise de dire que la perversion de la sensation chromatique peut présenter les types les plus bizarres et les plus variés, et qu'elle est même susceptible de présenter des changements très notables d'un jour à l'autre, comme le prouve fort bien la cinquième observation publiée par M. Favre.

Rien, d'ailleurs, dans le fond de l'œil ne permet de trouver la cause de semblables troubles fonctionnels, puisque jusqu'à présent l'examen ophtalmoscopique, pratiqué avec le plus grand soin, est toujours resté absolument négatif. Nous ne chercherons donc point à pénétrer le mécanisme intime qui préside à l'apparition de la dyschromatopsie traumatique, et nous attendrons, pour nous faire une opinion définitive sur cette question obscure et difficile, que des faits plus nombreux aient été publiés.

Vouloir s'avancer davantage en se guidant sur les seules données que nous possédons aujourd'hui, serait se jeter de gaieté de cœur dans le champ des hypothèses, et nous ne saurions nous engager dans cette voie! Notre but plus modeste était simplement d'attirer l'attention sur ces troubles, insignifiants en apparence, mais d'une importance capitale, quand on regarde au fond des choses. Si la dyschromatopsie traumatique, en effet, n'occasionne que de légers inconvénients, tellement peu prononcés parfois qu'ils passent complètement inaperçus, pour certaines classes d'individus, il n'en est malheureusement pas ainsi pour tous. Encore, pour les peintres et pour les ouvriers teinturiers, par exemple, il n'en résulte qu'un dommage et une perte de temps très faciles à réparer; mais quand on songe aux accidents épouvantables qui pourraient être la conséquence d'une pareille perversion, aussi passagère qu'on la suppose, du sens des couleurs chez les marins et chez les employés de chemin de fer, on comprend alors tout l'intérêt qui s'attache à cette question. C'est

pourquoi, en raison même de la responsabilité qui incombe à toute cette catégorie d'individus, nous faisons un devoir à tout médecin attaché spécialement aux administrations, d'examiner avec la plus scrupuleuse attention l'état chromatique de la vision, après tous les traumatismes du globe de l'œil, même les plus simples en apparence. Telle est, en effet, la conclusion la plus importante à tirer de cette courte description; telle est la règle la plus éminemment pratique qui découle tout naturellement de cet exposé rapide, et qui ne doit, à notre avis, jamais subir la plus petite exception.

Pour ce qui est, en effet, de l'intervention thérapeutique, nous restons, il faut bien l'avouer, à peu près complètement désarmés. Ne connaissant point, d'une part, la cause même de ces troubles; ne trouvant pas, d'autre part, ni dans les parties externes ni dans les parties internes du globe de l'œil, les signes de la moindre réaction inflammatoire, le mieux est de s'abstenir et d'attendre la guérison spontanée. Ce n'est, dans tous les cas, qu'après le rétablissement, parfaitement constaté, de la perception normale et physiologique du sens des couleurs, que les employés auxquels nous faisons allusion plus haut, auront le droit de reprendre leurs fonctions ordinaires.

APOPLEXIES TRAUMATIQUES DE LA RÉTINE

Les apoplexies de la rétine, d'origine traumatique, ne nous arrêteront pas longtemps, par la raison bien simple qu'elles se présentent ici, comme dans les cas d'hémorragies spontanées, avec les caractères ordinaires et bien connus de cette espèce d'affection. Toutefois, en raison de quelques particularités qui leur sont applicables, nous avons cru indispensable d'en dire au moins quelques mots.

Fréquence et étiologie. — Les observations d'apoplexies traumatiques de la rétine, limitées à cette membrane, se rencontrent assez rarement en clinique ; pour notre compte personnel, nous n'en avons recueilli que deux exemples bien nets pendant une période de trois années, et sur un total d'environ

18000 ou 20000 malades que nous avons été à même d'examiner. Cette rareté, d'ailleurs, n'a pas lieu de nous étonner, quand on songe à la délicatesse, à la minceur extrême de cette trame nerveuse, et à la facilité qu'il en résulte pour la suffusion sanguine de se frayer une voie soit en dedans, du côté de l'humeur vitrée, soit en dehors, entre la choroïde et la rétine. Ces foyers apoplectiques qui se rencontrent d'une manière à peu près constante au voisinage du pôle postérieur du globe de l'œil, sont d'autant moins étendus et moins nombreux qu'on se rapproche davantage de l'ora serrata; fait qui s'explique encore tout naturellement par cette raison purement anatomique, que la rétine atteint son maximum d'épaisseur dans les parties les plus reculées du fond de l'œil, et s'amincit au contraire de plus en plus jusque vers la région ciliaire, où elle mesure à peine $0^{mm},1$. Sa trame ne saurait donc résister également dans tous ces points, ni donner place partout à des foyers sanguins, si petits qu'on puisse les supposer.

Quant aux causes elles-mêmes qui peuvent déterminer de pareilles lésions, elles ne sont autres que des chocs directs ou indirects du globe de l'œil par des corps contondants, en général de petites dimensions et animés d'une vitesse assez faible. Nous avons noté, dans un cas, une contusion produite par la projection sur le bulbe d'une petite balle de plomb lancée avec ce jouet d'enfant connu sous le nom de lance-pierre; de petits morceaux de fonte ou de pierre, de petites boules de terre glaise, détermineraient les mêmes accidents. Mais il est une autre cause, heureusement fort rare, de ces apoplexies traumatiques, dont nous avons pu recueillir un exemple tout récemment : nous voulons parler de l'ébranlement particulier du globe, qui résulte de l'explosion d'une arme à feu à l'intérieur de la bouche. Le fait que nous avons observé nous paraît d'ailleurs d'autant plus intéressant, que c'est à l'autopsie, et les pièces en main, que nous avons reconnu les hémorragies rétiniennes. Il s'agit, dans ce cas doublement instructif, d'un malheureux sergent-major qui s'était suicidé en se tirant un coup de fusil Gras au niveau de

la région sus-hyoïdienne : les dégâts produits étaient tellement épouvantables que la moitié de la face et du crâne avaient à peu près complétement disparu ; l'œil gauche avait été totalement déchiré ; quant à l'œil droit, qui ne présentait extérieurement aucune trace de traumatisme, il offrait profondément les lésions les plus curieuses : la rétine, en effet, était le siége de suffusions hémorrhagiques multiples ; ces dernières, au nombre de huit à dix, étaient toutes situées à la partie postérieure, au voisinage de la macula, et dans une étendue d'environ cinq à six diamètres papillaires au pourtour de ce point comme centre ; elles étaient toutes plus ou moins arrondies ou étoilées, et variaient comme dimensions en largeur, entre celle d'un grain de chènevis et celle d'une tête d'épingle ; mais ne faisaient aucune saillie appréciable, et la rétine ne paraissait pas épaissie à leur niveau. Il s'agissait donc bien de véritables infiltrations apoplectiques au sens propre du mot. Les foyers les plus considérables se trouvaient, comme c'est la règle, au point de bifurcation des ramuscules vasculaires, et résultaient bien manifestement de la rupture des petites veines, dont le trajet subissait une interruption à leur niveau.

Symptomatologie. — Il nous sera facile, après les détails anatomo-pathologiques dans lesquels nous venons d'entrer, de passer rapidement en revue les symptômes qui caractérisent les apoplexies de la rétine ; ils varieront, d'ailleurs, suivant les couches de cette membrane dans l'épaisseur desquelles se sera produite la suffusion hémorrhagique. La description que nous avons donnée il n'y a qu'un instant, a trait, en effet, aux apoplexies qui occupent les parties les plus externes de la rétine, et qui sont situées immédiatement en dehors de la couche des fibres rayonnées du nerf optique ; toutes les fois donc que l'on verra, à l'aide de l'ophthalmoscope, dans la région postérieure du fond de l'œil et principalement au voisinage de la macula, ces taches variant, comme coloration, du rouge cerise au rouge brun foncé, présentant des formes plus ou moins arrondies, et des dimensions oscillant entre la largeur d'une petite tête d'épingle et celle d'un gros grain de millet, avec interruption ou plutôt infiltration

très-marquée des ramuscules vasculaires à leur niveau, on sera en droit de conclure à l'existence de foyers apoplectiques dans les couches externes de la rétine. Dans les cas, au contraire, où les lésions auront pour siége la couche des fibres nerveuses, ces taches hémorrhagiques, au lieu de présenter l'aspect d'une sorte de piqueté rouge brunâtre, affecteront de préférence la forme allongée, en fuseau ou régulièrement cylindrique, en rapport précisément avec la direction des filets nerveux, et qui les a fait comparer, avec beaucoup d'à-propos, à de véritables flammèches. Le trajet des vaisseaux paraît, d'ailleurs, toujours très manifestement interrompu au niveau des foyers apoplectiques; et l'on peut même, dans certaines circonstances, reconnaître assez facilement le point exact où a eu lieu la solution de continuité. Quant aux symptômes subjectifs, ils sont subordonnés avant tout au siége de la lésion; et se traduisent, d'une manière à peu près constante, par une diminution relative de l'acuïté visuelle, et par la présence de scotomes en rapport direct avec les foyers hémorrhagiques. Jamais il n'existe de rougeur ni de réaction inflammatoire notable; et n'était l'examen ophthalmoscopique, on serait tenté de croire à une amblyopie sans lésion.

Diagnostic. — Comme pour toutes les affections de cette nature, le diagnostic différentiel doit porter sur deux points principaux : le problème à résoudre, en effet, consiste dans la recherche du siége anatomique et de la cause étiologique de ces hémorrhagies. Nous ne nous arrêterons pas à discuter la question de savoir par quels moyens on peut distinguer l'une de l'autre les apoplexies de la rétine et celles de la choroïde; nous sommes entré dans de longs développements sur ce sujet à propos des traumatismes de la choroïde, et nous ne saurions reprendre à nouveau cette discussion. Quant à la cause étiologique, elle ne devra, ici encore, être admise que par exclusion, et après le rejet successif de toutes les autres conditions, au milieu desquelles peuvent se produire les foyers apoplectiques, qui n'ont absolument rien de caractéristique dans le cas de blessure ou de contusion du globe de l'œil. Ce ne sera donc qu'après avoir éliminé les affections générales,

telles que le scorbut, le purpura, le diabète, l'impaludisme et même la chloro-anémie, qu'après avoir rejeté les maladies du cœur, les altérations des vaisseaux, la dysménorrhée et la ménopause, qu'on sera en droit de conclure avec raison à l'existence d'apoplexies traumatiques de la rétine.

Pronostic et complications. — Cette affection est considérée, d'une manière générale, par la plupart des ophthalmologistes, comme d'une très-grande bénignité ; et en effet, le plus souvent, la guérison a lieu sans trouble appréciable de l'acuïté visuelle. La résorption du sang épanché se produit peu à peu ; la rétine recouvre sa transparence après un certain temps, et les scotomes, notés au début, finissent par disparaître complétement. Malheureusement la terminaison n'est pas toujours aussi satisfaisante, et quelques complications viennent parfois troubler cette marche régulière : la disparition trop lente de l'épanchement peut déterminer dans certains cas la dégénérescence granulo-graisseuse des éléments rétiniens avec lesquels il était immédiatement en contact, ou la formation de dépôts pigmentaires définitifs dans l'épaisseur de la rétine. Il en résultera, dans les deux hypothèses, une diminution permanente de l'acuïté visuelle et la présence de lacunes persistantes dans le champ de la vision. Ce ne sont pas là, d'ailleurs, des suppositions plus ou moins théoriques, et mises en avant pour les besoins de la cause ; les faits cliniques sont là pour vérifier ce que nous venons d'avancer. Sans parler davantage des altérations granulo-graisseuses des éléments rétiniens qui se reconnaissent très-facilement à l'ophthalmoscope sous la forme de petites taches d'un blanc grisâtre, et sur l'existence desquelles tous les auteurs sont d'accord, nous citerons quelques exemples de dépôts pigmentaires, attendu que cette question paraît encore aujourd'hui sujette à discussion. Or, un cas non douteux, à notre avis, de cette sorte d'affection, a été publié en 1872 par Hersing, dans le *Klinische Monatsblætter*, sous le titre de « Dépôts de pigment dans la rétine, consécutifs à une hémorrhagie traumatique de cette membrane ».

Observation xcv. — Il s'agit d'un nommé G. Horst, âgé de

26 ans, et qui avait reçu 16 ans auparavant un coup sur l'œil gauche; la vision, normale avant l'accident, s'est affaiblie depuis. Au moment de l'examen, S = $\frac{1}{4}$ pour l'œil droit, et S = $\frac{1}{2}$ pour l'œil gauche. L'ophthalmoscope démontre les lésions suivantes : dépôt de pigment situé en dehors de la papille (image renversée), ayant une largeur d'environ un diamètre papillaire et demi, paraissant occuper la rétine, la choroïde et même le corps vitré. Deux autres dépôts plus petits se trouvent en dedans et au-dessous de la papille, et à quelque distance de celle-ci, tandis que le premier est contigu au disque optique; trois scotomes y correspondent.

L'auteur ne met pas un instant en doute que ces taches pigmentaires de la rétine ne soient la conséquence d'extravasats sanguins.

Un exemple non moins intéressant d'infiltration pigmentaire de la rétine, compliquée d'atrophie de papille, et consécutive à un coup de fusil, reçu à bout portant dans toute la moitié droite de la face, a été publié également par M. Delacroix, dans le Bulletin de la Société médicale de Reims.

Nous avons, nous-même, eu l'occasion d'observer un cas absolument identique aux précédents, chez un jeune enfant atteint de contusion du globe de l'œil droit, et dont la vision, intacte avant l'accident, diminua très-notablement à la suite de la pigmentation de la rétine qui résulta de ce traumatisme.

Nous rapporterons brièvement ce fait intéressant.

Observation xcvi. — Nombreux dépôts pigmentaires dans l'épaisseur de la rétine, consécutifs à une contusion du globe de l'œil droit. Diminution très-notable de l'acuïté visuelle.

M. Henri Schlater, âgé de 13 ans, demeurant 19, rue Vallier, se présente le 15 mars 1878 à la clinique du Dr Galezowski. Cet enfant nous rapporte que le 5 octobre 1877, il reçut sur l'œil droit, en jouant avec ses camarades, une petite balle de plomb projetée avec un lance-pierre en caoutchouc. Il n'a jamais souffert, il est vrai, depuis l'accident, mais la vue a sensiblement diminué, au point qu'il a beaucoup de peine à lire maintenant de cet œil. L'examen nous fournit les résultats suivants : rien à noter extérieurement, pas plus que dans les milieux transparents. Mais la rétine est le siége d'une quantité considérable de dépôts pigmentaires, variant depuis un simple pointillé noirâtre jusqu'à la formation de véritables taches relativement très-étendues; deux surtout, situées symétriquement de chaque côté de la papille, attirent notre

attention. Elles sont à peu près elliptiques, à grand axe vertical, mesurent environ deux diamètres papillaires dans la longueur et un diamètre dans la largeur, et présentent une coloration noirâtre très-prononcée. Une traînée pigmentaire, disposée sous forme de ligne, part du bord externe de la papille (image renversée), pour rejoindre la tache située de ce côté. Ces dépôts cessent d'être perçus vers l'ora serrata. Ce qui nous frappe surtout est la disparition à peu près complète des ramuscules vasculaires au niveau des taches que nous venons de décrire. L'acuïté visuelle est en grande partie compromise : le petit malade lit avec peine le n° 12 de l'échelle typographique placée à quelques pouces. Pas de rétrécissement du champ visuel périphérique; mais plusieurs lacunes au voisinage du centre. Œil gauche parfaitement sain et sans trace de pigmentation.

Il nous reste maintenant, pour en avoir fini avec les apoplexies rétiniennes, à examiner quels sont les moyens thérapeutiques dont nous disposons contre une pareille affection et de quelle manière on doit intervenir.

Traitement. — Les divers modes de traitement que nous avons à notre disposition ne sauraient, il faut bien l'avouer, avoir une grande influence sur la marche habituelle des apoplexies traumatiques de la rétine, et ici encore les efforts de la nature joueront certainement le plus grand rôle.

Tout ce qu'on pourra faire, avec quelques chances de succès, consistera dans l'emploi, immédiatement ou quelques jours après l'accident, des révulsifs et des dérivatifs, pour hâter, autant que possible, la résorption des épanchements sanguins. Les vésicatoires volants appliqués à la tempe, l'instillation dans l'œil de quelques gouttes du collyre au sulfate neutre d'ésérine et l'administration de quelques purgatifs rempliront toutes les indications. Dans le cas où le sang épanché ne se résorberait pas assez vite et ferait craindre la formation de dépôts pigmentaires de la rétine, l'iodure de potassium pourrait peut-être présenter quelque avantage ; mais il ne faudrait pas toutefois se faire illusion sur la valeur réelle de ce médicament en pareille circonstance, car cette complication est ordinairement au-dessus des ressources de la thérapeutique.

DES RUPTURES ISOLÉES DE LA RÉTINE.

De même que nous avons vu dans le chapitre précédent survenir, à la suite des contusions directes ou indirectes du globe de l'œil, des déchirures limitées de la choroïde avec intégrité parfaite des membranes avoisinantes, ainsi, dans certains cas, peuvent se produire des ruptures isolées de la rétine. La choroïde et l'hyaloïde, qui sont en contact immédiat avec cette dernière, restent parfaitement indemnes à ce niveau; seule, la membrane nerveuse est altérée et présente une solution de continuité plus ou moins étendue.

Fréquence, étiologie et pathogénie. — Les faits de cette nature sont heureusement fort rares, mais ils n'en existent pas moins; et les quelques exemples, parfaitement authentiques, que nous avons pu réunir, prouvent avec la plus grande évidence l'existence d'une pareille affection.

White Cooper paraît être le premier qui ait donné une description clinique de cette espèce de traumatisme, basée sur l'examen ophthalmoscopique de la lésion; nous reviendrons dans un instant sur cette observation importante, qui a été publiée en 1859, dans son traité *on Wounds and Injuries of the eye.*

Quelques années plus tard, Warlomont apportait un nouveau fait à l'appui, et en publiait tous les détails dans le supplément au *Traité des maladies de l'œil* de Mackenzie, paru en 1865.

L'ouvrage de Lawson, intitulé *Injuries of the eye, orbit and eyelids*, et publié à Londres en 1867, renferme également un cas de rupture bornée à la rétine et située au voisinage du pôle postérieur de l'œil.

Un fait non moins intéressant a été observé par M. Galezowski quelque temps après la guerre franco-allemande, et rapporté dans la thèse inaugurale du Dr. Vaslin, soutenue en 1872.

Tout dernièrement enfin, Fuchs rendait compte, dans le *Monatsblatt für Augenheilkunde* de décembre 1877, d'un cas de rupture de la rétine qu'il avait pu recueillir

On voit donc bien que les déchirures isolées de la rétine, sans être très-fréquentes, n'en constituent pas moins une affection spéciale, parfaitement caractérisée et ayant ses symptômes propres ; elles constituent en un mot, une véritable entité morbide; et méritent, avec raison, une description à part.

Les causes, d'ailleurs, de cette solution de continuité de la rétine ne diffèrent pas de celles que nous avons déjà énumérées longuement à propos des ruptures isolées de la choroïde, et consistent le plus ordinairement dans une contusion du globe par la projection sur l'œil de corps de toute nature, tels que des boules de neige, des balles de plomb et de caoutchouc, des fragments d'obus ou de grenade, des éclats de pierre. Dans le cas de Warlomont, le malade rapportait son affection à une vague, qui l'avait fouetté en pleine figure. Nous ferons toutefois une remarque, qui nous paraît avoir une certaine importance au point de vue du mécanisme de ces ruptures, à savoir : que dans tous les cas où nous avons pu noter l'étiologie, il s'agissait toujours d'un choc direct du globe oculaire par un projectile d'assez petites dimensions ou par des corps plus ou moins mousses et arrondis. Nous n'avons pas trouvé signalé un seul exemple de rupture de la rétine, isolée du moins, consécutif à un traumatisme des parois osseuses de l'orbite, tel qu'une chute ou un coup violent sur les régions frontale et temporale. Cette simple particularité, d'ailleurs, nous paraît confirmer de tout point l'idée que nous nous faisons sur le mode pathogénique de ces solutions de continuité. A notre avis, en effet, on ne peut s'expliquer que de deux manières la production d'une pareille lésion : dans une première série de faits, comprenant tous ceux où la contusion a eu lieu au niveau de la cornée ou au voisinage du cercle scléro-cornéen, il se produit une augmentation subite de la pression intra-oculaire et une distension proportionnelle de la rétine. Cette dernière, comme le fait justement remarquer Sæmisch, n'étant retenue à la choroïde que par une faible adhérence située au niveau de la macula, et fixée seulement au pourtour du nerf optique et dans le voisinage de l'ora serrata, peut, jusqu'à un certain point, subir une sorte de glissement

sur la membrane vasculaire contre laquelle elle est appuyée; mais qu'on suppose un degré de plus dans la distension du globe, et il arrivera forcément un moment où la rétine, si mince et si délicate, finira par céder en un point. Dans tous les cas, au contraire, où la contusion portera sur les parties latérales du bulbe, il en résultera une dépression plus ou moins prononcée, mais toujours appréciable, au niveau du point frappé, et comme conséquence une augmentation du diamètre antéro-postérieur du globe de l'œil; la rétine subira de ce fait des tiraillements en rapport précisément avec l'intensité du choc, mais qui pourront, à un moment donné, déterminer une solution de continuité. Nous ne saurions comprendre autrement le mécanisme de ces ruptures. Quant à leur rareté relative, elle nous paraît tenir justement à la facilité avec laquelle la rétine peut, pour ainsi dire, glisser sur la choroïde, ce qui retarde d'autant le moment de la déchirure.

Symptomatologie. — Les symptômes présentés par les ruptures isolées de la rétine, consistent principalement dans les résultats fournis par l'examen ophthalmoscopique du fond de l'œil; car les troubles fonctionnels, accusés par le malade, qui ne sont autres qu'une diminution ordinairement considérable de l'acuïté visuelle et parfois la sensation de scotomes dans le champ de la vision, n'ont absolument rien de caractéristique. Seuls, les phénomènes objectifs méritent de fixer l'attention: or, ces solutions de continuité se présentent, à l'ophthalmoscope, sous la forme de lignes cicatricielles, assez longues en général, et larges seulement de quelques millimètres, situées constamment au voisinage du pôle postérieur du globe de l'œil; comme direction, elles sont transversales, ou plus ou moins obliques. Mais c'est principalement leur coloration particulière et la disposition des vaisseaux à leur niveau qui permettent d'affirmer qu'elles siégent bien réellement dans la rétine : ces cicatrices se présentent, en effet, sous l'aspect de traînées crayeuses, d'un blanc gris sale, et bordées, dans la plupart des cas, de dépôts pigmentaires noirâtres, produits eux-mêmes par la transformation sur place des extravasations sanguines qui ont accompagné la rupture.

Les vaisseaux rétiniens, arrivés vers le bord interne de la solution de continuité, disparaissent subitement au milieu de ce tissu fibreux de nouvelle formation, et leur trajet cesse brusquement en ce point, pour redevenir distinct au niveau de la lèvre externe de la rupture. Dans quelques cas même, où la circulation ne se rétablit pas dans le bout périphérique, ils subissent une atrophie telle qu'il est absolument impossible de pouvoir en délimiter nettement les contours au-delà de la déchirure. On pourra, d'ailleurs, se convaincre de l'exactitude de cette description, par la lecture des observations suivantes, où tous les symptômes ont été notés en détail.

Observation xcvii. — Chez un fermier qui avait eu, dans un jeu, l'œil frappé par une poire de bois creuse, M. Dixon découvrit à l'ophthalmoscope une altération qu'il considéra comme une déchirure de la rétine. Vu par White Cooper dans une consultation : la pupille était légèrement dilatée et immobile; le sujet voyait confusément les objets et il lui semblait qu'une tache noire obscurcissait le centre de son champ visuel; à l'ophthalmoscope, dans le point occupé par la déchirure de la rétine, on apercevait une ligne opaque irrégulière, presque dans l'axe de la vision; à l'entour existaient quelques petites taches, évidemment les restes du caillot sanguin qui n'avait pas été complétement résorbé. M. Dixon et White Cooper affirmaient avec confiance, dans leur rapport, que le sujet conserverait un certain degré de vision, mais que celle-ci ne reviendrait jamais parfaite.

Dans le fait suivant, emprunté à Warlomont, la rupture n'apparaissait pas seulement sous la forme d'une traînée linéaire, mais bien d'une véritable plaque de tissu cicatriciel assez étendue.

Observation xcviii. — Le sieur S..., 30 ans, entre à l'Institut ophthalmique du Brabant, pour une iritis syphilitique de l'œil gauche, l'œil droit paraît sain, mais la vision en est pourtant complétement abolie. Le malade nous dit que c'est à la suite de la projection d'une vague, dont il a été fouetté en pleine figure, que sa vue s'est perdue, et cela sans qu'il en ait ressenti de bien vives douleurs. A l'ophthalmoscope, on aperçoit une large cicatrice, traversant diagonalement de haut en bas et de dedans en dehors, tout le champ occupé par la rétine; cette cicatrice est d'un blanc crayeux, irrégulier, et les bords en sont garnis de petits dépôts noirâtres. L'accident date

de plusieurs années, et la vision ne manifeste aucune tendance à se rétablir.

L'exemple de rupture observé par M. Galezowski est d'autant plus intéressant, que la solution de continuité a porté exactement sur le trajet de la branche inférieure de l'artère centrale de la rétine, qui a été divisée du même coup au bord de la papille; en dehors de la cicatrice, d'ailleurs, on ne distinguait plus aucune trace du vaisseau atrophié.

Observation xcix. — Contusion du globe de l'œil gauche par un petit éclat de plomb provenant de l'enveloppe d'un obus. Pupille irrégulière; synéchies postérieures avec dépôts sur la cristalloïde antérieure. Vision très-affaiblie; ne peut distinguer le n° 100 de l'échelle. Examen ophthalmoscopique : la branche supérieure de l'artère centrale (image renversée) n'existe plus. Elle a été rompue au bord de la papille par suite de la déchirure probable de la rétine à cet endroit. On y voit, en effet, une large exsudation blanchâtre qui s'étend à droite et à gauche. Dans plusieurs points, et au niveau de la macula, taches atrophiques avec exsudats pigmentaires.

Après avoir ainsi résolu cette première question de la symptomatologie, il nous reste à dire quelques mots des affections qui, offrant une certaine analogie avec les ruptures isolées de la rétine, pourraient, à un examen superficiel ou incomplet, en imposer pour une lésion de cette nature.

Diagnostic. — Or, il n'existe que deux maladies du fond de l'œil avec lesquelles la confusion soit possible à la rigueur : nous voulons parler des ruptures simultanées de la choroïde et de la rétine, et des plaques fibreuses congénitales de cette dernière membrane. Nous nous sommes déjà très-longuement étendu sur les caractères particuliers de ces doubles solutions de continuité, à propos des complications des déchirures isolées de la choroïde, aussi n'y reviendrons-nous pas actuellement; qu'il nous suffise de dire que ces cas, assez rares d'ailleurs, présentent, réunis ensemble, les symptômes propres à chacune de ces affections traumatiques prise en particulier; avec un peu d'attention, toute erreur, de ce chef, est absolument impossible. Pour ce qui est des fibres opaques de la rétine, elles offrent bien, il est vrai, la même teinte grisâtre

que nous avons signalée comme caractéristique des déchirures de cette membrane, mais deux points importants servent à les différencier d'une manière absolue : dans les quelques cas, en effet, que nous avons été à même d'observer, ces fibres opaques semblaient toujours partir en rayonnant de la papille comme centre, ce qui n'a jamais lieu pour les ruptures, situées ordinairement à une certaine distance de cette dernière, ou tout au moins tangentes à la circonférence du nerf optique. De plus, même au niveau des plaques fibreuses congénitales, nous avons toujours pu suivre le trajet des vaisseaux rétiniens, qui ne disparaissent pas, comme c'est la règle à la suite des déchirures, dans toute l'étendue du tissu cicatriciel. Dans la rupture enfin, on voit toujours quelques traces de pigment sanguin, qui n'existent pas dans le cas de fibres opaques. On a bien prétendu aussi trouver un signe d'une certaine valeur dans ce fait, qu'on rencontre ordinairement les plaques congénitales dans les deux yeux à la fois ; mais nous ne saurions ajouter une trop grande importance à cette remarque, par la raison bien simple que nous avons observé deux cas où cette affection ne siégeait que d'un seul côté. Les troubles fonctionnels, à peu près nuls dans un cas, très-prononcés, au contraire, dans l'autre, ne doivent pas non plus être négligés. D'ailleurs, si le moindre doute était encore possible après tout ce que nous venons de dire, on aurait recours, et à juste titre, à la notion étiologique et à la recherche des anamnestiques, qui seront toujours d'un très-grand secours pour la solution de ces questions difficiles.

Pronostic. — Ainsi qu'on peut en juger par les observations que nous avons rapportées, on ne saurait se faire illusion sur la gravité des ruptures isolées de la rétine, qui ont presque toujours été suivies de l'abolition à peu près complète de la vision. Dans les cas les plus favorables en apparence, les malades voyaient à peine pour se conduire de ce côté.

Traitement. — Ces tristes conséquences, du reste, sont d'autant plus fâcheuses que nous restons absolument désarmés en présence de pareilles lésions, et que nous en sommes réduits, la plupart du temps, à laisser agir la nature. Ce qu'il y

a de mieux à faire, est d'appliquer aux ruptures de la rétine ce que nous avons déjà dit à propos des déchirures de la choroïde, et de conclure finalement en disant que la temporisation, aidée de quelques soins d'hygiène et du repos de la fonction, nous paraît être non-seulement le meilleur, mais le seul moyen de traitement à leur opposer.

DÉCOLLEMENT TRAUMATIQUE DE LA RÉTINE.

On entend par décollement de la rétine en général le soulèvement d'une partie plus ou moins considérable de cette membrane nerveuse par un liquide épanché entre sa face externe et la face interne de la choroïde; ces deux membranes, qui, à l'état normal, sont en contact immédiat l'une avec l'autre, présentent dès lors entre elles un certain intervalle, en rapport direct avec l'abondance de l'épanchement sous-rétinien. Les décollements d'origine traumatique ne diffèrent des décollements ordinaires pathologiques que par la cause étiologique, et aussi par quelques particularités spéciales sur lesquelles nous aurons à revenir dans un instant, et qui ont trait principalement au mécanisme de leur formation et à la nature même du liquide épanché. Il est une remarque toutefois que nous devons faire dès à présent, remarque très importante, à notre avis, et sans laquelle certainement nous risquerions de n'être pas parfaitement compris, ou tout au moins de donner prise à la confusion : sous le titre de décollements traumatiques de la rétine, nous ne saurions embrasser tous les faits de cette nature qui résultent, par exemple, d'une plaie pénétrante du globe de l'œil ou de la présence d'un corps étranger profondément situé dans cet organe. Il est bien évident que, dans tous ces cas, le soulèvement de la rétine n'est qu'un épiphénomène, qu'une véritable complication d'une autre affection plus grave, dominant, pour ainsi dire, toute la scène pathologique, et dont l'histoire se rattache tout naturellement à l'étude de ces affections traumatiques. Nous en avons déjà parlé à propos des blessures de la sclérotique; nous reviendrons encore sur ce point quand nous nous occuperons des

corps étrangers profonds du globe de l'œil en général. Mais, assurément, ces exemples ne sauraient rentrer dans le cadre que nous avons en vue en ce moment. Seuls, les décollements de la rétine produits par une contusion directe du bulbe, existant en dehors de toute autre altération du côté des membranes externes, et constituant ainsi une véritable entité morbide, fixeront ici notre attention.

Fréquence, étiologie et pathogénie. — Les exemples de cette nature ne sont malheureusement pas aussi rares qu'on pourrait le supposer *à priori :* nous allons voir, en effet, que s'ils sont peu nombreux, quand on les considère d'une manière absolue, ils ne se rencontrent pas moins avec une assez grande fréquence relative, quand on les compare aux décollements pathologiques en général. Nous n'en voulons pour preuve que la statistique suivante, empruntée à l'excellent travail publié sur ce sujet par M. Galezowski dans le *Recueil d'ophthalmologie* de 1876, et à laquelle le chiffre imposant de 211 observations donne une valeur indiscutable. Or, il résulte de cette étude que, sur 211 cas de décollements de la rétine, 22 reconnaissaient, à n'en pas douter, une cause traumatique. Ce qui nous donne, en somme, la proportion assez forte de 1/9, et revient à dire que sur 9 décollements de la rétine en général, 1 au moins est toujours la conséquence d'une contusion du globe de l'œil. Ces chiffres, il est vrai, tout en nous donnant une idée assez nette de la fréquence relative des différentes espèces de décollements entre elles, ne nous disent rien touchant la fréquence absolue du décollement traumatique ; mais il nous sera facile de répondre à ce désidératum en mettant à profit le résultat de nos recherches personnelles sur ce sujet. Or, dans notre statistique de 1875, portant, comme on le sait déjà, sur un nombre total de 5 465 malades, nous avons noté seulement 4 exemples de décollements traumatiques de la rétine ; et nous devons ajouter, d'autre part, que les observations personnelles recueillies par nous depuis deux ans à la clinique nous ont fourni une proportion sensiblement égale à la précédente. Ce qui nous autorise à conclure, en résumé : que les décollements traumatiques, relati-

vement fréquents quand on les compare au nombre des décollements pathologiques, deviennent au contraire assez rares quand on les considère par rapport à toutes les autres affections du globe de l'œil.

Les conditions dans lesquelles se produit le décollement traumatique de la rétine sont d'ailleurs toujours les mêmes : la contusion du bulbe par des éclats de fonte ou d'acier, par des morceaux de bois ou de pierre, par des fragments de plomb, par des boules de neige, projetés avec une certaine force ; des coups de poing, des coups de pied de cheval, telles sont les causes que nous avons trouvées le plus ordinairement signalées, et que nous avons notées nous-même dans la plupart des faits que nous avons observés. Mais il est une remarque sur laquelle nous devons tout particulièrement insister, à propos de l'étiologie, car d'elle nous paraît dépendre, en grande partie du moins, le mécanisme intime de la formation du décollement : c'est que dans presque tous les cas il y a eu choc direct du globe de l'œil par l'agent contondant, cet organe pouvant être, du reste, protégé par les paupières ou complétement à découvert au moment du traumatisme.

Les décollements traumatiques de la rétine nous paraissent, en effet, au point de vue de la pathogénie, devoir être divisés en deux grandes classes : dans la première, de beaucoup la plus nombreuse, et comprenant, on peut dire, la généralité des faits, nous rangerons toutes les observations de décollements survenus subitement, instantanément, au moment même de l'application du choc ; à la seconde appartiennen les cas assez rares, à la vérité, mais non douteux, dans lesquels le soulèvement de la rétine, au lieu d'être brusque et immédiat, ne s'est produit que progressivement et petit à petit, dans les jours qui ont suivi l'accident. Ces différences d'ailleurs trouvent leur explication toute simple dans les détails qui vont suivre.

Nous devons dire, tout d'abord, que les décollements traumatiques produits d'une façon brusque et instantanée se subdivisent eux-mêmes en deux catégories principales, variables

avec la nature de l'épanchement sous-rétinien, qui peut être composé de sang presque pur ou de sérosité sanguinolente : e mécanisme, d'ailleurs, est loin d'être identique dans ces deux hypothèses.

Dans le cas de décollement hémorrhagique, c'est bien en réalité par le *soulèvement* de la rétine que se produit l'affection : le sang, venu des parties voisines, s'insinue entre la face externe de cette membrane et la face interne de la choroïde ; elles s'éloignent l'une de l'autre en raison directe de l'abondance du liquide épanché. L'hémorrhagie provient dans presque tous les cas, d'ailleurs, de la trame même de la choroïde, ce qui s'explique tout naturellement par sa vascularité considérable. Cette espèce de décollement apparaît beaucoup plus souvent quand l'épanchement a sa source dans la région postérieure que lorsqu'il réside dans la partie antérieure du fond de l'œil ; et l'on peut même dire, sans crainte de se tromper, que le siége habituel et presque unique de cette affection se rencontre à proximité de la papille, et toujours à une certaine distance en arrière de l'ora serrata. Cette sorte de prédilection tient, comme l'a fort justement fait observer M. Warlomont, d'une part à la faiblesse des connexions qui unissent la rétine et la choroïde au voisinage du nerf optique, d'autre part à l'épaisseur beaucoup plus grande de la rétine à cet endroit. Dans tout l'intervalle compris, au contraire, entre les régions équatoriale et ciliaire, proprement dite, la vascularisation plus considérable de la choroïde et l'amincissement excessif de la rétine nous rendent compte de la facilité avec laquelle celle-ci, ne pouvant plus offrir une barrière assez solide à l'épanchement sanguin, se déchire, se perfore et permet ainsi à la suffusion hémorrhagique de communiquer directement avec l'humeur vitrée. Les adhérences, déjà assez nombreuses, qui s'établissent à ce niveau entre les membranes nerveuse et vasculaire, doivent contribuer également, pour une grande part, à empêcher la formation des décollements hémorrhagiques dans cette région. Mais il ne faudrait pas croire toutefois que la choroïde est la source unique de ces épanchements sanguins sous-rétiniens ; car la rétine elle-même peut

jouer un certain rôle dans le mécanisme de leur formation : L'hémorrhagie rétinienne, dit encore, en effet, M. Warlomont, offre peu de tendance à pénétrer dans le corps vitré; mais, par suite de l'organisation particulière des fibres du tissu connectif et de la résistance offerte par la limitante interne, elle s'étend plutôt en surface entre la choroïde et la rétine, et cause ainsi le soulèvement de cette dernière membrane. Telle nous paraît être, en somme, la pathogénie de cette première espèce de décollement traumatique brusque et instantané.

Dans le cas, au contraire, d'épanchement séreux ou séro-sanguinolent survenu subitement, entre la choroïde et la rétine, c'est généralement en raison même de la dépression du globe de l'œil et de l'élongation de l'axe optique, qui est la conséquence du traumatisme, que se produit le décollement. Selon la remarque très-juste, en effet, de M. Warlomont, cette élongation du globe s'accompagne forcément de la tension simultanée de la choroïde et de la rétine : or, en raison des adhérences normales qu'elle contracte avec la sclérotique et de l'élasticité particulière dont elle jouit, la première de ces membranes cède à une distension graduelle, ce que ne peut faire la rétine. Celle-ci, par suite de sa moins grande élasticité, éprouve plus de difficulté à suivre le mouvement de refoulement et de dépression des deux autres membranes, et grâce à la laxité de ses connexions, se détache au contraire, dans une étendue plus ou moins considérable de l'intervalle compris entre le nerf optique et l'ora serrata, pour se mettre dans un plan rectiligne. D'ailleurs, quand l'œil s'allonge suivant le diamètre antéro-postérieur, le corps vitré reste le même sans participer à cette élongation; la rétine ne quitte pas les rapports intimes qu'elle affecte normalement avec la face externe de l'hyaloïde et il en résulte, en réalité, la formation d'un vide virtuel entre la choroïde et la rétine, vide comblé immédiatement par de la sérosité, dont l'abondance est en rapport direct avec l'agrandissement de la capacité oculaire. Ainsi, nous paraissent s'expliquer tout simplement le plus grand nombre des décollements rétiniens survenus à l'instant même de l'application du traumatisme.

Quant à ceux qui surviennent toujours un certain temps, quelques semaines et parfois même un mois après l'accident, leur existence ne saurait être mise en doute ; car, tout exceptionnels que puissent être les faits de cette nature, ils nous paraissent indiscutables, si l'on veut bien examiner attentivement et sans parti pris, les résultats qui nous sont fournis par l'observation clinique. Notre attention était attirée sur ce point depuis longtemps déjà, quand, il y a quelques jours à peine, nous avons eu l'occasion de rencontrer un exemple absolument confirmatif de cette manière de voir. Il s'agissait, en effet, d'un homme très-intelligent et très-attentif, qui avait reçu deux mois auparavant un morceau de fer sur le globe de l'œil gauche et qui n'avait pas éprouvé le moindre trouble immédiat de la vision. Nous avons insisté avec beaucoup de soin et à plusieurs reprises sur cette particularité ; et toujours le malade nous a répondu avec la conviction la plus absolue, qu'il avait bien des fois recherché, dans les jours qui suivirent l'accident, si la vue était aussi bonne à droite qu'à gauche, et qu'il n'avait pas observé la moindre différence pendant les trois premières semaines. Il n'aurait commencé à voir trouble de l'œil gauche qu'un mois environ après la contusion ; et depuis ce temps, la vision aurait diminué encore davantage de jour en jour. Or, au moment où ce malade fut soumis à notre observation, nous avons reconnu un cas type de décollement de la rétine, que nous n'avons pas hésité à qualifier de décollement traumatique tardif. Il n'y a rien là, en effet, qui ne puisse s'expliquer par les notions les plus élémentaires de la pathologie, et qui ne soit conforme précisément à l'idée qu'on se fait généralement aujourd'hui sur la pathogénie des décollements de la rétine. Ne semble-t-il pas très-rationnel d'admettre que, dans tous les cas de cette nature, la contusion du globe de l'œil a dû donner naissance à une inflammation latente et subaiguë de la choroïde, d'où la production d'un épanchement à la face interne de cette membrane, et comme conséquence ultime, le soulèvement de la rétine ? Le mécanisme de cette espèce de décollement se rapprocherait donc en somme beaucoup de celui qu'on attribue maintenant aux dé-

collements pathologiques, qui reconnaissent, de l'aveu à peu près unanime des histologistes modernes les plus compétents en pareille matière, un état inflammatoire de la choroïde. Ces lésions, il est vrai, sont bien souvent inappréciables à nos moyens ordinaires d'investigation; mais elles n'en existent pas moins et se retrouvent d'une manière constante, quand on a soin de les rechercher avec les moyens plus perfectionnés que l'histologie met actuellement à notre disposition. Aussi, nous appuyant sur ces données de physiologie pathologique générale, et sur plusieurs faits que nous avons recueillis avec soin, ne serions-nous pas éloigné de conclure en disant : que les observations de décollement traumatique de la rétine sont peut-être moins souvent qu'on ne pourrait le supposer, le résultat du redressement mécanique de cette membrane produit par l'élongation directe du globe de l'œil, et sont au contraire la conséquence assez fréquente de l'altération survenue du côté de la choroïde, par le fait du traumatisme. C'est là certainement une question qui ne saurait être résolue d'une manière définitive, avec le nombre relativement restreint d'observations que nous possédons, mais nous ne pouvions manquer d'attirer l'attention sur ce point spécial ; aussi avons-nous cru indispensable d'insister quelque peu sur cette question. Voici, d'ailleurs, le fait le plus remarquable de cette espèce que nous ayons pu recueillir, fait très-important, à notre avis, et dont on ne saurait discuter la valeur.

Observation c. — Contusion du globe de l'œil gauche par un morceau de bois. Aucun trouble immédiat de la vision de ce côté. Diminution de l'acuïté visuelle survenue un mois après l'accident et produite par un décollement de la rétine.

M. Marmion, 58 ans, cultivateur, demeurant à Villiers-Louis, se présente le 8 décembre 1878 à la clinique du Dr Galezowski. Cet homme, très-intelligent et s'exprimant avec la plus grande facilité, nous rapporte que le 20 septembre précédent, il a reçu, en travaillant, sur l'œil gauche, un morceau de bois projeté avec une certaine force. Immédiatement après l'accident et dans les quinze premiers jours qui suivirent, il déclare n'avoir pas éprouvé le moindre trouble dans la vision de ce côté; nous insistons à plusieurs reprises sur la question de savoir si M... a eu bien soin de fermer l'œil droit pour examiner l'état fonctionnel de l'organe du côté opposé. Ses

réponses ont toujours été des plus catégoriques et des plus affirmatives sur ce point, et il déclare avoir répété bien souvent cet examen depuis le jour où il a été blessé. Vers la troisième semaine, la vue de l'œil gauche aurait commencé à subir quelques modifications, peu appréciables encore, mais déjà assez marquées pour que ce malade attentif s'en soit aperçu; enfin, environ au bout d'un mois, la vision aurait été, dans l'espace de quelques jours, en grande partie compromise; depuis, elle a diminué légèrement encore, au point qu'il voit à peine actuellement pour se conduire de cet œil. Nous procédons alors à l'examen qui nous fournit les résultats suivants : rien à noter dans les membranes externes; pupille très-dilatée et immobile (ce qui résulte d'un collyre à l'atropine); cristallin parfaitement transparent. L'ophthalmoscope nous montre à l'image droite : quelques flocons, très-peu nombreux, du corps vitré, et un décollement assez étendu de la rétine situé à la partie inférieure et médiane du globe de l'œil. A ce niveau, en effet, le fond de l'œil, au lieu de présenter sa teinte rouge normale, offre une teinte d'un blanc grisâtre, par places même d'un bleu verdâtre; toute cette partie est parfaitement mobile et agitée de véritables ondulations à chaque mouvement qu'on imprime au globe de l'œil; les vaisseaux rétiniens, au lieu de suivre un trajet direct et rectiligne, présentent une série de sinuosités parfaitement apparentes et en rapport exact avec les saillies et les dépressions déterminées par le soulèvement de la rétine. Ce dernier, d'ailleurs, offre une disposition générale assez comparable à un triangle irrégulier dont la base, mesurant environ un centimètre, correspondrait à la partie moyenne et inférieure de la région équatoriale du fond de l'œil, et dont le sommet bifide s'étendrait en forme de rayons jusqu'à trois ou quatre diamètres papillaires du nerf optique. La papille est absolument normale. Comme symptômes subjectifs, nous trouvons : une diminution considérable de l'acuïté visuelle, au point que le malade compte avec peine les doigts, dans les parties encore sensibles du champ de la vision; toute la moitié interne et supérieure de ce dernier a disparu presque en totalité, et M... ne distingue plus les mouvements de la main que dans le tiers inférieur et externe du champ visuel. Cette particularité même l'oblige, dans les efforts qu'il fait pour regarder les objets, à imprimer à sa tête des mouvements bizarres et tout à fait caractéristiques : c'est ainsi que pour voir vers la gauche, il tourne légèrement sa face du côté droit et porte l'œil dans la rotation forcée en dehors. On dirait, pour employer une expression courante, mais parfaitement juste, qu'il regarde de travers. Nous diagnostiquons un décollement de la rétine, survenu tardivement à la suite d'un traumatisme; et notre diagnostic est confirmé par M. Galezowski. Application de six sangsues à la tempe gauche; instillation de

deux gouttes par jour dans l'œil du collyre au sulfate neutre d'atropine; repos absolu dans la position horizontale pendant une quinzaine de jours au moins; mettre de temps en temps un vésicatoire volant à la région périorbitaire correspondante.

Nous n'entrerons pas dans de plus longs détails, à propos de cette observation intéressante, mais déjà très-longue : tout ce que nous désirions montrer à nos lecteurs était la marche curieuse de cette affection et l'apparition relativement tardive des troubles anatomiques et fonctionnels, par rapport à l'époque de l'accident. Aussi, allons-nous aborder de suite la question non moins importante de la symptomatologie clinique.

Symptomatologie. — Les symptômes, présentés par les décollements traumatiques de la rétine, ne différant guère de ceux qui caractérisent toutes les autres variétés de cette affection envisagée d'une manière générale, nous n'aurons donc pas besoin d'insister beaucoup sur leur description; tout ce que nous pourrons faire, d'ailleurs, ici, sera de passer rapidement en revue les principaux d'entre eux, afin de donner une idée aussi nette et aussi claire que possible de la façon dont se présente habituellement cette espèce de lésion. Or, l'aspect du fond de l'œil variera, d'une part, avec la nature même du liquide épanché entre la choroïde et la rétine, et avec l'étendue du décollement rétinien, d'autre part.

Dans tous les cas de décollement hémorrhagique la lésion siégera ordinairement, comme nous l'avons démontré plus haut, dans la partie postérieure du fond de l'œil, et de préférence au voisinage du nerf optique. L'ophthalmoscope permettra alors de reconnaître un soulèvement plus ou moins appréciable de la membrane nerveuse, sous la forme d'une saillie rougeâtre, à contours ordinairement arrondis et réguliers, et légèrement tremblotante; une adaptation exacte de l'accommodation dans l'examen pratiqué à l'image droite, ou les mouvements parallactiques imprimés à la lentille, dans le procédé à l'image renversée, ne laisseront aucun doute sur la projection en avant de cette partie de la rétine. La constatation directe, d'ailleurs, du trajet des vaisseaux rétiniens en avant de l'épanchement, prouveront de la manière la plus évi-

dente qu'il s'agit bien réellement d'un décollement hémorrhagique de la rétine. Mais il ne faut pas s'attendre à rencontrer, dans les observations de cette nature, cette série de dépressions et d'éminences comparées assez justement à des vallons séparés par de petits monticules, qui caractérisent les soulèvements de cette membrane par un liquide séreux. Toutes les fois qu'il s'agit de suffusions hémorrhagiques entre la choroïde et la rétine, la nature même de l'épanchement donne au décollement une surface plus lisse, plus régulière et qui la distingue très-nettement des faits dont il nous reste à nous occuper maintenant.

C'est ce que démontre, avec la plus grande évidence, la courte observation suivante, publiée par Horing de Ludwigsbourg, en 1871, dans les *Klinische Monatsblætter für Augenheilkunde*, et surtout intéressante à cause de sa marche favorable :

Observation ci. — Décollement traumatique de la rétine. Éclat d'obus à la région temporo-frontale. Le décollement occupait à peu près le quart de la membrane et offrait une teinte uniforme d'un rouge intense. L'ébranlement oculaire avait sans doute déterminé une hémorrhagie sous-rétinienne, et l'épanchement sanguin avait décollé et soulevé la rétine. Plusieurs ponctions à l'aide de l'aiguille de de Græfe; amélioration notable. Le 14 août, le blessé comptait les doigts à 1 p. $\frac{1}{2}$ et ne déchiffrait aucune lettre; le 16 octobre après deux ponctions, il comptait les doigts à huit pieds, lisait le n° 18 de Jæger à 2″, et avec un verre, le n° 10 de cette échelle.

Les décollements séreux de la rétine, que l'on rencontre le plus ordinairement, apparaissent à l'image droite, sous la forme d'une masse tremblotante assez analogue à de la gelée, à reflet d'un gris cendré ou d'un bleu verdâtre, offrant une série de plissements et d'ondulations, et mise en mouvement par toutes les secousses imprimées au globe de l'œil. Ce qu'ils ont surtout de caractéristique est la disposition particulière du trajet des vaisseaux qui présentent une série de courbures en rapport précisément avec les éminences et les dépressions alternatives de la rétine : d'où il résulte que, très-apparents dans certains points culminants, ils disparaissent, au con-

traire, au fond des sillons limités de chaque côté par les plis plus ou moins nombreux que forme cette membrane. Les différences dans l'aspect offert par le fond de l'œil varient tellement, d'ailleurs, avec chaque cas pris en particulier, qu'il serait absolument impossible de vouloir donner seulement une idée des principales variétés. Ainsi s'expliquent les nombreuses comparaisons auxquelles ont eu recours les différents auteurs qui se sont occupés de cette question, dans le seul but de rendre la chose plus nette à l'esprit. La ressemblance avec la crête de vagues mouvantes traversées, dans des directions très-variables, par des vaisseaux sombres, sinueux, animés au moindre mouvement de tremblotements expressifs; la comparaison, non moins pittoresque, dans le cas de soulèvement plus étendu, avec les vagues artificielles d'un décor d'opéra; enfin, dans l'hypothèse d'un décollement général, l'analogie du plissement et du déplissement de la rétine avec ceux de ces parachutes qui servent aux jeux des enfants, et qui, plissés longitudinalement quand ils sont lancés en l'air, prennent en descendant la forme d'une demi-sphère creuse, ont au moins l'avantage de donner une idée plus nette des résultats fournis par l'examen ophthalmoscopique, que toutes les descriptions du monde. Il ne saurait donc y avoir d'hésitation toutes les fois qu'on est en présence d'un soulèvement assez marqué de la rétine; mais la question devient plus difficile quand il s'agit de reconnaître un décollement peu prononcé ou seulement en voie de formation. Il faudra, dans ces cas embarrassants, procéder avec patience, suivre attentivement le trajet de chaque vaisseau pris en particulier, depuis son émergence jusqu'au voisinage de l'ora serrata, et rechercher, avec le plus grand soin, les moindres sinuosités. C'est surtout pour la solution de ces problèmes que le déplacement parallactique des ramuscules vasculaires rendra les plus grands services : la parallaxe bien marquée, qu'on obtient alors par de légères oscillations de la lentille biconvexe, permet de constater, avec une netteté parfaite, que la portion du vaisseau soulevée par la suffusion séreuse subit des déplacements plus prononcés que les autres parties saines de la rétine. Aussi ne devra-t-on jamais négliger ce mode

d'exploration dans tous les cas où l'on aura lieu de craindre ou de supposer l'existence d'un épanchement sous-rétinien peu abondant.

Mais, indépendamment des symptômes objectifs, qui nous ont seuls préoccupé jusqu'à présent, il nous reste encore à passer en revue les troubles fonctionnels non moins caractéristiques. On jugera facilement de leur importance par cette simple remarque que, dans la plupart des observations, l'examen attentif de l'acuïté visuelle et du champ de la vision, joint à la notion du début et des anamnestiques, suffirait à lui seul, en dehors même de toute constatation directe au moyen de l'ophthalmoscope, à établir le diagnostic. L'affection, en effet, a toujours un début brusque et survient d'une façon brutale; que le décollement se produise au moment même de l'application du traumatisme ou quelque temps après, le malade n'en accuse pas moins une diminution subite de la vision, qui a été plus ou moins compromise dans l'espace de quelques minutes ou de quelques heures au plus. Ces troubles sont, du reste, excessivement variables avec l'étendue même du décollement. On peut dire, toutefois, d'une manière générale, qu'ils permettent à peine au patient de compter les doigts placés à peu de distance dans tous les cas de moyenne intensité. Mais, ce qu'il faut surtout rechercher, avec la plus grande attention, est la modification survenue du côté du champ visuel, qui présente constamment une échancrure en rapport direct avec la position de la rétine au-dessous de laquelle s'est fait l'épanchement. Si celui-ci siége à la partie inférieure du globe de l'œil, ce sera la partie supérieure du champ visuel qui présentera une lacune, et inversement dans l'hypothèse contraire. Si le décollement occupe la partie droite de la rétine, ce sera la partie gauche du champ visuel correspondant qui aura plus ou moins disparu, et réciproquement. Ces lacunes, d'ailleurs, auront toujours des dimensions exactement proportionnelles à l'étendue du décollement dont elles sont la conséquence; elles pourront donc passer successivement par tous les degrés pour aboutir finalement à l'abolition complète du champ visuel, qui coïncide précisément avec le sou-

lèvement général de la rétine. Il existe même quelques observations qui démontrent que le décollement peut être limité, avec une régularité presque mathématique, à toute une moitié de cette membrane, et donner lieu, comme trouble fonctionnel, à la formation d'une véritable hémiopie. Le fait suivant, observé par M. Galezowski, nous paraît des plus remarquables sous ce rapport.

Observation CII. — Contusion du globe oculaîre droit par un éclat de balle ayant traversé la paupière supérieure et érodé la sclérotique à sa partie externe. Œil douloureux, pupille dilatée et immobile, faculté visuelle considérablement amoindrie. Hémiopie latérale et interne; ne perçoit que les objets présentés dans la moitié externe du champ visuel; ne peut distinguer une personne à dix pas. Cornée, iris et cristallin intacts. A l'ophthalmoscope : petites stries sanguines dans le corps vitré. Signes physiques du décollement de toute la moitié externe de la rétine. Quelques taches hémorrhagiques autour de la macula. Un mois après papille blanchâtre et en voie d'atrophie.

Il est enfin un dernier symptôme, dont nous avons déjà parlé plus haut, et qui, sans être appréciable dans tous les cas de décollement, n'en mérite pas moins une sérieuse attention, toutes les fois qu'il existe : nous voulons parler de l'attitude spéciale et souvent bizarre prise par le malade pour apercevoir les objets du voisinage. C'est ainsi que le seul fait de voir le patient incliner, avec insistance, la tête, soit à droite, soit à gauche, soit en haut, soit en bas, pour regarder ce qui se passe autour de lui, doit nous faire supposer à priori un soulèvement de la rétine dans les parties précisément opposées. Il y a bien d'autres affections, il est vrai, dans lesquelles on rencontre aussi cette particularité; mais cette seule constatation doit faire songer à la possibilité d'une pareille lésion, et diriger dans ce sens les investigations du chirurgien consulté. D'où il résulte, en résumé, qu'au point de vue fonctionnel, le décollement de la rétine par contusion est caractérisé par une diminution plus ou moins complète et très-rapide de l'acuïté visuelle, mais surtout par la disparition brusque et immédiate d'une partie plus ou moins considérable du champ de la vision. Il

semblerait, étant donnés ces troubles subjectifs et les lésions spéciales reconnues par l'examen ophthalmoscopique du fond de l'œil, qu'il n'y ait pas d'hésitation possible, et que le soulèvement de la rétine soit la chose la plus simple du monde à diagnostiquer ; mais il faut bien avouer que si cette proposition est vraie, d'une manière générale, et pour tous les cas de décollements assez prononcés, elle cesse d'être applicable dans bien des circonstances, et surtout dans les observations d'épanchement sous-rétinien très-peu abondant, qui présentent parfois les plus grandes difficultés.

Diagnostic. — La question de diagnostic du décollement traumatique de la rétine, comprend, en effet, la solution préalable de deux problèmes non moins importants que difficiles, et sans laquelle on ne saurait arriver à une conclusion définitive : Il s'agit, d'une part, de différencier ces lésions d'origine traumatique de toutes les autres espèces de décollements dits spontanés ou pathologiques ; il faut, d'autre part, éliminer les affections qui pourraient en imposer pour une lésion de cette nature.

Dans tous les cas de décollement hémorrhagique, les probabilités seront évidemment en faveur d'une affection traumatique, mais il ne faudra cependant pas trop se hâter de conclure, d'après cette seule constatation. Si ces épanchements sanguins, en effet, se produisent rarement, d'une manière spontanée, entre la choroïde et la rétine, le fait n'en est pas moins possible : aujourd'hui même nous en avons observé un exemple d'autant plus remarquable, que l'hémorrhagie occupait le quart inférieur de la partie de la rétine située entre l'équateur et la région ciliaire proprement dite, et qu'il était parfaitement reconnaissable, immédiatement en arrière du cristallin, à l'aide du simple éclairage oblique. Or, le malade porteur de cette affection niait énergiquement toute action traumatique, et déclarait avec la plus grande franchise qu'il ne connaissait aucune cause à laquelle il pût attribuer la perte de la vue. D'où il résulte que si la nature même du liquide plaide en faveur d'une contusion du globe de l'œil, ce signe seul ne saurait entraîner la conviction. Mais si, avec cet épan-

chement coïncident encore à l'extérieur des traces non douteuses d'une contusion, on pourra sans crainte affirmer qu'on est bien réellement en présence d'un décollement traumatique.

Où la question devient réellement embarrassante, c'est quand on a affaire à des décollements séreux ou séro-sanguinolents, et qu'on est appelé à se prononcer sur la cause qui a bien pu leur donner naissance? Vouloir chercher dans les symptômes physiques fournis par l'examen ophthalmoscopique, ou dans les troubles fonctionnels, la base de ce diagnostic différentiel est une illusion complète, et nous ne saurions, pour notre part, souscrire à de pareilles minuties. Ici, encore, et peut-être plus qu'en toute autre circonstance, nous ne craignons pas de le dire, c'est uniquement par exclusion et par la connaissance exacte et approfondie des anamnestiques qu'on pourra porter un jugement définitif. Il faudra donc commencer par éliminer successivement chacune des causes les plus ordinaires du décollement de la rétine, avant d'admettre la possibilité d'un traumatisme. Or, on peut avancer, sans crainte d'être taxé d'exagération, que sur 100 décollements de cette membrane, 85 au moins sont survenus sous l'influence de la myopie, et que 4 ou 5 environ résultent de la formation d'un néoplasme dans l'épaisseur même du tissu choroïdien ; quant aux autres, ils sont presque toujours la conséquence d'une contusion du globe de l'œil. Ce ne sera donc qu'après avoir rejeté, d'une manière absolue, la possibilité de ces deux hypothèses, qu'on sera en droit de conclure à une lésion traumatique; avec cette réserve, toutefois, qu'on retrouve très-nettement, dans les antécédents la notion d'un choc ou d'un coup, auxquels on soit forcément obligé d'en rattacher l'origine.

Quant aux autres maladies du fond de l'œil, avec lesquelles on pourrait confondre le décollement de la rétine, elles sont au nombre de deux principales, qui méritent, comme on va le voir, une sérieuse attention.

Vient, en premier lieu, l'embolie d'une des branches de l'artère centrale de la rétine, caractérisée également par une diminution subite de l'acuïté visuelle, par la formation d'une

échancrure dans le champ de la vision, et par des signes ophthalmoscopiques assez semblables à ceux qu'on retrouve dans le cas d'épanchement peu abondant au-dessous de la rétine : toute confusion ne serait donc pas impossible. Mais il existe, fort heureusement, entre ces deux sortes d'affections, quelques différences essentielles, qui ne sauraient en imposer longtemps à tout esprit prévenu et attentif : dans l'une (décollement) l'adaptation exacte de l'accommodation et le déplacement parallactique donnent une sensation très-nette de soulèvement ; le trajet des vaisseaux, plus distinct même qu'à l'état normal, offre une série de courbures et de sinuosités ; enfin toute la partie décollée est légèrement tremblotante. Rien de semblable n'existe dans le cas d'embolie : le département de la rétine atteint n'est nullement soulevé, il ne présente pas la moindre ondulation, ni le moindre tremblotement ; les vaisseaux d'ailleurs cessent d'être perceptibles à partir du point où a eu lieu l'obstruction. On voit donc bien, en somme, que ces deux affections, assez comparables en apparence et de prime abord, présentent en réalité des caractères absolument distincts, et qu'elles ne sauraient être confondues entre elles.

Mais voici venir le point réellement épineux de la question et qui consiste à savoir si, dans le cas où le choc a déterminé du même coup une légère opacité du cristallin, on a oui ou non affaire à un décollement de la rétine, ou bien s'il ne s'agit pas, au contraire, d'une simple hémorrhagie du corps vitré, pouvant, par son accumulation en certains points du fond de l'œil, donner lieu aux mêmes troubles fonctionnels ? On comprend, d'ailleurs, toute l'importance d'une pareille distinction, quand on songe aux conséquences essentiellement différentes qui en résultent dans l'un ou l'autre cas. Or, pour arriver à la solution de ce problème compliqué, nous ne connaissons d'autre moyen que le procédé ingénieux imaginé par de Græfe pour l'examen des fonctions rétiniennes dans le cas de cataracte ; et nous ne saurions certainement mieux faire que de reproduire ici textuellement le passage remarquable écrit sur ce sujet par ce savant ophthalmologiste, dans le tome III des *Archiv für Ophthalmologie :* « Si le malade

examiné avec la lampe dans une chambre noire accuse une perception lumineuse tout à fait sûre, à peu près comme avec une cataracte mûre, et si la lumière est perçue avec une précision à peu près égale dans toutes les directions du champ visuel, il peut exister sans doute une hémorrhagie assez abondante dans le corps vitré, mais il n'y a certainement pas de décollement de la rétine. Si la perception quantitative de lumière est un peu diminuée en général, mais plus distincte par en bas que par en haut, on n'en doit pas encore conclure qu'il existe un décollement, mais seulement une très-forte hémorrhagie dans le corps vitré avec accumulation des caillots dans la partie inférieure, circonstances bien suffisantes pour expliquer l'abaissement et l'irrégularité de la vision quantitative. Si, dans un cas de ce genre, on a intérêt à être fixé de bonne heure sur le pronostic, c'est-à-dire à exclure ou à confirmer le soupçon d'un décollement rétinien, on ordonnera au malade de diriger rapidement son œil en haut, afin d'agiter et de déplacer les caillots répandus dans l'humeur vitrée ; l'on comparera alors aussitôt la perception lumineuse avec celle de l'œil en repos, afin de s'assurer si l'inégalité de la sensibilité lumineuse suivant la direction du champ visuel a subi quelque modification. On peut aussi faire coucher le malade sur un côté et observer ensuite, si la région de la moindre perception lumineuse s'est déplacée. Enfin, si la distinction de l'obscurité et de la lumière est considérablement affaiblie, et que l'on constate une différence très-grande entre les directions inférieure et supérieure du champ de vision, on pourra diagnostiquer un décollement de la rétine. Dans ces cas, de même que dans les cataractes mûres compliquées de décollement, on ne peut s'attendre à ce que la perception lumineuse s'arrête à une limite déterminée dans le champ visuel, à cause de la diffusion qu'exerce le sang épanché sur les rayons lumineux. D'ailleurs, il ne faut pas perdre de vue qu'un décollement rétinien peut aussi survenir ou s'agrandir plus tard, lorsque l'opacité du corps vitré diminue de volume ou d'intensité. Enfin, je ne veux pas nier que de petits décollements rétiniens dans un œil rempli de sang échappent aisément à notre

diagnostic, à cause de la diffusion lumineuse, et que l'on restera souvent dans l'incertitude dans les cas de fortes hémorrhagies dans le corps vitré, avec les symptômes décrits plus haut. Néanmoins, la méthode d'exploration de la perception lumineuse avec la lumière homocentrique constitue un grand progrès pour le diagnostic et le pronostic, si on les compare aux anciens procédés d'examen. » Cette méthode aura donc toujours le grand avantage de nous faire reconnaître immédiatement, sinon les décollements peu étendus et de médiocre importance, au moins tous ceux dont la présence peut entraîner, sous le rapport du pronostic, des conséquences fâcheuses; aussi devra-t-on y recourir dans tous les cas difficiles auxquels nous faisons actuellement allusion.

Pronostic et complications. — Si l'on peut dire d'une manière générale que les décollements traumatiques de la rétine présentent, absolument parlant, une gravité extrême en ce sens qu'ils compromettent toujours plus ou moins sérieusement l'intégrité de la vision ; il faut cependant convenir, et c'est là précisément un des caractères les plus remarquables de cette affection, que cette gravité est beaucoup moins considérable, toutes choses égales d'ailleurs, que celle des autres espèces de décollements rétiniens. Tandis que ces derniers, en effet, résistent presque toujours, malheureusement, aux tentatives les plus rationnelles de la thérapeutique, et ne font, le plus souvent, que suivre une marche constamment progressive ; les décollements traumatiques, au contraire, ont toujours une certaine tendance, sinon à diminuer, tout au moins à demeurer stationnaires. Il existe même dans la science quelques exemples parfaitement authentiques de guérison, à la suite de semblables lésions. Un fait remarquable de cette nature a été observé par notre excellent maître Galezowski, dans un cas d'épanchement hémorrhagique entre la choroïde et la rétine ; le malade, revu quelques années après l'accident, ne présentait plus aucune trace de son affection. Une observation encore plus curieuse, puisqu'il y avait blessure du globe de l'œil, a été relatée par de Græfe dans la *Revue d'ophthalmologie*, de 1864 : Il s'agissait d'un fonctionnaire supérieur

russe qui fut blessé avec un petit couteau, au niveau de la sclérotique ; cet instrument, après avoir traversé le globe, avait atteint la rétine du côté opposé et occasionné un décollement probablement hémorrhagique. Or, quatre ans plus tard, il ne restait plus qu'un décollement très-circonscrit de la rétine, et la vue de cet œil s'était presque complétement rétablie. Chez trois autres malades, atteints de décollements de la rétine à la suite de contusion du globe, et revus également par de Græfe, trois ou quatre ans après le traumatisme, on put constater que non-seulement le décollement était resté stationnaire, mais qu'il avait évidemment diminué. Les exemples d'amélioration lente mais progressive ne sont heureusement pas très-rares et donnent une idée assez nette de la marche la plus ordinaire de cette affection, qu'on doit, avec raison, considérer comme relativement favorable. On trouve, d'ailleurs, l'explication toute naturelle de ces différences de pronostic, dans l'état d'intégrité ou d'altération de la choroïde : normale et physiologique au moment du traumatisme qui détermine le décollement, cette membrane paraît toute disposée, par ce fait seul, à la résorption de l'épanchement ; tandis que dans tous les cas de décollement pathologique, le processus morbide, dont elle est le siége, et qui est la cause immédiate de ce dernier, n'a aucune tendance à rétrograder ; au contraire. En résumé donc, le pronostic des décollements traumatiques de la rétine est relativement favorable en ce sens surtout, que si l'affection n'est que bien rarement susceptible d'une guérison définitive, elle n'a du moins aucune chance d'augmenter, et subit même le plus souvent une amélioration parfaitement appréciable avec le temps. Comme le dit fort justement M. Warlomont : « Toutes choses égales d'ailleurs, les décollements traumatiques offrent moins de gravité que les autres, qui sont presque toujours entretenus par des altérations contre lesquelles l'art ne peut rien. » Nous ajouterons enfin, pour être complet, que les épanchements hémorrhagiques sous-rétiniens sont ceux qui nous paraissent présenter le moins de gravité. Il ne faut pas oublier toutefois que certaines complications, assez rares à la vérité, mais non

douteuses cependant, peuvent entraîner à leur suite la perte absolue de la vision : nous voulons parler surtout de l'atrophie du nerf optique qui a été observée dans quelques cas, et en particulier dans l'exemple que nous avons relaté plus haut. Ce qui nous prouve une fois de plus combien on doit être réservé quand il s'agit de se prononcer sur les conséquences possibles d'un traumatisme du globe de l'œil.

Traitement.—Mais il est une dernière condition du problème dont nous n'avons jusqu'à présent tenu aucun compte, et dont il nous faut maintenant rechercher l'influence sur la marche de ces décollements traumatiques : nous devons, en un mot, discuter actuellement la valeur des différents modes de traitement applicables à cette affection et apprécier les indications thérapeutiques qui en découlent.

La seule connaissance de ce fait, sur lequel nous avons longuement insisté à dessein, que la plupart des décollements traumatiques de la rétine sont susceptibles, avec le temps, d'une amélioration notable, nous semble dicter, jusqu'à un certain point, au chirurgien la conduite qu'il doit tenir en pareille occurrence. On essaiera donc tout d'abord de provoquer ou de hâter la résorption du liquide, épanché entre la choroïde et la rétine, par les moyens dits médicaux, et qui consistent, comme on sait, dans l'emploi méthodique des antiphlogistiques, des révulsifs et des dérivatifs. Les applications de sangsues à la tempe, assez souvent répétées, toutes les semaines, par exemple; l'application non moins fréquente de ventouses sèches ou de la ventouse d'Heurteloup à l'apophyse mastoïde correspondante; l'administration à l'intérieur de purgatifs, renouvelée tous les deux ou trois jours, pourront, au début, rendre les plus grands services. M. Galezowski, pour son compte personnel, pense que ce traitement antiphlogistique donne les meilleurs résultats dans les décollements de la rétine qui sont le fait du traumatisme, et nous avons pu, nous-même, en effet, dans plusieurs cas, vérifier l'exactitude de cette proposition. Mais il est une précaution, sur laquelle insiste tout particulièrement ce savant spécialiste, qu'il regarde comme absolument indispensable au succès et qui jouerait,

selon lui, le rôle le plus important dans le résultat définitif : nous voulons parler du repos au lit et dans le décubitus dorsal, prolongé pendant les premières semaines et même pendant les deux premiers mois qui suivraient l'accident. C'est là certainement un mode de traitement, auquel on fera le reproche d'être très-pénible et très-ennuyeux pour le patient, qui n'est pas autrement malade d'ailleurs ; mais nous devons avouer que les seules améliorations réellement notables que nous ayons vues jusqu'à présent, n'ont été obtenues qu'à ce prix. Au bout de quelque temps, une série de vésicatoires volants, successivement appliqués au pourtour de la cavité orbitaire, achèveront de remplir les indications premières.

Ce n'est qu'après avoir ainsi patiemment épuisé chacun de ces moyens, après avoir attendu plusieurs mois pour en apprécier les résultats, et alors seulement que leur inefficacité est devenue absolument évidente et indiscutable, qu'on sera autorisé, selon nous, à recourir à des procédés plus énergiques et à songer à l'intervention chirurgicale. L'épanchement sous-rétinien, n'ayant plus aucune chance de se résorber spontanément, le moment est venu d'en tenter l'évacuation directe, pour permettre à la rétine de reprendre sa position normale.

Or, une fois cette première question résolue, il nous reste à choisir parmi les nombreuses méthodes, que nous avons à notre disposition, celles qui méritent la préférence ?

Le procédé imaginé par Sichel, et qui consiste à évacuer le liquide épanché entre la choroïde et la rétine, au moyen d'une ponction pratiquée à la sclérotique avec l'aiguille à discission ou le petit couteau de Græfe, a été abandonné depuis longtemps déjà comme inefficace et incertain, nous n'y insisterons donc pas.

Nous parlerons également, sans en recommander l'emploi, des modes opératoires préconisés par de Græfe et par Bowman. Ils ont pour but, on le sait, d'établir une communication directe entre le corps vitré et le liquide sous-rétinien, en faisant pénétrer l'instrument, qui doit déchirer la rétine, du côté opposé au décollement : mais on leur fait le grand reproche de déterminer, dans la trame du corps vitré, une

dilacération qui est loin d'être toujours inoffensive et qui a été même quelquefois suivie d'un trouble assez marqué du fond de l'œil.

Nous dirons un mot, mais dans le but seul de le proscrire de la façon la plus formelle, du traitement imaginé tout dernièrement et connu sous le nom de drainage du globe de l'œil : cette méthode, qui consiste à passer une ou plusieurs anses de fils métalliques au-dessous de la rétine décollée, afin de permettre la filtration lente et insensible de l'épanchement, a joui, il est vrai, aussitôt après sa naissance, d'une immense réputation. Mais, depuis qu'on en a examiné avec moins d'enthousiasme les résultats et les conséquences, force a bien été, pour tous les chirurgiens prudents, d'y renoncer d'une manière définitive : les cas assez nombreux, en effet, de phlegmons du globe survenus après son emploi en font un procédé éminemment dangereux.

M. Galezowski a proposé également et mis en pratique, dans ces derniers temps, un nouveau mode de traitement, qui n'est autre, en réalité, que l'application, aux épanchements sous-rétiniens, de la méthode générale par aspiration des liquides de Dieulafoy; mais ce procédé, certainement très ingénieux et parfaitement rationnel, en est encore à ses débuts et n'a pas reçu la consécration de l'expérience. Aussi ne saurions-nous en recommander l'emploi prématuré.

Viennent enfin les méthodes, éminemment pratiques, auxquelles, il faut, à notre avis, et sans hésiter, donner la préférence : nous voulons parler de l'iridectomie, et de la déchirure de la rétine, pratiquée, non plus à travers le corps vitré, mais en procédant du côté du liquide sous-rétinien.

L'iridectomie, surtout vantée par M. Poncet contre les décollements spontanés, donne aussi les meilleurs résultats dans les cas traumatiques, et nous paraît en conséquence devoir être toujours tentée de prime abord, toutes les fois que l'intervention chirurgicale a été décidée. Son efficacité s'explique d'ailleurs, tout naturellement, quand on réfléchit un instant au mode d'action de cette méthode opératoire : « S'il est vrai, en effet, dit ce savant ophtalmologiste, que cette opéra-

tion agit surtout par la filtration lente de l'humeur aqueuse à travers la cicatrice, comme le pense de Wecker, elle trouve ici son application justifiée. Bien que l'iridectomie n'établisse pas une communication directe entre la chambre antérieure et la partie postérieure du globe, il n'en existe pas moins une imbibition temporaire à travers le tissu des procès ciliaires et la ligne de section, plutôt peut-être qu'en avant à travers la cristalloïde et l'attache de la rétine. » Peu importe, en somme, l'interprétation qu'on peut donner de ce phénomène, puisque les faits cliniques sont là pour démontrer que les choses se passent bien réellement ainsi, et puisque assez souvent l'iridectomie amène une diminution parfaitement appréciable de l'épanchement sous-rétinien. Aussi, ce ne sera qu'après avoir reconnu l'inefficacité ou l'insuffisance absolue de ce mode de traitement, que nous nous croirons autorisé à recourir à la dernière méthode dont il nous reste à parler.

Celle-ci n'est en réalité qu'une modification, qu'un perfectionnement, apporté par de Jæger et de Wecker, aux procédés de Græfe et de Bowmann, et se propose le même but : établir une communication entre l'humeur vitrée et l'épanchement sous-rétinien ; avec cette différence toutefois, qu'au lieu de traverser de part en part le corps vitré, pour arriver jusqu'au point de la rétine décollé, cette déchirure se pratique en procédant directement du côté de la lésion. Telle est d'ailleurs la description de cette méthode, que nous empruntons à l'excellent article *Rétine* de MM. Warlomont et Duwez : « L'instrument le plus propre à faciliter une pareille ouverture est un couteau à cataracte extrêmement effilé, modèle de Græfe. Avec ce couteau, l'on pénètre à travers la sclérotique au-dessous du décollement (au-dessus s'il siège à la partie supérieure), et, dans tous les cas, aussi périphériquement que le permettent l'emplacement du décollement et la rotation de l'œil. En enfonçant, suivant la hauteur du décollement, le couteau à une profondeur variable dans l'œil, on fait passer la pointe à travers la rétine détachée, de façon qu'elle plonge dans le liquide sus-rétinien. Avant de retirer l'instrument, et pour faire passer sous la conjonctive le liquide accumulé

derrière la rétine, ayant imprimé au bistouri un quart de rotation, on le maintient quelques instants dans cette dernière position, puis on le ramène en place et on le retire ; mais on prend soin, pendant que le liquide s'écoule, de presser légèrement sur le globe de l'œil, pour éviter une tension trop considérable dans les vaisseaux oculaires. » Si ce mode d'intervention thérapeutique ne donne pas toujours des résultats bien remarquables, il a du moins l'immense avantage d'être absolument inoffensif, et de pouvoir être employé sans courir le risque de faire au patient plus de mal que de bien ; aussi n'hésitons-nous pas à en recommander l'emploi, toutes les fois que l'iridectomie restera manifestement insuffisante.

CORPS ÉTRANGERS DE LA RÉTINE.

Il était facile de prévoir, *à priori*, que la rétine, en raison même du peu d'épaisseur qu'elle présente, devait être bien rarement le siège de corps étrangers venus de l'extérieur ; et l'on avait tout lieu de supposer que ces derniers, toujours animés d'une assez grande force de pénétration, devaient traverser cette mince couche nerveuse pour aller s'implanter plus profondément dans la tunique albuginée, et constituer ainsi ce que nous sommes convenu d'appeler un corps étranger profond du globe de l'œil : c'est, en effet, ce que la clinique a permis de vérifier. Toutefois, il existe quelques exceptions à cette règle générale, et l'on a pu, dans certains cas, tout à fait exceptionnels, reconnaître manifestement, à l'aide de l'ophtalmoscope, la présence de particules métalliques fixées, d'une manière définitive, dans cette membrane.

Ces corps étrangers, d'ailleurs, présentent absolument les mêmes symptômes que les corps étrangers profonds du globe de l'œil, et comportent la même gravité ; la seule différence consiste dans la possibilité de pouvoir en délimiter la présence en un point quelconque de la rétine. On reconnaîtra donc la pénétration à ses caractères ordinaires : l'existence d'une petite plaie soit à la fois sur la cornée, l'iris et le cristallin ; soit plus en arrière, au niveau des parties antérieures de la scléro-

tique, avec intégrité du système cristallinien, qui a conservé toute sa transparence ; l'apparition subite d'une légère hémorragie à l'intérieur de l'humeur vitrée ; parfois, la formation d'une traînée grisâtre sur le trajet suivi par le corps du délit, telles seront les particularités qui ne laisseront aucun doute sur sa situation profonde. Si, dans ces conditions, on peut facilement le distinguer et le reconnaître, à son éclat métallique, implanté dans une partie de la rétine devenue tout autour le siège d'une infiltration d'un gris-blanchâtre, le diagnostic sera définitivement établi.

Dans la grande majorité des cas, les corps étrangers de la rétine détermineront aussi des accidents inflammatoires extrêmement intenses ; et quand ils ne donneront pas lieu immédiatement à la suppuration rapide et suraiguë du globe de l'œil, ils aboutiront à peu près fatalement à l'éclosion d'une irido-cyclite dont l'atrophie de l'organe est la conséquence inévitable.

Quelques observations, il est vrai, sont là pour nous démontrer que le corps étranger est susceptible parfois de s'enkyster dans la membrane nerveuse, et de n'amener à sa suite aucun accident sérieux; malheureusement, ces faits, trop rares et exceptionnels, constituent de véritables curiosités pathologiques, sur lesquelles on ne saurait compter. L'exemple le plus curieux, d'une terminaison aussi favorable, que nous connaissions, est celui qui a été rapporté tout au long par M. Brière, dans les *Annales d'oculistique* de 1877, et que nous résumerons ici, en raison même de son importance.

Observation CIII. — Enkystement d'un corps étranger dans la rétine. Myopie acquise.

Le 23 juillet 1875, M. T... reçut un fragment d'acier dans l'œil. Il se présente trois jours après à notre consultation et nous constatons les particularités suivantes : pupille un peu plus dilatée que l'autre, rougeur, quelques boules noires dans le champ visuel après l'accident; à la partie inféro-externe de la cornée, petite cicatrice d'un millimètre et demi, à peine visible ; petit trou au point correspondant de l'iris; cristallin intact. L'ophtalmoscope montre le corps étranger lui-même, sous la forme d'une petite

paillette métallique fixée sur la rétine en bas et en dehors, et entourée d'un exsudat blanchâtre de trois ou quatre millimètres d'étendue, à contours nuageux et mal limités. M. T... continue ses affaires; cinq jours après, signes d'ophtalmitis (glace, atropine, calomel). Le 10 août : masse blanchâtre, grosse comme un pois, à la partie inférieure du corps vitré, enveloppant le corps étranger. Diminution considérable dans la partie supérieure du champ visuel. Six mois après, lit les caractères de 1^{mm}. de l'échelle typographique. Devenu myope de $-\frac{1}{15}$.

Or, quelle doit être, d'après tout ce que nous venons de dire, la conduite du chirurgien appelé à traiter ainsi un corps étranger de la rétine ? Telle est certainement la partie la plus difficile du sujet qui nous occupe en ce moment : nous ne croyons pas toutefois ce problème absolument impossible à résoudre, et nous espérons démontrer, au contraire, qu'ici encore on peut arriver à des conclusions essentiellement pratiques. Nous envisagerons la question à un double point de vue, variable précisément avec l'époque à laquelle remontera l'accident primitif, et avec l'intensité de la réaction inflammatoire qui en sera la conséquence. Si l'on est appelé à se prononcer immédiatement après la pénétration du corps étranger, ou dans les quelques jours qui suivent, alors même que l'iridocyclite est en pleine évolution, nous croyons qu'il n'y a pas à hésiter un seul instant, et qu'au lieu d'attendre la marche naturelle des choses, l'indication la plus formelle à remplir est de pratiquer, séance tenante, l'extraction de ce corps étranger, alors que l'ophtalmoscope permet encore d'en reconnaître exactement le siège. Telle est, du moins, la manière de faire préconisée aujourd'hui par la plupart des ophtalmologistes, qui, loin de suivre les anciens errements, ne craignent pas de marcher de l'avant. Les motifs nombreux, d'ailleurs, sur lesquels est basée leur détermination, sont absolument rationnels et tout à fait de nature à entraîner la conviction : il est bien évident, en effet, que si l'on abandonne ce corps étranger à lui-même, il amènera presque fatalement, dans l'hypothèse même la plus favorable, la perte par atrophie simple du globe de l'œil atteint; car on ne peut et on ne doit pas, cliniquement parlant, attendre ni espérer l'enkystement.

Mais, par contre aussi, il ne faut pas oublier que, dans l'immense majorité des cas, les accidents inflammatoires atteignent très rapidement une intensité extrême, dont on ne sera bientôt plus maître, et qui peut, à un moment donné, compromettre, non plus seulement l'organe directement atteint, mais encore, et trop souvent, le globe oculaire du côté opposé. Or, puisque, d'une part, la perte de l'œil blessé est à peu près fatale, et que, d'autre part, le corps étranger, abandonné à lui-même, constitue un danger permanent pour son congénère, n'est-il pas parfaitement rationnel de recourir au seul moyen qui permette de parer à de semblables accidents, c'est-à-dire à l'extraction immédiate du corps étranger? Cette conduite, d'ailleurs, nous paraît d'autant plus avantageuse, qu'on peut ainsi conserver non seulement la forme, mais parfois même aussi les fonctions du globe atteint.

Et qu'on ne vienne pas se prévaloir de l'existence de l'iridocyclite pour rester dans l'inaction et attendre les évènements; car, nous l'avons déjà dit dans plusieurs autres circonstances, et nous ne saurions trop le répéter encore ici, il n'est certainement pas, dans ces cas, de meilleur antiphlogistique que l'extraction du corps étranger. Telle est donc, à notre avis, la règle absolue dont on ne saurait se départir.

Mais, où la question devient plus embarrassante et plus sujette à discussion, c'est dans les cas où le blessé ne vient réclamer nos soins que tardivement, et alors que, par un heureux hasard, le corps étranger s'est enkysté dans la rétine : que faire alors? Il n'est pas douteux qu'en pareil cas on ne trouve de nombreux partisans d'une intervention active, tout disposés à pratiquer l'extraction; mais nous ne saurions, pour notre compte, partager cette manière de voir, et l'expectation nous paraît, au contraire, absolument indiquée, à la condition, toutefois, de surveiller attentivement le malade et de se tenir prêt à intervenir à la moindre menace d'inflammation. On ne doit point oublier, en effet, que les corps étrangers ainsi enkystés peuvent, à un moment donné, et sous l'influence des causes les plus inoffensives en apparence, subir un déplacement brusque et déterminer les accidents les plus

redoutables. Nous n'hésiterions donc point, à la moindre alerte, à recourir aux grands moyens.

Après avoir ainsi posé, aussi nettement que possible, les indications et les contre-indications de l'extraction des corps étrangers de la rétine, il nous reste à expliquer par quel procédé et de quelle manière celle-ci doit être pratiquée. Nous ne saurions certainement mieux faire, pour mettre nos lecteurs au courant de cette question, que de reproduire la remarquable observation présentée, au mois de juillet 1875, par M. Stevens, d'Albany, à la Société ophtalmologique américaine : on y trouvera décrit tout au long et avec beaucoup plus de détails que nous ne pourrions en donner nous-même, le procédé ingénieux auquel eut recours ce savant chirurgien.

Observation civ. — Extraction, suivie de succès, d'un corps étranger de la rétine, exécutée avec le secours de l'ophtalmoscope.

Position du corps étranger (fragment d'acier) reconnue à l'ophtalmoscope pour la première fois quinze jours après l'accident, en pleine irido-cyclite. Plaie extérieure visible dans la partie inféro-externe de la cornée; petit pertuis correspondant dans l'iris; cristallin non opacifié, et l'ophtalmoscope permit de reconnaître le fragment d'acier, avec son éclat métallique, reposant sur et dans la rétine, au milieu d'un amas pigmentaire, en arrière de l'équateur de l'œil, à distance à peu près égale des deux méridiens cardinaux.

Le dix-septième jour, extraction comme il suit : opération pratiquée dans une chambre qu'on peut rendre obscure à volonté; siège bien précisé encore une fois à l'ophtalmoscope; anesthésie par le chloroforme. Incision de la conjonctive et du tissu épiscléral, depuis le bord cornéal jusqu'à trois quarts de pouce en arrière, entre les muscles droits inférieur et externe; puis les lèvres de la plaie écartées de manière à bien voir la sclère. On s'assura encore du siège du corps étranger; en même temps, une aiguille délicate fut introduite à travers la sclérotique, et sa pointe suivie avec l'ophtalmoscope jusqu'au moment où on l'aperçut en rapport avec le bord antérieur du corps étranger. Le jour réintroduit dans la chambre, nouvelle incision pratiquée dans la sclère sur trois

lignes de longueur : le point de pénétration de l'aiguille en faisait le milieu. Le corps étranger apparut alors au milieu de la plaie, enveloppé dans un pli de la rétine. Le tout fut emporté d'un coup de ciseau. Rapprochement des bords de la plaie sclérale et suture conjonctivale. Eau froide pendant plusieurs jours. Le malade sort le huitième jour. Quinze jours après l'opération, la moitié interne du champ visuel était inerte.

On ne saurait certes pas agir avec plus de prudence et de précision que ne l'a fait Stevens, en pareille circonstance; et le procédé auquel il a eu recours mérite assurément la préférence. Mais ne serait-ce pas le cas, ou jamais, de tenter l'extraction de ces particules métalliques au moyen d'une petite pointe d'aimant, ainsi que l'a préconisé tout récemment Mac Keown, de Dublin, pour les corps étrangers de l'humeur vitrée? Quant à nous, nous ne verrions que des avantages à essayer cette méthode, d'autant plus qu'elle ne diffère en rien de la manière de faire du chirurgien américain; seulement, après avoir pratiqué l'incision de la sclérotique, au lieu d'exciser la partie de la rétine qui renferme le corps du délit, on introduirait dans la plaie une petite pointe d'aimant pour tâcher ainsi de l'extraire directement. Dans le cas où ces tentatives, qui n'ont d'ailleurs aucun inconvénient, resteraient inutiles, il serait toujours temps de pratiquer l'excision. Nous ne saurions donc, en somme, trop recommander le procédé de Stevens avec la légère modification que nous venons d'y apporter.

CHAPITRE NEUVIÈME

DU TRAUMATISME, DES BLESSURES ET DES CORPS ÉTRANGERS DU NERF OPTIQUE.

Avant d'entamer cette question, il est une objection à laquelle nous devons répondre et un point qu'il nous faut élucider tout d'abord : on pourrait, en effet, et avec toute appa-

rence de raison, s'étonner de trouver dans un ouvrage consacré spécialement aux traumatismes du globe de l'œil un chapitre à part pour les blessures du nerf optique. Or, nous répondrons simplement, pour notre justification, que toutes les affections traumatiques de ce tronc nerveux se traduisant, d'une manière constante, par des altérations parfaitement appréciables du fond de l'œil et plus ou moins comparables à celles qui résultent d'une contusion du globe oculaire lui-même, il nous a semblé aussi naturel qu'indispensable de grouper toutes ces lésions dans la même catégorie. Autrement, nous aurions certainement encouru le reproche d'être absolument incomplet, et de négliger des faits de la plus haute importance dans la question qui nous occupe. Ce premier point ainsi élucidé, nous allons maintenant entrer directement dans le cœur même du sujet.

L'histoire des lésions traumatiques du nerf optique présentera, à notre avis, d'autant plus d'intérêt, qu'à peine ébauchée depuis quelques années, elle laisse encore bien des points obscurs et sujets à discussion ; ce fait s'explique, d'ailleurs, tout naturellement, par le peu d'attention qu'on avait attaché, jusqu'à ces derniers temps, à cette espèce d'affection, cependant assez fréquente dans la pratique. Nous verrons, en effet, par l'étude de cette importante question, que les altérations papillaires, d'origine traumatique, sont beaucoup plus nombreuses qu'on ne pourrait le supposer *à priori*, et que, si le nombre des observations est resté jusqu'à présent relativement restreint, cette particularité doit être attribuée bien plus à la connaissance inexacte de ces processus pathologiques qu'à leur rareté absolue.

Mais, avant d'aller plus loin, et pour rendre plus faciles à saisir les détails qui vont suivre, nous pensons qu'il ne sera peut-être pas inutile de rappeler en quelques mots certaines dispositions anatomiques qui trouveront bientôt leur application.

Les nerfs optiques, comme on le sait, naissent au niveau des tubercules quadrijumeaux par deux racines, les racines blanches externe et interne, qui, après avoir traversé les corps

genouillés, en émergent pour se réunir et constituer les bandelettes optiques ; ces dernières contournent la face inférieure des pédoncules cérébraux et viennent se confondre, en s'entrecroisant en grande partie, pour former le chiasma, d'où partent, à vrai dire, les nerfs optiques. De là, ces troncs nerveux se dirigent en dehors et en avant, pénètrent dans l'orbite par le trou optique et arrivent ainsi jusqu'au globe de l'œil pour constituer, au niveau de leur émergence, la papille optique. La disposition anatomique la plus importante et la plus curieuse en même temps, est l'anomalie particulière que présentent les nerfs optiques, par rapport aux méninges cérébrales : comme pour tous les autres rameaux nerveux, en effet, la pie-mère les accompagne bien dans toute leur étendue et leur forme l'enveloppe connue sous le nom de névrilème, qui se perd dans la trame même de la choroïde ; mais la dure-mère, au lieu de se réfléchir simplement au niveau du trou optique, se dédouble à ce niveau pour donner un prolongement fibreux très résistant, qui accompagne le nerf optique jusqu'à la sclérotique, et lui forme ainsi une seconde gaine très épaisse et très facilement appréciable. Ces deux gaines, qu'on appelle pour les distinguer externe et interne, ne sont pas intimement soudées l'une à l'autre, mais au contraire simplement accolées, ou réunies tout au moins par un tissu cellulaire très lâche et très peu abondant : il en résulte, en somme, la formation entre elles d'une véritable cavité virtuelle, parfaitement démontrée par Schwalbe, qui lui donna le nom d'espace intervaginal du nerf optique. Les expériences de Manz ont prouvé de plus que cet espace communique directement avec les cavités arachnoïdiennes, puisque tout liquide coloré injecté dans le crâne, même à faible pression, parvient avec la plus grande facilité dans cette gaine séreuse du nerf optique. Nous verrons bientôt tout le parti qu'on a tiré de cette disposition anatomique pour expliquer certaines formes cliniques particulières d'affections traumatiques. Il nous reste enfin, pour en avoir fini avec ces notions préliminaires, à dire quelques mots seulement des vaisseaux qui se distribuent au nerf optique ou qui sont contenus dans son in-

térieur. Or, l'artère la plus importante qui se distribue à cette région est l'artère centrale de la rétine, une des branches de l'ophtalmique ; elle pénètre toujours dans l'épaisseur du nerf optique à une certaine distance en avant du trou optique, le plus ordinairement à l'union du tiers postérieur avec les deux tiers antérieurs du trajet intra-orbitaire de ce tronc nerveux, et fournit alors une série de petits ramuscules qui s'insinuent entre les fibrilles nerveuses, en formant une quantité considérable de très fins capillaires, perceptibles au niveau de la papille. Toutefois, d'autres artérioles, décrites depuis longtemps par Hyrtl sous le nom d'artères vaginales et interstitielles, sont fournies aux gaines du nerf par les ramuscules intra-craniens ou orbitaires du voisinage ; ils s'anastomosent ainsi avec les filets provenant de l'artère centrale. Quant à la veine centrale, qui est contenue, comme l'artère, au centre du nerf optique, elle en sort dans le voisinage du point d'entrée du rameau artériel et se jette immédiatement dans la veine ophtalmique. Tels sont, en résumé, les quelques détails anatomiques que nous avons cru indispensable de rappeler, et auxquels nous aurons bien souvent recours dans la description qui va suivre.

Depuis bien longtemps déjà, on avait remarqué que les blessures intéressant les parties molles de l'orbite, et surtout que les contusions de toute sorte portant sur le pourtour de la cavité orbitaire étaient, après un intervalle plus ou moins long, suivies d'une cécité ordinairement unilatérale et presque toujours absolue. Les écrits hippocratiques eux-mêmes ne laissent aucun doute à cet égard, puisqu'on y trouve déjà cette notion exposée avec la plus grande netteté, ainsi que cela ressort du passage suivant, emprunté à la traduction de Littré : « Les blessures qui portent sur le sourcil et un peu au-dessus obscurcissent la vue ; plus la blessure est récente, moins la vue est lésée, mais il arrive souvent qu'elle se perd à mesure que la cicatrice devient plus ancienne. » Mais malheureusement, si la connaissance des faits de cette nature était très répandue dans le monde médical, il faut bien avouer qu'on était loin de s'accorder sur la cause immédiate de ces

troubles fonctionnels ; on peut même dire, sans crainte de se tromper, que jusqu'à la découverte de l'ophtalmoscope le plus affreux chaos régnait sur cette importante question. Dans l'impossibilité, où l'on était alors, de se rendre un compte exact des lésions du fond de l'œil, on avait imaginé les théories les plus bizarres pour expliquer la disparition immédiate ou tardive de la vision à la suite de pareils accidents; nous verrons même, dans un instant, que plusieurs de ces hypothèses, loin d'avoir perdu du terrain depuis la découverte d'Helmoltz, soulèvent encore aujourd'hui de sérieuses discussions. Or, comme l'a fait justement observer Fano, si tous les sujets atteints de contusion du pourtour de l'orbite, et en même temps de cécité ou d'une diminution notable de la vision, avaient pu être ainsi examinés à l'ophtalmoscope, on n'aurait pas introduit dans la science des théories propres à rendre compte, d'une manière plus ou moins satisfaisante, de l'amaurose qui succède aux blessures du pourtour de l'orbite, par une prétendue lésion des nerfs de la région, et une transmission de l'irritation du nerf lésé jusqu'à la rétine, à travers des voies plus ou moins détournées. L'ophtalmoscope a révélé, dans les cas de ce genre, des lésions qu'on n'avait seulement pas soupçonnées.

En dehors, en effet, des affections que nous avons déjà étudiées dans les chapitres précédents, dont les désordres anatomiques expliquent suffisamment les troubles fonctionnels, il nous reste maintenant à envisager celles qui peuvent, en pareil cas, être la conséquence directe d'une lésion survenue du côté du nerf optique par le fait du traumatisme à distance. C'est là, il est vrai, une question encore à peine ébauchée, et qui est malheureusement loin d'être définitivement acceptée par tous les ophtalmologistes : nous espérons, toutefois, démontrer, par l'étude des nombreuses altérations qui peuvent survenir ainsi dans le nerf optique, que ces dernières sont la cause la plus habituelle de ces prétendues amauroses sans lésion, consécutives aux blessures ou aux contusions du pourtour de l'orbite. Nous n'en voulons pour preuve que la rareté très grande des atrophies de papille d'origine traumati-

que, jusqu'à ces dernières années, et leur nombre, au contraire, relativement considérable depuis que l'attention des ophtalmologistes a été appelée d'une manière plus spéciale sur ce point particulier. Le traumatisme, qu'on voyait à peine figurer autrefois parmi les causes étiologiques de l'atrophie papillaire, dans les ouvrages les plus appréciés des maladies des yeux, a pris aujourd'hui une telle importance, qu'il peut, à juste titre, être considéré comme une des sources les plus fréquentes de cette affection. Les chiffres suivants, que nous empruntons à différents auteurs et à notre observation personnelle, parleront certainement assez haut pour que nous n'ayons pas besoin d'insister davantage sur ce point. Dans un travail publié en 1872 par M. Galezowski dans le *Journal d'ophtalmologie*, notre excellent maître apporte à l'appui de la thèse que nous soutenons une statistique de 168 cas d'atrophie de papille dont il a recherché l'étiologie avec le plus grand soin; or, sur ces 168 observations, 22 fois la cause devait en être attribuée à un traumatisme antérieur. Ce qui revient à dire, en réalité, que sur 8 cas d'atrophie de papille pris au hasard, un au moins est le résultat d'un choc ou d'une contusion : proportion relativement considérable. Ces faits d'ailleurs ne sont pas exceptionnels, et ne sauraient être attribués aux hasards des statistiques; car ils n'ont pas tardé à recevoir une pleine et entière confirmation. Les chirurgiens américains, qui ont pu, en effet, observer, pendant la guerre de sécession, de nombreux cas de cette nature, déclarent avoir rencontré un assez grand nombre d'atrophies survenues principalement à la suite de plaies du crâne. Notre excellent collègue et ami, le Dr Hecquin, en publiait, en 1874, trois observations qu'il avait recueillies lui-même; l'année suivante, M. Vieusse rendait également compte dans le *Recueil d'ophtalmologie* de quatre faits personnels; nous ajouterons, enfin, que nous avons eu nous-même, depuis deux ans, l'occasion d'examiner 10 malades atteints de lésions traumatiques du nerf optique. On ne saurait donc, à notre avis, mettre un instant en doute la fréquence de cette espèce d'affection, qui deviendra au contraire, nous en sommes bien con-

vaincu, de jour en jour plus considérable, à mesure qu'on recherchera avec plus de soin l'existence des symptômes que nous allons décrire dans ce chapitre.

La plupart des auteurs qui se sont occupés jusqu'à présent de cette question intéressante ont englobé indistinctement sous la même dénomination d'atrophie traumatique de la papille toutes les affections traumatiques du nerf optique, sans se préoccuper davantage d'établir des catégories et des subdivisions en rapport avec la marche et la symptomatologie cliniques propres à chacune d'elles ; frappés surtout par l'aspect particulier de la papille et par la transformation spéciale que subissent les éléments nerveux, ils n'ont pas hésité à caractériser l'affection par le symptôme le plus apparent et le plus significatif, en lui donnant le nom très juste, mais un peu vague, d'atrophie traumatique. Il est bien évident que telle est, en effet, la terminaison la plus habituelle, presque constante, pourrions-nous dire, des lésions de toutes sortes auxquelles est exposé le nerf optique ; et nous n'avons pas la prétention de nous élever contre une pareille assertion. Mais il ne faut pas oublier cependant que les atrophies de papille ne sont en réalité que la conséquence d'une série de processus anatomo-pathologiques, souvent très différents les uns des autres par leur évolution et par leur manière d'être, et qui constituent, au fond, tout autant de modalités pathogéniques. Nous avons donc cherché si on ne pourrait point, cliniquement parlant, établir des divisions dans cette grande classe des affections traumatiques du nerf optique, en rapport, d'une part, avec les troubles fonctionnels, d'autre part, avec les résultats qui nous sont fournis par l'examen ophtalmoscopique et par l'état anatomique de la papille, qui peuvent seuls nous donner une idée approximative des désordres survenus plus profondément. Or, c'est en partant de ces principes, et en nous basant ainsi sur les différents aspects de la papille, reconnus directement à l'ophtalmoscope, que nous sommes parvenu à ranger les nombreuses variétés de traumatismes du nerf optique dans les groupes symptomatologiques suivants, qui comprennent :

a. — La commotion du nerf optique;

b. — Les atrophies simples, traumatiques de la papille;

c. — La névrite ou névro-rétinite traumatique;

d. — Les apoplexies interstitielles et les anévrysmes traumatiques du nerf optique;

e. — Les apoplexies de la gaine inter-vaginale;

f. — Les blessures du nerf optique;

g. — Enfin, les corps étrangers.

Nous sommes loin de nous dissimuler toutes les imperfections d'une pareille classification, et nous reconnaissons nous-même qu'elle est passible de bien des reproches; mais après avoir mûrement réfléchi, il nous a semblé qu'elle était la seule qui pût nous permettre d'exposer avec quelque clarté les différentes formes cliniques que nous aurons à décrire dans le cours de ce chapitre.

DES PRÉTENDUES AMAUROSES RÉFLEXES

Avant d'aller plus loin, toutefois, il est une erreur, aujourd'hui encore malheureusement très répandue, et dont nous devons faire justice : nous voulons parler de la théorie des amauroses sans lésion, dites réflexes, qui veut attribuer à une irritation du nerf frontal ou de l'un quelconque des rameaux de la cinquième paire, d'une manière plus générale, les troubles profonds survenus du côté de la vision à la suite d'une blessure ou d'une contusion du pourtour de la cavité orbitaire. Nous croyons, en effet, pouvoir affirmer dès à présent, ainsi que cela ressortira naturellement des détails qui vont suivre, que si cette hypothèse a pu trouver quelque crédit avant la découverte de l'ophtalmoscope, elle est absolument surannée aujourd'hui; puisque tous les cas de cécité rangés autrefois à tort dans cette catégorie reconnaissent manifestement pour cause une altération anatomique du fond de l'œil ou du nerf optique directement appréciable à nos moyens d'investigation. Même dans les exemples les plus probants en apparence (et ils sont bien peu nombreux, puis-

que nous n'avons pu en trouver qu'un seul authentique), où le point de départ de l'irritation siège à n'en pas douter sur le trajet d'un des rameaux du frontal, toujours l'ophtalmoscope démontre l'existence d'une lésion parfaitement évidente.

Ce fait, exceptionnellement rare et d'autant plus intéressant par cela même, est celui qui a été présenté par M. Badal, au mois de janvier 1877, à la Société de biologie ; nous résumerons cette observation, en raison de l'importance capitale qu'elle présente dans la question qui nous occupe.

Observation cv. — Neuro-rétinite consécutive à l'irritation du nerf sus-orbitaire par un morceau de bois.

Un ouvrier, fendant du bois, reçut un éclat qui pénétra au-dessus du sourcil, disparut complètement sous la peau et ne put être retiré. La cicatrisation fut rapide, et le blessé se préoccupait assez peu de la petite tumeur qu'il portait au-dessus de l'œil, lorque, trois semaines après, il s'aperçut que la vue baissait de ce côté d'une façon inquiétante. Il se présenta à la clinique du docteur Badal : une incision de quelques millimètres permit d'extraire avec une pince un petit fragment de bois, acéré à l'une de ses extrémités, et qui était placé exactement à cheval sur le nerf sus-orbitaire. L'acuité visuelle était réduite à 1/2. L'examen ophtalmoscopique fit constater l'existence d'une neuro-rétinite, qui ne pouvait être attribuée qu'à l'irritation prolongée subie par le nerf sus-orbitaire. La guérison fut rapide. — Autre œil parfaitement sain.

Cette observation remarquable, et qui paraît, au premier abord, contraire à l'opinion que nous soutenons, ne fait en réalité que corroborer notre manière de voir, puisqu'elle prouve que, même dans ce cas, il ne s'agit pas simplement d'un trouble réflexe, mais bien, au contraire, d'une véritable altération du nerf optique caractérisée par le développement d'une névro-rétinite.

Quant aux exemples, assez rares d'ailleurs, de cécité survenue dans ces conditions sans qu'on ait pu constater, après un temps plus ou moins long, d'altération anatomique, ils doivent être rangés parmi les amauroses d'origine cérébrale, comme l'ont parfaitement démontré Boyer et Dupuytren dans leurs recherches intéressantes sur ce point particulier d'anatomie pathologique.

On s'accorde généralement à attribuer à Blandin la théorie des amauroses réflexes par lésion du nerf frontal; mais, bien que cet illustre chirurgien se soit montré grand partisan et défenseur convaincu de cette hypothèse, nous devons reconnaître qu'elle avait été émise pour la première fois depuis bien longtemps déjà, quand il chercha à la tirer de l'oubli dans lequel elle était tombée.

Pourfour du Petit lui-même, dans la communication qu'il fit sur ce sujet à l'Académie royale de chirurgie, à propos du cas d'un officier qui, à la suite d'un coup d'épée dans le sourcil, était devenu amaurotique, n'avait d'autre but que de rappeler l'attention de ses collègues sur cette intéressante question. Mais malheureusement pour lui, ses efforts ne furent point couronnés de succès, puisque Vicq d'Azyr, chargé de faire un rapport sur son travail, arriva, après de très nombreuses expériences sur les animaux, à poser des conclusions absolument inverses et à refuser, de la manière la plus absolue, toute influence à la lésion du nerf frontal dans la production de cette amaurose. Nous n'ignorons pas, il est vrai, que les résultats obtenus par Vicq d'Azyr ont été interprétés d'une façon toute opposée par certains auteurs, et en particulier par Nélaton et par Mackenzie, qui ne craignent pas d'affirmer que l'illustre rapporteur acquit ainsi la conviction que la lésion du frontal était promptement suivie de cécité. Mais il suffit de se reporter, comme l'a fait le Dr Kœnig, au texte même de Vicq d'Azyr, inséré en 1776 dans l'histoire de la Société royale de médecine, pour se convaincre que ces auteurs ont été induits en erreur; on y trouve, en effet, les conclusions suivantes : « M. Vicq d'Azyr a fait différentes tentatives pour s'assurer si la lésion du nerf frontal chez les quadrupèdes expose aux mêmes dangers. En vain ce nerf a été frappé, piqué, déchiré, contus ou coupé ; jamais l'œil du même côté n'en a souffert d'une manière constante. On a seulement observé qu'il était quelquefois plus animé, agité par des mouvements convulsifs et plus mouillé de larmes qu'à l'ordinaire. » On ne saurait donc prétendre qu'il s'agit là d'une amaurose, au sens propre du mot; on note bien quelques troubles fonc-

tionnels du côté de la conjonctive et de la glande lacrymale, de tout point comparables à ceux qu'a également reproduits Magendie, dans ses remarquables expériences sur l'irritation du trijumeau; mais de là à la cécité qui survient à la suite et comme conséquence des traumatismes du sourcil, il y a loin, et force est bien de conclure avec Vicq d'Azyr que ces accidents ne sauraient trouver une explication satisfaisante dans l'opinion émise par Pourfour du Petit.

Beer, de Vienne, chercha à en rappeler de ce jugement, d'autant plus significatif qu'il avait été prononcé en pleine académie, et il fit tous ses efforts, dans un ouvrage qu'il publia en 1817 sous le titre : *Lehr von Augenkeonkeiten,* pour rendre à la prétendue lésion du nerf frontal toute l'influence qu'elle avait perdue. Pour cet ophtalmologiste, les troubles de la vision seraient dus principalement aux tiraillements exercés sur les rameaux nerveux au moment même de l'application du traumatisme, mais surtout pendant le travail de cicatrisation ; et il en arriva tout naturellement à conclure que le seul moyen de guérir ces amauroses était la section complète du nerf ou l'extirpation de la plaque cicatricielle. Ce mode de traitement serait d'ailleurs infaillible, s'il faut en croire le professeur allemand, puisqu'il ne lui aurait fourni que des succès. Malheureusement encore pour cette théorie, nous devons à la vérité de dire que, contrairement à l'assertion de Beer, ce procédé a constamment échoué entre les mains de Guthrie, toutes les fois que cet illustre chirurgien eut occasion d'y recourir.

Ribes, Sabatié et surtout Blandin déployèrent bien, comme nous l'avons déjà dit pour ce dernier, toute leur énergie et tout leur talent pour faire prévaloir encore l'hypothèse de l'amaurose par action réflexe ; mais on peut dire que, malgré l'autorité indiscutable des chirurgiens qui cherchaient à la défendre, cette théorie perdait chaque jour du terrain. C'est au point même que Mackenzie, d'ailleurs assez partisan de ces idées, fut amené par l'observation rigoureuse des faits à admettre encore exceptionnellement l'amaurose par irritation de la cinquième paire, et à déclarer hautement que le plus

souvent elle est consécutive à la lésion du nerf optique, ou à une blessure de l'œil, ou enfin à une lésion du cerveau.

On est bien obligé de reconnaître, du reste, qu'à partir du moment où les recherches ophtalmoscopiques sont devenues d'un usage journalier et ont pénétré définitivement dans la pratique, il ne s'est plus élevé une seule voix autorisée pour soutenir la cause des amauroses réflexes. De toutes parts au contraire les ophtalmologistes ont cherché à la battre en brèche, et n'ont fait qu'apporter des observations en contradiction la plus flagrante avec cette théorie. Les chirurgiens américains, eux-mêmes, qui pendant la guerre de sécession ont eu à leur disposition le plus vaste champ d'exploration qu'on puisse souhaiter, déclarent hautement, dans le compte rendu remarquable qu'ils ont publié, « qu'il n'y eut aucun cas sérieusement observé d'amaurose réflexe, consécutive à la division par balle du nerf sus-orbitaire » ; tandis que, par contre, comme nous l'avons déjà fait remarquer plus haut, les atrophies de papille figurent dans leur statistique pour un chiffre assez considérable.

Ce n'est donc pas sans quelque étonnement que nous lisons dans un travail assez récent, paru sur la matière, le passage suivant : « Parmi les amauroses trifaciales, il faut ranger celles qui surviennent à la suite de lésions traumatiques des nerfs frontaux et sus-orbitaires ; et la clinique démontre qu'on a guéri un certain nombre de ces amauroses par la section du nerf lésé, ou par l'ablation de tumeurs situées sur le trajet de la branche ophtalmique de Willis. » Malheureusement, ces affirmations, répétées depuis bien des années déjà par la plupart des auteurs qui se sont succédé, sont absolument dépourvues de preuves à l'appui, et se trouvent en opposition formelle avec les faits qui nous sont journellement fournis par la clinique. Nous ne saurions donc nous départir de l'opinion que nous soutenons, et qui consiste à rattacher toutes ces prétendues amauroses réflexes à des lésions anatomiques parfaitement appréciables, et pouvant, d'ailleurs, indifféremment siéger : soit dans le globe de l'œil lui-même, soit sur le trajet du nerf optique, soit enfin plus profondément encore,

jusque dans les organes encéphaliques. Et ce ne serait qu'après avoir éliminé successivement la possibilité de chacune de ces altérations, que nous consentirions, à notre corps défendant, à admettre l'existence des troubles de la vision d'origine réflexe. Il ne faudrait pas trop, du reste, se hâter de conclure à l'absence de tout désordre anatomique par ce fait seul qu'il peut s'écouler un temps parfois très long entre l'application du traumatisme et l'apparition des lésions constatables à l'ophtalmoscope; ni arguer de cette lenteur, particulièrement remarquable dans certains cas, du processus pathologique, pour nier toute relation de cause à effet entre la blessure et les accidents survenus tardivement du côté de la vision. Nous allons voir bientôt, en effet, qu'assez souvent les altérations appréciables à nos moyens d'investigation ne surviennent au niveau de la papille que bien des mois après le choc ou la contusion, même dans le cas de cécité subite. Quant aux faits qui se rapportent aux troubles survenus du côté de la vision un certain temps après le traumatisme, on pourra se convaincre facilement qu'ils trouvent encore une explication très satisfaisante dans les lésions qu'on observe alors du côté du nerf optique. Il ne nous reste donc plus maintenant qu'à aborder directement l'étude des différentes affections traumatiques de ce tronc nerveux.

COMMOTION DU NERF OPTIQUE.

Il faut entendre par commotion du nerf optique l'ensemble des troubles fonctionnels qui résultent de l'ébranlement communiqué à cet organe de transmission au moment où un choc, une contusion violente, vient à porter sur un point quelconque des parois de la boîte cranienne, et de préférence sur le pourtour de la cavité orbitaire.

Malgaigne, se basant précisément sur cette donnée anatomique, que le nerf optique, libre dans tout le reste de son parcours, passe par une ouverture relativement étroite au niveau du trou optique, fut un des premiers à expliquer

ainsi par une véritable commotion, absolument comparable à celle qu'on note, en pareil cas, du côté de l'encéphale, les symptômes curieux et assez constants qu'on observe fréquemment comme conséquence de l'ébranlement plus ou moins considérable des parties osseuses environnantes. Mais malheureusement, comme cet illustre chirurgien ne pouvait fournir la preuve anatomique de l'opinion qu'il avançait, ses idées ne trouvèrent pas grand crédit dans le monde médical; elles sont loin, même aujourd'hui, d'être acceptées sans conteste. Nous lisons, en effet, dans une leçon clinique faite tout récemment encore sur ce sujet par le professeur Richet, et publiée dans le *Recueil d'ophtalmologie* du mois de juillet 1877 : « La seconde hypothèse est due à Malgaigne, qui suppose que le nerf optique peut être contusionné dans l'ébranlement communiqué à la cavité orbitaire tout entière, surtout au niveau du trou optique. Mais nous répondrons qu'une telle commotion ne peut se comprendre. En effet, si elle existe dans le cerveau, dont la pulpe est molle, comment la concevoir dans le nerf optique, dont la structure est ferme et dont les tubes nerveux, solidement maintenus, ne peuvent se laisser ébranler de la même façon que la pulpe nerveuse du cerveau? » Or, malgré la haute autorité dont émane une pareille opinion et malgré tout le respect que nous avons pour l'éminent chirurgien de l'Hôtel-Dieu, nous ne saurions nous ranger à son avis; car il est, selon nous, absolument impossible de nier, cliniquement parlant, la commotion du nerf optique. Peu nous importe, d'ailleurs, l'explication qu'on en donne; le seul fait que nous tenons à constater est l'existence incontestable d'un ensemble de symptômes, toujours les mêmes, survenant dans des conditions étiologiques identiques et présentant des caractères aujourd'hui parfaitement connus et décrits par tous les auteurs qui se sont occupés de cette question.

Ces troubles fonctionnels bizarres ne se rencontrent-ils pas presque toujours, en effet, à la suite des traumatismes portant directement sur la boîte cranienne? Ne les observe-t-on pas aussi assez fréquemment comme conséquence immédiate des chocs transmis à distance, jusqu'aux parois de

l'orbite, par l'intermédiaire de la colonne vertébrale, ainsi que cela se voit si souvent dans le cas de chute sur les pieds ou sur le bassin ? N'est-ce pas une expression peut-être un peu vulgaire, il est vrai, mais parfaitement exacte, que celle qu'on emploie journellement, pour dire qu'à la suite d'un coup violent porté sur le front, sur l'arcade sourcilière ou sur la tête, d'une façon générale, *on a vu trente-six chandelles?* Or, si nous voulons bien examiner avec un peu d'attention et traduire dans un langage plus scientifique tous les termes que comporte ce dicton énergique, nous trouverons là tout un ensemble symptomatologique dont l'existence ne saurait évidemment être mise en doute.

Les troubles fonctionnels qu'on constate alors ne sont autres que des impressions fausses éprouvées par le blessé, apparaissant subitement au moment même de l'application du choc, et pouvant, suivant le degré d'intensité du traumatisme, se prolonger pendant un temps plus ou moins long. Dans le cas de commotion légère, les symptômes consisteront uniquement dans la production instantanée de photopsies, dans des sensations lumineuses comparables à des éclairs, à des étincelles, à des gerbes de feu, et qui disparaîtront au bout de quelques secondes pour faire place à une véritable cécité momentanée ; après quoi tout rentrera dans l'ordre, et la vision recouvrera son acuité normale. A la suite d'ébranlements plus considérables, ces fausses impressions lumineuses persisteront plus longtemps, se reproduiront plusieurs fois pendant les premières minutes qui succéderont à la commotion ; et quand le patient recommencera à distinguer les objets, il les verra, pendant un temps plus ou moins prolongé, mais toujours appréciable, comme entourés d'une auréole colorée de diverses façons, et assez comparable, en somme, aux couleurs qui résultent de la décomposition de la lumière solaire au moyen du prisme. Puis, la vue reviendra peu à peu à son état normal, et après une ou deux heures le patient ne conservera plus que le souvenir des sensations bizarres qu'il aura éprouvées. Et qu'on n'aille pas croire que nous faisons là une description fantaisiste et créée uniquement pour les besoins de

la cause ; car ces détails, en réalité, sont si souvent observés, qu'on les trouve signalés partout. Toutefois, nous nous croyons d'autant mieux placé pour tracer ce tableau symptomatique, que nous ne parlons pas seulement d'après le témoignage des malades que nous avons pu examiner, mais bien d'après les impressions personnelles qui nous sont restées à la suite d'un accident de cette nature, et dont le souvenir ne s'effacera jamais de notre mémoire. Nous voulons faire allusion, en ce moment, à une blessure assez grave que nous avons reçue pendant notre jeunesse, alors qu'un gros morceau de bois, lancé avec une très grande force, vint nous frapper au niveau de la région frontale droite, un peu au-dessus de l'arcade sourcilière ; or, nous pouvons, après cela, affirmer l'exactitude des troubles subjectifs sur lesquels nous venons d'appeler l'attention. A l'instant même, nous avons éprouvé une sensation lumineuse, absolument comparable à une gerbe de feu d'artifice, et qui a bien duré dix secondes ; elle fut suivie d'une série d'impressions subjectives non moins curieuses et qui rappelaient assez bien des auréoles de toutes couleurs, mais au centre desquelles, cependant, dominait le rouge ; après deux minutes environ, la vision était redevenue normale, et depuis lors nous n'avons plus rien ressenti de ce côté. En résumé, on voit donc que ce qui caractérise surtout la commotion du nerf optique, c'est la soudaineté, l'instantanéité des symptômes observés, la durée limitée des troubles subjectifs, et avant tout le retour *ad integrum* de l'acuité visuelle. Dans beaucoup de traumatismes identiques en apparence, en effet, on peut voir survenir, après un certain temps, comme nous le démontrerons bientôt, des altérations définitives et permanentes du nerf optique ; c'est qu'alors il ne s'agit plus seulement d'une simple commotion, mais bien d'une véritable contusion, à laquelle correspondent toujours des lésions anatomiques, parfaitement appréciables, tôt ou tard, à nos moyens d'investigation. Nous retrouvons encore une fois là la même différence qui existe entre la commotion et la contusion du cerveau.

Voulons-nous maintenant chercher à pénétrer la pathogénie

de cette affection passagère, et revenir en quelques mots sur les hypothèses dont nous avons déjà parlé plus haut : l'explication, à notre avis, nous en paraît des plus simples, si l'on veut bien se rappeler un instant les notions qui servent de base à la physiologie du système nerveux. Il est un fait, parfaitement admis et indiscutable aujourd'hui : c'est que chaque nerf répond aux excitations, d'une façon spéciale, et en rapport précisément, pour chacun d'eux, avec les fonctions qui lui sont particulièrement dévolues. Vient-on à irriter, par exemple, une branche nerveuse sensitive : cette dernière répond immédiatement par une sensation subjective, qui semble partir des extrémités périphériques du département auquel elle se distribue. L'irritation porte-t-elle sur un filet moteur : elle a pour conséquence immédiate la production d'un mouvement dans les parties qui reçoivent leur innervation de ce rameau nerveux. De même, les nerfs de la sensibilité spéciale ont une façon particulière de réagir sous l'influence des excitants extérieurs, et qui se traduit constamment par la perception d'impressions fausses, simulant de tout point celles qu'ils sont chargés de transmettre dans l'état normal physiologique. Le nerf optique, en particulier, répond toujours aux excitations, de quelque nature qu'elles soient d'ailleurs, par la production instantanée de sensations lumineuses ou de photopsies, qui atteignent leur maximum, comme on le sait parfaitement aujourd'hui, dans tous les cas de blessure ou de section de ce tronc nerveux. D'où il nous semble tout naturel de conclure que l'ensemble des symptômes dont nous venons de parler doivent être rattachés nécessairement à un ébranlement transmis directement jusqu'au nerf optique par l'intermédiaire des parois osseuses qui contribuent à la formation de la cavité orbitaire. Aussi, comme nous le disions déjà plus haut, l'opinion émise par Malgaigne nous paraît-elle absolument rationnelle, et, pour notre compte personnel, nous y rattachons-nous complètement.

Quant aux conséquences mêmes d'un pareil traumatisme, elles sont toujours des plus simples, puisqu'il ne s'agit, dans tous les cas, que de troubles fonctionnels passagers et de très

courte durée, avec retour très rapide de la vision à son état normal. Les quelques observations, en effet, dans lesquelles on a vu tôt ou tard survenir une altération plus ou moins notable de l'acuité visuelle, ne sauraient être rangées dans la catégorie qui nous occupe actuellement, car il s'agit alors, non plus seulement d'un simple ébranlement moléculaire, mais bien d'une véritable contusion, et ces faits trouveront leur place dans le paragraphe suivant, consacré à l'étude des atrophies simples traumatiques de la papille.

Les indications thérapeutiques se résumeront également à bien peu de chose, puisque toujours ces troubles fonctionnels disparaissent presque instantanément avec la cause qui les a produits; il ne sera pas inutile cependant de recourir, pendant les quelques jours qui suivront l'accident, à l'emploi de quelques révulsifs locaux et de légers dérivatifs sur le tube intestinal, dans le but de prévenir la réaction inflammatoire qui pourrait survenir.

ATROPHIES SIMPLES TRAUMATIQUES DE LA PAPILLE.

Sous la dénomination générale d'atrophies simples traumatiques de la papille, on doit comprendre tous les cas dans lesquels, à la suite d'une contusion directe ou indirecte de la boîte cranienne, on voit survenir, au bout d'un temps plus ou moins long, mais toujours assez considérable, une dégénérescence lente et progressive des éléments nerveux qui entrent dans la composition du nerf optique. Nous verrons bientôt, il est vrai, que cette altération peut également survenir comme conséquence des blessures et des lésions immédiates de ce tronc nerveux ; mais comme on retrouve toujours alors des symptômes spéciaux tenant à la nature même du traumatisme, nous rangerons tous les faits de cette seconde catégorie dans la grande classe des blessures du nerf optique. Nous n'aurons donc en vue, actuellement, que les atrophies résultant de l'application d'un choc sur la tête ou de sa transmission à distance et par contre-coup, sans lésion directe de la deuxième paire.

A notre excellent maître Galezowski, revient, sans contredit, le mérite d'avoir appelé plus spécialement l'attention sur cette cause particulière d'atrophie, négligée et reléguée au dernier plan jusqu'au jour où parut le travail intéressant qu'il publia sur ce sujet, en 1872, dans le *Journal d'ophtalmologie*. Depuis, ces faits, méconnus sans doute auparavant, deviennent chaque jour de plus en plus nombreux, et prennent, à bon droit, une place très importante dans l'étude des affections traumatiques du globe de l'œil.

Étiologie et Pathogénie. — Les accidents auxquels il faut rattacher l'atrophie simple traumatique de la papille sont toujours à peu près identiques et se résument presque constamment dans un ébranlement assez marqué des parois osseuses qui constituent les cavités orbitaire ou encéphalique. Des chutes d'un lieu plus ou moins élevé, sur la tête, sur le bassin ou sur les pieds; des contusions directes au niveau de l'arcade sourcilière ou de la région frontale par des projectiles de toute sorte, tels que des balles, des éclats d'obus, des morceaux de bois ou de fonte, de grosses pierres lancées avec une certaine force; des coups de pied de cheval à la tempe; des éboulements : telles sont les causes étiologiques que nous avons trouvées signalées le plus souvent. Pour notre compte personnel, nous avons noté, dans les observations que nous avons recueillies, trois fois une chute sur la tête; un coup de pied de cheval appliqué au niveau de la fosse temporale gauche, dans un cas; un choc violent avec plaie du cuir chevelu, consécutif à un éboulement, dans un autre; enfin, une contusion assez forte produite par l'extrémité d'un cep de vigne, au niveau du sourcil.

Les conséquences ultimes, la terminaison constante de pareils traumatismes, sont bien, il est vrai, comme nous le verrons dans un instant en parlant de la symptomatologie, caractérisées cliniquement, après un certain temps, par le développement d'une atrophie progressive de la papille, parfaitement appréciable à l'ophtalmoscope; mais il existe, dans la manière même dont surviennent les troubles fonctionnels et la cécité, des différences tellement considérables, qu'il nous paraît im-

possible de ne point admettre, dans cette grande classe des atrophies simples traumatiques de la papille, deux subdivisions principales basées naturellement sur le mode de début des accidents. La première comprendra tous les cas dans lesquels la vision est brusquement abolie au moment même de l'application du traumatisme; la seconde, tous ceux dans lesquels l'acuité visuelle, absolument intacte pendant les premiers jours ou les premières semaines qui suivent l'accident, présente tardivement une diminution insensible, mais progressive, et pouvant même aboutir, dans certains cas, à une abolition complète. Nous verrons, d'ailleurs, que ces deux espèces d'atrophies traumatiques, que nous désignerons, afin de les distinguer, par les noms d'atrophies de la papille avec perte immédiate de la vision, et d'atrophies avec altération tardive de l'acuité visuelle, sont loin de reconnaître le même mécanisme pathogénique, et méritent, par conséquent, une étude spéciale pour chacune d'elles. Il nous faut donc, maintenant, chercher à pénétrer ce mécanisme intime et à nous rendre un compte aussi exac que possible de la cause précise qui détermine les altérations anatomiques observées au fond de l'œil.

A. — *Atrophies traumatiques de la papille avec perte immédiate de la vision.*

Il est une première distinction capitale à établir si l'on veut arriver à la connaissance exacte des désordres profonds qui se traduisent, au moment même de l'accident, par l'abolition complète et instantanée de la vision, et, plus tard, par l'atrophie papillaire : nous voulons parler de la question de savoir si la cécité est, oui ou non, accompagnée de phénomènes généraux attribuables à une lésion des centres nerveux, et si ces troubles sont simplement d'origine périphérique ou tiennent, au contraire, à une altération cérébrale. Les explications et les conséquences sont, en effet, absolument différentes dans l'une et l'autre hypothèse.

Dans tous les cas où la perte subite de la vision survient comme conséquence d'un traumatisme très violent de la boîte

cranienne et se trouve compliquée de commotion cérébrale, puis de faiblesse ou de paralysie complète d'un ou de plusieurs membres, on a tout lieu de supposer que l'atrophie de la papille est le résultat d'une altération des parties centrales et plus spécialement des tubercules quadrijumeaux ou des couches optiques. Quant à la nature même de cette altération, il est très probable qu'il s'agit, dans les cas de cette nature, de la formation de foyers hémorragiques au niveau des ganglions intra-cérébraux, par suite des déchirures vasculaires survenues profondément sous l'influence du traumatisme. Cette hypothèse nous paraît même se rapprocher d'autant plus de l'exacte vérité, que ces lésions ont été déjà bien des fois vérifiées anatomiquement dans certaines observations d'hémorragies cérébrales spontanées, et qu'il faut toujours compter avec la possibilité d'une pareille cause d'erreur, dans les cas les plus simples en apparence d'atrophie supposée traumatique de la papille. Nous ne saurions mieux faire, du reste, pour montrer toute l'importance de cette question, que de citer le passage suivant tiré de la leçon clinique du professeur Richet à laquelle nous avons déjà fait allusion plus haut : « En troisième hypothèse, dit, en effet, ce savant chirurgien, nous devons nous demander si nous ne sommes pas en présence d'altération des parties centrales, des ganglions intra-cérébraux, comme on les appelle aujourd'hui. Cette hypothèse offre des probabilités. En effet, la malade semble avoir eu un étourdissement, sa marche est restée incertaine après une perte de connaissance de vingt-quatre heures, et son corps a présenté un affaiblissement général très marqué.

» Peut-être les centres nerveux, les tubercules quadrijumeaux antérieurs sont-ils pour quelque chose dans cette cécité.

» Ce qui milite en faveur de cette opinion, c'est que la mémoire de la malade est notablement affaiblie, que sa démarche est titubante, et qu'elle présente un affaiblissement général marqué; tous symptômes que nous avions signalés au commencement de notre leçon. » Or, cet exemple remarquable, tout en nous montrant les précautions sans nombre dont il

dut toujours s'entourer, et l'embarras dans lequel peuvent-être plongés les praticiens les plus expérimentés avant d'aboutir à une conclusion définitive, ne fait, en réalité, que confirmer notre hypothèse; puisque, en effet, ces lésions ont été bien et dûment constatées à la suite de ruptures vasculaires spontanées, n'est-il pas tout naturel de supposer qu'une pareille altération peut survenir comme conséquence des traumatismes auxquels nous faisons allusion en ce moment? Et l'observation suivante, publiée dans les *Annales d'oculistique* (t. LXIX, p. 283), ne semble-t-elle pas le type le plus parfait que l'on puisse désirer de cette espèce d'atrophie d'origine cérébrale?

Observation cvi. — J. S..., âgé de 68 ans, se présente à Woorfield pour un ulcère de la cornée droite, mais tout l'intérêt du cas gît dans l'autre œil. Cet œil est presque complètement privé de la faculté de voir; la pupille se dilate bien. Il y a une légère opacité dans le cristallin, mais, à part cela, les milieux sont transparents et l'on peut explorer facilement le fond de l'œil. La papille est d'un blanc bleuâtre, d'aspect fort remarquable; elle est un peu déprimée et excavée; la veine et l'artère sont considérablement diminuées de volume. Le malade rapporte qu'il y a douze ou quatorze ans, pendant qu'il était en Australie, un arbre était tombé la nuit sur la tente et l'avait blessé à la tête; il fut environ dix jours avant de pouvoir marcher; son oreille gauche avait cessé d'entendre au moment de l'accident; elle n'a pas encore récupéré ses fonctions; son bras et sa jambe gauches se trouvèrent fort affaiblis pendant longtemps, mais ses membres se rétablirent complètement, sauf quelques crampes dans la jambe.

Par contre, tout autre est le mécanisme auquel on doit rattacher les atrophies simples de la papille consécutives à l'abolition subite de la vision, et qui ne présentent aucune complication du côté des organes encéphaliques; force est bien, dans ces cas, heureusement les plus fréquents, d'en rechercher la cause dans une lésion périphérique siégeant manifestement sur le trajet du nerf optique proprement dit, c'est-à-dire entre le chiasma et le globe de l'œil lui-même. Ce n'est qu'en procédant par analogie qu'on a pu se rendre un compte assez exact des lésions probables qui doivent exister au fond de l'orbite, en pareille circonstance : on sait, en effet, que la

paralysie du nerf facial n'est pas chose extraordinaire à la suite des fractures du rocher ; on voit assez souvent aussi, après une chute sur le visage, les blessés perdre à tout jamais l'odorat, parce que la lame criblée de l'ethmoïde, en se brisant, a atteint et détruit les rameaux olfactifs. Il semblait donc tout naturel d'admettre, en s'appuyant sur les données précédentes, que les altérations survenues du côté du nerf optique devaient reconnaître un mécanisme absolument identique : et, en effet, aujourd'hui, la plupart des auteurs s'accordent à attribuer ces troubles fonctionnels et les lésions anatomiques qui ne tardent pas à apparaître, à une fracture ou plutôt à une fissure de l'orbite allant jusqu'au trou optique et détachant une esquille qui va directement comprimer ou dilacérer le nerf optique. Nous ne regardons même pas comme impossible, dans quelques cas, la contusion ou la déchirure de ce tronc nerveux par la simple transmission du choc, et sans qu'on ait besoin, pour expliquer le fait, de recourir à l'hypothèse d'une fracture ; ainsi que cela semble ressortir de la relation chirurgicale de la mort du duc d'Orléans, empruntée à Marchal de Calvi, et dans laquelle il est dit que l'un des nerfs optiques avait été rompu au moment de la chute sur la tête.

Quoi qu'il en soit, d'ailleurs, de cette dernière opinion, nous pouvons affirmer que la compression directe du nerf optique par un fragment osseux ne saurait être mise en doute, car la démonstration anatomique, tout exceptionnelle qu'elle puisse être, n'en existe pas moins. Nous n'en voulons pour preuve que l'exemple de ce soldat, observé par Larrey après la bataille d'Eslingen, et qui, frappé par une balle près de l'orbite, au niveau de la tempe gauche, perdit complètement la vue de ce côté. Or, à l'autopsie, pratiquée quelque jours après, cet illustre chirurgien constata qu'une lame osseuse fracturée et déprimée par le projectile, du côté de l'orbite, comprimait directement le nerf optique.

Une dernière raison, du reste, qui a bien aussi sa valeur, c'est qu'il est absolument impossible de se rendre compte autrement des cécités survenant instantanément, au moment même de la contusion, et qui se traduisent peu à peu à nos

yeux par les signes d'une atrophie progressive. Nous ne parlons pas ici, et à dessein, des hémorragies dans la gaine inter-vaginale du nerf optique, qu'on a justement invoquées comme cause de certaines pertes subites de la vision. Ces cas, en effet, tout en ayant avec ceux qui nous occupent actuellement la plus grande analogie, s'en distinguent toutefois par des symptômes ophtalmoscopiques spéciaux, et ne sauraient, pour cette raison même, à notre avis, être rangés dans la classe des simples atrophies traumatiques. Nous renvoyons pour cette question spéciale à l'article qui lui sera spécialement consacré.

Comme preuves à l'appui des idées que nous soutenons touchant la lésion directe du nerf optique consécutive à la fracture du sommet de l'orbite, nous citerons, parmi nos observations personnelles, celles qui nous semblent reconnaître, avec la plus grande évidence, ce mécanisme particulier. Ces exemples nous serviront, en outre, à démontrer quelle forme clinique revêtent ces affections curieuses, d'origine traumatique.

Observation cvii. — Plaie contuse de la région pariétale gauche produite par un éboulement. — Perte subite de la vision du côté droit, au moment même de l'accident. — Atrophie complète du nerf optique droit, deux mois après le traumatisme.

M. P..., 17 ans, demeurant rue Cardinet, n° 190, se présente, le 9 juin 1876, à la consultation du docteur Galezowski. — Ce jeune homme nous rapporte qu'il y a deux mois il a été pris dans un éboulement; une large plaie contuse, siégeant à la région pariétale gauche, et une perte de connaissance de quelques heures, furent la conséquence immédiate de cet accident. Mais quand le blessé revint à lui, il s'aperçut que la vision de l'œil droit était complètement abolie, bien qu'il n'y eût de ce côté aucune trace de blessure. Depuis, sa position ne s'est nullement améliorée, et il vient aujourd'hui pour demander s'il n'y aurait rien à faire pour lui rendre la vue. Nous procédons immédiatement à l'examen, qui nous donne les résultats suivants : vaste cicatrice au niveau de la portion pariétale gauche du cuir chevelu; rien d'anormal dans les parties externes du globe de l'œil droit. L'ophtalmoscope nous permet de reconnaître une atrophie à peu près complète de la papille : le disque optique, en effet, est d'un blanc nacré dans toute son étendue, les artérioles sont à peine perceptibles et les veines très dilatées;

pas la moindre trace de pigmentation au centre ni à la périphérie. Le patient ne voit absolument rien de cet œil, et ne distingue même pas le jour de la nuit. Le fond de l'œil gauche est complètement normal.

Or, il nous paraît indiscutable qu'une pareille cécité, survenue aussi subitement, et en dehors de toute complication cérébrale, puisse s'expliquer autrement que par une déchirure du nerf optique résultant d'une fracture siégeant très probablement au niveau du trou optique. Cette observation nous semble même d'autant plus intéressante que la lésion principale siégeait à droite, alors que le choc avait dû porter, avec son maximum d'intensité, du côté gauche, ainsi que paraît le démontrer la cicatrice dont nous avons signalé l'existence dans cette région.

Le fait suivant, qui rentre évidemment dans la même catégorie, sera peut-être encore plus instructif que le précédent, en ce sens qu'ayant eu la bonne fortune de pouvoir suivre le malade qui en fait l'objet pendant près d'un an, nous avons assisté au développement progressif de l'atrophie de la papille et suivi toutes les phases de ce processus anatomique. Nous n'hésiterons donc pas à le publier en détail.

Observation cviii. — Chute de la hauteur de deux étages sur le côté gauche de la tête. — Perte subite de la vision de l'œil gauche. — Aucune altération du fond de l'œil, appréciable trois semaines après. — Commencement d'atrophie de la papille au bout de six semaines ; atrophie à peu près complète six mois plus tard.

M. H..., menuisier, demeurant à Paris, se présente, le 17 février 1876, à la consultation du docteur Galezowski. Cet homme rapporte que, le 30 janvier précédent, il a fait une chute de la hauteur de deux étages ; qu'il est tombé sur la tête, comme le prouvait bien certainement une assez large plaie contuse située à la région temporale gauche, et qu'il est resté quatre heures sans connaissance. Quand il reprit ses sens, il constata que la vision était complètement abolie de l'œil gauche. Il prétend même avoir vomi près d'un demi-litre de sang quelque temps après l'accident. Il est, d'ailleurs, resté au lit jusqu'au jour où il se présente à la consultation.

L'examen ophtalmoscopique du fond de l'œil gauche, pratiqué par M. Galezowski lui-même, ne montre pas la moindre altération appréciable. Trois semaines plus tard, la papille est plus pâle, bien

que les vaisseaux conservent leur calibre à peu près normal. Enfin, le 29 août de la même année, nous constatons les signes certains d'une atrophie déjà très avancée : la papille est d'un blanc nacré ; les artérioles sont très petites et presque filiformes ; les veines paraissent plutôt augmentées de volume. L'état de la vision n'a pas subi la plus petite amélioration, malgré le traitement qui a été institué.

Nous pourrions certainement multiplier ces exemples et mettre encore sous les yeux du lecteur plusieurs autres observations du même genre, choisies parmi celles que nous avons recueillies personnellement ; mais nous pensons que celles-ci suffiront amplement à entraîner la conviction, et nous allons passer immédiatement à l'étude non moins importante de la pathogénie des atrophies qui succèdent aux cécités survenues quelque temps seulement après l'accident.

C. — Atrophies traumatiques de la papille avec perte tardive de la vision.

Les affections curieuses dont il nous reste à rechercher le mécanisme offrent ceci de particulier que, tout en présentant avec le traumatisme, dont elles sont la conséquence non douteuse, les liens les plus étroits, elles ne surviennent pas immédiatement après l'application du choc, mais plusieurs jours, quelquefois même plusieurs semaines après la suppression de la cause. Ces faits méritent d'autant plus de fixer l'attention des praticiens, qu'ils sont la source, pour les malheureux patients, des plus cruels déboires, et qu'ils pourraient entraîner pour le chirurgien non prévenu les plus grands désagréments. Le blessé, en effet, ne constatant pas, dans les quelques heures et même dans les quelques jours qui suivent l'accident, le moindre trouble ni la moindre altération du côté de la vision, se laisse assez facilement leurrer par de vaines espérances, et peut avec quelque apparence de raison regarder son affection comme d'une minime gravité. Mais voilà que tout à coup, quelque temps après, survient une diminution très notable de la vision, qui peut même très rapidement,

dans certains cas, se transformer en une cécité complète et absolue. On comprend alors sans peine quelle sera l'opinion du pauvre patient sur le compte du médecin, qui, loin de l'avoir prévenu de la possibilité de semblables conséquences, l'aura, au contraire, entretenu dans ses douces illusions. Aussi établissons-nous, en règle générale, qu'il faut toujours se tenir sur la plus sage réserve toutes les fois qu'on est appelé à se prononcer sur les suites probables de pareils traumatismes du crâne; car mieux vaut, assurément, faire craindre au blessé et à son entourage des complications, hypothétiques peut-être dans bien des cas, que de les abandonner, à tort, à une sécurité trompeuse. Nous ne saurions donc trop insister sur ces formes insidieuses d'atrophies traumatiques de la papille.

Nous retrouvons, ici encore, la division toute naturelle en deux classes parfaitement distinctes, et variables, d'ailleurs, suivant que les troubles de la vision sont le fait d'altérations centrales, ou au contraire d'altérations simplement périphériques.

Les faits de la première catégorie sont fort heureusement tout à fait exceptionnels, et se rencontrent beaucoup plus rarement, il est vrai, que ceux dont le point de départ de la lésion siège sur le trajet même du nerf optique. Toutefois, leur existence nous semble absolument démontrée par l'observation suivante, que nous avons recueillie personnellement, et qui confirme, de tout point, les opinions déjà émises depuis bien longtemps sur ce sujet.

Observation cix. — Chute de la hauteur d'un premier étage sans perte de connaissance et sans trouble immédiat de la vision. — Diminution subite et considérable de la vue de l'œil gauche six semaines après; même accident de l'œil droit trois semaines plus tard. — Atrophie à peu près complète des deux papilles au bout de deux ans. — Altérations produites très probablement par une méningite traumatique exsudative.

Madame G..., 30 ans, ouvrière, demeurant à Paris, se présente, le 15 novembre 1877, à la clinique du docteur Galezowski. Cette dame nous rapporte qu'il y a environ deux ans elle fit une chute d'un premier étage, qui n'entraîna immédiatement aucune conséquence

fâcheuse, en ce sens qu'elle ne perdit même pas connaissance et qu'elle ne fut point obligée, à aucun moment, de garder le lit; mais, au bout de quelques jours, elle éprouva un malaise indéfinissable, ressentit des maux de tête très violents et fut prise de vomissements à plusieurs reprises. Six semaines après l'accident, elle s'aperçut, un beau matin, en se réveillant, que sa vue de l'œil gauche, intacte jusque-là, était compromise au point de voir tous les objets enveloppés d'un nuage épais; trois semaines plus tard, le même trouble survenait du côté droit. Depuis lors, d'ailleurs, la vision a été toujours en diminuant progressivement, et elle distingue à peine aujourd'hui pour se conduire. L'examen, que nous pratiquons séante tenante, ne nous montre pas la moindre altération extérieure, mais, à l'ophtalmoscope, nous trouvons tous les signes d'une double atrophie de papille, à un degré très avancé : les deux disques optiques sont d'un blanc nacré et brillant, les vaisseaux à peine perceptibles; pas trace d'infiltration ni de pigmentation, soit au centre, soit à la périphérie. Il s'agit donc bien, en somme, d'une double atrophie simple progressive.

Or, quelle est, dans ce cas, la cause de ces troubles survenus aussi tardivement dans l'appareil de la vision? et comment peut-on se rendre compte de la marche d'un pareil processus ? Il ne paraît pas douteux, pour nous, que nous avons eu affaire, chez cette malade, à des accidents cérébraux développés sourdement du côté des méninges; très probablement à une méningite chronique, plastique et exsudative déterminée bien certainement par la chute. Les exsudations, produites au voisinage du chiasma et à l'origine des troncs nerveux de la deuxième paire, n'ont pas tardé à amener une compression, une sorte d'étranglement des nerfs optiques ; et il en est résulté fatalement une perte de la vision et une dégénérescence granulo-graisseuse des éléments nerveux, caractérisée à l'ophtalmoscope par l'atrophie progressive des deux papilles. Telle est, en somme, à notre avis, l'explication la plus rationnelle qu'on puisse donner de ce fait intéressant et des autres exemples du même genre. Mais il est toutefois une dernière remarque sur laquelle nous devons encore appeler l'attention, car elle nous semble avoir une réelle importance diagnostique. Dans presque tous les cas, en effet, où les atrophies reconnaissent pour cause une lésion centrale, il ne s'agit plus

seulement, comme dans les observations qu'il nous reste à examiner, d'altération limitée à un seul côté, de cécité unilatérale, pour employer l'expression consacrée, mais bien d'une atrophie double. Aussi, nous croyons-nous en droit de conclu que la seule constatation d'une lésion siégeant dans les deux yeux à la fois doit faire admettre l'existence d'altérations cenrales et non plus seulement périphériques.

Il nous reste donc maintenant à rechercher quelle est l'interprétation pathogénique qui convient aux faits, beaucoup plus nombreux, dans lesquels les troubles de la vision, survenant encore tardivement, ne portent que sur un seul organe et ne présentent aucune complication du côté du cerveau. Or, en raison, d'une part, de la marche et du mode de début de ces accidents, qui apparaissent ordinairement vers le huitième jour après le traumatisme et qui vont sans cesse en augmentant d'intensité à mesure qu'on s'éloigne davantage de cette époque ; en raison, d'autre part, du développement assez rapide de l'atrophie papillaire, on a tout lieu de supposer qu'il s'agit, en pareille circonstance, d'une compression, de plus en plus considérable, exercée sur un point du parcours du nerf optique altéré. L'existence d'un cal volumineux, consécutif à une fracture de l'orbite, et qui viendrait comprimer ce tronc nerveux, est la seule hypothèse qui puisse rendre un compte aussi exact que possible des données qui nous sont fournies par la symptomatologie clinique de cette sorte d'atrophie ; aussi la plupart des auteurs n'ont-ils pas hésité à admettre ce mécanisme pour tous les cas de cette nature.

L'observation suivante, empruntée à l'intéressant travail publié sur ce sujet par notre excellent collègue le Dr Vieusse, dans le *Recueil d'ophtalmologie* de 1875, nous semble un cas type de cette forme particulière d'atrophie ; aussi la reproduisons-nous *in extenso*, malgré sa longueur :

Observation cx. — Folibe, 2e conducteur à la 7e batterie du 34e régiment d'artillerie, est trouvé, le 2 mai dernier, à cinq heures du matin, derrière le quartier d'artillerie, gisant sur le sol et privé complètement de connaissance. A l'examen, on constate, à la partie externe de l'arcade orbitaire droite, une plaie contuse longue de

deux centimètres environ; les deux paupières sont fortement gonflées par suite d'un épanchement de sang très considérable. Si on écarte les paupières pour examiner le globe de l'œil, on constate une ecchymose sous-conjonctivale qui recouvre tout le globe oculaire, la cornée est tout à fait saine. Le blessé est transporté à l'hôpital dans le service du docteur Bessette ; il reste, du 2 au 7 mai, dans le même état, et ce n'est que le 8 du même mois que, grâce à un traitement bien dirigé, il recouvre ses facultés. Si l'on vient à écarter les paupières, qui sont encore fortement ecchymosées, la cornée apparaît tout à fait saine; une large ecchymose sous-conjonctivale couvre tout le globe oculaire. *Interrogé sur la question de savoir comment se fait la vision de l'œil droit, le malade répond qu'il y voit aussi bien que de l'œil gauche. Le 15 courant, je le revois, et c'est alors seulement qu'il se plaint d'une gêne dans la vision; il dit que de l'œil droit il n'y voit pas aussi bien que de l'œil gauche.* Examiné à l'ophtalmoscope le même jour, on constate les résultats suivants : la cornée et les différents milieux de l'œil sont sains. La papille à sa base centrale est blanche nacrée, la portion périphérique a son aspect normal ; les veines et artères rétiniennes ne présentent rien de particulier ; rien du côté de la macula. Le malade ne distingue pas les couleurs rouge et verte, qu'il prend pour du gris. Examiné de nouveau le 25 mai, le malade dit que la vue est complètement abolie dans l'œil droit ; il lui est complètement impossible de distinguer le moindre objet avec cet œil, il le dit complètement perdu. L'examen ophtalmoscopique montre une papille complètement privée de ses capillaires : elle est blanche nacrée, à contour parfaitement net, son volume n'a pas augmenté; les veines et artères rétiniennes ont leur aspect normal, de même que leur volume. Revu le 10 juin, à la sortie de l'hôpital, on constate les mêmes désordres qu'à l'examen précédent : la papille à droite est complètement atrophiée, la vision de cet œil complètement abolie. Le malade est réformé.

Or, n'est-il pas évident qu'il s'agit bien réellement, dans cet exemple remarquable, d'une compression survenue, une semaine seulement après l'accident, sur le trajet du nerf optique, compression d'ailleurs assez prononcée et développée assez rapidement pour avoir aboli complètement la vision et déterminé les signes appréciables de l'atrophie, dans l'espace à peine de quelques jours? Si nous faisons observer, d'autre part, que le siège de cette compression était bien manifestement situé en arrière du point de pénétration des vaisseaux

à l'intérieur de ce tronc nerveux, ainsi que cela ressort des résultats fournis par l'examen ophtalmoscopique, qui a démontré leur intégrité absolue pendant les premiers temps et l'absence de toute stase veineuse au niveau de la papille, on sera forcément amené à conclure, par exclusion, qu'il ne doit pas être éloigné du sommet de l'orbite. Comme il n'y a enfin qu'un seul nerf dont les fonctions soient compromises, ce fait suffit à prouver que le chiasma n'a pas été atteint : d'où il résulte, en résumé, que le point précis de la lésion ne saurait être localisé ailleurs qu'au voisinage même du trou optique. Or, de toutes ces notions combinées : fracture très probable du crâne, compression tardive, mais rapide du nerf optique, siège certain de l'affection au niveau du trou optique, n'est-on pas en droit d'affirmer, avec toute chance de vérité, qu'on est bien réellement en présence du développement d'un cal, suite de fracture de l'orbite et qui viendrait comprimer le nerf optique? Telle est, en effet, la conclusion qui ressort avec la plus grande évidence de cette longue discussion; tel est, en conséquence, le mécanisme pathogénique que nous adoptons pour tous les cas de cécité unilatérale survenus dans ces conditions.

Ces premières questions ainsi résolues, nous devons dire quelques mots maintenant des symptômes qui caractérisent les atrophies simples de la papille, d'origine traumatique.

Symptomatologie. — Ces symptômes se divisent tout naturellement en deux groupes, comprenant : le premier, l'ensemble des troubles fonctionnels accusés par le malade ; le second, les lésions appréciables aux moyens d'investigation, mis à la disposition du chirurgien qui est appelé à se prononcer sur la nature de l'affection. Nous verrons, d'ailleurs, que ces deux sources de diagnostic présentent une égale importance, puisqu'elles ne font le plus ordinairement que servir, pour ainsi dire, de contrôle l'une à l'autre.

Dans tous les cas où l'abolition complète de la vision survient au moment même de l'accident, ainsi que le fait s'est produit dans plusieurs des observations que nous avons rapportées plus haut, les symptômes subjectifs se résument à bien

peu de chose, et consistent uniquement dans l'absence absolue de toute impression lumineuse. Le blessé, qui, un instant avant le traumatisme dont il a subi le choc, voyait avec la même netteté, des deux yeux, les objets qui l'entouraient, déclare ne plus rien distinguer du côté correspondant au nerf optique atteint, et ne faire même aucune différence entre le jour et la nuit; l'obscurité la plus complète règne autour de lui, quand on l'oblige à fermer l'autre œil.

Lorsqu'au contraire l'acuité visuelle, non supprimée d'emblée, subit une diminution plus ou moins rapide, mais toujours tardive, le malade accuse alors toute une série de sensations, de tout point comparables à celles qui caractérisent les formes ordinaires d'atrophies progressives de la papille.

La vue baisse de jour en jour d'une façon très notable ; les différents numéros de l'échelle typographique deviennent de moins en moins distincts, et bientôt toute lecture est absolument impossible. Les couleurs, d'abord parfaitement reconnaissables, perdent peu à peu leur netteté et disparaissent insensiblement, en suivant, ce qu'il y a de remarquable, toujours le même ordre : le rouge et le vert donnent, en effet, d'une manière constante, les premiers, naissance à la confusion.

En même temps, le champ visuel présente une diminution très sensible, soit sous forme de retrécissement concentrique s'avançant régulièrement de la périphérie vers le centre; soit, mais plus rarement, sous forme d'échancrures à contours plus ou moins irréguliers ; assez souvent aussi, les malades accusent la sensation de fausses impressions lumineuses, qu'ils comparent avec beaucoup de justesse à des éclairs, à des étincelles qui passeraient rapidement devant les yeux ; parfois encore, il leur semble voir des auréoles colorées de diverses façons autour des objets. La seule énumération de ces troubles fonctionnels doit faire immédiatement songer à l'existence très probable d'une atrophie de papille en voie d'évolution ; opinion que ne tardera point, d'ailleurs, à confirmer l'examen ophtalmoscopique. Or, en employant l'expression : « ne tardera point », nous commettons certainement un abus

de langage, et nous ferions beaucoup mieux de dire : que « révélera tôt ou tard l'examen ophtalmoscopique ». Ces altérations anatomiques, en effet (et c'est là certainement une des particularités les plus intéressantes de cette question), qui traduisent à nos yeux les désordres survenus profondément dans la trame même du nerf optique, peuvent ne devenir appréciables à nos moyens d'investigation que bien longtemps après l'accident ; plusieurs semaines, plusieurs mois, dans certains cas, s'écoulent avant que nous ne puissions noter la plus légère anomalie dans l'aspect physiologique de la papille. Telle est, par exemple, l'observation suivante, dans laquelle, bien que la vision ait été abolie instantanément à la suite d'une chute de trente pieds de haut, nous n'avons pu constater la moindre altération du fond de l'œil, même deux mois après le traumatisme.

Observation cxi. — Chûte d'une hauteur de trente pieds.— Cécité subite de l'œil gauche. — Aucune lésion du fond de l'œil appréciable deux mois après l'accident.

M. L., 35 ans, demeurant rue de l'Abbé-de-l'Epée, n° 21, se présente le 18 juillet 1876 à la consultation du Dr Galezowski. Cet homme nous rapporte qu'il y a deux mois, en travaillant, il est tombé d'une hauteur de trente pieds environ ; qu'il est ainsi resté pendant trois jours sans connaissance, et que, au moment où il a recouvré ses sens, il s'est aperçu que la vision de l'œil gauche était complètement abolie. Or, malgré l'examen le plus minutieux, et après avoir éliminé toute cause de simulation, nous n'avons pas pu découvrir la plus petite altération de la papille.

Les faits de cette nature sont loin, d'ailleurs, d'être exceptionnels ; et M. Galezowski, de son côté, a eu l'occasion d'examiner un blessé qui, atteint, dans les mêmes conditions, de cécité unilatérale, ne présentait encore, six mois après l'accident, aucune lésion appréciable à l'ophtalmoscope. Nous n'hésitons même point à affirmer qu'en règle générale les signes anatomiques de l'atrophie ne commencent guère à devenir perceptibles que plusieurs semaines, quatre à six ordinairement, après le traumatisme dont elle est la conséquence. Or, le premier symptôme qu'on note, en pareil cas, consiste

uniquement dans une légère pâleur du disque optique, qui semble plus blanc et moins rosé que celui du côté opposé ; encore n'est-ce que par comparaison et après un examen très minutieux, qu'on arrive, au début, à reconnaître cette différence. Les vaisseaux de la papille, pendant très longtemps intacts, ne présentent que plus tard des altérations dans leur calibre : fait qui s'explique bien simplement par cette considération anatomique, que l'artère centrale de la rétine n'aborde le nerf optique, et que la veine satellite en émerge seulement après que ce tronc nerveux a pénétré par le trou optique dans la cavité orbitaire. Il est donc facile de comprendre, comme le dit le professeur Richet, que le nerf puisse être ainsi comprimé avant le point d'arrivée de l'artère, et que les éléments nerveux puissent s'atrophier alors que les vaisseaux paraissent encore intacts. C'est donc, en somme, surtout d'après la blancheur plus ou moins marquée de la papille, qu'on pourra se prononcer sur le degré de l'affection. On ne devra toutefois jamais oublier cette particularité, mise depuis longtemps en évidence par M. Galezowski, qui s'est spécialement occupé de cette question : que la papille se perd en mettant un temps relativement long à s'atrophier, et que, bien souvent, l'atrophie est déjà très prononcée, malgré l'apparente intégrité du réseau vasculaire. Mais il arrivera néanmoins un moment où, vaisseaux et capillaires disparaissant peu à peu, l'atrophie finira par être complète sur tous les points : la papille apparaîtra alors sous l'aspect d'un disque blanc nacré, brillant, au niveau duquel on apercevra quelques lignes filiformes, derniers vestiges de l'artère et de la veine centrales de la rétine. Tels sont, en résumé, les signes ophtalmoscopiques qui doivent servir de base au diagnostic de cette espèce d'affection traumatique.

Diagnostic. — Il est, en effet, deux questions qu'il faut préalablement résoudre avant d'arriver à une conclusion définitive : la première consiste à rechercher, alors qu'on ne trouve encore aucune lésion anatomique appréciable à l'ophtalmoscope, si la prétendue cécité accusée par le blessé existe bien réellement, et ne serait pas, par hasard, le fait

d'une simulation peu avouable ; la seconde a pour but, une fois ce premier point bien établi, de reconnaître si, oui ou non, ces troubles fonctionnels reconnaissent bien réellement pour cause une action traumatique. On comprend, d'ailleurs, sans que nous ayons besoin d'y insister davantage, toute l'importance d'un pareil problème, dans tous les cas où l'on peut être appelé à se prononcer devant un jury médico-légal, à la suite de rixe et de demande en dommages et intérêts.

Et d'abord, rien de plus facile que d'écarter d'emblée toute espèce de simulation : l'emploi du prisme, placé simplement devant l'œil sain, ou appliqué avec les précautions spéciales indiquées par de Græfe, l'arête tenue horizontalement ; l'appareil de Fles pour découvrir l'amaurose unilatérale simulée ; celui, non moins ingénieux, de Javal ; enfin, le moyen, beaucoup plus pratique et beaucoup plus à la disposition du praticien, qui consiste uniquement dans l'interposition d'un crayon, d'un porte-plume ou de tout autre objet analogue, sur le trajet des rayons lumineux, rendront évidemment toute fraude absolument impossible. Il est toutefois un mode d'exploration sur lequel nous devons fixer un instant l'attention, attendu qu'il est encore peu connu, et qu'il permet, dans l'espace de quelques secondes, d'affirmer ou de nier la réalité de la cécité : nous voulons parler de l'examen minutieux des dimensions pupillaires, dont M. Galezowski a, tout récemment encore, démontré l'importance. On sait, en effet, que dans un œil sain, dont le congénère est parfaitement mis à l'abri du contact de la lumière, toute impression lumineuse détermine instantanément une contraction très énergique de la pupille ; or, dans tous les cas d'abolition unilatérale de la vision, c'est l'effet inverse qui se produit, et la pupille, loin de se resserrer, se dilate, au contraire, d'une façon très manifeste.

« La pupille, dans un œil amaurotique, dit en effet à ce propos M. Galezowski, se dilate pendant qu'on l'expose à l'action de la lumière du soleil ou du jour, et, lorsqu'en même temps, on bouche l'œil sain, complètement. C'est un fait que j'ai eu l'occasion de constater chez sept individus, qui ont

perdu la vue d'un œil par suite de blessure directe du nerf optique ou de fracture du crâne; je n'ai pu trouver la moindre lésion dans l'intérieur de l'œil, la papille du nerf optique était restée complètement normale et ne présentait pas la moindre différence relativement à l'autre œil. Ce n'est que bien plus tard, trois, quatre ou cinq mois après l'accident, qu'il s'était produit chez tous ces malades une atrophie de la papille.

» Il était difficile de se prononcer d'une manière positive au sujet de la vision de l'œil affecté, et il fallait naturellement se contenter des déclarations des malades eux-mêmes. C'est alors que j'ai eu recours à l'investigation minutieuse de la pupille de l'œil malade; j'ai trouvé alors ce phénomène tout particulier, à savoir : que la pupille exposée à l'action de la lumière se dilate au lieu de se contracter, pendant que l'œil sain était complètement couvert. »

On n'éprouvera donc aucune difficulté, par l'emploi rationnellement combiné de ces différentes méthodes, à déjouer la ruse et la fourberie, même chez les sujets prévenus et exercés à l'avance à ce genre d'exploration.

Quant à la question de savoir si la cécité et l'atrophie de papille, qui devient évidente après un certain laps de temps, sont bien réellement de nature traumatique, elle ne pourra, en général, être résolue que par un examen très attentif des anamnestiques. Ici, encore une fois, nous donnons le conseil de ne conclure à une affection traumatique que par exclusion, et après avoir successivement éliminé chacune des causes générales ou locales auxquelles on peut, avec raison, rattacher l'étiologie de la lésion observée à l'ophtalmoscope, ou du trouble considérable de la vision accusé par le patient. Alors seulement, on sera autorisé à admettre un choc, un coup, une chute, comme causes immédiates de l'affection. Ce ne sera donc, en réalité, qu'après avoir rejeté les atrophies d'origine médullaire et encéphalique; celles qui sont liées à un état général, tel que la syphilis et l'alcoolisme; et finalement les atrophies symptomatiques d'une embolie de l'artère centrale de la rétine, qu'on pourra à bon droit rattacher au trau-

matisme la lésion révélée au fond de l'œil par l'examen ophtalmoscopique.

Pronostic. — Le pronostic de l'atrophie de papille, d'origine traumatique, offre toujours une très grande gravité, attendu qu'il est, dans la plupart des cas, à peu près impossible d'enrayer la marche sans cesse progressive de la maladie et d'empêcher sa terminaison par la perte absolue et définitive de la vision. Les quelques exemples de guérison qu'on a publiés jusqu'à ce jour ne constituent malheureusement que des raretés pathologiques, et jettent une bien faible lueur d'espoir sur le sombre tableau que nous venons de tracer. Il ne faudra cependant pas, pour ce motif, rester complètement inactif ni se laisser aller au découragement; car plusieurs faits sont là pour nous prouver, tout exceptionnels qu'ils puissent être, que toute amélioration n'est pas absolument impossible. Témoin, l'observation suivante, publiée par M. Galezowski dans le *Recueil d'ophtalmologie* :

Observation cxii. — P... 14 ans, nystagmus double très prononcé et strabisme divergent droit. L'ophtalmoscope fait reconnaître une atrophie presque complète de la papille droite, moins marquée à gauche. De l'œil droit, le malade distingue à peine le jour, tandis que de l'œil gauche, après avoir fixé longtemps, il arrive à lire le caractère n° 30 de l'échelle de Jæger; mais son champ est rétréci concentriquement : la maladie date de son enfance. La mère raconte qu'étant en nourrice l'enfant est tombé d'une certaine hauteur sur la tête; il a eu le crâne et les jambes fracturés à la suite de cet accident. Il a eu des convulsions très fréquentes, pendant un an, puis la vue se perdit petit à petit, jusqu'au point où elle est maintenant. A cause de l'état stationnaire de la maladie, on soumet l'enfant à l'électrisation : sous l'influence de ce traitement, la vue de l'œil droit est revenue un peu, il peut compter les doigts, tandis que de l'œil gauche il peut déchiffrer le n° 10.

Nous avons eu nous-même, pendant notre séjour en Algérie, l'occasion de recueillir un exemple, bien plus remarquable encore, de l'influence favorable de l'électricité sur la marche des atrophies de papille d'origine traumatique : en ce sens que le malade, qui déchiffrait avec peine le n° 7 de l'échelle au début du traitement, sortit absolument guéri de l'hôpital,

lisant très bien le n° 1, et put reprendre ses fonctions de sergent-major, qu'il remplissait auparavant au 1er régiment de zouaves.

Voici, du reste, le résumé de cette curieuse observation.

Observation cxiii. — Coup de pied de cheval au niveau de la fosse temporale gauche. Décollement généralisé de la rétine du même côté. Atrophie progressive de la papille droite quelque temps après l'accident. Traitement par les courants continus, guérison.

G... sergent-major au 1er régiment de zouaves, entre à l'hôpital du Dey les premiers jours d'août 1874 pour une diminution sans cesse croissante de la vision de l'œil droit, qui l'empêche de continuer son service. L'œil gauche a été perdu depuis quelque temps déjà, consécutivement à une contusion par coup de pied de cheval reçu vers la région temporale gauche, et à laquelle G. rapporte la cause de cette double affection. L'examen auquel nous procédons nous montre un décollement général de la rétine gauche et une atrophie assez prononcée de la papille droite, caractérisée surtout par la blancheur et par une légère diminution dans le calibre des vaisseaux. Ce jour-là, 7 septembre, le malade déchiffre avec peine le n° 7 de l'échelle typographique ; le champ visuel est réduit concentriquement environ de moitié. Depuis trois semaines déjà il est soumis très régulièrement à un traitement énergique, qui consiste dans deux séances par jour d'électrisation continue, de deux heures chacune, et faites l'une le matin et l'autre le soir : un des rhéophores est appliqué, par l'intermédiaire d'une petite plaque métallique recouverte d'un linge mouillé, au niveau du sourcil ; l'autre au-dessous du rebord inférieur de l'orbite. Ce mode de traitement est continué très scrupuleusement. — Le 10 septembre, le malade lit couramment le n° 6 et déchiffre le n° 5 ; — le 18, lit facilement le n° 5 et déchiffre le n° 4 ; — le 26 septembre, lit très bien le n° 4 et déchiffre le n° 3 ; le champ visuel s'est très sensiblement agrandi. Le 20 novembre, G... lit le n° 2. Enfin, le 16 décembre, il lit avec facilité le n° 1, et quitte l'hôpital pour reprendre ses fonctions, assez pénibles, comme on sait, de sergent-major, qu'il a d'ailleurs parfaitement remplies depuis.

On ne saurait assurément, après la publication de pareils exemples, refuser de parti pris toute influence à l'intervention thérapeutique sur la marche ordinairement fatale des atrophies traumatiques ; aussi, est-ce pour nous un devoir d'insister encore davantage sur la série des procédés qui ont

le plus de chance d'aboutir à un résultat favorable. Le traitement devra donc fixer d'une manière spéciale toute notre attention.

Traitement. — Les deux moyens principaux auxquels on a eu recours jusqu'à présent, et dont on a surtout vanté les effets relativement avantageux contre les atrophies traumatiques de la papille, sont les injections de strychnine et l'électrisation à courants continus. Les autres méthodes de traitement, qui réussissent, d'ailleurs, assez souvent contre les autres espèces d'atrophies, sont toujours restées absolument inefficaces dans les cas où elles s'adressaient à des lésions d'origine traumatique; il sera donc inutile de faire de nouvelles tentatives de ce genre, qui n'auraient d'autre résultat que de faire perdre un temps souvent précieux, et l'on devra, d'emblée, s'adresser aux agents qui offrent le plus de garanties.

Les injections sous-cutanées de nitrate de strychnine, depuis longtemps déjà introduites dans la thérapeutique des affections oculaires, n'ont pas tardé à être essayées contre les traumatismes du nerf optique, et Nagel, de Tubingue, en particulier, eut le mérite d'en démontrer la valeur relative. Au nombre des observations publiées par ce professeur à l'appui de la thèse qu'il soutient, on trouve même quelques faits de guérison complète et définitive; la preuve en est dans l'exemple intitulé *Guérison, au moyen d'injections de strychnine, d'une amaurose survenue à la suite d'un coup de feu* et rapporté, en 1871, dans la *Revue clinique de Berlin.* La vision avait été en grande partie compromise des deux côtés, mais surtout à gauche, par la contusion probable des deux nerfs optiques; or, neuf injections, de deux milligrammes chacune de nitrate de strychnine, pratiquées au niveau de la région sus-orbitaire gauche, amenèrent une guérison absolue. Haltenhoff, d'ailleurs, qui s'est occupé aussi tout spécialement de cette question, arriva aux mêmes conclusions, dans la communication qu'il fit sur ce sujet à la Société médicale de Genève, en 1876. Dans ce travail, intitulé *la Strychnine dans la thérapeutique oculaire*, cet ophthamologiste distingué confirme, en effet, de tout point, les opinions émises par Nagel: tout en

déclarant qu'il n'a pas encore eu l'occasion de traiter par ce procédé de simples anesthésies traumatiques de la rétine, contre lesquelles plusieurs médecins l'ont employé avec le plus grand succès, il ajoute que, du reste, la strychnine agit aussi fort bien, même dans les cas traumatiques accompagnés de lésions graves et manifestes du fond de l'œil. En conséquence, il recommande, avec beaucoup d'insistance, ce mode de traitement pour tous les faits de cette nature. D'où il résulte, pour nous, qu'il est absolument indiqué de tenter cette branche de salut toutes les fois qu'on aura affaire à une atrophie progressive de la papille survenue comme conséquence d'un coup, d'une chute ou d'une contusion quelconque. On devra, d'ailleurs, dans l'application de cette méthode thérapeutique, suivre exactement les règles établies par le professeur de Tubingue, qui pratique l'injection à la tempe du côté correspondant à l'œil malade, et qui injecte de un à trois milligrammes de nitrate de strychnine, une fois par jour.

Mais, si la strychnine demeure absolument inefficace ou ne détermine qu'une amélioration trop lente et trop tardive, le praticien doit-il alors s'avouer vaincu et regarder la partie comme définitivement perdue? Est-il désarmé à tout jamais et réduit à assister, comme simple spectateur, à l'évolution du processus morbide qu'il ne peut ni combattre, ni arrêter? Fort heureusement, il nous reste encore une dernière ressource thérapeutique, dont les succès sont plus nombreux peut-être encore que ceux de la médication précédente, et qui compte aujourd'hui, pour ce motif, de nombreux partisans. Nous voulons parler de l'emploi des courants continus, qui nous ont donné, comme nous l'avons déjà dit, un succès remarquable. Il faudra donc y recourir aussitôt que possible, et en surveiller soi-même le mode d'administration avec la plus scrupuleuse exactitude, si l'on veut arriver à un résultat favorable. Deux séances d'électrisation par jour, prolongées chacune pendant une heure ou deux et faites l'une le matin et l'autre le soir, ne nous semblent pas exagérées; il ne faut pas, d'ailleurs, que l'intensité du courant soit trop considérable, car, en général, ceux qui sont fournis par la réunion

de deux, trois ou quatre couples de Bunsen, suffisent amplement. Dans tous les cas, les extrémités des rhéophores seront appliquées, par l'intermédiaire d'une petite plaque métallique recouverte de linge, ou mieux de peau de chamois, trempée dans de l'eau légèrement acidulée, en des points opposés du pourtour de la cavité orbitaire, de préférence, l'une à la partie supérieure, au niveau de la région sourcilière, et l'autre immédiatement au-dessous du rebord de l'orbite. Nous ne saurions enfin recommander trop de patience, tant de la part du malade que de celle du chirurgien, puisque ce n'est qu'à la longue, et parfois après bien des mois, que survient une amélioration appréciable : la guérison, si elle est possible, ne peut être obtenue qu'à ce prix.

NÉVRO-RÉTINITE TRAUMATIQUE.

La névro-rétinite, envisagée d'une manière générale, consiste, comme on sait, dans une altération spéciale et simultanée, le plus souvent inflammatoire, du nerf optique et de la partie circumpapillaire de la rétine; altération caractérisée anatomiquement par la diffusion et par le boursouflement tout à la fois de la papille et de la membrane nerveuse qui lui fait suite, dans une étendue d'un demi ou tout au plus d'un diamètre papillaire à partir du pourtour du disque optique. Or, les affections de cette nature, d'origine traumatique, ne diffèrent guère des autres formes auxquelles on peut avoir affaire que par la notion étiologique elle-même; leurs caractères, comme nous le verrons dans le cours de cet article, ne présentent rien de particulier : tout l'intérêt de cette question réside donc, en somme, presque uniquement dans la cause qui leur donne naissance.

Fréquence, étiologie et pathogénie. — Un premier point, qui doit tout d'abord attirer l'attention, est la rareté relative des névro-rétinites traumatiques, dont il n'existe, à vrai dire, qu'un nombre assez restreint d'observations authentiques dans les annales ophtalmologiques. On range bien, en effet, et avec

raison, dans tous les ouvrages classiques, le traumatisme parmi les causes très nombreuses de la névro-rétinite, mais la plupart des auteurs se contentent de cette simple allusion, sans insister davantage sur ce point. Aussi, avons-nous pensé qu'il ne serait pas inutile, pour donner une idée aussi nette que possible de la fréquence de cette espèce d'affection traumatique, de faire le bilan des principaux cas publiés jusqu'à présent par les différents observateurs qui se sont plus spécialement occupés de cette question.

Or, le résultat auquel on est ainsi forcément amené par cette sorte d'enquête, aboutit à cette conclusion : que les névro-rétinites traumatiques se rencontrent, comme nous le disions en commençant, assez exceptionnellement en clinique. Les quelques chiffres suivants ne laisseront certainement aucun doute à ce sujet : sur un total de 25 cas de névrite optique publiés par M. Galezowski dans les *Annales d'oculistique* de 1863, ce savant spécialiste n'en a trouvé que deux dont l'origine traumatique fût indiscutable. Dans une statistique du même genre, empruntée à W. Hulke et comprenant 39 observations de névrite optique, de névro-rétinite et de rétinite, cet ophtalmologiste a noté deux fois seulement le traumatisme comme cause étiologique. Parmi les nombreux exemples de névro-rétinite recueillis par M. Maurice Perrin jusqu'au jour où parut son traité d'ophtalmoscopie, il n'y en a que trois qui reconnaissent manifestement une semblable origine : « Trois fois dit-il en effet, nous avons vu la névro-rétinite se développer à la suite de chocs sur le rebord de l'orbite ou sur la tempe, qui avaient, selon toute raison, déterminé soit une fracture du trou orbitaire, soit un épanchement de sang dans le voisinage. » Nous dirons enfin que, pour notre compte personnel, nous n'avons eu l'occasion d'en observer qu'un seul cas, à la clinique, dans l'espace de trois ans. Force est donc bien de conclure à la rareté d'une pareille affection.

Si nous voulons maintenant passer en revue les différentes formes de traumatismes qui donnent naissance à cette complication, nous verrons qu'elles sont variables presque à l'infini ; car il n'est pas, depuis la simple irritation du globe

de l'œil par un corps étranger, jusqu'aux chocs les plus violents de la boîte crânienne, qui ne puissent donner naissance au développement de la névro-rétinite.

Dans le cas suivant, en effet, présenté par M. Badal à la Société de biologie, au mois de janvier 1877, la névro-rétinite reconnaissait uniquement pour cause la présence sous la paupière supérieure d'un petit morceau de bois implanté dans le cartilage tarse et qui irritait constamment le globe de l'œil :

Observation cxiv. — Névro-rétinite traumatique par action réflexe. Homme ayant un corps étranger depuis quatre mois sous la peau pière supérieure. Malgré la gêne et l'irritation, il avait continué sa profession de charpentier; mais, vers la fin du quatrième mois, la vue devenant de plus en plus obscure, il se présenta à la clinique le 5 janvier. Le corps étranger, une mince pellicule implantée dans le cartilage tarse, est extrait sans difficulté. L'acuité visuelle = 1/4. A l'ophtalmoscope : papille optique légèrement infiltrée, nuageuse : dissociation avancée des cellules épithéliales de la choroïde. Pas de rétrécissement du champ visuel, jamais de syphilis ni de rhumatisme.

Nous avons également déjà reproduit, en parlant des prétendues amauroses réflexes, un fait non moins remarquable et emprunté au même auteur, de névro-rétinite consécutive à l'irritation du nerf sus-orbitaire par un morceau de bois placé exactement à cheval sur ce tronc nerveux. Ce qui prouve bien, en réalité, que les traumatismes, même les plus simples en apparence, peuvent donner naissance à cette espèce d'affection.

Dans l'observation qui va suivre, la cause occasionnelle, tout en présentant déjà un degré plus avancé d'intensité, puisqu'il s'agit d'une contusion du globe de l'œil par un morceau de fer de la grosseur du petit doigt, lancé avec une certaine force, n'était cependant pas encore assez violente pour déterminer des désordres bien considérables vers les parties profondes. Il n'en résulta pas moins une névro-rétinite traumatique très intense, qui, fort heureusement, se termina par la guérison. L'exemple auquel nous faisons allusion en ce

moment n'est autre que celui que nous avons publié dans le *Recueil d'ophtalmologie* de 1876 ; nous le résumerons ici en raison de l'importance capitale qu'il présente dans la question qui nons occupe.

Observation cxv. — Névro-rétinite gauche traumatique, consécutive à la contusion du globe de l'œil par un morceau de fer. — Guérison avec rétablissement complet de la vision.

Albert L..., 14 ans 1/2, demeurant rue Croix-Nivert, à Paris, se présente le 20 mai 1876 à la consultation de l'Hôtel des Invalides, pour une amblyopie très prononcée de l'œil gauche, datant de deux mois et attribuée à un accident. La vue, en effet, avait toujours été parfaite jusqu'au 24 mars ; quand ce jour là, une mèche en fer, de la longueur et de la grosseur du petit doigt, lancée avec une certaine force, vint frapper ce jeune malade au niveau de la partie interne de la paupière inférieure gauche, sans déterminer toutefois de blessure apparente. La vision de cet œil devint immédiatement trouble ; les objets parurent au bout de peu de temps comme entourés d'un nuage (le blessé, très intelligent d'ailleurs, a été très affirmatif sur ce point) ; l'œil devint rouge, et des douleurs péri-orbitaires très violentes forcèrent Albert L... à entrer le lendemain, 25 mars, à l'Enfant-Jésus. Il resta quatre semaines dans cet hôpital, où le traitement consista en instillations de sulfate neutre d'atropine, dans l'application de deux vésicatoires volants à la tempe gauche, et dans l'administration de l'huile de foie de morue à l'intérieur. Il en sortit à peu près dans le même état, nous dit-il, l'œil gauche étant toujours injecté et la vue également trouble. Il continua ainsi, mais sans amélioration, les instillations d'atropine, jusqu'au jour où il se présenta aux Invalides, le 20 mai 1876. — L'examen local nous donne alors les résultats suivants : aucune trace de cicatrice ni sur les paupières, ni sur le globe oculaire ; à l'éclairage oblique : léger trouble de la cornée, très peu prononcé, ne pouvant certainement pas expliquer la diminution considérable de la vision, et dû très probablement à une ancienne kératite strumeuse. Traces très nettes d'iritis, caractérisées par l'irrégularité de la pupille et par la présence de synéchies postérieures à la partie supéro-interne de la cristalloïde antérieure ; d'ailleurs, actuellement, pas la moindre injection périkératique, pas la plus légère douleur périorbitaire. A l'ophtalmoscope : cristallin et corps vitré parfaitement transparents ; pas de flocons, pas de corps étrangers. Choroïde intacte et sans déchirure. En examinant le fond de l'œil, à l'image droite, on le distingue, peu nettement, il est vrai, mais assez cependant pour apercevoir des portions de vaisseaux qui paraissent tortueux et dilatés par places ; ce qui n'a pas lieu pour le côté droit, où le

fond de l'œil apparaît avec sa rougeur uniforme. On reconnaît d'ailleurs, très distinctement, que la papille présente une saillie anormale, et qu'elle semble manifestement projetée en avant. Par le procédé à l'image renversée : le disque optique est complètement voilé ; on ne peut même pas en délimiter les contours. Il est remplacé par un boursouflement nuageux, rougeâtre, comme gélatiniforme, s'étendant sur la rétine à une distance double environ du diamètre de la papille, et à peu près circulairement. Les veines sont énormément dilatées, tortueuses, disparaissant par places, à contours peu nets; leur point d'émergence ne peut être exactement délimité. Ce qui fait voir le point où doit être le centre de la papille est indiqué par ceci : que deux veines se dirigent, l'une en haut, l'autre en bas, en paraissant partir d'un point commun. Le reste de la rétine est parfaitement sain. Nous portons le diagnostic de névro-rétinite traumatique, qui est confirmé par M. Galezowski le 24 mai. Comme troubles fonctionnels : le blessé voit tout à distance d'une manière très vague ; les objets sont comme voilés, entourés d'un nuage. L'acuité visuelle = 1/10. Il distingue parfaitement les couleurs. Le champ visuel est sensiblement conservé. Aucun antécédent syphilitique ou rhumatismal ; mais diathèse scrofuleuse non douteuse. Le 25 mai, application de 6 sangsues à la tempe gauche ; instillation de trois gouttes par jour du collyre à l'atropine à 0.10 centig. pour 10 grs. (contre les synéchies) ; un gramme d'iodure de potassium par jour à l'intérieur. — Le 28, vésicatoire volant à la tempe gauche. — A partir du 29 la dose d'iodure est portée à 2 grammes par jour. — Le 31, Albert L... déclare voir beaucoup moins trouble. Et en effet, l'examen ophtalmoscopique montre l'infiltration péripapillaire beaucoup moins accentuée, le pourtour des vaisseaux plus net, les veines moins engorgées ; on soupçonne plutôt qu'on ne voit les contours de la papille ; iodure *ut supra*. — Le 3 juin, nouveau vésicatoire volant. — Le 9, troisième vésicatoire. — Le 11, à l'ophtalmoscope : la papille est à peu près nette, surtout à la partie interne (image renversée) ; on en délimite bien les contours. Le point d'émergence des vaisseaux est parfaitement visible. Les veines sont encore dilatées et tortueuses. — Le 25, amélioration complète, L... lit facilement le n° 2 de l'échelle à 25 centimètres, lit couramment les caractères ordinaires d'imprimerie, qui sont absolument nets; à l'ophtalmoscope : les contours de la papille sont parfaitement distincts ; les veines sont encore dilatées et on voit par places des traces d'exsudation le long de leurs parois. L'iodure est continué à la dose de 2 grammes par jour. Le 30 l'état est sensiblement le même ; le contour des vaisseaux devient de plus en plus net, vision absolument normale. L'examen ophtalmoscopique est fait par M. Galezowski, qui confirme la réalité des symptômes que nous venons de décrire.

W. Hulke a observé également une névro-rétinite qui reconnaissait, comme la précédente, pour cause immédiate, la contusion du globe de l'œil par un morceau de fer ; mais, malheureusement, au lieu de se terminer par la résolution et par le rétablissement des fonctions, elle aboutit assez rapidement à l'atrophie.

Observation cxvi. — C'est une névro-rétinite survenue chez un ouvrier qui avait reçu un éclat de fer au côté temporal de l'œil gauche. Il avait une légère exsudation rétinienne, mais l'atrophie était bien plus marquée.

Un nouvel exemple de cette nature, mais dû à un traumatisme déjà plus violent, a été rapporté, dans *la Médecine contemporaine* de 1875, par un médecin russe, du nom de Pesarovius ; il s'agit, en effet, d'un nouveau cas de névro-rétinite traumatique, survenue à la suite et comme conséquence d'un coup de bâton sur l'œil qui avait déterminé, en même temps, une déchirure de la paupière inférieure.

Voici maintenant une observation, empruntée encore à W. Hulke, dans laquelle le développement de la névrite optique produite par le choc assez violent de l'arcade sourcilière contre un pupitre, résultait très probablement de la contusion ou de la compression du nerf optique consécutive à une lésion du sommet de l'orbite. Les troubles encéphaliques peu prononcés qui ont été notés dans ce cas intéressant nous permettent de conclure qu'il n'existait pas d'altération du côté du cerveau, et qu'on avait affaire, ici encore, à une lésion purement périphérique.

Observation cxvii. — Une femme blonde, de 20 ans, se heurte fortement le sourcil gauche contre un pupitre ; sur le moment elle n'eut pas grand mal, mais bientôt elle éprouva dans l'œil gauche une vive douleur et une altération de la vision telle, qu'elle se trouvait obligée de tourner la tête vers la gauche, lorsqu'elle désirait voir dans cette direction. Au bout d'une semaine, l'affaiblissement de la vue était tel qu'elle ne distinguait plus sa main ; mais quinze jours plus tard, lorsqu'elle se présenta à l'hôpital, elle comptait les doigts placés directement en face d'elle à quelques

pouces de distance. Le nerf optique et une étroite zône environnante de la rétine étaient gonflés et opaques, de sorte que les artères se trouvaient complètement cachées et que les veines paraissaient se terminer à la limite de la papille, tandis que, sur le reste de la rétine, restée transparente, elles étaient gonflées et tortueuses.

Viennent enfin les faits dans lesquels la lésion, consécutive à un traumatisme très intense, tel qu'une chute sur la tête, sur le siège, ou sur les pieds, d'une hauteur assez considérable, est toujours compliquée d'accidents très graves du côté de l'encéphale, dont elle ne paraît être, en réalité, que la conséquence plus ou moins immédiate. Les observations de névro-rétinite qui rentrent dans cette catégorie sont assurément les plus nombreuses de toutes ; elles nous semblent, d'ailleurs, devoir être, dans la grande majorité des cas, rapportées tout naturellement soit à la fracture même des parois osseuses de la boîte crânienne, soit aux accidents survenus plus tard au niveau des méninges, par le fait seul de la violence du choc. Ce sont toujours, dans les observations de cette nature, les symptômes cérébraux qui dominent la scène pathologique ; et on note constamment, en effet, des troubles immédiats ou consécutifs qui ne laissent aucun doute sur l'existence de ces altérations plus profondes. La névro-rétinite n'offre bien souvent, en réalité, dans ces conditions, qu'un intérêt tout à fait secondaire, et ne se présente plus que comme un épiphénomène dont on se préoccupe seulement après avoir paré aux premiers accidents.

Dans le fait personnel rapporté par Hecquin dans sa thèse, il s'agit d'un homme qui reçut, d'une hauteur de quatre mètres, une pile de sacs de blé sur la tête ; projeté contre un mur par le choc, il perdit connaissance et resta quelque temps dans cet état. Quand on le releva, il avait une plaie superficielle, mais assez étendue, à la partie externe du sourcil droit. Quelques jours après, on vit survenir dans l'œil du même côté une névro-rétinite qui malheureusement, comme dans la plupart des observations de ce genre, se termina par l'atrophie complète de la papille.

L'exemple suivant, emprunté au travail publié par M. Vieusse

[illegible] sur le sujet intéressant, nous tâcherons aussi [illegible] les [illegible], les phases d'éclosion, développements ultérieurs [illegible] après avoir [illegible] sur la [illegible] d'une [illegible] d'[illegible] [illegible]. Les [illegible] [illegible] du rôle des [illegible] sont [illegible], et nous [illegible], avec raison, jouer le rôle le plus important dans la production de la [illegible] [illegible] au bord de l'eau.

[illegible] — [illegible] jeune [illegible] âgé de 23 ans, [illegible] le 17 octobre 1873 d'une [illegible] de trois [illegible] de [illegible]. La [illegible] [illegible] [illegible]

à peu près forcément une cécité absolue. Témoins, les deux faits suivants, recueillis par M. Galezowski.

Observation cxix. — M. Dubois, 31 ans, maçon. Atrophie de la papille gauche avec contours irréguliers, œdème de la papille droite. Un mois avant sa cécité, il est tombé sur la tête et est resté deux jours sans connaissance. Deux semaines plus tard, la vue a commencé à baisser.

Il s'agit bien encore, dans le second cas, d'une chute d'un lieu assez élevé; mais le choc, au lieu d'atteindre directement le crâne, avait porté sur le siège. On a donc tout lieu de supposer que l'ébranlement a été transmis jusqu'aux organes encéphaliques par l'intermédiaire de la colonne vertébrale immobilisée au moment de l'accident; les conséquences ont été absolument les mêmes.

Observation cxx. — Durius, garçon de 13 ans, fils de maçon. Œdème des deux papilles avec forte injection des capillaires au centre. Huit mois auparavant, il était tombé du premier étage sur son siège et était resté une heure et demie sans connaissance. Ensuite douleurs, vertiges, crampes au bras gauche, vomissements.

Telles sont, en résumé, les principales conditions étiologiques qui président au développement de la névro-rétinite traumatique; mais, malgré les différences considérables qu'elles présentent, elles n'en aboutissent pas moins toutes au même processus pathologique. Aussi, avons-nous cru indispensable de les passer successivement en revue. Nous en aurons, d'ailleurs, fini avec cette question, quand nous aurons fait remarquer que cette névrite optique peut survenir plus ou moins tardivement après le traumatisme, dont elle est la conséquence : tantôt, en effet, elle apparaît, comme on peut s'en rendre facilement compte par les observations que nous avons rapportées, immédiatement après l'accident ou dans les quelques jours qui suivent; d'autres fois, au contraire, un intervalle assez long s'écoule entre l'application du choc et le début de l'affection. Il faudra donc toujours avoir présente à l'esprit la possibilité de cette évolution tardive.

Il nous reste maintenant à aborder la question non moins

importante, mais beaucoup plus difficile, il faut en convenir, de savoir en vertu de quel mécanisme se produisent ces altérations du côté de la papille? Doit-on, comme le veulent Schneller et de Græfe, attribuer cette forme de névro-rétinite à la compression du sinus caverneux, dans lequel se jette la veine centrale de la rétine, soit directement, soit indirectement par l'intermédiaire de la veine ophtalmique? Faut-il, au contraire, accepter, de préférence, la théorie de la névrite par migration, proposée par Schmidt et basée sur les expériences de Schwalbe? L'opinion, enfin, exprimée par Benedikt, et qui consiste à faire jouer le principal rôle, dans la formation de ces œdèmes péripapillaires, aux troubles vaso-moteurs résultant d'une irritation du grand sympathique, a-t-elle quelque raison d'être? Nous croyons ne pas nous éloigner de la vérité en disant qu'à notre avis on ne saurait adopter aucune de ces théories à l'exclusion des deux autres; car aucune d'elles ne nous semble susceptible d'expliquer à elle seule les nombreuses variétés de névro-rétinite traumatique que nous venons de décrire. Vouloir expliquer, par un mécanisme identique et toujours le même, les différentes formes étiologiques dont nous avons démontré l'existence, nous paraît une chose absolument impossible; tandis qu'au contraire les ténèbres se dissipent du moment où on range dans chaque théorie les faits particuliers qu'elle embrasse naturellement.

Comment, en effet, se rendre compte, autrement que par un trouble vaso-moteur, des névro-rétinites qui surviennent, dans les cas analogues à ceux qui ont été publiés par M. Badal, à la suite de l'irritation par un corps étranger d'une des branches de la cinquième paire? A quelle autre cause rattacher ces altérations très prononcées de la papille que détermine la simple contusion du globe de l'œil par un morceau de fer ou par un éclat de fonte, en dehors de toute lésion du squelette? Force est bien d'admettre, pour les cas de cette nature, la théorie émise la première fois par Benedikt.

Quant aux névrites optiques qui reconnaissent manifestement pour causes, non plus seulement une lésion périphérique, mais bien certainement une altération de la boîte

osseuse du crâne ou des organes encéphaliques eux-mêmes, elles nous paraissent justiciables d'une toute autre interprétation, variable d'ailleurs encore, suivant les cas.

Toutes les fois qu'il s'agit d'une névro-rétinite développée assez rapidement à la suite d'un violent traumatisme de l'encéphale, la théorie de la névrite par migration nous semble indiscutable ; les observations cliniques et les lésions anatomiques constatées directement à l'amphithéâtre sont absolument d'accord sur ce point. Nous n'en voulons pour preuve que les communications présentées par M. Bouchut, au mois de juillet 1875, à l'Académie des sciences, et plus récemment encore par M. Panas, au mois de février 1876, à l'Académie de médecine. Dans ce dernier travail, en effet, intitulé *Contributions à l'étude des troubles circulatoires visibles à l'ophtalmoscope dans les lésions traumatiques de l'encéphale* et d'autant plus important, que sur les sept observations qu'il renferme cinq ont été suivies d'autopsie, le savant chirurgien de l'Hôtel-Dieu se croit en droit de tirer les conclusions suivantes :

« 1° La staunng-papille se montre souvent à la suite de diverses lésions traumatiques de l'encéphale : commotion, contusion, blessures diverses et fracture du crâne.

» 2° La stase en question ne s'accompagne pas toujours de troubles visuels : aussi, l'on devra examiner le fond de l'œil chez tout individu blessé à la tête, que celui-ci accuse ou non une diminution de son acuité visuelle.

» 3° D'après les autopsies qui nous sont propres, cette stase semble dépendre, comme le veut Schwalbe, de l'infiltration de sang ou de sérosité dans la gaine du nerf optique, et non de la lésion cérébrale elle-même.

» 4° La stase de la papille ne peut être considérée comme se rattachant à telle variété de traumatisme du cerveau plutôt qu'à telle autre, pas plus qu'il n'est permis de juger d'après elle de la gravité de la lésion.

» 5° Tout ce qu'on peut affirmer, dans l'état actuel de nos connaissances, c'est que la stase papillaire indique la présence d'un liquide épanché dans les méninges. »

L'explication de la névro-rétinite, survenue ainsi brusquement après l'accident, nous paraît donc hors de toute contestation; et l'on peut conclure, avec M. Panas, qu'elle reconnaît généralement pour cause l'épanchement d'un liquide dans la gaine intra-vaginale du nerf optique. Mais nous ne saurions être aussi affirmatif quand il s'agit de résoudre la question de savoir si telle est en réalité l'origine des stases qui débutent au niveau de la papille plusieurs semaines, parfois même plusieurs mois après le traumatisme, et qu'on doit, selon toute probabilité, attribuer au développement d'une inflammation subaiguë des méninges cérébrales? La théorie de Schwalbe convient évidemment encore à beaucoup de faits de cette nature; nous nous demandons toutefois si certains d'entre eux ne seraient pas justiciables de l'explication proposée par de Græfe. Il nous semble, en effet, tout naturel d'admettre qu'il puisse, consécutivement aux exsudations qu'on observe assez souvent dans ces conditions, du côté des méninges, survenir une compression, une sorte d'étranglement de la veine ophtalmique ou du sinus caverneux, d'où la production de la staunng-papille.

Il résulte donc, en résumé, de cette discussion, qu'on ne saurait, sous peine d'être en contradiction formelle avec les données de la clinique, expliquer par un mécanisme unique les nombreuses variétés de névro-rétinite traumatique; chacune d'elles reconnaît une genèse spéciale, en rapport précisément avec les conditions qui lui donnent naissance.

Symptomatologie. — Quelle que soit, du reste, l'espèce de névrite optique à laquelle on ait affaire, quelle qu'en soit la pathogénie, la stase de la papille ne présente pas la moindre différence, quand on ne considère plus que la lésion du fond de l'œil et les troubles fonctionnels qui en sont la conséquence en dehors de toute complication : la symptomatologie clinique, en un mot, offre, dans tous les cas, des caractères absolument identiques. Nous aurons donc à passer successivement en revue chacun des symptômes, tant objectifs que subjectifs, au moyen desquels on peut arriver au diagnostic.

Nous devons dire, tout d'abord, qu'ils sont loin de présen-

ter une égale importance, par la raison toute simple que les troubles accusés par le malade, assez vagues, quelquefois même absolument inappréciables, n'ont rien de caractéristique: c'est à peine s'ils peuvent faire supposer l'existence d'une altération quelconque du côté du fond de l'œil. Nous avons vu, en effet, par les quelques exemples rapportés plus haut, qu'ils consistent ordinairement, pendant la période d'état, dans une simple diminution de l'acuité visuelle, dans une amblyopie qui n'atteint jamais un degré bien avancé; le blessé ne peut lire les caractères ordinaires de l'échelle typographique, les objets lui paraissent voilés et comme enveloppés d'un nuage; il n'en distingue pas nettement les contours; mais rarement le champ visuel est altéré, et les couleurs restent habituellement parfaitement distinctes. Il existe même quelques observations qui prouvent de la manière la plus positive que cette affection peut parcourir toutes ses périodes sans amener le moindre phénomène de subjectivité. Il n'y a que dans les cas où la névrite optique, au lieu de se terminer par résolution et par retour à l'état normal, aboutit à l'atrophie de la papille, qu'on voit survenir des troubles plus marqués, sans cesse progressifs, et qui conduisent tôt ou tard à une amaurose absolue. A cette période, ce qui tourmente le plus les malades n'est pas tant la diminution de l'acuité visuelle que la sensation de fausses impressions lumineuses, de photopsies et de chromopsies, de tout point comparables à celles dont nous avons déjà parlé à propos des atrophies simples de la papille, d'origine traumatique. Or, il faut bien le reconnaître, ces symptômes n'ont par eux-mêmes aucune signification spéciale et sont absolument incapables de nous conduire à un diagnostic certain; si ce n'étaient les résultats qui nous sont fournis par l'examen ophtalmoscopique du fond de l'œil, la lésion resterait certainement à jamais méconnue. Nous ne saurions donc trop insister sur les symptômes observés à l'aide de l'ophtalmoscope, qui permettent seuls de juger la question.

Ils varient, d'ailleurs, tout naturellement, suivant l'époque à laquelle on considère l'affection. et selon que la névro-réti-

nite est encore en pleine évolution, en pleine période d'état, ou qu'elle est, au contraire, déjà en voie de régression ou d'atrophie.

Au début, la papille est complètement voilée ; ses contours sont infiltrés, nuageux et impossibles à délimiter ; toute la partie voisine de la rétine, dans l'étendue d'environ un demi ou tout au plus d'un diamètre papillaire, présente le même trouble et la même infiltration d'un gris rosé. Toute cette région du fond de l'œil est le siège d'un gonflement, d'un boursouflement très facilement appréciables ; la papille forme une saillie très notable vers l'intérieur du globe oculaire et proémine manifestement en avant : ce qu'il est on ne peut plus facile de reconnaître à l'aide de l'examen à l'image droite et du déplacement parallactique. La propulsion papillaire prend même parfois de si grandes proportions qu'on peut, au moyen de l'ophtalmoscope seul et sans le secours d'aucune lentille, apprécier très nettement la différence de niveau qui existe entre le sommet de la papille et le reste du fond de l'œil ; certains myopes deviennent même hypermétropes. Les branches de la veine centrale de la rétine sont tortueuses, dilatées par places ; elles disparaissent, en certains points de leur trajet, au milieu de l'infiltration œdémateuse; et dans tous les cas, il est à peu près impossible de les suivre jusqu'à leur pénétration dans le nerf optique. Les artères, au contraire, subissent une diminution de calibre qui peut parfois atteindre un tel degré qu'elles deviennent absolument filiformes, et qu'on éprouve les plus grandes difficultés à en reconnaître l'existence. Nous ne saurions mieux faire, d'ailleurs, pour résumer en quelques mots ce tableau symptomatique, que de reproduire les expressions pittoresques auxquelles ont eu recours les auteurs qui se sont occupés de cette question : or, les comparaisons avec «un œillet panaché» ou avec «un nerf lanugineux», outre le grand avantage qu'elles ont de frapper plus vivement l'esprit, offrent encore celui non moins considérable de donner une idée aussi nette que possible de l'aspect particulier du fond de l'œil. Elles méritent donc bien d'être conservées.

Tout autres sont les symptômes qu'on observe à la période de régression ou d'atrophie, qui affecte ordinairement une marche lente et insidieuse, mais malheureusement presque toujours progressive. A cette époque, en effet, les signes que nous venons de décrire disparaissent en grande partie, pour faire place à d'autres précisément inverses : le gonflement et la proéminence de la papille sont remplacés peu à peu par un affaissement du disque optique, qui finit même, dans quelques cas, par présenter, au lieu d'une saillie, une excavation assez notable. La papille subit une diminution très appréciable dans son irrigation vasculaire : elle devient de plus en plus pâle, chacun des capillaires disparait à son tour, et le calibre même de l'artère et de la veine centrales de la rétine ne tarde pas à éprouver un rétrécissement très manifeste. Insensiblement aussi, survient la résorption des plaques exsudatives qui existaient à la périphérie du nerf optique. Toutefois, même au bout d'un temps très prolongé, les contours de la papille ne récupèrent jamais leur netteté primitive ; ils restent toujours plus ou moins déchiquetés, d'un gris sale, et les vaisseaux forment constamment à leur niveau une sorte de coude. La seule constatation de ces symptômes, quand ils accompagnent les autres signes d'atrophie de papille, permet d'affirmer qu'il s'agit, non plus d'une atrophie simple, mais bien réellement d'une atrophie par névrite optique; ainsi que le prouve, avec la plus grande évidence, le résumé de l'observation suivante, choisie entre toutes et empruntée au docteur Hecquin :

Observation cxxi. — L'examen ophtalmoscopique de l'œil droit montre une papille irrégulièrement allongée, dont les bords sont mal définis, irréguliers, d'une coloration blanche éclatante ; on n'y voit plus de zones distinctes. Les vaisseaux centraux paraissent passer devant la papille, ils sont coudés sur les bords. Les veines sont peu distinctes, elles naissent les unes de la papille, les autres sur les bords.

Or, des résultats qui lui sont fournis par ce simple examen, l'auteur de cette observation n'hésite pas à conclure, à juste titre, à une atrophie de la papille; atrophie, qu'en raison de

ses caractères, il attribue à une névrite optique. Les symptômes ont donc, même dans ces cas difficiles en apparence, une valeur absolue et au-dessus de toute contestation; aussi la question de diagnostic ne nous arrêtera-t-elle pas longtemps.

Diagnostic. — Nous ne reviendrons pas, en effet, sur l'ensemble des symptômes tout à fait caractéristiques que nous venons de décrire, et qui ne permettent, dans aucun cas, soit à la période d'état, soit à la période d'atrophie, de méconnaître l'existence ou les traces de la névro-rétinite. Le seul point réellement important de cette question consiste à savoir si, oui ou non, il faut attribuer à un traumatisme le développement des altérations qu'on observe au niveau de la papille. La solution de ce problème n'est possible que par la recherche attentive des antécédents et par la constatation directe des conséquences du choc ou de la contusion. Il est bien certain, par exemple, que toutes les fois qu'on trouvera, comme le fait est arrivé à M. Badal, un corps étranger implanté sur le trajet d'un des rameaux de la cinquième paire ou dans l'épaisseur de la conjonctive, on a toute chance de ne pas se tromper en attribuant à cette cause les lésions observées à l'ophtalmoscope, surtout si l'extraction du corps du délit conduit à une guérison rapide. La même conclusion ne soulèvera pas plus de discussion dans tous les cas où la névro-rétinite sera accompagnée de troubles généraux ou locaux consécutifs à une lésion non douteuse des organes encéphaliques ou de la boîte osseuse du crâne.

Dans les exemples, assez rares d'ailleurs, où la présence d'une cicatrice et toute autre trace de traumatisme feraient absolument défaut, il faudra toujours agir avec la plus grande réserve, et ne conclure encore ici, comme nous l'avons déjà dit bien souvent, que, par exclusion, et après avoir rejeté successivement chacune des conditions étiologiques qui peuvent donner naissance à l'éclosion d'une névro-rétinite. Aussi, devra-t-on éliminer, avec le plus grand soin, toute affection cérébrale spontanée; toute cause de compression rétro-oculaire; la syphilis; l'albuminurie et l'intoxication saturnine, avant d'aboutir à une conclusion définitive.

Pronostic. — Le pronostic de cette affection est, dans tous les cas, en connexion la plus intime avec les causes mêmes qui président à son développement. D'une bénignité relative dans certains exemples, malheureusement exceptionnels, il présente, d'une manière générale, une gravité considérable.

La guérison complète et le rétablissement à peu près normal de la vision constituent la règle, toutes les fois que l'altération de l'œil survient sous l'influence d'une simple irritation périphérique ou d'une contusion peu violente du globe oculaire, et qu'elle est soumise de bonne heure à un traitement rationnel et énergique : trois des observations que nous avons rapportées plus haut nous en fournissent une preuve certaine. Par contre, toutes les névro-rétinites qui sont la conséquence immédiate ou tardive d'une affection traumatique des organes encéphaliques comportent un pronostic excessivement grave; et nous ne croyons pas nous éloigner de la vérité en disant qu'elles sont presque toujours suivies, tôt ou tard, d'une perte absolue de la vision, consécutive elle-même à l'atrophie dont la lésion du nerf optique a été le point de départ. L'atrophie par névrite optique, telle est, en réalité, la terminaison la plus redoutable contre laquelle doivent être dirigés tous les efforts de la thérapeutique.

Traitement. — Les indications à remplir varieront naturellement, d'une part, avec la forme même de névro-rétinite à laquelle on aura affaire, et, d'autre part, avec la période que parcourra l'affection au moment où l'on sera appelé à intervenir; nous devons donc envisager successivement chacune des phases de cette question.

Au début, la première chose à faire sera de rechercher, avec la plus scrupuleuse attention, s'il n'existerait pas dans le voisinage du globe oculaire ou au pourtour de l'orbite une cause d'irritation à laquelle on pût tout naturellement rattacher les accidents observés au fond de l'œil. Dans le cas où, comme le fait est arrivé à M. Badal, on trouverait un petit morceau de bois ou un corps étranger quelconque placé exactement à cheval sur le trajet d'une des branches de la cinquième paire ou fixé dans la paupière supérieure, on devrait imiter la conduite

tenue par ce spécialiste en pareille circonstance, et ne pas hésiter à en pratiquer l'extraction immédiate, qui lui a permis de démontrer une fois de plus la vérité de cette proposition : *sublatâ causâ, tollitur effectus.* En même temps, il sera bon de ne pas négliger les autres moyens dont nous pouvons disposer, car les antiphlogistiques et les dérivatifs, employés sous toutes leurs formes, rendront aussi les plus grands services.

L'application, répétée au besoin, de sangsues à la tempe correspondant à l'œil malade; l'administration à l'intérieur de légers purgatifs, renouvelée deux ou trois fois par semaine; l'emploi de vésicatoires volants, promenés successivement au pourtour de l'orbite, trouveront leur indication la plus formelle. Au besoin même, les frictions avec la pommade mercurielle belladonée, faites assez fréquemment à la région-périorbitaire, hâteraient certainement la guérison.

Nous n'avons pas, d'ailleurs, de meilleur traitement à recommander contre les autres espèces de névrite traumatique, en pleine période d'état, qu'elles soient la conséquence d'une simple contusion du globe ou au contraire d'une affection traumatique de l'encéphale.

Dans cette dernière hypothèse, toutefois, on devra encore, avec plus de raison, insister sur les antiphlogistiques, tant locaux que généraux, et sur les dérivatifs les plus énergiques : le calomel, à dose fractionnée, donné jusqu'à la production d'une salivation abondante, nous paraît absolument indiqué.

Il sera bon, dans tous les cas, après avoir combattu, comme nous venons de le dire, l'élément inflammatoire, de prescrire, chaque jour, l'administration à l'intérieur d'une potion avec un, deux et même trois grammes d'iodure de potassium, dans le but d'activer autant que possible la résorption des exsudats qui se sont produits dans la trame même du nerf optique et au pourtour de la papille. Nous ne voyons pas d'autres indications à remplir à cette période.

Mais, du moment où la névro-rétinite présente une marche par trop lente vers la guérison, ou menace de se terminer par une atrophie de papille déjà en voie d'évolution; il n'y a pas un instnat à perdre, et il faut recourir, le plus tôt possi-

ble, aux moyens dont nous avons déjà parlé à propos des atrophies simples, et qui offrent le plus de chances d'entraver cette marche fatalement progressive.

Des injections sous-cutanées de nitrate de strychnine, faites à la dose de un, deux et trois milligrammes dans les vingt-quatre heures, à la tempe du côté atteint, et suivant le procédé indiqué par Nagel, devront être immédiatement pratiquées. En cas d'insuccès de cette méthode, resterait une dernière ressource qui consiste dans l'emploi méthodique et régulier de l'électrisation à courants continus, appliquée localement, avec toutes les précautions sur lesquelles nous avons déjà précédemment insisté. Nous ne voyons même que des avantages à employer simultanément ces deux modes d'intervention thérapeutique.

APOPLEXIES INTERSTITIELLES ET PIGMENTATION DU NERF OPTIQUE, D'ORIGINE TRAUMATIQUE.

On désigne sous ce nom d'apoplexie traumatique interstitielle du nerf optique, l'affection, assez rare d'ailleurs, dans laquelle on voit survenir, après un traumatisme, un trouble plus ou moins marqué de la vision, suivi, quelques jours plus tard, d'un dépôt pigmentaire parfaitement appréciable au niveau de la papille; signe non douteux de l'épanchement hémorrhagique qui s'est produit dans la trame de ce tronc nerveux. Nous verrons, par les détails qui vont suivre, que cette espèce de lésion présente des caractères et des symptômes particuliers, absolument différents de ceux que nous avons rencontrés jusqu'à présent; elle mérite donc bien d'occuper une place à part et de recevoir une description spéciale dans le travail que nous avons entrepris.

Fréquence et étiologie. — Les faits de cette nature, il faut en convenir, se présentent avec une rareté tout à fait exceptionnelle, et c'est à peine si nous avons pu en réunir quelques exemples authentiques et indiscutables. Mais, malgré cette pénurie, on doit reconnaître que l'existence de cette affection ne saurait être mise en doute; car, en dehors des observations

cliniques que nous allons rapporter, il existe quelques cas, dans la science, où l'on a pu vérifier directement, soit à l'autopsie, soit sur le vivant, après l'énucléation du globe de l'œil, la réalité de ces épanchements sanguins interstitiels. Ainsi, dans une observation publiée en 1850 par Ignace Mey dans le *Beiträge fur Augenheilkunde*, il est dit : que toute la gaine du nerf était détachée des fibres nerveuses, depuis le trou orbitaire jusqu'à l'anneau sclérotical, et distendue par le sang autant que le permettait son élasticité de tissu. De Ammon observa un fait plus intéressant encore de petit kyste sanguin développé au voisinage de la papille. Nous avons nous-même eu l'occasion de rencontrer, il y a quelques années, chez un sergent de tirailleurs algériens, un exemple non moins remarquable d'hémorrhagie assez abondante, survenue dans la trame même du nerf optique, à la suite d'un choc très violent de la région temporale droite, qui avait déterminé du même coup des accidents très intenses d'irido-choroïdite. Lorsque le globe de l'œil droit, primitivement atteint, fut énucléé pour parer aux accidents sympathiques développés du côté opposé, nous pûmes constater que la papille, complètement atrophiée, était occupée, dans presque toute son étendue, par une pigmentation noirâtre qui la transformait, pour ainsi dire, en une véritable tache d'encre; quant à la portion du nerf optique enlevée avec le bulbe, elle était considérablement diminuée de volume et présentait tout à fait l'aspect d'un petit cylindre de charbon; la gaine seule était encore parfaitement reconnaissable.

Or, ces faits, dont l'existence a pu être ainsi vérifiée directement, le scalpel à la main, ont été également observés au fond de l'œil, et diagnostiqués à l'aide de l'ophthalmoscope. Témoins les exemples suivants qui ont été rapportés par des hommes dont la compétence ne saurait être mise en doute.

Observation cxxii. — Jæger cite l'observation d'une femme de 32 ans, chez laquelle, à la suite d'une chute, sans commotion immédiate appréciable, il survint une suppression menstruelle et une diminution considérable de la vision. Trois jours après, la malade

était aveugle. La papille optique était décolorée, d'un blanc de chaux, ans excavation et infiltrée de pigment.

Indépendamment de cette observation, dont l'origine traumatique, évidente à notre avis, pourrait cependant donner lieu à discussion, en raison de la suppression des règles, qui survint au même moment, il en existe une autre, rapportée par M. de Wecker, et dans laquelle le traumatisme, comme cause immédiate, est hors de toute contestation. Voici le résumé de ce fait intéressant :

Observation cxxiii. — Cette observation est relative à un enfant de 10 ans, qui fut opéré d'un kyste du muscle droit inférieur. Ici je constatai, quelques jours après l'opération, que la papille du nerf optique, et principalement son excavation physiologique, étaient le siège d'un épanchement sanguin qui n'existait pas avant l'opération, et que je dois attribuer au tiraillement direct que le nerf a dû subir pendant cet acte. Il n'y avait aucune lacune dans le champ visuel.

Or, si nous voulons nous rendre compte maintenant des conditions étiologiques qui déterminent ces épanchements sanguins à l'intérieur même du nerf optique, nous verrons qu'elles sont toujours à peu près identiques : des chutes sur la tête, des chocs au pourtour de la cavité orbitaire et des tiraillements exercés directement sur ce tronc nerveux, telles sont, en résumé, les causes qui ont été signalées, dans les faits qui sont à notre connaissance. Quant au mécanisme intime qui préside à la formation de ces suffusions hémorrhagiques interstitielles, il n'est pas douteux : il s'agit évidemment, dans tous ces cas, le ruptures vasculaires consécutives à la contusion indirecte du nerf optique ou aux tiraillements qu'il a subis.

Symptomatologie. — Il nous serait certainement assez difficile d'établir, en nous basant sur les rares observations que nous venons de rapporter, la symptomatologie clinique des apoplexies traumatiques du nerf optique : dans un cas, en effet, celui de de Wecker, le malade n'accusait pas le moindre trouble fonctionnel, et l'ophthalmoscope seul permit de reconnaître la présence de l'épanchement sanguin; tandis que dans

l'autre, Jaeger constata une cécité absolue, en même temps que la papille était décolorée, d'un blanc de chaux et infiltrée de pigment. On ne saurait donc tirer des conclusions définitives d'observations si peu nombreuses et aussi peu explicites. Mais à Magnus, de Leipzig, revient le mérite d'avoir, par les expériences qu'il entreprit dans ce but sur les animaux, jeté quelque lumière sur cette question difficile. Il démontra, au moyen d'injections artificielles pratiquées dans l'épaisseur du nerf optique, que les symptômes essentiellement variables qu'on observe en pareille circonstance sont uniquement subordonnés à l'abondance même de l'épanchement interstitiel. Dans les cas d'injection très faible, les symptômes notés sont à peu près nuls; à un degré plus avancé, l'auteur signale l'existence constante d'une teinte grisâtre de la rétine, surtout marquée au voisinage de la macula; enfin, lorsque l'injection est très abondante, presque tout le fond de l'œil paraî trouble. Pour Magnus, en somme, l'étendue de la teinte grisâtre est toujours en proportion directe avec la quantité du sang épanché à l'intérieur du nerf optique. Quant au maximum du trouble, signalé d'une manière constante, au pourtour de la papille et de la région maculaire, il est la conséquence immédiate de la lésion des fibres centrales de ce tronc nerveux, qui affectent des rapports plus intimes avec l'artère et la veine centrales de la rétine; d'où il résulte forcément, au point de vue fonctionnel, une abolition plus ou moins complète, mais toujours assez prononcée, de la vision centrale. Au début, la papille ne présente pas de lésions aussi apparentes que la rétine; elle semble simplement un peu nuageuse, ses bords sont moins nets; elle ne tarde pas, toutefois, à s'atrophier, et apparaît alors sous la forme d'un disque blanchâtre, en grande partie recouvert de pigment.

On devra donc, dans tous les cas où l'on aura lieu de croire à l'existence d'une hémorrhagie interstitielle, s'attacher avec le plus grand soin à vérifier l'exactitude de cette description au moyen de l'ophtalmoscope. Les symptômes subjectifs, non moins variables d'ailleurs que les précédents, pourront passer par tous les degrés, depuis la cécité complète et instan-

tanée, jusqu'à la conservation à peu près normale de la vision.

Diagnostic. — La seule maladie du fond de l'œil avec laquelle on pourrait confondre, d'après Magnus, l'affection qui nous occupe, est l'embolie de l'artère centrale de la rétine, qui offre avec cette dernière les plus grandes analogies. Il existe cependant de légères différences, qui, toutes minutieuses qu'elles puissent paraître au premier abord, n'en méritent pas moins une sérieuse attention : c'est ainsi que, dans le cas d'hémorrhagie à l'intérieur du nerf optique, le trouble rétinien circumpapillaire surviendrait très rapidement, tandis que dans l'embolie il ne se montrerait que plusieurs jours après, et serait constamment accompagné d'une tache d'un rouge sombre au niveau de la macula. De plus, l'embolie nécessite comme conséquence le vide des artères et des veines, puisque les premières ne reçoivent plus de sang et que les secondes déversent le leur sans obstacle. S'il y a, au contraire, extravasat sanguin, celui-ci, par la compression qu'il produit, s'oppose à l'évacuation du sang veineux; d'où résultent une stase et une dilatation anomale de ce système vasculaire. On ne saurait donc s'entourer de trop de précautions toutes les fois qu'on aura à se prononcer sur ces cas difficiles et compliqués.

Pronostic. — Ainsi que cela ressort naturellement de tout ce que nous venons de dire, le pronostic des apoplexies traumatiques interstitielles du nerf optique est absolument subordonné à l'abondance même de l'épanchement et en rapport direct avec les désordres survenus profondément du côté des éléments nerveux. Dans les cas analogues à celui qui a été observé par M. de Wecker, les troubles fonctionnels seront tellement peu prononcés que le malade ne s'en apercevra même pas; et, si n'étaient les résultats fournis par l'examen ophthalmoscopique, la lésion resterait à jamais méconnue. Par contre, il ne faut pas oublier que l'atrophie de la papille est la conséquence la plus habituelle de cette espèce de traumatisme; aussi doit-on toujours avoir présente à l'esprit la possibilité d'une semblable complication, et diriger tous ses efforts dans le but de prévenir cette terminaison fâcheuse.

Traitement. — Les indications thérapeutiques, d'ailleurs, se réduisent à bien peu de chose, et doivent tendre uniquement à faciliter, le plus rapidement possible, la résorption de l'épanchement sanguin ; et à empêcher, si faire se peut, la désorganisation des éléments nerveux. L'emploi, sous toutes leurs formes, des antiphlogistiques et des révulsifs localement appliqués, et l'administration à l'intérieur de purgatifs renouvelés de temps à autre, rempliront la première indication. Les injections de strychnine et l'électrisation, au moyen des courants continus, compléteront le traitement.

ANÉVRYSMES TRAUMATIQUES DU NERF OPTIQUE.

Il existe une autre affection traumatique du nerf optique, beaucoup plus rare encore que la précédente, puisque nous n'avons pu en trouver qu'un seul cas dans la science ; mais qui offre avec cette dernière des rapports tellement intimes, qu'il nous a semblé tout naturel de les rapprocher et de les réunir : nous voulons parler de la formation d'une petite tumeur anévrysmale, perceptible au niveau de la papille, et consécutive à la déchirure d'une des petites artérioles qui cheminent à l'intérieur du nerf optique, par le fait d'un choc très violent reçu sur la tête. Voici, d'ailleurs cette observation remarquable, telle qu'elle a été publiée par Mannhardt, de Zurich, dans la *Klinische Monatsblatter für Augenheilkunde* de 1875 ; on pourra ainsi se rendre un compte parfaitement exact des symptômes curieux présentés à l'ophtalmoscope.

Observation cxxiv. — J. K..., 33 ans, portait avecs on camarade un lourd fardeau, que ce dernier laissa tomber brusquement. Rupture de la choroïde en forme d'arc concave vers le nerf optique, en haut et en dehors ; mais ce qui frappe est ce fait : pulsations très apparentes des vaisseaux rétiniens. Dans le quadrant extérieur de la papille, tache ronde, grisâtre, d'un tiers de diamètre, enfoncée, à bords nets et comme faite à l'emporte-pièce. Sur toute cette surface, pulsation isochrone au pouls, à chaque systole ; du côté extérieur, ligne délicate, blanchâtre, semi-lunaire, suivie d'une seconde ligne vers le bord extérieur disparaissant en sens inverse. Un examen plus attentif montre une ligne analogue du côté interne,

de sorte que le cercle se complète. Il est probable que la commotion, qui a donné lieu à la rupture de la choroïde, a en même temps produit une déchirure d'une petite artère à l'intérieur du nerf optique, une hémorrhagie, et consécutivement un anévrysme circonscrit ; cela expliquerait l'enfoncement observé. Quant au pouls des vaisseaux, il s'expliquerait par la compression intermittente produite par l'anévrysme.

Il est bien certain, d'ailleurs, que ce fait ne présente d'autre intérêt que celui du diagnostic ; car, malheureusement, au point de vue thérapeutique, nous restons absolument désarmés. Nous ne pouvions toutefois le passer sous silence, ne fût-ce même qu'à titre de simple curiosité pathologique.

APOPLEXIES TRAUMATIQUES DE LA GAINE VAGINALE DU NERF OPTIQUE.

Nous avons déjà vu, en nous occupant de la névro-rétinite traumatique, qu'elle devait être, dans la plupart des cas de lésion des organes encéphaliques, attribuée à la production d'un épanchement séro-sanguinolent dans la gaine vaginale du nerf optique ; on pourrait donc s'étonner avec raison de nous voir revenir actuellement sur cette question, et lui consacrer un paragraphe spécial. Or, nous ferons remarquer que les faits que nous avons en vue en ce moment diffèrent de la manière la plus absolue des accidents qui surviennent comme conséquence de la névro-rétinite par migration ; les symptômes, tant fonctionnels qu'appréciables au moyen de l'ophthalmoscope, qui les caractérisent, n'ont rien de commun avec ceux que nous avons décrits jusqu'à présent. La cécité soudaine, l'atrophie simple et non plus par névrite optique, enfin la pigmentation particulière qui apparaît, quelque temps après l'accident, au pourtour de la papille, donnent à cette classe d'affections un aspect particulier, et exigent bien certainement la description à part que nous lui consacrons.

Fréquence et étiologie. — Les observations de cette nature se rencontrent, il est vrai, bien rarement en clinique, puisque nous aurons à peine quelques exemples parfaitement au-

thentiques à rapporter. Mais cette rareté pourrait bien n'être que relative, et tenir surtout à ce fait que l'attention n'a pas encore été fixée d'une manière suffisante sur cette espèce d'affection.

Knapp, en effet, nous paraît être le premier qui, pour expliquer certains cas de cécité soudaine, accompagnés d'atrophie du nerf optique et de pigmentation anormale des contours de la papille, ait mis en avant l'hypothèse d'une apoplexie à l'intérieur de la gaine vaginale. En 1869, M. Hutchinson recueillait un exemple remarquable de cette sorte de lésion, survenue à la suite d'une contusion violente de l'arcade sourcilière gauche, et rendait compte des symptômes particuliers qu'il avait observés, dans le tome VI des *Ophthalmic Hospital's Reports*. Nous rapporterons avec détails cette observation, en raison de son importance.

Observation cxxv. — Un homme de 25 ans reçoit un coup sur la région sourcilière du côté gauche. Il perd connaissance et reste étourdi pendant un quart d'heure ; quand il revint à lui, l'œil gauche était complètement privé de la vision. Le Dr Hutchinson, l'ayant examiné aussitôt, constata que l'odorat avait également disparu de ce côté ; le fond de l'œil lui parut normal, bien qu'il ne restât aucune trace de perception lumineuse ; tel était l'état des choses en août 1867. En janvier 1869, l'odorat est revenu à gauche, mais la cécité de ce côté existe toujours. A l'ophthalmoscope, les milieux sont transparents ; la papille est atrophiée, pâle, excavée en infundibulum, il existe à son bord interne une tache pigmentaire très remarquable, sans analogue dans l'autre œil. Cette tache n'existait pas au premier examen. Les vaisseaux de la papille sont plus grêles que du côté opposé.

Quelque temps après, Falko publiait, dans les *Klinische Monatsblatter für Augenheilkunde* de 1873, un exemple d'extravasation sanguine entre le nerf optique et sa gaine, consécutive à une fracture du crâne et à une déchirure de l'artère méningée moyenne; ce fait est d'autant plus intéressant que la lésion fut constatée directement à l'autopsie.

L'année suivante, M. Abadie reprit à nouveau cette question, et des *Considérations théoriques et pratiques sur certaines formes de cécité subite* qu'il exposa dans l'*Union médicale*,

cet ophthalmologiste distingué se crut en droit de conclure : que c'est de cette même façon, c'est-à-dire par une hémorrhagie dans la gaine intra-vaginale du nerf optique, qu'il faut s'expliquer la cécité subite qui survient parfois à la suite d'une contusion de la région sourcilière.

Nous trouvons, enfin, un dernier exemple de cette sorte d'apoplexie traumatique, dans un travail présenté par M. Cras à la Société de Chirurgie de Paris, au mois d'août 1878; et bien que cette observation n'ait pas été publiée dans le but de démontrer la possibilité de cet épanchement, le fait ne nous en paraît pas moins indiscutable, ainsi qu'on pourra en juger par le résumé qui va suivre :

Observation cxxvi. — Dans l'exercice du bâton, coup de pointe dans le cul de sac palpébral, en haut et en dehors : ecchymose; exophthalmie, mydriase et léger strabisme divergent, vision complètement abolie. Deux jours après : intégrité des milieux et des membranes, petit extravasat sanguin au pourtour de la papille. Six semaines après, signes d'atrophie

On ne saurait donc, malgré le nombre très restreint d'observations dont nous disposons, mettre un instant en doute l'existence de cette espèce d'affection traumatique; puisque, indépendamment des symptômes spéciaux, et parfaitement appréciables pendant la vie, qui la caractérisent, on a pu, dans quelques cas, vérifier à l'autopsie la réalité de cette hypothèse. Or, si nous voulons maintenant rechercher dans quelles conditions se produisent ces épanchements, nous verrons qu'ils résultent presque toujours de chocs plus ou moins violents, portant sur le crâne, et de préférence au niveau de l'arcade sourcilière. Il est très probable, d'ailleurs, qu'il existe, dans tous ces cas, une lésion osseuse, et que le sang ainsi épanché provient de l'intérieur du crâne, en se frayant, comme l'a démontré Schwalbe, un passage jusque dans l'espace intra-vaginal. Seul, le fait rapporté par M. Cras semble prouver que cet accident peut survenir à la suite d'une simple contusion du tronc du nerf optique, dans son parcours à l'intérieur de l'orbite : l'hémorrhagie doit alors avoir pour ori-

gine la déchirure d'un ou de plusieurs des petits rameaux vasculaires qui cheminent dans l'épaisseur de ses enveloppes.

Symptomatologie. — La symptomatologie clinique des apoplexies vaginales du nerf optique est absolument la même que celle sur laquelle nous avons déjà très longuement insisté, à propos des atrophies simples traumatiques de la papille ; à cette restriction près, toutefois, que la pigmentation particulière que nous noterons ici au pourtour de la papille, fait absolument défaut dans cette dernière classe d'affections.

La cécité subite et instantanée, accusée par le blessé immédiatement après le choc ou la contusion, constitue, en effet, le seul symptôme appréciable pendant un certain temps : ce n'est ordinairement qu'après un intervalle plus ou moins long, mais toujours assez marqué, qu'on peut reconnaître à l'aide de l'ophthalmoscope l'atrophie de la papille, et le dépôt pigmentaire qui se présente, sur les limites du disque optique, sous la forme d'un croissant ou d'un anneau complet, d'une teinte ardoisée. Nous insistons principalement sur ce fait : que les caractères anatomiques du fond de l'œil démontrent qu'il s'agit bien, en réalité, dans ces observations curieuses, d'une atrophie simple progressive de la papille, caractérisée par la décoloration insensible et par la diminution sans cesse croissante du calibre des vaisseaux, et non pas d'une atrophie par névrite optique, reconnaissable aux infiltrations péripapillaires et aux crochets que forment à ce niveau les branches de l'artère et de la veine centrales de la rétine.

Diagnostic. — Nous renverrons, pour tout ce qui concerne le diagnostic, aux détails dans lesquels nous sommes entré à propos des atrophies simples traumatiques de la papille ; seule, la constatation tardive de la pigmentation péripapillaire permet d'établir, entre ces deux affections, la différence qui les sépare. Aussi ne pourrions-nous, sans nous exposer à des redites incessantes, nous appesantir davantage sur cette question.

Pronostic. — Quant au pronostic, il est plus sombre encore que celui de tous les autres traumatismes du nerf optique que nous avons étudiés jusqu'à présent ; puisque, dans les

rares observations que nous avons pu recueillir, la vision a été, d'une manière constante, subitement et à tout jamais supprimée. Ce n'est cependant pas un motif pour rester absolument inactif et pour déclarer son impuissance, lorsqu'on est appelé à traiter de pareilles affections.

Traitement. — En effet, même dans ces cas difficiles où la partie semble presque inévitablement perdue à l'avance, il est du devoir de tout praticien de mettre à profit les différentes méthodes de traitement qui sont à sa disposition. On devra donc insister tout particulièrement sur les antiphlogistiques, sur les révulsifs et sur les dérivatifs employés sous toutes leurs formes, et recourir, en désespoir de cause, à l'emploi méthodique des injections sous-cutanées de strychnine et des courants continus.

BLESSURES DU NERF OPTIQUE

Il était naturel de supposer, *a priori*, que le tronc du nerf optique, dans toute la longueur qui s'étend depuis sa sortie du crâne, au niveau du trou optique, jusqu'à son émergence à la partie postérieure du globe de l'œil, pouvait être directement atteint par tous les agents vulnérants, pénétrant à une certaine profondeur dans l'espace compris entre le bulbe et les parois du pourtour de l'orbite : telle est, en réalité, la conclusion qui ressort, avec la plus grande évidence, de l'observation attentive des faits cliniques qu'on rencontre journellement dans la pratique. Nous allons voir, en effet, que, tout en laissant de côté les blessures par armes à feu et par les corps contondants d'un certain volume, qui entraînent toujours à leur suite, dans cette région, des délabrements tellement considérables, que les lésions observées du côté de l'appareil de la vision sont tout à fait accessoires et secondaires, et ne peuvent, en conséquence, rentrer dans le cadre que nous nous sommes tracé, nous allons voir, disons-nous, que les cas sont encore bien nombreux, où la lésion du nerf optique est survenue par le fait seul de la pénétration jusque

dans l'intérieur de l'orbite d'instruments piquants ou tranchants, plus souvent encore piquants et tranchants tout à la fois. Les chiffres suivants, empruntés à différents auteurs et à notre observation personnelle, parleront assez haut par eux-mêmes pour qu'il soit inutile d'insister davantage sur ce point.

Fréquence et étiologie. — Or, les recherches auxquelles nous nous sommes livré pour la rédaction de cet article, et qui n'ont certes pas la prétention de comprendre la totalité des faits de cette nature publiés jusqu'à ce jour, nous ont fourni un total de quatorze exemples indiscutables de blessures du nerf optique par ce genre d'instruments vulnérants. Si nous ajoutons à ces observations, déjà assez nombreuses, les trois que nous avons recueillies personnellement, force sera bien de conclure avec nous à la fréquence relative de cette espèce d'affection traumatique. Aussi, y a-t-il lieu de s'étonner du silence gardé sur cette question, pourtant très intéressante, par la plupart des auteurs qui se sont spécialement occupés d'ophthalmologie.

Dans les dix-sept cas que nous avons ainsi réunis, la pénétration a toujours eu lieu par la partie antérieure de l'orbite, et sans lésion du squelette, soit entre les paupières et le globe de l'œil, au niveau des culs de sac conjonctivaux, soit, mais plus souvent encore, à travers l'épaisseur même de ces voiles palpébraux, spasmodiquement contracturés au moment du traumatisme. Les causes étiologiques se trouvent, d'ailleurs, ainsi réparties : six fois la blessure a été produite par le bout d'un fleuret ; deux fois par la pointe d'un sabre ; une fois par l'extrémité d'un bâton ; dans un cas, par une aiguille à tricoter ; dans un autre, par un poinçon ; une fois par la pointe d'un couteau ; une fois par celle d'une paire de ciseaux ; dans un cas par le bout effilé d'une lime ; dans un autre par l'extrémité d'un clou ; dans le dernier, enfin, il est question d'une chute sur la pointe d'une fourche en fer. On voit donc, par cette simple énumération, combien sont nombreux et variés les instruments qui sont susceptibles de déterminer de pareils accidents. On ne sera pas surpris, d'ailleurs, quand nous dirons que la plupart de ces observations se rap-

portent à des sujets du sexe masculin, et surtout à des hommes appartenant à l'armée ; ce qui s'explique bien simplement par les exercices auxquels ils se livrent et par leur profession, qui les expose ainsi journellement à ces sortes de lésions. Mais la partie de cette étude qui présente certainement le plus d'intérêt, et qui mérite, à n'en pas douter, la plus grande attention, est celle qui comprend l'ensemble des symptômes, variables presque à l'infini, qui caractérisent cliniquement cette sorte d'affection.

Symptomatologie. — Nous aurons donc à passer successivement en revue : d'une part, les symptômes subjectifs, qui se traduisent extérieurement par une série de troubles fonctionnels en rapport avec la lésion du nerf optique atteint ; et d'autre part, les altérations, justiciables de l'ophthalmoscope, qui apparaissent au fond de l'œil, immédiatement ou un certain temps seulement après la blessure.

Il ne faut pas oublier, tout d'abord, qu'on peut être mis sur la voie du diagnostic par le simple récit des sensations particulières éprouvées par les malades au moment de l'accident : très souvent, en effet, ils accuseront, sans même qu'on leur demande, la perception d'impressions lumineuses, en général très pénibles, et plus ou moins comparables à des gerbes de feu, à des éclairs ou à des pièces d'artifice. Or, ce seul fait, quand il est bien constaté, permet déjà d'affirmer que le nerf optique a été frappé et pour le moins contusionné ; on devra donc toujours avoir soin de se renseigner sur ce point. L'examen de l'état de la vision ne vient qu'en second lieu, mais n'en exige pas moins les recherches les plus minutieuses. Dans quelques cas, en effet, la vision est immédiatement abolie, au point que le blessé ne distingue même plus le jour de la nuit, et n'a pas conscience de l'examen ophthalmoscopique qu'on lui fait subir. Témoin le fait suivant, publié par M. Sarrazin dans la *Gazette médicale* de Strasbourg de 1870 :

Observation cxxvii. — X... reçoit un coup de fleuret démoucheté à l'angle interne de l'œil, le 14 décembre 1869. Aussitôt, vive sensation lumineuse, douleur, perte immédiate de la vue du côté blessé et quelques gouttes de sang. Intégrité des parties profondes

de l'œil constatée à l'ophthalmoscope. Le 19 décembre, l'examen ophthalmoscopique montre un commencement d'atrophie de la papille. Le 28, nouveaux examens, confirmant la rapidité de l'atrophie qui a envahi la papille et la rétine, dont les vaisseaux sont devenus capillaires. A la fin de février, le malade sortit, et la cécité resta absolue. M. Sarrazin a regardé comme probable la lésion du nerf optique.

Il en a été absolument de même dans l'exemple suivant de blessure du nerf optique par un coup de couteau, sans lésion du globe oculaire, rapporté par Lawson, dans *the Lancet* du 2 janvier 1875 :

Observation cxxviii. — Un jeune homme de 20 ans reçut un coup de couteau : la pointe traversa le rebord du chapeau, la paupière supérieure et atteignit le nerf optique. Perte immédiate de la vision ; pupille insensible aux sensations lumineuses ; le malade ne distingue même pas la lumière ophthalmoscopique. Rien d'anormal au fond de l'œil. A près quelques jours, papille plus blanche, diminution du calibre des artères, au bout de trois mois, atrophie confirmée.

Cette suppression complète et instantanée de la vision, nous devons le dire de suite, est la règle ordinaire à la suite de ces lésions directes du nerf optique ; mais on rencontre parfois avec une conservation relative de la perception lumineuse, des altérations du champ visuel telles, qu'elles simulent absolument de véritables hémiopies, soit horizontales, soit verticales : et si l'on n'était prévenu de la possibilité du fait, on pourrait certainement commettre les plus grossières erreurs dans l'interprétation des lésions profondes.

L'observation suivante, communiquée par Emmert en 1875 à la Société ophthalmologique d'Heidelberg, est des plus instructives sous ce rapport ; dans ce fait curieux toute la moitié inférieure du champ visuel faisait absolument défaut, bien que l'acuité visuelle fût encore égale à 12/5 :

Observation cxxix. — Cette affection s'est montrée à la suite de la chute sur l'œil d'une fourche à foin en fer. L'hémiopie semblait passer directement à travers la macula : la moitié inférieure de tous les objets fixés faisait défaut. La position de la tête était carac-

téristique : dès que le patient voulait mieux voir, il baissait la tête pour apercevoir la totalité des objets. S = $\frac{20}{}$. A l'ophthalmoscope, image droite : le quadrant supérieur externe du nerf optique semble atrophique.

Dans le fait qui va suivre, et qui est emprunté à Larrey père, l'hémiopie occupait exactement toute la moitié latérale externe du champ visuel ; il présente, d'ailleurs, d'autant plus d'importance que la lésion directe du nerf optique a pu être constatée à l'autopsie du sujet, mort d'accidents cérébraux. Voici, aussi résumés que possible, les détails de cette observation intéressante :

Observation cxxx. — Lecœur, fusilier au 2e régiment d'infanterie de la garde royale, 22 ans, frappé d'un coup de fleuret à l'œil droit, le 19 novembre 1820, en faisant des armes. La pointe du tronçon perça la paupière supérieure, au-dessous du sourcil et au côté interne de l'orbite, et pénétra profondément dans le crâne, dans une direction oblique de droite à gauche et d'avant en arrière... Une particularité remarquable s'était présentée dans la vue de l'œil droit : le blessé ne voyait de cet œil, la tête étant immobile, que la moitié horizontale des objets qui se trouvaient devant lui, c'est-à-dire dans l'axe de la pupille qui recevait leur cône visuel. Lorsqu'ils s'écartaient de cet axe, en dedans, du côté du nez, ils se découvraient successivement, et le malade les voyait en entier ; s'ils s'éloignaient, au contraire, en dehors vers la tempe, la tête du malade restant toujours immobile, ces corps disparaissaient de la même manière... Mort d'accidents cérébraux ; autopsie. — Le fleuret avait pénétré dans la cavité crânienne, jusque dans l'hémisphère gauche, en passant sur le nerf optique gauche et la racine de celui du côté droit. Cette racine avait été lésée par la pointe de l'instrument, près de son origine et au-dessous de l'artère cérébrale antérieure, qui était dénudée en ce point et très dilatée.

Nous avons eu nous-même, tout dernièrement, l'occasion d'observer, à la suite d'une lésion du nerf optique par une pointe de sabre, la disparition complète et parfaitement régulière de toute la moitié interne du champ visuel, chez un jeune soldat du train. Nous rapporterons en quelques mots cette observation :

Observation cxxxi. — Blessure du nerf optique droit par une pointe de sabre. — Hémiopie latérale interne. — Paralysie de la plupart des muscles extrinsèques du globe de l'œil. — Atrophie complète de la papille quelques mois après l'accident.

X..., soldat du train, 24 ans, en garnison à l'École militaire, se présenta le 28 août 1878 à la consultation du Dr Galezowski. Cet homme nous raconte que deux jours auparavant, c'est-à-dire le 26 août, il a reçu, en faisant l'exercice, un coup de pointe de sabre au niveau de la paupière inférieure droite, et que depuis ce moment la vision de ce côté est grandement compromise. L'examen local nous donne les résultats suivants : plaie linéaire, longue d'environ un centimètre, située à la partie inférieure et externe de la paupière inférieure droite, en grande partie réunie par première intention ; ecchymose très considérable. Mydriase assez prononcée ; parésie du muscle accommodateur et de tous les muscles extrinsèques, sauf le droit supérieur ; aucune lésion du fond de l'œil à l'ophthalmoscope. Mais ce qui attire surtout notre attention est l'état particulier de la vision : la recherche du champ visuel nous démontre, en effet, que toute la moitié latérale interne a complètement disparu, tandis que dans toute l'étendue de la moitié latérale externe le blessé peut compter les doigts. Toute lecture est absolument impossible. 5 sangsues à la tempe droite, collyre à l'ésérine, eau froide en permanence sur l'œil. Quelques jours après ce malade entrait à l'hôpital du Val-du-Grâce, où nous avons pu suivre la marche de son affection ; or, il est survenu une atrophie progressive de la papille, très avancée déjà après deux mois ; ce qui prouve bien que le nerf optique avait été directement atteint.

Il est des cas, enfin, beaucoup plus embarrassants encore, où l'acuité visuelle est sensiblement conservée, le champ de la vision à peine altéré ; et, n'étaient les symptômes notés au moment même de l'accident, ou quelque temps après, qui consistent dans des sensations lumineuses subjectives, dans une cécité de courte durée, dans l'apparition tardive de l'atrophie de la papille, la lésion du nerf optique resterait certainement méconnue. Témoin l'observation suivante, que nous avons recueillie, il y a quelques mois seulement.

Observation cxxxii. — Blessure du nerf optique par la pointe d'un fleuret. — Troubles immédiats de la vision, qui récupère peu à peu son acuité presque normale. — Atrophie consécutive de la papille.

M. X..., engagé volontaire au 67me de ligne, 19 ans 1/2, actuel-

ement en congé à Senlis, nous est adressé le 22 août 1878 par notre excellent confrère et ami, le Dr Decaisne. Ce jeune homme nous rapporte que le 23 mai de la même année il a reçu un coup de fleuret à l'œil droit; qu'il a éprouvé au moment même de l'accident des sensations lumineuses très pénibles et qu'il est resté ainsi, pendant plusieurs minutes, sans pouvoir rien distinguer de ce côté. La vision, d'ailleurs, est revenue insensiblement, sans jamais atteindre toutefois son acuité normale; et trois semaines après, elle était à peu près au point qu'elle présente en ce moment. L'examen local nous donne les résultats suivants : cicatrice punctiforme de la partie supéro-interne de la conjonctive bulbaire, de l'œil droit; champ visuel à peu près conservé, $S = \frac{1}{2}$; la notion des couleurs est aussi nette que possible; à l'ophtalmoscope, image renversée : papille blanche, surtout dans sa moitié interne; l'artère et la veine centrales de la rétine ont leur calibre normal, mais les capillaires qui émergent du disque optique sont à peine appréciables dans toute la partie interne. Injections de strychnine et courants continus.

Tel est, en résumé, l'ensemble des troubles fonctionnels qu'on peut observer à la suite et comme conséquence des blessures du nerf optique; il présente, comme on le voit par les observations que nous avons rapportées, des variétés nombreuses, et parfois très différentes les unes des autres; aussi ne saurions-nous trop recommander, dans tous les cas de cette nature, la plus grande réserve et la plus scrupuleuse attention, jusqu'au jour où l'examen direct du fond de l'œil ne laissera plus aucun doute sur l'exactitude du diagnostic en suspens.

Il nous reste donc maintenant à passer en revue les symptômes objectifs, tant apparents à l'extérieur qu'appréciables à l'aide de l'ophthalmoscope, qui caractérisent anatomiquement cette espèce de lésion traumatique. Ici encore, nous nous trouverons aux prises avec les plus grandes difficultés, car les signes ophthalmoscopiques que nous aurons à décrire varieront essentiellement avec la nature même de la blessure, et se présenteront sous deux aspects absolument opposés, ainsi que cela ressortira tout naturellement des détails qui vont suivre.

Un mot d'abord sur les symptômes appréciables au niveau des paupières ou de la conjonctive, et qui doivent faire sud

poser la pénétration du corps vulnérant : la seule constatation sur la peau ou sur la muqueuse d'une plaie, variable, d'ailleurs, avec l'instrument qui a déterminé la blessure, et affectant ainsi, suivant les cas, la forme linéaire, triangulaire ou arrondie, plaide certainement déjà en faveur d'une lésion du nerf optique. Cette hypothèse acquerra encore un degré bien plus grand de certitude, si les dimensions de la plaie, comparées à celles de l'instrument qui a causé le traumatisme, prouvent que ce dernier a dû pénétrer assez profondément à l'intérieur de l'orbite. L'hémorrhagie et l'ecchymose sous-conjonctivale concomitantes ne feront que confirmer cette première donnée.

La paralysie d'une partie seulement ou de la plupart des muscles extrinsèques du globe de l'œil, qu'on a notée dans certains cas comme complication des blessures du nerf optique, contribue aussi pour une grande part à l'établissement du diagnostic, ainsi que le prouve bien l'observation suivante, publiée par Schiess-Gemuseus en 1870 dans le *Klinische Monatsblatter für Augenheilkunde.*

Observation cxxxiii. — Amaurose traumatique avec paralysie complète des muscles de l'œil, à l'exception du trochléaire.

Cécité subite à la suite de blessure au-dessous et en dedans de cet œil avec des ciseaux très pointus. A l'ophthalmoscope : à l'exception d'une décoloration très prononcée du disque optique, tout le fond de l'œil est normal. Il s'agit très certainement d'une blessure du nerf optique.

Nous avons fait remarquer, nous-même, dans l'exemple que nous avons rapporté plus haut, toute l'importance qu'il faut attribuer à ces paralysies et tout le parti qu'on peut en tirer pour arriver à une conclusion touchant la nature même des lésions profondes.

La mydriase et l'exophthalmie, qui ont été aussi bien souvent signalées en pareille circonstance, méritent également une sérieuse attention ; car, quel que soit le mécanisme qui préside à leur développement, leur coexistence avec les troubles observés du côté de la vision présente, dans tous les cas, une très grande importance. M. Cras, de Brest, nous paraît

avoir insisté avec beaucoup de raison sur ce point, dans la communication qu'il fit, à ce sujet, à la Société de chirurgie, au mois d'août 1878, sous le titre : *de la Cécité unilatérale par contusion rétro-oculaire.* Or, des trois faits présentés à l'appui de la thèse qu'il soutenait, ce savant chirurgien se crut en droit de tirer les conclusions suivantes : « Le développement d'un épanchement sanguin dans l'arrière-cavité de l'orbite ne paraît pas devoir être mis en doute. Le ganglion ophthalmique est englobé dans l'épanchement sanguin, d'où la modification survenue dans l'état de la pupille. L'atrophie papillaire, qui n'a jamais fait défaut dans les cas observés, doit être rattachée au traumatisme subi par le nerf optique, soit par pression directe, soit par suite du tiraillement des fibres nerveuses dans le mouvement brusque de rotation imprimé au globe oculaire, au moment où le corps contondant pénètre dans un des culs-de sac. » Quelle que soit l'opinion qu'on puisse avoir sur cette question de pathogénie, il n'en résulte pas moins pour nous qu'au point de vue pratique la paralysie de la pupille et la projection du globe de l'œil en avant démontrent, d'une manière absolue, que l'instrument vulnérant a pénétré profondément, et qu'il a eu en conséquence de grandes chances pour blesser directement le nerf optique.

Viènnent enfin les symptômes objectifs, de tous les plus importants, et qui permettent, à eux seuls, d'affirmer qu'il s'agit bien en réalité d'une blessure de la deuxième paire : nous voulons parler des altérations, appréciables à l'ophthalmoscope, qui traduisent, au fond de l'œil, les désordres survenus profondément à l'intérieur de l'orbite. Ils se divisent tout naturellement en deux grandes classes, comprenant : la première, tous les faits dans lesquels on ne trouve, aussitôt après le traumatisme, absolument rien d'anormal du côté de la papille ni de la rétine; la seconde, les quelques observations, exceptionnelles d'ailleurs, où l'on a signalé l'apparition instantanée d'une infiltration plus ou moins étendue, mais toujours assez prononcée, de ces éléments nerveux.

Nous devons dire tout d'abord, et poser en règle générale, que dans presque tous les cas de blessure du nerf optique

l'examen ophthalmoscopique ne laisse apercevoir aucune lésion des membranes profondes du globe de l'œil, pendant les premiers jours et même les premières semaines qui suivent l'accident; ce n'est guère qu'après ce laps de temps que commencent à apparaître les signes anatomiques de l'atrophie de la papille. Ils peuvent être, il est vrai, plus ou moins marqués dans les différents points du disque optique, et affecter de préférence telle ou telle partie, mais ils n'en existent pas moins à un certain degré déjà parfaitement appréciable. Telle est, en réalité, la conclusion à laquelle on est forcément amené par l'observation rigoureuse des faits, et qui nous semble embrasser la grande majorité des cas cliniques. Nous n'en voulons d'autre preuve que celle qui nous est fournie par l'ensemble des dix-sept exemples authentiques que nous avons réunis. Sur ces dix-sept cas, en effet, quinze d'entre eux ont présenté la marche caractéristique que nous venons de décrire, et deux seulement ont offert les symptômes bizarres dont il nous reste à parler maîntenant.

Dans ces deux observations remarquables, ce qui frappe surtout est l'état particulier du fond de l'œil, aussitôt après la blessure : les milieux réfringents conservent leur transparence parfaite, mais le fond de l'œil est d'un blanc brillant et éblouissant : la papille ne paraît plus distincte, ses contours sont diffus et se confondent avec le reste de la rétine. Les vaisseaux ont en grande partie disparu, et leur trajet n'est guère plus indiqué pendant les premiers jours que par quelques gouttes de sang, qu'ils contiennent encore çà et là. Vers la périphérie cependant, la coloration, un peu plus rougeâtre, prouve qu'on peut encore apercevoir la choroïde par transparence. Mais, peu à peu, les vaisseaux rétiniens centraux se remplissent à nouveau, tout en montrant encore des espaces interrompus, variant d'un jour à l'autre; et la coloration blanche se restreint de plus en plus à l'entour de la papille, qui recouvre elle-même insensiblement la netteté de ses contours. Finalement, on assiste au développement de l'atrophie papillaire. Tel est, en quelques mots, l'ensemble des symptômes fournis par l'ophtalmoscope dans les faits suivants, que

nous rapporterons tout au long, en raison de l'intérêt qu'ils présentent. Le premier, observé par Pagenstecher à l'institut ophthalmoscopique de Wiesbaden, et publié parce savant spécialiste dans les *Archives d'ophthalmologie* de 1869, n'avait point encore, à cette époque, d'analogue dans la science. Le voici tel qu'il a été recueilli par l'auteur :

Observation cxxxiv. — Un cas de blessure du nerf optique avec déchirure des vaisseaux centraux et changements consécutifs du fond de l'œil.

Il s'agit d'une jeune fille de 14 ans, blessée par une tige de fer pointue. La plaie, qui se trouve près du bord orbitaire supérieur, a plus d'un pouce de long. Elle fut suivie de perte de connaissance de peu de durée, d'hémorrhagie abondante, de vomissements et de céphalalgie. Les deux ou trois premiers jours, il y eut un peu de fièvre et un sommeil interrompu; au quatrième jour, on constata une amaurose complète, même aux rayons directs du soleil : les milieux réfringents sont clairs, le fond de l'œil est d'un blanc éblouissant, la papille n'est pas distincte et n'est indiquée que par un tronc vasculaire contenant, çà et là, du sang qui se trouve à la partie supérieure (image renversée) ; un petit vaisseau dans des conditions analogues se trouve sous la papille. Entre la papille et la macula, il y a une tache, de couleur d'un gris verdâtre, plus distincte. Vers la périphérie, la coloration, un peu plus rougeâtre, laisse apercevoir par transparence la choroïde, qui par places est blanche et montre çà et là ses vaisseaux vides. Les vaisseaux rétiniens périphériques se montrent çà et là à colonne sanguine interrompue. La plaie s'est guérie peu à peu. Les vaisseaux rétiniens centraux se sont remplis graduellement, montrant encore des espaces interrompus variant d'un jour à l'autre. La coloration blanche à l'entour de la papille, d'abord plus étendue, se restreint peu à peu. La tache vers la macula paraît soulevée. Les espaces exsangues de la choroïde sont de moins en moins distincts, mais on trouve périphériquement plusieurs taches d'un rouge jaune, qui montrent peu à peu un amas de pigment à leur centre: cette formation pigmentaire existe dans toute la moitié interne périphérique et gagne en intensité. A l'entour de la papille, on voit des anastomoses entre les différents vaisseaux (18e jour). La papille elle-même est de plus en plus distincte, pour devenir de nouveau plus vague et offrir un amas de pigment; les vaisseaux de la papille et les anastomoses voisines diminuent et finissent par disparaître. Le pigment périphérique continue à augmenter et se développe aussi dans la rétine, ainsi que sans la tache voisine de la macula. Les vaisseaux rétiniens périphé-

riques, d'abord plus remplis, deviennent moins apparents, plusieurs ont leur colonne sanguine interrrompue, d'autres sont tout à fait vides. Les plaques atrophiques de la choroïde ont augmenté en nombre. Un extravasat sanguin, qui s'était montré les premiers jours, a diminué. A l'image droite on distingue, près de la papille du côté externe, un amas de cholestérine.

Une seconde observation, absolument identique à la précédente, et dans laquelle les symptômes reconnus à l'ophthalmoscope n'étaient pas moins significatifs, a été publiée quatre ans après, par Just, dans le *Klinische Monatsblatter für Augenheilkunde* de 1873. On pourra juger, par les détails qui vont suivre, de l'analogie absolue qui relie entre eux ces deux faits intéressants.

Observation cxxxv. — Déchirure du muscle droit interne et du nerf optique.

Il s'agit d'un ouvrier, âgé de 21 ans, qui s'était enfoncé accidentelment un poincon dans l'angle interne de l'œil droit, et avait perdu instantanément la vue de ce côté. Trois jours après, on constatait l'état suivant: gonflement considérable des paupières, déviation en dehors de l'œil droit, avec impossibilité de le ramener en dedans, aussi complètement qu'après la ténotomie du muscle droit interne; plaie à la partie interne de la conjonctive. Pupille moyennement dilatée et immobile; cécité absolue. A l'ophthalmoscope : le fond de l'œil est d'un blanc brillant éclatant; les vaisseaux sanguins tranchent très nettement par leur coloration rougeâtre sur ce fond blanchâtre : leurs contours sont parfaitement distincts. Toute trace de délimitation a disparu entre la rétine et la papille, dont il est impossible de reconnaître les contours.

Nous devons nous demander maintenant à quoi peuvent tenir ces différences dans la symptomatologie clinique des blessures du nerf optique; et pour quel motif, dans la plupart des cas, on ne trouve, après l'accident, aucune altération du fond de l'œil, tandis que dans certains autres, exceptionnels à la vérité, on voit survenir du côté de la papille et de la rétine des troubles aussi prononcés? Il est bien évident, en effet, que ces symptômes différents doivent être la conséquence de lésions anatomiques non moins distinctes. Or, il nous semble à peu près complètement démontré aujourd'hui qu'il faut attribuer uniquement la cause de ces différences à l etat des

vaisseaux centraux de la rétine, qui cheminent à l'intérieur du nerf optique, et qui peuvent être respectés ou dilacérés par l'instrument vulnérant, au moment de la blessure de ce tronc nerveux. Dans le premier cas, on ne constatera d'abord aucune lésion du fond de l'œil, et plus tard seulement surviendra l'atrophie de la papille; dans le second, au contraire, on reconnaîtra immédiatement les signes ophthalmoscopiques dont nous venons de parler, et qui témoignent de la lésion simultanée des vaisseaux. Pagenstecher, s'appuyant simplement sur les symptômes qu'il avait notés, et qui étaient de tout point comparables à ceux d'un autre cas observé par lui à Wiesbaden, où il y eut section du nerf optique pendant l'enlèvement d'une tumeur intra-orbitaire, avait déjà cru pouvoir, et non sans raison, poser cette conclusion. Mais on peut dire, sans crainte de se tromper, que les recherches entreprises quelques années plus tard sur ce sujet par Berlin, de Stuttgart, et par Waldemar Krenchel, ont transformé cette hypothèse en certitude absolue et ont mis l'existence de ce fait hors de toute contestation.

Berlin, en effet, entreprit, dans le but d'élucider cette question, sur des grenouilles et sur des lapins, une série d'expériences, qui consistèrent à sectionner directement le nerf optique dans sa portion extra-crânienne; et il rendit compte des résultats remarquables auxquels il était arrivé, à la Société ophtalmologique de Heidelberg, en 1871. Chez les grenouilles, il constata, immédiatement après la névrotomie, un resserrement très marqué de la pupille, mais surtout une anémie rétinienne très prononcée. A l'ophthalmoscope, tout le fond de l'œil présente une teinte d'un bleu cendré; on reconnaît que les capillaires et les petits vaisseaux de la membrane hyaloïde ne laissent plus passer de globules sanguins que par places, entre lesquelles ils sont vides. Après peu de temps, les vaisseaux, complètement exsangues, n'apparaissent plus que comme des lignes blanches sur le fond bleuâtre de l'œil. Toutefois, le vide ne se fait pas dans tous les vaisseaux; le tronc veineux inférieur et interne (image droite), ainsi que ses premières ramifications,

contiennent encore une colonne de sang oscillante avec l'inspiration et l'expiration. Même état pendant quelques jours, après lesquels la colonne sanguine gagne des ramifications plus ténues, par un mouvement centrifuge dans lequel l'expiration remplit le rôle de *vis à tergo*. Brusquement l'ondée sanguine change de direction, et de centrifuge devient centripète. De ce moment, la circulation se rétablit dans les conditions physiologiques, et au bout de deux ou trois semaines le cours du sang a repris sa force et sa rapidité normales. Vers le troisième jour, le fond de l'œil a une teinte d'un blanc laiteux, sur laquelle tranchent d'une manière bien distincte les lignes rouge-clair que forment les vaisseaux hyaloïdiens. En même temps, les contours de la papille pâlissent et s'effacent; on voit se produire autour du disque optique comme une auréole de lignes radiées. Vers le sixième ou le huitième jour, la rétine, jusqu'alors d'un blanc uniforme, commence à se marbrer de teintes différentes; elle ne tarde pas à présenter des plaques blanches, dans les intervalles desquelles elle reprend progressivement la coloration bleuâtre qu'elle avait au commencement. Ces altérations n'atteignent leur complet développement qu'après trois semaines, parfois deux mois, et persistent ainsi fort longtemps. Les résultats obtenus ont toujours été absolument les mêmes dans plus de soixante expériences. Or, si on tue les grenouilles, dans les premiers jours on constate une dégénérescence granuleuse de certains éléments de la rétine (fibres nerveuses et cellules ganglionnaires), ce qui explique l'opacité et la teinte blanchâtre reconnues à l'ophthalmoscope. La dégénérescence continue, et il y a amincissement de la rétine. Après un certain temps, il n'existe plus ni fibres, ni cellules ganglionnaires, ni couche granuleuse; de place en place d'abondants dépôts de pigment.

Des trente expériences pratiquées sur des lapins, six seulement furent suivies d'un succès complet, en raison même de la difficulté qu'éprouva Berlin à sectionner le nerf optique. Or, aussitôt après la névrotomie, il observa un fort resserrement de la pupille, l'absence complète de contraction ré-

flexe du sphincter de l'iris et de l'orbiculaire par l'action de la lumière solaire, l'ischémie du nerf optique et de la partie de la rétine qui contient des fibres nerveuses avec moelle. Une heure après, mydriase permanente; teinte bleuâtre de la moitié interne et parfois de toute la rétine, qui fait place à une coloration blanche de plus en plus marquée. L'opacité est inégalement disposée et présente comme des marbrures ou plaques irrégulières plus ou moins étendues. Peu après, dépôts de pigment. Pendant que ces altérations se rapprochent de l'équateur, la circulation se rétablit dans le disque optique et la partie occupée par les faisceaux blancs de la rétine. Mais bientôt les contours de ces faisceaux s'effacent et la papille elle-même se décolore; les vaisseaux s'atrophient tout en laissant apercevoir leurs traces. Après l'énucléation, on trouve, non pas de la rétinite ni de l'œdème, mais une sorte de boursouflement analogue à l'imbibition par l'eau, et provenant sans doute des liquides du globe, comme sur le cadavre, à cause du manque d'apport nutritif. « En effet, ajoute Berlin, *deux fois cette opacité faisait défaut*, une fois sur une grenouille et une autre fois sur un lapin ; et *dans ces deux cas j'ai constaté que les vaisseaux afférents n'avaient pas été coupés*. Il existe d'ailleurs une analogie frappante entre cette opacité et celle qui est produite par une embolie de l'artère centrale de la rétine. De part et d'autre, même rapidité de développement, même coloration, même contraste entre la teinte que présentent les parties opaques et celle des parties transparentes. »

Les recherches, entreprises par Waldemar Krenchel, sur les suites de la section du nerf optique chez la grenouille, et publiées dans le tome XX des *Archives d'ophthalmologie*, n'ont fait que corroborer les résultats obtenus par Berlin. Il s'agissait de savoir, en effet, si les lésions que nous venons de décrire étaient la conséquence de la section simple des fibres nerveuses qui entrent dans la composition du nerf optique, ou bien le fait de l'interruption du courant sanguin, survenue à la suite de la déchirure de l'artère centrale de la rétine et des branches ciliaires postérieures. Pour arriver à résoudre cette

question, il fallait absolument pratiquer la section du nerf optique dans un point où on ne risquât pas de blesser ces branches artérielles : c'est ce que fit Krenchel, et avec succès; il réussit à couper ce tronc nerveux dans le crâne, sans compromettre l'existence de la grenouille. Or, à la suite de cette opération, même six mois après, l'ophthalmoscope ne révélait d'autre lésion du fond de l'œil qu'une atrophie simple de la papille.

Dès lors, il ne saurait plus y avoir le moindre doute, et l'on peut conclure sans hésiter : que les seules blessures du nerf optique qui se caractérisent, après l'accident, par des symptômes tout à fait analogues à ceux d'une embolie de l'artère centrale de la rétine, sont celles qui portent du même coup sur ce tronc nerveux et sur les gros vaisseaux qui cheminent à son intérieur. Dans tous les autres cas, on verra simplement apparaître plus ou moins tardivement les signes ordinaires de l'atrophie de papille. Ainsi s'expliquent ces faits bizarres en apparence, mais parfaitement faciles à comprendre quand on recherche avec attention les conditions différentes qui leur donnent naissance. Ce point élucidé, nous allons passer immédiatement à la question du diagnostic différentiel.

Diagnostic. — Il ne sera pas difficile, en général, de reconnaître une blessure du nerf optique : les sensations lumineuses accusées par le malade au moment de l'accident, la perte subite de la vision ou l'apparition soudaine d'une amblyopie assez prononcée, d'une part; la constatation directe, d'autre part, de la solution de continuité qu'a déterminée, lors de son passage, l'instrument vulnérant au niveau des paupières ou de la conjonctive, l'ecchymose et l'hémorrhagie concomitantes, les paralysies musculaires, la mydriase et l'exophthalmie, quand elles existent, suffiront amplement à assurer le diagnostic. Si l'on ne trouve, d'ailleurs, dans les premiers moments, aucune altération du fond de l'œil, on devra en conclure que les éléments nerveux seuls ont été atteints; dans le cas contraire, quand les vaisseaux ont été déchirés du même coup, les lésions ophthalmoscopiques, immédiatement appréciables, ne laisseront aucun doute sur ce point. Il faudra tou-

tefois, dans cette dernière hypothèse, songer tout au moins à la possibilité d'une embolie de l'artère centrale de la rétine, qui se trouvera naturellement éliminée par les autres signes extérieurs qui démontrent amplement la réalité d'une blessure profonde de l'orbite. Du reste, l'atrophie de la papille, qui survient toujours après un certain temps, prouvera suffisamment que le nerf a été directement intéressé par le traumatisme.

Pronostic et complications. — Les paralysies musculaires et l'exophthalmie, dont nous avons déjà parlé à propos de la symptomatologie, peuvent être, à bon droit, placées au nombre des complications des blessures du nerf optique, attendu qu'elles sont loin d'exister dans tous les cas, et qu'elles constituent parfois une difformité qui réclame une intervention thérapeutique spéciale. Mais, de toutes, la plus importante certainement est celle qui résulte de la lésion simultanée des rameaux ciliaires situés au pourtour du nerf optique; car elle peut devenir le point de départ de névralgies très intenses, dangereuses non seulement pour l'œil directement compromis, mais aussi pour son congénère. L'observation suivante, publiée par Snellen dans le tome XIX des *Archives d'ophtalmologie*, en est une preuve indiscutable.

Observation cxxxvi. — Névrotomie des nerfs ciliaires pour une névralgie persistante dans un œil amaurotique.

Blessure par un fleuret qui avait pénétré dans l'orbite entre l'os et le globe oculaire. Consécutivement, atrophie du nerf optique, mais apparition de douleurs ciliaires intenses et persistantes, qu'on combat par la névrotomie. Procédé opératoire : ténotomie du droit externe; puis, avec des ciseaux courbes fermés, l'auteur pénétra dans l'orbite jusqu'à la rencontre du nerf optique; appliquant alors les ciseaux contre la sclérotique, il coupa à petits traits tout ce qui, de ce côté, entourait ce tronc nerveux. — Réunion de la conjonctive par des points de suture; guérison rapide de la plaie, et disparition absolue des douleurs atroces qui tourmentaient le blessé avant l'opération.

Pour ce qui est des conséquences de la lésion même du nerf optique, nous devons avouer qu'elle entraîne presque constamment à sa suite les résultats les plus fâcheux; et l'on peut établir, en thèse générale, que la vision, quand elle n'est pas

supprimée d'emblée par la solution de continuité des fibres chargées de transmettre au cerveau les impressions lumineuses, est toujours très gravement compromise par l'atrophie de la papille, qui succède presque inévitablement à de pareils accidents. Dans deux seulement des 17 observations que nous avons sous les yeux, l'acuité visuelle était en partie conservée et compatible avec les besoins ordinaires de la vie. Il s'agissait bien évidemment, dans ces cas relativement favorables, de blessures incomplètes; mais toutes les fois que l'on a affaire à une section complète, la vision est immédiatement et à tout jamais abolie.

Traitement. — Les indications thérapeutiques, il faut malheureusement en convenir, sont la plupart du temps absolument inefficaces, et ne parviennent que bien rarement à enrayer la marche à peu près fatale de cette terrible affection. Ce n'est cependant pas une raison pour demeurer complètement inactif; car on doit, tout au moins, essayer des moyens qui sont à notre disposition pour entraver ou retarder, autant que possible, le développement de l'atrophie, dans tous les cas où l'on a lieu de supposer qu'il s'agit d'une blessure incomplète.

Les antiphlogistiques, les révulsifs et les dérivatifs, employés au début avec largesse, rempliront les premières indications; plus tard, les injections sous-cutanées de nitrate de strychnine, combinées à l'emploi méthodique et régulier de l'électricité sous forme de courants continus, compléteront le traitement dirigé contre l'atrophie proprement dite. Dans le cas où l'on verrait survenir, comme le fait s'est présenté dans l'observation de Snellen, des accidents névralgiques attribuables à la dilacération des rameaux ciliaires, il n'y aurait pas un instant à perdre, et l'on devrait, à l'exemple de ce savant ophthalmologiste, pratiquer immédiatement la section sous-muqueuse de ces filets nerveux.

CORPS ÉTRANGERS DU NERF OPTIQUE

L'étude des corps étrangers du nerf optique ne nous arrê-

tera pas longtemps, par la raison bien simple qu'il en existe à peine quelques exemples authentiques publiés dans la science, et que ces cas eux-mêmes n'offrent d'autre intérêt que le siège bizarre affecté par le corps en question. Il n'en découle malheureusement aucune conséquence pratique, et toute leur histoire se résume en somme dans cette simple constatation. Ce qu'il y a de non moins intéressant, c'est que presque tous ces corps étrangers sont de même nature, et que la lésion résulte à peu près constamment de la pénétration d'un petit grain de plomb lancé par une arme à feu et animé d'une certaine vitesse. Sur les cinq observations, en effet, de corps étrangers du nerf optique, qui sont à notre connaissance, trois fois on a noté une semblable étiologie : outre le fait recueilli par de Graefe, Butter a rapporté un exemple dans lequel le grain de plomb était si solidement fixé dans le nerf optique, au voisinage de la papille, qu'il fallut un effort considérable pour le retirer de la cavité où il était resté fixé pendant six ans et demi. M. Galezowski a observé un cas, plus remarquable encore, dans lequel deux grains de plomb, après avoir traversé de part en part chacun des deux yeux, étaient venus s'implanter, l'un dans le nerf optique du côté droit et l'autre dans celui du côté gauche : leur présence était parfaitement reconnaissable au niveau de chaque papille, à l'aide de l'ophthalmoscope. La quatrième observation a trait à une alène de cordonnier, qui avait pénétré à travers le globe de l'œil jusque dans la papille; cette pièce curieuse a été présentée par Samelshohn à la Société ophthalmologique de Heidelberg en 1877. Tout récemment enfin, Mauthner a publié une observation très intéressante, recueillie sur un enfant de 12 ans, et dans laquelle une petite flèche, après avoir traversé la sclérotique, était venue se fixer juste dans la papille, et avait été retirée immédiatement par le blessé. Une traînée noirâtre, allant du point d'implantation à la plaie scléroticale, était encore visible deux ans après. L'acuité visuelle égalait 2/7.

Les symptômes, d'ailleurs, se résument à bien peu de chose, et consistent presque toujours dans la disparition subite et

définitive de la vision au moment de l'accident; l'observation de Mauthner seule fait exception à cette règle, puisqu'il est dit que l'acuité visuelle était encore égale à 2/7 après l'accident. L'ophthalmoscope a permis, dans tous ces cas, de reconnaître directement la présence du corps du délit ou les traces de son passage.

Quant aux indications thérapeutiques qui en découlent, elles sont aussi des plus simples : s'il s'agit d'un corps étranger analogue à l'alène de cordonnier ou à la petite flèche dont nous avons parlé plus haut, assez long et dont une des extrémités apparaît encore en dehors du bulbe au moment où l'on est appelé, il est bien évident que la seule méthode de traitement consistera dans l'extraction immédiate du corps du délit. Mais quand on a affaire, comme cela se rencontre le plus ordinairement, à un petit projectile, et à un grain de plomb en particulier, quelle doit être la conduite du chirurgien? A notre avis, la solution de ce problème est uniquement subordonnée à l'état d'irritation ou de tolérance qui résulte de la présence du corps étranger. Quand ce dernier est parfaitement supporté, il ne saurait y avoir la moindre hésitation, et l'abstention nous paraît absolument indiquée; car les désordres qu'on risquerait de produire pendant les tentatives d'extraction seraient certainement plus considérables que ceux qui sont la conséquence même de la pénétration du corps étranger. Seuls, les cas dans lesquels surviendront tôt ou tard des accidents graves dans l'œil directement atteint ou des troubles sympathiques dans celui du côté opposé, réclameront une intervention active : la seule, d'ailleurs, qui aura alors quelque chance d'aboutir sera l'énucléation du globe de l'œil suivie de la résection du segment du nerf optique renfermant le corps irritant. On ne devra donc pas hésiter à faire ce sacrifice, pénible à la vérité, mais absolument indispensable en pareille circonstance.

CHAPITRE X

DU TRAUMATISME, DES BLESSURES ET DES CORPS ÉTRANGERS DE L'HUMEUR VITRÉE.

Nous n'avons pas l'intention de décrire d'une manière complète, dans le cours de ce chapitre, les blessures du corps vitré, dont nous nous sommes déjà occupé incidemment, à propos des plaies pénétrantes du globe de l'œil; et si nous revenons actuellement sur cette question, c'est uniquement dans le but de signaler quelques particularités, intéressantes et importantes tout à la fois, de ce genre de traumatisme. Nous ne dirons rien de l'hyalitis suppurée, complication trop fréquente malheureusement des blessures du bulbe, et qui rentre tout naturellement dans l'histoire du phlegmon oculaire; nous voulons simplement, pour le moment, appeler l'attention sur une conséquence plus rare et beaucoup plus bénigne, mais qui, tout en n'entraînant pas la perte immédiate et définitive de l'organe de la vision, n'en compromet pas moins en grande partie les fonctions : à savoir, le développement d'une inflammation lente, et pour ainsi dire chronique d'emblée, de l'humeur vitrée, avec tendance à la formation d'un véritable tissu de cicatrice. La connaissance exacte, en effet, de la possibilité d'un pareil processus, est indispensable pour tout praticien qui peut, d'un instant à l'autre, être appelé, en qualité d'expert, à se prononcer sur les résultats probables d'une blessure profonde du globe de l'œil. Or, il ressort avec la plus grande évidence, des données qui nous sont fournies sur cette question par les observations cliniques, que cette inflammation néoplasique est susceptible d'affecter deux types principaux et absolument distincts : dans une première catégorie de faits, la transformation cicatricielle reste limitée au parcours même de l'instrument vulnérant; dans l'autre, au contraire, de beaucoup la plus nombreuse, ce processus a une tendance marquée à s'irradier de ce point comme centre, et à

gagner de proche en proche les parties voisines; il finit même par envahir la presque totalité du corps vitré. Il en résulte forcément, dans ces cas, des lésions et des altérations consécutives de la vision, sur lesquelles nous insisterons d'autant plus volontiers que ces complications ne nous paraissent pas avoir encore fixé l'attention d'une manière suffisante.

La première forme, assez rare, il faut bien le reconnaître, se rencontre surtout dans le cas de blessure par des instruments piquants, ou par des instruments piquants et tranchants tout à la fois, tels que des aiguilles, des poinçons, des ciseaux, des couteaux acérés, etc.; les caractères qui la distinguent ne peuvent être reconnus sur le vivant qu'à l'aide de l'ophtalmoscope, et quelquefois cependant, quand la lésion est assez rapprochée de la partie postérieure du cristallin, au moyen du simple éclairage oblique. On voit alors une sorte de traînée blanchâtre, à reflets ordinairement assez brillants, étendue, sous forme de cordon fibreux, depuis le point de pénétration, au niveau de la sclérotique, jusqu'à la limite du trajet parcouru par l'instrument vulnérant. Dans tout le reste de son étendue, l'humeur vitrée conserve sa transparence normale; et, n'était l'obstacle mécanique qui résulte de l'interposition au-devant des rayons lumineux de cette espèce d'écran, la vision resterait absolument intacte. Aussi, les lacunes ou les rétrécissements périphériques observés du côté du champ visuel sont-ils en général directement proportionnels aux dimensions et à la situation de ce cordon fibreux. Il est toutefois un symptôme qui, si peu prononcé qu'il soit, doit cependant, en dehors même de l'examen ophtalmoscopique, faire croire à l'existence de cette altération localisée : nous voulons parler d'une dépression, plus ou moins accentuée, il est vrai, mais toujours appréciable pour un esprit prévenu, au voisinage de la plaie scléroticale; dépression qui s'explique d'ailleurs bien simplement par la rétraction inévitable du tissu fibreux de nouvelle formation. L'importance de cette légère déformation nous paraît telle, qu'à notre avis, cette seule constatation doit immédiatement appeler l'attention et diriger dans ce sens nos investigations.

Nous ne connaissons pas d'observation de cette nature plus remarquable que celle qu'a publiée Hutchinson dans les *Hospital's Reports ;* aussi la rapporterons-nous tout au long, afin de bien montrer au lecteur sous quel aspect se présente cliniquement cette complication.

Observation cxxxii. — Cicatrice blanche et tubulée, consécutive à une blessure du corps vitré par une pointe de ciseau et observée six mois après l'accident. — Vision centrale complètement entravée par cet obstacle mécanique. — Amélioration très sensible de la vision périphérique par l'emploi du collyre à l'atropine.

Sarah Smith, amenée à l'hopital le 26 octobre 1863. Six mois auparavant, l'œil a été blessé par une paire de ciseaux. La plaie, située à 3/4 de ligne en dedans de la cornée, un peu au-dessous de l'équateur de l'œil, est actuellement indiquée par une cicatrice solide. Après avoir mis de l'atropine, on voit un peu derrière le cristallin, parfaitement transparent, partant de la cicatrice de la sclérotique et se portant dans l'humeur vitrée, une ligne blanche, allant en s'amincissant et paraissant être une cicatrice tubulaire. A part cela, l'humeur vitrée est saine et transparente. La dilatation de la pupille améliore la vision périphérique ; mais la position et les dimensions de la cicatrice s'opposent à toute vision centrale.

Qu'il nous suffise de dire, pour en avoir fini avec cette première forme d'hyalitis localisée, que, dans tous les cas de cette nature où l'on a pu pratiquer l'examen anatomique de ces brides cicatricielles, le microscope a permis de reconnaître l'existence d'une véritable prolifération cellulaire ayant subi, en grande partie, la transformation fibreuse.

Bien autrement grave est la seconde espèce de processus qu'il nous reste à décrire ; et malheureusement aussi, beaucoup plus fréquente est cette complication, qu'on peut, à juste titre, regarder comme la terminaison la plus habituelle des blessures du corps vitré qui n'ont pas, d'emblée, abouti à la suppuration. En pareil cas, en effet, l'inflammation, au lieu de rester parfaitement limitée au trajet parcouru par l'instrument vulnérant, ne tarde pas à s'étendre peu à peu à la périphérie ; elle gagne de proche en proche, envoie des ramifications à distance, et envahit bientôt la plus grande partie du corps vitré, qui se trouve ainsi transformé en un vrai tissu fibreux,

opaque et rètractile. Les symptômes, d'ailleurs, qui caractérisent cette forme inflammatoire sont des plus nets, et permettent d'affirmer, dès le début, la marche à peu près fatale de cette terrible affection. La vision est d'emblée gravement compromise; de plus, au lieu de cette traînée blanchâtre, allongée et parfaitement circonscrite, dont nous avons parlé plus haut, l'ophtalmoscope ne laisse plus aucun doute sur la diffusion du processus. Le fond de l'œil est, au bout de quelques jours, déjà presque complètement voilé; quelques interstices d'un rouge foncé permettent bien encore d'apercevoir par places la teinte normale de la choroïde; mais, ce qui domine dans ce tableau, c'est l'état particulier du tissu hyaloïdien, qui semble infiltré dans toute son étendue d'éléments néoplasiques, beaucoup plus abondants cependant au voisinage de la blessure. Nous ne saurions d'ailleurs mieux comparer ces ramifications qui partent, en s'irradiant, du trajet parcouru par l'agent vulnérant comme centre, qu'à une véritable toile d'araignée, dont les dernières mailles atteindraient les parties tout à fait excentriques. Quoi qu'il en soit, ce qu'il faut, avant tout, retenir de cette comparaison, ce qui caractérise surtout la marche de ce processus, est sa tendance à l'extension et trop souvent même à la généralisation. Quant aux conséquences qui découlent naturellement de cette irritation néoplasique, elles ne sont malheureusement que trop faciles à prévoir *à priori;* et chaque jour la clinique nous en fournit la preuve : à la période irritative ne tarde point à succéder la période de régression et de rétractilité.

Les éléments de nouvelle formation, en effet, passent peu à peu à l'état fibreux; ces traînées innombrables de cellules embryonnaires, dont nous avons signalé la présence à l'intérieur du corps vitré, se transforment en autant de bandelettes cicatricielles, qui, en raison même de leur pouvoir rétractile, ont la plus grande tendance à revenir sur elles-mêmes. Aussi comme conséquence, voit-on survenir d'abord, et même d'assez bonne heure, une dépression de la sclérotique au voisinage de la plaie; dépression, non plus seulement limitée au pourtour de la solution de continuité, comme dans

la forme précédente, mais parfaitement appréciable dans une certaine étendue, et donnant lieu à un véritable aplatissement du globe de l'œil, qui paraît bosselé et déformé. Ce symptôme, à lui seul, mérite la plus grande attention; car il est, dans tous les cas, un indice certain du travail qui s'accomplit sourdement à l'intérieur du bulbe, et qui doit amener fatalement, à un moment donné, la perte absolue et définitive de l'organe de la vision. Bientôt, en effet, la rétine après avoir résisté pendant un certain temps, aux tractions incessantes dont elle est l'objet, de la part de ces brides de nouvelle formation, finit, elle aussi, par être entraînée : le décollement, qui en est la conséquence, va sans cesse en augmentant d'étendue; la choroïde et le corps ciliaire, déjà grandement compromis, subissent des altérations de plus en plus prononcées; finalement le globe de l'œil disparaît presque complètement par atrophie. Cette terminaison fâcheuse pourra, peut-être, mettre des mois, des années même avant de survenir; mais il n'en est pas moins vrai qu'elle est fatale, et qu'on est en droit d'en prédire l'apparition, dans tous les cas où l'on aura constaté cet aplatissement du globe de l'œil et cette dépression scléroticale auxquels nous attachons tant d'importance. Quoi qu'on fasse, quoi qu'on dise, en pareille circonstance, l'atrophie est inévitable, la vision à jamais perdue; et le mieux est de s'abstenir, dans la crainte de hâter encore, par une intervention inutile, la marche du processus.

Tels sont, aussi résumés que possible, les quelques détails que nous avons cru devoir ajouter à ce que nous savions déjà touchant les blessures du corps vitré; nous allons aborder maintenant l'étude, non moins intéressante, des hémorrhagies et des corps étrangers qui affectent, comme siège, cette partie de l'hémisphère postérieur du globe de l'œil.

HÉMORRHAGIE TRAUMATIQUE DANS LE CORPS VITRÉ.

L'hémorrhagie qui peut survenir à l'intérieur du corps vitré, à la suite d'un traumatisme quelconque du globe de l'œil,

ne saurait constituer par elle-même une véritable entité morbide, ni une affection particulière; elle n'est, dans tous les cas, et à quelque point de vue qu'on la considère, qu'un symptôme d'une lésion des membranes profondes, lésion parfois il est vrai imperceptible, à l'aide des moyens d'investigation dont nous disposons, mais qui n'en existe pas moins en réalité; et dont on peut, d'ailleurs, vérifier l'existence, toutes les fois que, pour une cause ou pour une autre, on est à même de pratiquer l'examen anatomique direct de l'organe atteint. Aussi, si nous lui consacrons un paragraphe spécial, est-ce dans le but unique de grouper ensemble toute une série de faits du même ordre; et afin de mieux fixer l'attention sur un symptôme qui peut, par lui-même, à un moment donné, avoir assez d'importance pour exiger un traitement particulier et mériter ainsi tous les soins du chirurgien consulté.

Fréquence et étiologie. — Nous ne chercherons point à établir, par des chiffres, la fréquence relative ou absolue des hémorrhagies traumatiques à l'intérieur du corps vitré; tout ce que nous pouvons dire, d'une manière générale, c'est que la plupart des agents vulnérants dont l'action porte sur l'hémisphère postérieur du globe de l'œil, peuvent être le point de départ de ces épanchements sanguins. Toutefois, les conditions qui y prédisposent sont loin d'être les mêmes, suivant la nature même du traumatisme auquel on a affaire, et suivant aussi le siège qu'occupe la lésion primitive. N'avons-nous pas vu déjà, en effet, à plusieurs reprises, que les contusions, tant soit peu violentes, du globe de l'œil, s'accompagnent presque constamment d'hémorrhagie à l'intérieur du corps vitré? N'avons-nous pas insisté, à propos des ruptures de la choroïde, sur la coïncidence très fréquente de ces apoplexies? Nous avons dit, également, qu'elles constituaient un des principaux symptômes des piqûres de la sclérotique et de la choroïde; tandis qu'elles n'accompagnaient, au contraire, qu'exceptionnellement les plaies pénétrantes d'une certaine étendue. Nous verrons bientôt enfin, en nous occupant des corps étrangers, que cette hémorrhagie constitue, dans bien

des cas, le signe le plus certain de la pénétration : d'où il est facile de conclure, à priori, que cette complication doit se rencontrer bien souvent dans la pratique ophtalmologique. Mais il est une autre condition non moins intéressante, dont nous devons tenir compte à propos de l'étiologie, et qui joue, à elle seule, le rôle le plus important dans la production de ces épanchements : nous voulons parler du siège même de la déchirure ou de la blessure, dont dépend, en grande partie, l'abondance de l'hémorrhagie. Point n'est besoin, en effet, d'être spécialiste, pour savoir que les lésions de la région ciliaire sont, de toutes, celles qui exposent le plus aux apoplexies; et que les ruptures, survenues à ce niveau, sont la source la plus ordinaire et la plus abondante des épanchements de sang à l'intérieur du corps vitré. La vascularisation considérable de cette région, d'une part; la délicatesse extrême et la fusion intime des membranes qui séparent cette espèce de tissu spongieux de l'humeur vitrée, d'autre part, nous rendent d'ailleurs un compte parfaitement exact de cette bizarrerie apparente.

Symptomatologie. — Quant aux signes à l'aide desquels on peut reconnaître l'existence de ces hémorrhagies, ils varient naturellement avec l'abondance même de l'épanchement, qui peut passer successivement par tous les degrés, depuis la simple infiltration sanguine sous forme de stries, jusqu'à l'apoplexie généralisée à toute l'étendue du corps vitré. Aussi, croyons-nous indispensable, pour mettre un peu d'ordre dans notre description, de passer successivement en revue les symptômes des hémorrhagies légères; ceux qui caractérisent les cas de moyenne intensité, ceux enfin qu'on rencontre dans les observations d'épanchements très abondants.

Dans la première hypothèse, les troubles fonctionnels sont réduits à leur minimum d'intensité : le blessé accuse simplement la sensation, dans le champ de la vision du côté malade, de mouches volantes ou de scotômes mobiles, qui disparaissent d'une manière absolue, dès que l'organe est au repos depuis quelques instants. Vient-il, au contraire, à lui imprimer un mouvement brusque et saccadé, tous ces symptômes subjectifs

réapparaissent comme par enchantement, pour cesser de nouveau par l'immobilité. L'examen ophtalmoscopique permet, d'ailleurs, de vérifier de tout point le récit du patient : pendant que l'œil est en mouvement, en effet, on aperçoit très distinctement, soit de petites stries rougeâtres qui flottent librement à l'intérieur du corps vitré, soit de minces particules d'un brun noirâtre, mobiles dans tous les sens. Pendant le repos, au contraire, le champ pupillaire recouvre sa netteté normale, et tous ces petits corps s'accumulent vers les parties déclives où on peut encore les reconnaître sous la forme de petits îlots, dont la coloration plus foncée se détache assez nettement sur le reste du fond de l'œil. Ajoutons enfin que l'acuïté visuelle et le champ périphérique de la vision ne subissent qu'exceptionnellement, dans ces cas légers, une altération appréciable.

Quand l'épanchement sanguin, sans être encore cependant très considérable, présente déjà une certaine abondance, les symptômes, tant objectifs que subjectifs, diffèrent notablement de ceux que nous venons de décrire; ils varient, d'ailleurs, suivant que l'on considère l'organe au repos, ou qu'on lui imprime pendant l'examen, des mouvements dans différentes directions. Lorsque l'œil est immobile depuis un certain temps, le malade peut encore distinguer assez nettement les objets qui se trouvent assez rapprochés du centre de fixation; l'acuïté visuelle n'a subi qu'une diminution relative, mais ces objets paraissent légèrement voilés et comme entourés d'une auréole rougeâtre : les sujets, ainsi interrogés, comparent assez volontiers la sensation qu'ils éprouvent, à l'effet que produirait, à l'état normal, l'interposition d'un verre rouge sur le trajet des rayons lumineux. Vient-il, au contraire, à diriger subitement son regard dans une direction donnée, instantanément un brouillard épais masque la vue; les gros objets sont seuls encore perceptibles, et la teinte rouge devient beaucoup plus accentuée; la lecture est à peu près impossible. Or, l'examen ophtalmoscopique nous permet de nous rendre un compte aussi exact que possible de la cause même de ces symptômes, bizarres en apparence, mais qui n'en sont pas

moins absolument pathognomoniques, toutes les fois que leur existence est parfaitement constatée. Pendant le repos du globe oculaire, en effet, l'éclairage à l'aide du miroir seul laisse bien apercevoir encore le fond de l'œil, les rayons lumineux traversent bien encore l'hémisphère postérieur; mais au lieu de cette teinte rouge-orangé qu'il présente à l'état normal, on a affaire à une véritable coloration gelée de groseille, et l'on s'aperçoit facilement qu'un épanchement, siégeant dans le corps vitré, en masque en partie les détails. Avec un peu plus d'attention, on distingue vers les régions déclives, directement en bas quand le malade est debout ou assis; latéralement quand il est couché d'un côté ou de l'autre, comme une large tache d'un brun noirâtre, qui n'est autre que l'accumulation en ces points des particules solides et figurées du liquide sanguin. Pour s'en convaincre, il suffit d'imprimer un mouvement brusque au globe de l'œil, pendant le cours de cet examen; aussitôt la scène change comme par enchantement, le champ pupillaire devient presque complètement obscur et se trouve immédiatement rempli d'une quantité innombrable de petits corps flottants noirs ou bruns, qui empêchent toute pénétration de la lumière ophtalmoscopique. Il ne saurait, en pareil cas, y avoir le moindre doute; et l'on peut affirmer qu'il s'agit bien en réalité d'une hémorrhagie assez abondante à l'intérieur de l'humeur vitrée. Il est toutefois un dernier symptôme, dont nous devons, en raison même de son importance et à cause aussi des interprétations erronées auxquelles il pourrait donner lieu, dire un mot: nous voulons parler des altérations particulières qu'on observe du côté du champ visuel, pendant le repos de l'organe ainsi observé. Dans tous ces cas, en effet, l'examen attentif, pratiqué à l'aide du campimètre, dénote l'existence d'une échancrure, plus ou moins prononcée, il est vrai, mais toujours parfaitement appréciable, du champ visuel; et qui offre comme caractère constant, de toujours correspondre exactement au département de la membrane nerveuse, au niveau duquel se sont accumulés les globules sanguins. Par contre, ce symptôme disparaît du moment où l'œil entre en mouve-

ment, quand on a soin, ce qu'il ne faut jamais oublier, de rechercher alors l'étendue du champ visuel périphérique au moyen du procédé imaginé par de Græfe pour les cas d'opacité du cristallin.

Tout autres sont les troubles accusés par le patient et les signes observés par le chirurgien, quand l'épanchement sanguin acquiert un très haut degré d'intensité; ce qui, fort heureusement, n'est pas un accident fréquent. La vision, en effet, est souvent alors abolie, au point que certains malades ne peuvent même plus distinguer l'obscurité complète du grand jour, et n'ont plus la moindre sensation lumineuse; en même temps, ils éprouvent une sensation de tension particulièrement douloureuse au niveau du globe de l'œil, qui leur semble parfois, et avec raison, augmenté de volume. L'examen local, d'ailleurs, concorde parfaitement avec ces symptômes subjectifs : la tension intra-oculaire est parfois sensiblement augmentée; le volume du bulbe présente même, dans certains cas, des dimensions telles qu'on a pu, comme nous le verrons bientôt, en parlant du diagnostic, confondre cette sorte d'hématocèle avec des tumeurs de mauvaise nature; toujours est-il que constamment le champ pupillaire paraît absolument noir, et qu'il est de toute impossibilité de faire pénétrer le moindre rayon lumineux jusqu'au fond du globe de l'œil.

Tels sont, en somme, les signes principaux à l'aide desquels on reconnaîtra les hémorrhagies survenues à l'intérieur du corps vitré; reste maintenant la question de savoir : d'une part, si, oui ou non, ces hémorrhagies sont d'origine traumatique; s'il n'existe pas, d'autre part, des affections capables d'en imposer pour des épanchements de cette nature, et susceptibles de donner le change.

Diagnostic. — Pour ce qui est de la solution de cette première partie du problème, nous devons avouer qu'il n'existe aucun symptôme différentiel entre les hémorrhagies de cause traumatique et celles qui surviennent spontanément à l'intérieur du corps vitré; vouloir chercher dans les signes physiques et dans les troubles fonctionnels une base au diagnostic, nous semble de la théorie pure; et nous ne saurions, pour

notre part, souscrire à de pareilles fantaisies. La connaissance exacte des antécédents et des anamnestiques, l'examen attentif des parties voisines du globe de l'œil, peuvent seuls, dans ces conditions, nous servir de guide, et nous conduire à une conclusion justifiée. Aussi, cette fois encore, faudra-t-il ne procéder que par exclusion, et n'arriver au diagnostic d'une affection traumatique, qu'après avoir successivement rejeté toute autre cause étiologique; à moins cependant, qu'il n'existe, au moment de l'examen, d'autres traces non douteuses de violence ou de contusion. A cette exception près, et sous peine de se tromper dans bien des cas, on devra donc rechercher, avec le plus grand soin, si l'on n'a pas affaire à l'un de ces épanchements qui résultent d'un obstacle local à la circulation; qui surviennent si fréquemment chez la femme au moment de la ménopause; qui compliquent parfois les décollements de la rétine et les affections glaucomateuses; ou qu'on observe comme conséquence d'une altération vasculaire ou cardiaque et d'un état général grave. Si, après cette sorte d'enquête, on ne trouve aucune de ces conditions étiologiques à laquelle on puisse justement rattacher l'hémorrhagie en question, alors, mais alors seulement, on aura le droit d'ajouter foi aux allégations du blessé, et de conclure à une hémorrhagie traumatique.

Non moins grande est, dans certains cas, la difficulté qu'on éprouve à différencier l'apoplexie du corps vitré des autres affections qui peuvent la simuler.

Nous ne reviendrons pas, en effet, sur la confusion possible de ces épanchements avec les décollements de la rétine, ni sur les moyens d'éviter l'erreur; les longs développements dans lesquels nous sommes entré à ce sujet, en parlant des lésions traumatiques de la membrane nerveuse, nous font un devoir de ne pas insister davantage sur cette question. Par contre, nous ne saurions trop fixer l'attention sur une erreur de toute autre nature, beaucoup plus redoutable assurément, mais d'autant plus utile à signaler, qu'elle est plus rare et moins bien connue : nous voulons parler de celle qui consiste à prendre une hémorrhagie abondante

du corps vitré pour une tumeur maligne du globe de l'œil.

Qu'on n'aille pas croire d'ailleurs, que nous faisons allusion en ce moment à des fautes grossières d'inattention ou à la pratique de chirurgiens ignorants et inexpérimentés : les noms seuls de Verneuil et de Soelberg Wells, qui ont pratiqué l'énucléation, croyant avoir affaire, l'un à un encéphaloïde, l'autre à un sarcome mélanique, nous démontrent assez que, si l'erreur a été commise, c'est qu'elle était impossible à éviter. Aussi, au lieu de chercher à établir un diagnostic différentiel purement théorique, et qui, au lit du malade, n'aurait pas de raison d'être, nous contenterons-nous de reproduire tout au long l'observation de Soelberg Wells, afin que le lecteur puisse juger par lui-même des difficultés et se mettre en garde, si faire se peut, contre une pareille méprise.

Observation cxxxviii. — Hématocèle du globe de l'œil droit d'un homme de 35 ans, enlevé en septembre 1867 par Soelberg Wells. Cinq mois avant l'entrée à l'hôpital, coup sur l'œil, sans plaie et avec abolition de la vision. Deux mois après coup léger sur le même œil qui depuis reste douloureux, et augmente de volume. A son entrée à l'hôpital ophtalmique : paupières gonflées et noires, globe très proéminent, fort augmenté de volume; il existe au niveau de la partie supérieure de la région ciliaire un soulèvement staphylomateux d'un noir foncé et très tendu. Douleurs des plus vives. On croit à une mélanose à marche rapide et on pratique l'extirpation. Il est impossible de distinguer les muscles de l'œil, dont le volume excessif rend la dissection très difficile, de sorte que, malgré toutes les précautions, il est ouvert en arrière; cette ouverture donne issue à un flot de liquide sanguinolent et à l'affaissement de l'œil. — L'examen anatomique démontre que cet organe est réduit à un simple sac dans lequel on discerne à peine quelques traces des tissus normaux; son contenu consiste en un fluide noir et en quelques caillots sanguins en partie décolorés, adhérents à la sclérotique. Cette membrane paraissait avoir subi une forte distension et s'être rompue dans diverses directions. Elle était très cassante, fort épaissie, et sa surface interne, de couleur jaune, lui donnait l'aspect d'une artère, qui a subi la dégénérescence athéromateuse.

Or, nous le demandons avec la plus grande franchise, est-il un chirurgien, si expérimenté qu'on le suppose, qui eût

pu se vanter de porter, avant l'opération, le diagnostic d'hémorrhagie du corps vitré? Assurément non, et la lecture même de cette observation remarquable ne fait que nous confirmer davantage dans notre opinion première : que l'erreur, dans ces cas difficiles, est inévitable. On pourra bien conserver quelques doutes, pencher plutôt vers l'idée d'une tumeur maligne, ou incliner de préférence vers l'hématocèle; mais, dans tous les cas, ce ne seront là que des présomptions, et l'énucléation seule permettra de conclure en toute connaissance de cause. Du reste, et en dernière analyse, il faut bien avouer que toute discussion sérieuse serait surannée, puisque, comme nous allons le voir dans un instant, l'extirpation du globe de l'œil est la règle dans les deux hypothèses.

Pronostic. — On peut dire, d'une manière générale, que l'hémorrhagie à l'intérieur du corps vitré, ne constitue pas par elle-même (abstraction faite, bien entendu, des lésions qui lui ont donné naissance) une affection sérieuse, tant qu'elle ne présente pas une certaine abondance. Dans les cas légers, la résorption, tout en étant beaucoup plus lente cependant que dans l'humeur aqueuse, n'en a pas moins lieu au bout d'un certain temps, et le blessé se trouve débarrassé définitivement des mouches volantes qui semblaient se promener constamment devant ses yeux. Bien plus longue est la durée de l'affection, bien plus tardive est la guérison, quand on a affaire à une apoplexie de moyenne intensité : ce n'est plus, en effet, par semaines, mais par mois et par années que se compte le temps nécessaire à la disparition complète des troubles fonctionnels. Il ne faut pas, pour ce motif, toutefois, s'exagérer la portée de cette sorte d'accident, car en réalité la résorption définitive est la règle. Par contre, tout autre est le pronostic des hématocèles considérables du globe de l'œil, qui entraînent à peu près fatalement, à leur suite, la perte absolue de la vision; trop heureux encore quand elles n'amènent pas, comme dans le cas que nous avons relaté plus haut, la désorganisation complète de l'organe.

Traitement. — Le mode d'intervention thérapeutique variera naturellement avec l'abondance même de l'hémorrhagie;

il devra, dans tous les cas, être d'autant plus actif que l'épanchement sera lui-même plus considérable. Quand on aura affaire simplement à une légère suffusion sanguine, l'administration de quelques purgatifs et l'application de vésicatoires volants à la région périorbitaire correspondante, rempliront toutes les indications. A un degré plus avancé on devra recourir immédiatement à l'application, plusieurs fois répétée au besoin, de sangsues à la tempe ou au niveau de l'apophyse mastoïde; les dérivatifs, et de préférence l'administration à l'intérieur du calomel, les révulsifs locaux, sous toutes leurs formes, rendront, en pareil cas, les plus grands services. Mais il faut toujours avoir bien soin de prévenir à l'avance le patient, que ce traitement n'a chance de réussir qu'à la condition d'être prolongé pendant un certain temps; et ne pas trop lui laisser ignorer que la patience sera peut-être le meilleur de tous les remèdes. Ce sera déjà beaucoup pour sa tranquillité personnelle d'avoir l'assurance d'une guérison certaine, bien que tardive.

Quand l'épanchement est très considérable et que la vision paraît abolie d'une manière définitive, faut-il encore intervenir et insister sur les moyens que nous venons de décrire? Telle n'est point notre opinion, et nous regardons, pour notre compte personnel, comme absolument inutile de tourmenter le malade par un traitement, dont le moindre inconvénient serait son inefficacité : mieux vaut, alors, quand il ne souffre pas, et quand le globe de l'œil conserve sa forme et ses dimensions normales, abandonner l'affection à elle-même. Dans les cas, fort heureusement exceptionnels, où le bulbe subirait une distension exagérée, et deviendrait le siège de soulèvements staphylomateux, il y aurait lieu de recourir, comme ressource ultime, à l'énucléation du globe de l'œil.

CORPS ÉTRANGERS DE L'HUMEUR VITRÉE.

Quand un corps étranger, animé d'une vitesse et d'une force d'impulsion suffisante pour traverser la cornée, l'iris et le cristallin, ou plus en arrière la tunique albuginée, pénètre

ainsi jusque dans l'hémisphère postérieur du globe de l'œil, trois conditions peuvent se présenter : tantôt, en effet, c'est à l'intérieur même de l'humeur vitrée qu'on retrouvera le corps du délit; tantôt celui-ci s'arrêtera soit dans l'épaisseur de la choroïde, soit dans un repli de la rétine, où l'ophtalmoscope permettra d'en reconnaître directement la présence; assez souvent enfin, malgré les recherches et l'examen le plus attentif, on ne pourra localiser exactement le siège qu'il occupe, et les symptômes observés permettront seuls d'en affirmer la pénétration. Or chacune de ces catégories entraîne des conséquences spéciales et réclame un mode d'intervention particulier; aussi, nous semble-t-il indispensable, afin de mettre un peu d'ordre dans cette question difficile des corps étrangers de l'hémisphère postérieur du globe de l'œil, d'établir avant tout des divisions en rapport avec les besoins de la clinique. — Nous avons déjà parlé, dans les chapitres précédents, des corps étrangers de la choroïde et de la rétine; aussi ne reviendrons-nous pas actuellement sur cette question. Nous nous occuperons, dans un instant, sous le titre de « Corps étrangers profonds du globe de l'œil en général », des corps étrangers dont la pénétration est indiscutable, mais dont il est impossible de reconnaître l'emplacement exact; pour le moment, nous n'aurons en vue, dans le cours de ce paragraphe, que l'histoire des corps étrangers dont le siège, à l'intérieur de l'humeur vitrée, ne saurait faire l'objet d'un doute, et qui méritent bien, pour ce motif, la dénomination que nous leur avons appliquée.

Fréquence et étiologie. — La première question à examiner, car elle est loin, comme on va le voir, d'être également résolue par tous les auteurs, est celle de savoir quelle est la fréquence des corps étrangers de l'humeur vitrée : tandis que les uns, en effet, regardent cette affection comme assez rare et relativement exceptionnelle, d'autres, au contraire, prétendent que l'hyaloïde est le siège de prédilection des projectiles qu'on rencontre à l'intérieur du globe de l'œil. « Les corps qui pénètrent dans le globe oculaire, dit à ce propos Velpeau, soit à travers la cornée, soit à travers la sclérotique, semblent

s'arrêter plus volontiers dans le diaphragme de l'œil que dans les chambres de cet organe, parce que là, ils rencontrent un tissu molasse, lamelleux, flexible, qui en embarrasse la marche et en épuise le mouvement. » Du Gourlay, dans sa thèse, arrive aux mêmes conclusions. Par contre, Berlin, de Stuttgart, n'hésite pas à reconnaître une sorte de prédilection toute particulière des corps étrangers pour l'humeur vitrée, et apporte à l'appui de la thèse qu'il soutient la statistique de ses observations personnelles : en effet, sur 35 exemples de corps étrangers intra-oculaires, recueillis par lui dans l'espace de cinq années sur un nombre de 7573 malades, ce savant spécialiste a noté que le corps vulnérant s'était fixé 5 fois dans l'iris, 4 fois dans le cristallin, et que 26 fois il avait pénétré à l'intérieur du corps vitré, c'est-à-dire à peu près 75 fois sur 100.

Or, de quel côté se trouve être la vérité? Et que faut-il en somme penser de cette question? Nous ne saurions, pour notre compte personnel, d'après le résultat de nos observations et de nos recherches sur ce sujet, partager l'opinion de Berlin, ni attribuer une si grande part aux corps étrangers profonds du globe de l'œil; nous pensons tout simplement que le professeur de Stuttgart est tombé sur une série particulière, et que les hasards de la statistique sont seuls responsables des conclusions un peu exagérées auxquelles il est arrivé. Nous n'en voulons pour preuve que les chiffres suivants, qui nous sont fournis par d'autres spécialistes, et qui ont le grand avantage, à notre avis, de porter sur un nombre beaucoup plus considérable de malades : sur un relevé de 15000 affections des yeux, envisagé à ce point de vue spécial par le docteur Delacroix, de Reims, nous trouvons que sur 22 cas de corps étrangers intra-oculaires, 13 d'entre eux seulement avaient intéressé le corps vitré ; ce qui donne une proportion de près de 60 p. 100. Qu'il nous suffise enfin d'ajouter que cette dernière moyenne, déjà beaucoup plus faible que celle de Berlin, est encore un peu supérieure à celle que nous avons obtenue personnellement à la clinique du docteur Galezowski, et qui varie, suivant les années, entre 50 et

60 p. 100. Bien qu'il ne faille pas certainement attacher une trop grande importance à ces données numériques, d'une valeur tout à fait relative, nous n'en devons pas moins retenir ce fait important : que plus de la moitié des corps étrangers qui pénètrent à l'intérieur du globe de l'œil, vont se loger dans l'humeur vitrée, et diriger, en conséquence, nos investigations de ce côté.

La nature, la forme et les dimensions de ces corps étrangers, n'offrent pas moins d'intérêt et méritent également de fixer l'attention. On peut dire, en effet, d'une manière générale, qu'ils sont presque toujours constitués par de petits éclats d'acier, par des paillettes de fer, par des fragments de capsules fulminantes, par des grains de plomb ou de poudre, par des morceaux de pierre, de verre, de porcelaine. Dans certains cas cependant, on a trouvé à l'intérieur de l'humeur vitrée les corps les plus étranges, tels que des cils (Velpeau et Pamard), un nœud de ficelle (Demours), voire même une petite plume de corbeau. Le docteur Ballias, qui a analysé à ce point de vue 50 observations provenant des sources les plus différentes, a noté 20 fois des éclats de fer ou d'acier, 12 fois des grains de plomb, des éclats de capsules fulminantes dans 10 cas, des morceaux de silex dans 2, un fragment de verre dans un, un grain de poudre dans un autre, une fois un grain d'avoine, une autre fois un petit nœud de corde, un petit éclat de bois dans un cas, une plume de corbeau dans un autre. Ces corps étrangers présentent parfois des dimensions réellement incroyables, et qui peuvent paraître, au premier abord, hors de proportion avec la capacité du globe de l'œil. O. Beirne, par exemple, a vu séjourner pendant trois semaines, à l'intérieur du bulbe, un clou long de trois quarts de pouce ; Ansiaux parle d'une lamelle de fer longue de 8 millimètres et large de 2 millimètres ; Busse dit avoir retiré de l'œil droit un morceau de fer qui n'avait pas moins de 2 centimètres de longueur, 7 millimètres de largeur et 4 millimètres d'épaisseur ; Lenoir observa un cas analogue, dans lequel un morceau de verre de 25 millimètres carrés avait pénétré jusque dans le corps vitré. Mauthner rapporte également avoir retiré du globe de l'œil

un fragment de verre si gros, qu'on pouvait se demander, à bon droit, comment il avait pu pénétrer dans cet organe. Mais le fait le plus curieux de cette nature que nous connaissions, est celui qui a été rapporté par Hirschberg à la Société médicale de Berlin en 1873 : il s'agissait, en effet, dans ce cas remarquable, d'une plaie béante de la sclérotique, non compliquée, en apparence, de la pénétration d'un corps étranger. Or, au bout de quinze jours, survint un petit abcès sclérotical qui s'ouvrit spontanément et laissa apercevoir les barbes en laine d'une flèche d'arquebuse, qu'on put alors retirer avec la plus grande facilité. La longueur totale du projectile était de 32 millimètres, dont 20 millimètres pour la portion métallique : comme le diamètre de l'œil oscille entre 23 millimètres et 26 millimètres, la partie postérieure du projectile, formée de laine, a donc dû se replier en entrant ; le poids de la flèche était de 1 gramme 96.

Quant aux parties que traversent les corps étrangers avant de pénétrer à l'intérieur même de l'humeur vitrée, elles sont naturellement variables avec la direction et l'inclinaison propres à chacun d'eux; on peut toutefois rapporter à trois groupes principaux les trajets suivant lesquels a lieu la pénétration. Lorsque le projectile, en effet, est lancé suivan une ligne à peu près parallèle à l'axe antéro-postérieur du globe de l'œil et qu'il atteint la cornée dans sa portion centrale, cette membrane et le cristallin sont seuls intéressés lors de son passage. Mais si le corps étranger, tout en atteignant encore l'organe de la vision par sa région antérieure, porte sur un point périphérique de la membrane transparente et affecte une direction oblique par rapport à l'axe optique, presque fatalement la cornée, l'iris et le cristallin seront lésés du même coup. Enfin, dans les cas où le projectile pénétrera à quelques millimètres en arrière de l'anneau scléro-cornéen, la sclérotique sera seule traversée, ou parfois, mais plus rarement, aussi le cristallin; cette différence s'explique d'ailleurs, tout simplement, par le trajet plus ou moins oblique que parcourt le corps du délit avant de pénétrer plus profondément. Nous verrons, dans un instant, à

propos de la symptomatologie, toute l'importance de ces notions étiologiques et l'application qu'on en peut faire à l'étude du diagnostic.

Reste maintenant la question de savoir quelle est la marche suivie par le corps étranger à l'intérieur de l'humeur vitrée elle-même : est-il réellement arrêté dans son parcours, au moment de sa pénétration? ou au contraire, réfléchi au fond de l'œil, et renvoyé dans une direction autre que celle qu'il a primitivement suivie? Tel est le problème qu'il nous faut actuellement résoudre. Que le corps étranger puisse rester enclavé entre les lèvres de la plaie scléroticale qui lui a livré passage, et demeure ainsi comme suspendu dans l'humeur vitrée, personne ne songe à le contester, et tout le monde est d'accord sur ce point ; mais les discussions commencent quand il s'agit d'expliquer la marche ultérieure des projectiles qui ont franchi cette limite. Les uns, et de Graefe à leur tête, n'admettent guère que le mécanisme de l'arrêt direct, c'est-à-dire celui qui survient avant que le corps étranger n'ait atteint la paroi opposée et n'ait pu subir en ce point un mouvement rétrograde; ou du moins, s'ils acceptent parfois cette explication, ce n'est qu'à titre tout à fait exceptionnel. La réflexion du corps étranger, au contraire, est regardée comme la règle par certains auteurs; Schiess-Gemuseus, entre autres, se déclare partisan absolu de cette théorie, à laquelle Berlin, tout dernièrement encore, a apporté l'appui de son autorité considérable. Sur onze cas, en effet, où il a recherché, avec le plus grand soin, le trajet parcouru par le corps du délit, Berlin a pu constater que deux fois il était resté enclavé dans la plaie sclérale et que neuf fois il avait atteint le segment postérieur du bulbe : or, dans ces neuf dernières observations, trois fois seulement le corps étranger s'était localisé vers les parties profondes, tandis que six fois il avait rebondi sur le fond de l'œil et était venu, après réflexion, s'arrêter dans un tout autre point de l'humeur vitrée. D'où il résulte, en réalité, qu'on ne saurait être trop exclusif, ni admettre l'un de ces mécanismes à l'exclusion des autres; car chacun d'eux répond à un certain nombre de faits par-

faitement démontrés par l'observation clinique. Tandis, en effet, que les projectiles assez lourds et relativement volumineux, tels que les grains de plomb, les fragments de fer ou d'acier, auront toutes chances de subir le mouvement de réflexion dont nous venons de parler, les corps étrangers qui présentent un poids très faible et une surface assez étendue, comme les éclats de capsule fulminante, les grains d'avoine, les petits éclats de bois, resteront au contraire directement enclavés entre les lèvres de la plaie, ou, s'ils franchissent cette limite, s'arrêteront dans leur parcours à travers l'humeur vitrée, avant d'avoir atteint la paroi opposée du globe de l'œil. Telle est du moins la règle qui nous paraît ressortir de nos recherches personnelles sur cette question; telle est la loi dont est justiciable la grande généralité des faits de cette nature, à peu d'exceptions près. Ces notions étiologiques indispensables ainsi exposées, nous allons passer, sans plus tarder, à l'étude non moins importante de la symptomatologie des corps étrangers de l'humeur vitrée.

Symptomatologie. — Afin de mettre sous les yeux du lecteur un tableau aussi exact que possible des nombreuses formes symptomatiques que nous avons à parcourir, il faut de toute nécessité établir des catégories, et envisager successivement l'affection à différentes périodes de son évolution. Or, il existe une distinction toute naturelle entre les symptômes du début, autrement dits immédiats, et les symptômes consécutifs; aussi, partant de cette subdivision éminemment clinique, décrirons-nous successivement : d'une part, l'ensemble des signes qui permettent de reconnaître la pénétration du corps étranger et sa présence à l'intérieur même de l'humeur vitrée; d'autre part, toute la série des processus pathologiques et des troubles fonctionnels qui en sont la conséquence.

Les principaux symptômes immédiats, qu'il faut d'ailleurs, comme toujours, distinguer tout d'abord en symptômes subjectifs et symptômes objectifs, sont assez nombreux et méritent la plus grande attention : nous allons donc les énumérer très rapidement, avant d'entrer dans les détails que comporte

chacun d'eux. Une douleur, ordinairement assez vive; l'anesthésie localisée à un segment de la cornée, et un certain degré d'altération de la vision, telles sont en général les sensations accusées par le blessé au moment même de l'accident, ou pendant les premières vingt-quatre heures qui suivent. La constatation directe sur la cornée, l'iris et le cristallin, ou au niveau des parties antérieures de la sclérotique, du trou d'entrée du projectile; l'hémorrhagie à l'intérieur de l'humeur vitrée; la trace, sous forme de cordon blanchâtre, du trajet parcouru par le corps du délit; enfin, la présence de ce dernier, parfaitement appréciable à l'aide de l'ophtalmoscope; tels sont les symptômes, perceptibles pour le chirurgien, et qui ne laissent aucun doute sur le siège exact du corps étranger. Voyons donc quelle est la valeur absolue de chacun d'eux et comment il faut s'y prendre pour en reconnaître l'existence, dans tous les cas où la nature du traumatisme fait croire ainsi à la pénétration.

On peut dire, en thèse générale, que le patient éprouve au moment même de la blessure une douleur assez aiguë, parfois passagère, mais le plus ordinairement assez persistante; limitée d'abord au globe de l'œil, elle ne tarde pas à envahir les branches de la cinquième paire et affecte même parfois le type de la névralgie trifaciale. Toutefois cette règle comporte d'assez nombreuses exceptions, et nous avons vu, pour notre compte personnel, deux ou trois blessés qui déclaraient n'avoir pas ressenti la moindre douleur ni immédiatement, ni dans les quelques heures qui avaient suivi l'application du traumatisme. Donc, ce symptôme, très important quand il existe, ne doit pas, quand il fait défaut, faire rejeter *a priori* l'idée de la pénétration; c'est alors, en effet, que les autres signes nous rendront les plus grands services.

Les troubles de la vision accusés par le blessé ne sont pas moins variables; ils peuvent même, dans certains cas, faire absolument défaut. Toutefois, nous devons bien convenir que, d'une manière générale, ces troubles existent, à un degré plus ou moins prononcé sans doute, mais toujours suffisan cependant pour avoir une valeur diagnostique réelle. Tantôt

ils sont la conséquence pure et simple de l'hémorrhagie légère survenue à l'intérieur du corps vitré, et consistent uniquement dans la sensation de mouches volantes et de scotomes mobiles; mais assez souvent ils se présentent sous la forme de rétrécissement périphérique du champ visuel et acquièrent alors une importance toute spéciale, sur laquelle Berlin paraît avoir le premier insisté avec juste raison. Ce savant spécialiste, en effet, a depuis plusieurs années, et à différentes reprises, fait remarquer que la mensuration du champ visuel, pratiquée immédiatement après la pénétration dans l'œil d'un corps étranger, est un excellent moyen pour déterminer le siège exact qu'il occupe : toujours ce point correspond au département de la rétine dont l'impressionnabilité, momentanément abolie, détermine l'échancrure constatée dans le champ de la vision. Donc, si celle-ci existe directement en haut et vers la partie médiane, on sera en droit d'en conclure que le corps étranger est situé vers la partie inférieure de l'humeur vitrée, au voisinage du méridien antéro-postérieur; si la défectuosité se trouve dans le quart supérieur et interne, le corps étranger sera très probablement situé en bas et en dehors; ainsi de suite.

Pour Berlin, ce symptôme est tellement significatif, qu'il n'a pas hésité, dans un cas où l'opacité du cristallin empêchait un examen plus approfondi, et d'après l'exploration seule du champ visuel, à affirmer le siège occupé par le corps étranger et à pratiquer l'extraction de ce dernier; ce qui lui permit de vérifier ainsi l'exactitude parfaite de son diagnostic.

Voici, d'ailleurs, le résumé de cette observation intéressante :

Observation cxxxix. — Il s'agit d'un forgeron ayant reçu un fragment d'acier dans l'œil droit. Quatre heures après, le cristallin était déjà trouble. Plaie de trois lignes environ, verticale, comprenant la cornée, la sclérotique, l'iris et le cristallin à leur partie supérieure. La lampe était visible à douze pieds, mais l'orientation ne s'en distinguait que dans la moitié inférieure du champ visuel. Berlin conclut que ce défaut du champ visuel dépendait d'une hémorrhagie produite par le corps étranger dans l'œil; que celui-ci se trouvait en bas, un

peu en avant de l'équateur, car s'il était fixé dans le fond de l'œil l'hémorrhagie aurait eu peu de chances de se faire à l'intérieur du corps vitré. L'extraction fut résolue et pratiquée par le procédé suivant : Section linéaire à la limite inférieure de la cornée, comme pour la cataracte ; excision de l'iris ; enfin section horizontale de la capsule du cristallin et de l'hyaloïde ; il put ainsi saisir et retirer une paillette de fer longue de 3 millimètres et demi et large de 2 millimètres. Cette opération fut suivie de l'atrophie du globe de l'œil, mais sans le moindre accident.

Nous devons déclarer, au reste, que plusieurs auteurs ont pu, dans des circonstances analogues, apprécier aussi toute la valeur du symptôme signalé par Berlin ; Pooley, entre autres, en a rapporté à la Société ophtalmique américaine, en 1870, un exemple d'autant plus probant que l'examen anatomique direct, pratiqué, cette fois, après l'énucléation du bulbe, permit de reconnaître l'emplacement exact du corps du délit.

Nous croyons ne pas trop abuser des instants de nos lecteurs en reproduisant rapidement cette curieuse observation :

Observation cxl. — Il s'agit encore d'un homme qui avait reçu un éclat de fer dans l'œil : quatre heures après, on voyait à la partie supéro-interne du bord scléro-cornéen une plaie longue de trois lignes ; le cristallin était intact, la chambre antérieure remplie de sang. L'exploration du champ visuel fit découvrir une défectuosité dans le quart supérieur et interne, d'où il conclut que le corps étranger était situé en bas et en dehors. En effet, après l'énucléation, on vit un petit fragment de fer, anguleux et irrégulier, qui avait parcouru un très long trajet à travers l'humeur vitrée pour venir s'arrêter au point supposé.

On ne saurait donc, sous peine de se refuser absolument à l'évidence, nier l'importance d'un pareil symptôme, dont nous faisons un véritable précepte de rechercher, avec le plus grand soin et dans tous les cas, l'existence. Nous attachons d'autant plus de prix à sa constatation, qu'il est seul capable, quand le corps étranger est placé immédiatement en arrière du diaphragme irien, là où l'ophtalmoscope ne peut pénétrer, de nous renseigner sur sa situation définitive. Quant à ce qui est de la question de savoir à quelle cause on doit attribuer cette

échancrure du champ visuel, elle ne présente qu'un intérêt tout à fait secondaire; car l'essentiel pour nous, cliniciens, est d'être prévenu de la possibilité du fait. Aussi nous contentons-nous de dire, sans y insister davantage, que ce trouble fonctionnel est le résultat, le plus ordinairement, d'une hémorrhagie du corps vitré; parfois, mais plus rarement, la conséquence d'un décollement de la rétine.

L'anesthésie d'un segment de la cornée est un symptôme qu'il faudra rechercher dans tous les cas où l'on aura lieu de croire à la pénétration d'un corps étranger. Il est vrai qu'i n'existe pas d'une manière constante, puisqu'il reconnaît pour cause immédiate la déchirure d'un rameau ciliaire, et que cette lésion peut n'être pas produite par le passage des projectiles de petites dimensions; mais cette insensibilité, toutes les fois quelle sera parfaitement constatée, n'en mérite pas moins une sérieuse attention. Le segment de la membrane transparente ainsi anesthésié correspond d'ailleurs toujours assez exactement au plan du méridien au niveau duquel se trouve l'ouverture d'entrée du corps du délit, et affecte, comme l'a démontré Ranvier, la forme d'un triangle isocèle à sommet central et à base périphérique.

La trace des solutions de continuité qu'a déterminées, lors de son passage, le corps étranger sur la cornée, l'iris et le cristallin tout à la fois, ou seulement sur la partie antérieure de la sclérotique, présente aussi une importance diagnostique considérable. La cicatrice de la membrane transparente exigera bien souvent, pour être reconnue, un examen très attentif, et pourra parfois passer complètement inaperçue au premier abord : mais l'éclairage oblique d'une part, et l'inspection de cette membrane à l'aide du miroir ophtalmoscopique, d'autre part, permettront d'apprécier facilement la légère infiltration grisâtre qui en est la conséquence. Nous en dirons autant de l'opacité cristallinienne, justiciable des mêmes procédés, mais qui doit remplir, pour avoir une réelle valeur dans la question qui nous occupe, deux conditions indispensables : il faut, en effet, qu'on puisse apercevoir directement les deux cicatrices correspondant au trou d'entrée et

au trou de sortie du projectile sur la cristalloïde antérieure et sur la cristalloïde postérieure, ainsi que la traînée grisâtre qui marque, dans l'intervalle de ces deux points, le trajet parcouru par le corps vulnérant.

Quant à la plaie de l'iris, elle est, quand elle existe, toujours très facile à diagnostiquer : on voit, en effet, sur ce diaphragme une sorte de tache noirâtre, en rapport précisément avec les dimensions du corps incriminé, et au niveau de laquelle les rayons lumineux, trouvant un passage facile, permettent d'apercevoir avec la plus grande netteté la teinte rouge du fond de l'œil. Lorsque, enfin, l'ouverture d'entrée se trouvera, non plus sur la cornée, mais sur la sclérotique, l'examen minutieux de toute la partie antérieure de cette tunique fibreuse montrera en un point une cicatrice noirâtre, qui ne laissera aucun doute sur la lésion simultanée de cette dernière et de la choroïde. Tous ces signes prouvent donc bien, de la façon la plus évidente, qu'il y a eu pénétration.

L'hémorrhagie qu'on observe toujours en pareil cas à l'intérieur du corps vitré en est une preuve non moins certaine, quelle que soit, d'ailleurs, la quantité du sang épanché ; l'existence de simples stries, une fois bien constatée, présente, à notre avis, tout autant d'importance, sous ce rapport, qu'une hémorrhagie plus considérable. La question d'abondance, tout à fait secondaire, n'est guère subordonnée qu'au volume du corps étranger et au calibre des vaisseaux déchirés lors de son passage au travers de la choroïde ; aussi, sans négliger complètement cette source de renseignements, faut-il n'y attacher qu'une importance relative.

La constatation, sous forme de cordon blanchâtre, du trajet parcouru par le corps étranger à l'intérieur de l'humeur vitrée, présente encore une bien plus grande importance ; car, si ce symptôme peut manquer dans certains cas exceptionnels, comme le prouvent quelques exemples, il n'en reste pas moins démontré qu'il existe dans la grande majorité des faits qui nous occupent. Jacobson, de Kœnigsberg, a bien cité une observation dans laquelle une particule métallique traversa la cornée à son centre, puis le cristallin

pour venir se loger au fond de l'œil; or, une fois le cristallin cataracté enlevé, on ne voyait aucune trace du passage du projectile dans le corps vitré. Le Dr Bergeret parle également d'un grain de poudre qui, après avoir traversé la cornée, l'iris, le cristallin et le corps vitré, était allé se loger près de la papille sans amener le moindre trouble. Soelberg Wells a aussi rapporté un cas analogue à la Société ophtalmologique d'Heidelberg : une parcelle de fer, très petite à la vérité, avait pénétré sur le côté de la lentille, et sans y produire d'opacité, jusqu'au corps vitré, où elle s'était enkystée; sa présence put y être constatée pendant deux ans, sans qu'elle diminuât en rien l'acuité de la vision ni l'étendue du champ visuel. Mais il faut bien le dire, ce sont des raretés pathologiques qui ne font, comme on dit souvent, que confirmer la règle générale, en vertu de laquelle tout corps étranger de l'humeur vitrée laisse ordinairement derrière lui une traînée blanchâtre, une sorte de cordon opaque. Nous n'en voulons pour preuve que les quelques citations suivantes, prises au hasard dans différents auteurs : « J'ai observé un cas, dit de Wecker, où le trajet parcouru par un éclat de capsule était visible sous la forme d'une bandelette cicatricielle étroite et d'un aspect blanchâtre très frappant, indiquant nettement le parcours du corps étranger jusqu'à son siège définitif. » Dans un exemple intéressant, emprunté à Arlt, un petit éclat de cuivre, suspendu librement à peu près au milieu du corps vitré, se rapprocha peu à peu de sa porte d'entrée, vers laquelle il parraissait attiré par un cordon opaque. Une observation non moins curieuse, mais dans laquelle le corps étranger ne fit que traverser l'œil de part en part pour aller se loger dans l'orbite, a été rapportée par Vernon : on ne trouve pas le corps à l'intérieur de l'œil; mais on remarque dans le corps vitré une traînée opaque correspondant en avant à la plaie de la cornée et de l'iris, et se terminant en arrière à une petite ouverture, qui traverse la coque oculaire juste au côté interne de l'entrée du nerf optique. Nous pourrions citer ainsi bien d'autres exemples du même genre, mais nous penserons

avoir insisté suffisamment sur l'importance de ce symptôme, quand nous aurons ajouté qu'il n'a jamais fait défaut dans aucune des observations qui nous sont personnelles. Nous avons même pu, dans un cas où le trajet du corps étranger était assez rapproché de la partie postérieure du cristallin, reconnaître parfaitement ce cordon blanchâtre au moyen du simple éclairage latéral; mais ces conditions particulières ne se présentent que bien rarement, et le plus souvent il faudra recourir d'emblée à l'examen ophtalmoscopique pour apercevoir cette traînée.

Reste enfin le symptôme capital, celui qui, seul, permet de limiter exactement le siège et l'emplacement du corps étranger, et sans lequel on peut bien sans doute se livrer à des conjectures plus ou moins vraisemblables, mais sans jamais arriver à une certitude absolue : nous voulons parler de la constatation directe, au moyen de l'ophtalmoscope, du projectile à l'intérieur du corps vitré. Mais pour arriver à cette localisation directe, certaines précautions sont indispensables dans la plupart des cas. Il est bien évident que tout corps étranger d'un poids et d'un volume peu considérables, et restant, par cela même, en suspens au milieu de l'humeur vitrée, sera très facile à reconnaître au premier examen du fond de l'œil; le diagnostic, malheureusement, est loin d'être toujours aussi simple. Lorsque, en effet, le projectile est assez dense et assez lourd pour être entraîné vers les parties déclives, par le fait seul de la pesanteur, ce ne sera plus dans les limites du champ pupillaire qu'il faudra chercher à en constater la présence, mais bien immédiatement en arrière de l'iris et vers la partie médiane de la région ciliaire, là où nos investigations ne peuvent pénétrer sans le secours d'une dilatation excessive de la pupille. Aussi, et telle est la règle pratique à laquelle nous voulions aboutir, doit-on, toutes les fois qu'on veut se livrer à la recherche d'un corps étranger de l'humeur vitrée, avoir bien soin de paralyser au préalable, avec le collyre à l'atropine, le sphincter interne de l'iris, dans le but d'accroître au maximum le champ d'exploration. On pourra ainsi ordinairement apercevoir le point exact où

siège le corps étranger, comme le prouvent surabondamment les quelques faits suivants, réunis entre mille. « Je pus reconnaître, dit Desmarres, avec l'ophtalmoscope, un grain de plomb logé depuis vingt-quatre heures dans l'œil droit. » M. Galezowski a diagnostiqué ainsi plusieurs fois la présence de fragments de capsule fulminante visibles sous la forme de petites paillettes noirâtres à reflets métalliques. Noyes rapportait encore tout récemment un fait intéressant dans lequel, un homme se plaignant d'avoir reçu un petit éclat de fer à l'intérieur du globe de l'œil, ni la cornée, ni l'iris, ni le cristallin ne présentaient de blessure appréciable. Mais à l'ophtalmoscope on voyait fort bien tout le fond de l'œil, et on apercevait au milieu de l'humeur vitrée un petit corps noir suspendu à un filament très fin. Toutefois, l'observation la plus curieuse de cette nature que nous connaissions, et dont l'intérêt seul nous décide à en dire un mot, est celle de ce pauvre aveugle des Quinze-Vingts, examiné par Sichel et par Gayat, et devenu aujourd'hui légendaire : on pouvait, à l'ophtalmoscope, distinguer tous les détails du fond de l'œil, et reconnaître très nettement la présence de quatre grains de plomb, recouverts d'une membrane grisâtre et rattachés par des brides de couleur un peu blanche à la région antérieure de la sclérotique.

Une fois la présence du corps étranger à l'intérieur de l'humeur vitrée ainsi constatée, tout n'est pas fini, et un problème non moins important nous reste encore à résoudre : il s'agit, en effet, de savoir maintenant quels sont les accidents qui vont éclater et comment le globe de l'œil va supporter cet hôte incommode ; nous avons en un mot à passer en revue les différentes formes de processus pathologiques qui surviennent par le fait et comme conséquence de cette pénétration.

Or, on peut ranger sous trois chefs principaux les variétés très nombreuses qu'on est susceptible de rencontrer dans la pratique ; puisque, en réalité, les seules terminaisons possibles de cette espèce de traumatisme sont : l'inflammation suppurative du globe de l'œil, l'atrophie de cet organe

par transformation fibreuse, quelquefois enfin, mais beaucoup plus rarement, l'enkystement du corps étranger. Nous devons donc examiner actuellement chacun de ces groupes, et entrer dans les détails que comporte ce sujet intéressant.

On peut poser, en thèse générale, que tout corps étranger situé à l'intérieur de l'humeur vitrée a de grandes chances pour déterminer des accidents inflammatoires d'une certaine intensité, et pour aboutir même, dans un délai assez rapproché, à la suppuration. Toutefois, il n'est pas douteux que quelques-uns d'entre eux, soit en raison de leur composition chimique, soit à cause de leur forme et de leurs dimensions particulières, semblent prédisposer, plus que tous autres, à cette dernière complication : les éclats de capsule fulminante, par exemple, jouissent sous ce rapport, comme l'a depuis longtemps déjà indiqué de Graefe, d'un triste privilège ; par contre, tous les auteurs s'accordent à reconnaître la bénignité relative des grains de plomb de moyen calibre, parfaitement lisses et arrondis. Quoi qu'il en soit, il n'en est pas moins vrai que l'hyalitis suppurée ne complique malheureusement que trop souvent la présence des corps étrangers, et qu'elle débute ordinairement avec une grande rapidité. En pareil cas, dès le second jour après l'accident, parfois même seulement au bout de quelques heures, des douleurs très violentes tourmentent le blessé, qui ne peut plus supporter le contact de la lumière ; une injection très prononcée apparaît au pourtour de la cornée ; le champ pupillaire présente, à l'éclairage latéral, une teinte jaunâtre toute particulière, indice à peu près certain de la suppuration hâtive ; l'examen ophtalmoscopique, enfin, permet de reconnaître un trouble diffus et généralisé à toute l'étendue du corps vitré. On peut dès lors affirmer l'apparition très probable du phlegmon intra-oculaire, qui ne tarde pas, en effet, à survenir, avec l'ensemble des symptômes effrayants dont nous avons si souvent parlé et sur lesquels il est absolument inutile de revenir actuellement. Un mot seulement touchant le point de départ de la suppuration. On avait pensé, pendant très longtemps, que l'humeur vitrée n'était pas susceptible de s'enflammer par elle-même, et que dans tous les

cas de phlegmon du globe de l'œil la choroïdite purulente était la cause primitive de cette complication; d'où l'on se croyait en droit de conclure, comme corollaire immédiat, que tout corps étranger situé à l'intérieur de l'humeur vitrée, à une certaine distance de la membrane vasculaire, avait peu de chance de déterminer la suppuration. Mais une étude plus approfondie de la structure du tissu hyaloïdien, et l'expérimentation directe sur les animaux, forcèrent bien vite à renoncer à cette opinion première, dont la fausseté devenait dès lors évidente. Donders, en effet, démontra, avec preuves à l'appui et les pièces en main, que tout corps étranger introduit au centre même de l'humeur vitrée peut déterminer tout autour de lui une véritable zone de suppuration, laquelle, à un moment donné, gagnera de proche en proche et finira par envahir ainsi toute l'étendue de la loge hyaloïdienne. La choroïde elle-même participe très rapidement à cette inflammation; de sorte que, finalement, on est en présence d'un véritable phlegmon intra-oculaire, dont le point de départ est au centre même de l'humeur vitrée.

Or, ces notions très intéressantes de physiologie pathologique n'ont pas seulement l'immense avantage de nous expliquer la marche foudroyante de ces suppurations diffuses et trop souvent généralisées d'emblée; elles nous permettent aussi de nous rendre un compte parfaitement exact de certaines formes d'abcès de l'humeur vitrée, à évolution très lente, qui mettent des mois, des années même avant d'aboutir à l'extérieur, et qui se terminent, enfin, par l'expulsion spontanée du corps vulnérant hors du globe de l'œil. Il se produit, en pareil cas, sur le parcours du corps étranger, un véritable trajet fistuleux, dont le cul-de-sac correspond au siège primitif de ce dernier, et dont l'ouverture peut se trouver indistinctement, au niveau de la cornée, comme le prouve une observation très intéressante de Desmarres, rapportée par M. Galezowski, ou bien en un point quelconque de la partie antérieure de la sclérotique. Un beau jour, le projectile, situé d'abord assez profondément, mais ayant cheminé peu à peu vers l'extérieur, finit par sortir spontanément au moment

de l'ouverture de l'abcès auquel il a donné lieu, et on le trouve ordinairement dans les pièces de pansement. Tel est un des modes de terminaison, malheureusement trop rare, de cette espèce d'affection, et qui rappelle complètement le genre de migration de tout corps étranger ayant séjourné pendant quelque temps dans l'économie.

Quand la suppuration n'est pas la conséquence immédiate ou tardive de la présence, à l'intérieur de l'humeur vitrée, du corps étranger, on voit survenir un autre processus, qui, pour être moins rapide et moins redoutable en apparence, n'en aboutit pas moins aussi, au bout d'un certain temps, à la perte complète et définitive du globe de l'œil par atrophie. Nous voulons parler de cette hyalitis chronique, à prédominance hyperplasique, qui transforme tout le contenu de la loge hyaloïdienne en un véritable tissu fibreux et qui amène consécutivement, par le fait de la rétraction, le décollement généralisé de la rétine et la disparition progressive de l'organe de la vision. Celui-ci, en effet, au bout de quelques mois, parfois seulement après quelques années, n'est plus guère représenté que par un petit moignon de la grosseur d'une noisette, qui souvent même encore renferme quelques plaques d'ossification.

Quant aux symptômes qui permettent au début de reconnaître la marche d'un pareil processus, nous les connaissons déjà : la constatation, à l'aide de l'ophtalmoscope, des nombreuses traînées blanchâtres qui, partant du voisinage du corps étranger, se ramifient dans toutes les directions ; la dépression, limitée d'abord à l'ouverture d'entrée du projectile, et bientôt l'aplatissement de plus en plus marqué de la sclérotique à ce niveau, ne laissent aucun doute sur la marche progressive de l'affection et sur la perte fatale du globe de l'œil. Il existe toutefois un dernier symptôme sur lequel Arlt a insisté avec beaucoup de raison, et qui peut, à un moment donné, avoir une très grande importance, au point de vue de l'intervention thérapeutique : nous voulons parler de cette rougeur et de cette sensibilité toute particulière qu'on observe assez fréquemment vers la région de la sclérotique qui correspond à l'em-

placement du corps étranger. Inutile d'ajouter que dans ces conditions la vision est totalement et pour toujours abolie.

Les symptômes et la marche que nous venons de décrire sont ceux qui conviennent à la grande majorité des cas et qui embrassent la généralité des faits; mais il nous reste maintenant à dire un mot d'un dernier processus, tout à fait exceptionnel, tellement aléatoire qu'on ne saurait en tenir compte quand il s'agit de prendre une détermination : nous faisons allusion à l'enkystement des corps étrangers à l'intérieur de l'humeur vitrée.

Jaeger, qui le premier, en 1857, attira sur ce point l'attentention des ophtalmologistes, et qui put noter six fois cette marche favorable, résume ainsi les résultats de ses observations : « Quand, dit-il, l'inflammation reste locale, une, deux semaimes déjà après l'accident, on voit diminuer les symptômes pathologiques; l'exsudat qui s'était produit disparaît petit à petit, et l'on voit le corps étranger enveloppé d'une membrane épaisse : de sorte que, au lieu d'un corps foncé, on distingue alors un kyste blanc jaunâtre, tranchant sur un fond obscur et paraissant augmenté de volume... Il peut se faire que la forme et les fonctions de l'œil recouvrent leur intégrité normale. » Or, il est facile de voir, par cette courte description, que l'enkystement, en somme, ne constitue que le degré le plus atténué de l'hyalitis hyperplasique, dont nous parlions il n'y a qu'un instant, à cette différence près, que le processus, généralisé dans un cas, reste localisé dans l'autre, et aboutit finalement à la formation d'une ritable poche kystique autour du corps du délit.

Cet enkystement, d'ailleurs, peut avoir lieu au centre même de l'humeur vitrée, ou à la périphérie de la loge hyaoïdienne, à proximité de la coque oculaire. Aussi, n'insisterons-nous pas sur cette localisation, subordonnée complèement au siège même du corps étranger, et pouvant ainsi varier presque à l'infini, pour dire un mot de l'état de la vision dans les cas de cette nature. Malheureusement, même dans ces exemples relativement favorables, force est bien d'avouer que les troubles fonctionnels sont ordinairement très accen-

tués et que la perte de la vision est la règle. Nous n'en voulons pas d'autre preuve que la statistique de Jaeger lui-même, dans laquelle il est dit que sur les six cas en question, la vue fut perdue une fois par atrophie de l'œil et deux fois par décollement de la rétine; dans un cas, il existait un trouble très sensible ; dans les deux dernières observations enfin, la vision était bonne une fois, et absolument intacte une autre fois.

Or, tout exceptionnels que puissent être ces exemples de corps étrangers avec intégrité complète de l'acuité visuelle ils n'en méritent pas moins de fixer l'attention, car ces anomalies peuvent avoir, à un moment donné, une très grande importance au point de vue médico-légal. Aussi, sans parler des observations, curieuses sous ce rapport, empruntées à de Graefe, à Jacobson, à Jacobi, à Schelske, à Soelberg Wells et à Jaeger, qui portent à huit le total des faits de cette nature parfaitement authentiques, nous contenterons-nous de résumer celui des deux exemples publiés depuis par Hirschberg, de Berlin, qui nous paraît présenter le plus d'intérêt.

Observation cxli. — Un boutonnier de vingt-neuf ans reçut le 27 juillet 1874 un éclat de fer dans l'œil droit. Douleurs pongitives, puis rougeur de l'œil. Au bout de deux jours, cessation des douleurs; quatre jours plus tard, le patient s'aperçoit que son œil voit trouble. Le 7 août : acuité normale de la vision; pas de rétrécissement du champ visuel ; opacités flottantes considérables du corps vitré ; papille légèrement voilée. A l'image renversée, on aperçoit, en dehors et un peu au-dessus de la papille, un corps étranger à grand diamètre transversal et à reflets métalliques. Le 15 août : à 5 millimètres en dedans du rebord cornéen et un peu au-dessous du méridien horizontal, Hirschberg découvre, derrière une infiltration peu marquée de la conjonctive, une cicatrice scléroticale linéaire, grisâtre, horizontale et longue de 1 millimètre 1/2. Cristallin parfaitement transparent. Dès que le patient tourne l'œil en dedans, on aperçoit dans le fond le corps étranger, noirâtre et non mobile. Du milieu de la base, qui est adhérente, on voit partir une infiltration grisâtre occupant les parties voisines de la rétine. Du sein de cette infiltration, on voit sortir une membrane frêle, d'abord très étroite, puis un peu plus large, qui occupe le corps vitré. Disparition rapide de toute sorte de trouble.

Ce qu'il y avait de curieux dans les exemples d'enkystement dont nous venons de parler, c'était précisément l'absence complète de tout trouble fonctionnel. L'observation suivante nous montrera une anomalie qui, tout en ne rentrant pas absolument dans la même catégorie, est peut-être plus bizarre encore. Il s'agit, en effet, d'un sujet porteur d'un corps étranger au centre de l'humeur vitrée, et qui n'accusait, pour tout symptôme, que de la diplopie monoculaire quand il regardait dans une certaine direction. L'examen ophtalmoscopique seul permit à de Graefe de reconnaître cette lésion, qu'on n'aurait jamais pu soupçonner autrement.

Observation cxlii. — Il s'agit d'un jeune homme de vingt et un ans, qui, en regardant dans une certaine direction, éprouvait de la diplopie. En examinant l'œil malade, atteint longtemps auparavant par un coup de feu, de Graefe reconnut au centre du corps vitré un plomb de chasse enkysté. Les exsudats dont il était enveloppé avaient la forme d'un prisme transversalement dirigé. Puis, voulant reconnaître l'état de la choroïde et de la rétine, il éprouva de son côté les mêmes phénomènes : l'image des vaisseaux situés derrière ces exsudats était double.

Quant à l'explication de ce phénomène de réfraction insolite, l'auteur de cette observation croit la trouver tout naturellement dans la forme et la direction des exsudats groupés autour de l'agent vulnérant, et dont l'ensemble rappelait assez bien un prisme triangulaire transversalement dirigé.

On pourrait croire, d'après ce que nous venons de dire, que, l'enkystement une fois produit, le corps étranger est désormais absolument inoffensif et le globe de l'œil à l'abri de tout danger ; mais malheureusement ce n'est là encore qu'une pure illusion, en contradiction flagrante avec les données les plus élémentaires de l'observation clinique, qui nous démontre chaque jour la fausseté d'une pareille prétention. L'enkystement, en effet, est bien rarement définitif, au point de vue absolu, et l'on doit toujours craindre de voir le corps étranger abandonner un jour ou l'autre, sous l'influence parfois des causes les plus inappréciables, la loge qui le contenait, et devenir ainsi le point de départ des accidents les plus

redoutables. Ce sera peut-être après des mois, après bien des années même qu'éclatera cette complication ; mais malheureusement elle est toujours imminente ; et nous avons la conviction intime, pour notre compte personnel, qu'elle arrive presque toujours fatalement tôt ou tard, et que les résultats favorables, auxquels nous avons fait allusion plus haut, tiennent uniquement à la publication trop hâtive des résultats observés. Tout autres certainement seraient les conditions, si l'on pouvait revoir les blessés de longues années après l'accident. Telle est du moins la conclusion à laquelle nous a forcément amené l'examen d'un très grand nombre de faits de cette nature, que nous avons recueillis depuis quatre ans à la clinique de notre excellent maître. Heureux encore quand ce déplacement tardif ne compromet que l'œil primitivement atteint, et ne réagit pas, comme cela n'a lieu que trop souvent, par sympathie, sur son congénère du côté opposé. Il n'est même pas jusqu'à des troubles généraux de l'économie tout entière qui ne puissent survenir en pareille circonstance ; puisque de Castelnau rapporte l'observation d'un ouvrier qui garda pendant trois ans un éclat de fer dans le corps vitré, et qui, dans la seconde année après l'accident, éprouva tout à coup une douleur tellement vive, qu'il crut en devenir fou. Bérard, de son côté, n'hésita pas à attribuer à cette cause le développement de convulsions épileptiformes très intenses.

Maintenant que nous connaissons ainsi les nombreuses formes symptomatiques que peuvent présenter les corps étrangers de l'humeur vitrée, nous sommes dans les meilleures conditions voulues pour nous occuper de la question du diagnostic, qui offre, comme on va le voir, une très grande importance.

Diagnostic. — Un premier fait, dont il est bon d'être prévenu, car il pourrait de prime abord paraître absolument invraisemblable, doit immédiatement fixer notre attention, à savoir : que la présence de corps étrangers, même d'un très grand volume, logés à l'intérieur du globe de l'œil, peut passer complètement inaperçue pendant un certain temps. Et nous ne parlons pas, en ce moment, de méprises dues à

l'inexpérience ou à l'inattention; car les erreurs auxquelles nous faisons allusion ont été parfois commises par des hommes dont personne, assurément, ne songera à discuter la valeur. Lenoir, par exemple, raconte qu'il ne vit pas tout d'abord un morceau de verre de 25 millimètres carrés, qui avait pénétré jusqu'au corps vitré par la cornée, l'iris et le cristallin, et qu'il n'en reconnut la présence qu'à un second examen. Nous trouvons de même, dans les rapports de l'Ophthalmic Hospital, le cas d'un corps étranger, d'un volume considérable, qui était ainsi resté pendant six semaines dans l'œil, sans être diagnostiqué : quand l'énucléation fut pratiquée, à cette époque, par Couper, on trouva à l'intérieur du bulbe un gros morceau de verre, par-dessus lequel la cicatrisation de la plaie s'était faite. Ce morceau, de forme triangulaire, avait environ un pouce anglais de long, un demi-pouce de large et une épaisseur de 0,083 de pouce. Nous avons déjà parlé plus haut de cette petite flèche d'arquebuse, longue de 32 millimètres, qui avait disparu en totalité à l'intérieur de l'humeur vitrée, et qu'Hirschberg lui-même, appelé auprès du blessé, ne diagnostiqua qu'au quinzième jour, alors que les barbes en laine apparurent spontanément à l'extérieur. Or, ne ressort-il pas de ces exemples, dont nous pourrions certainement multiplier le nombre, qu'il faut, dans tous les cas où l'on a lieu de soupçonner la pénétration, s'entourer des plus grandes précautions, et s'aider de tous les moyens à notre disposition avant de se prononcer d'une manière définitive? Aussi posons-nous en règle, toutes les fois que l'ouverture d'entrée est suffisamment large, et l'examen ophtalmoscopique rendu impossible par l'hémorrhagie ou par toute autre complication, de recourir d'emblée au cathétérisme de la plaie, pratiqué à l'aide d'un petit stylet d'argent boutonné. Nous n'ignorons pas que ce mode d'exploration a été rejeté, comme dangereux, par quelques-uns des spécialistes les plus autorisés; mais nous n'en persistons pas moins à prétendre qu'il est absolument inoffensif dans tous les cas où l'on agit avec prudence, et qu'il rend très souvent, en pareille circonstance, de réels services. Pour son compte per-

sonnel, M. Galezowski n'hésite pas à y recourir dans les cas embarrassants, et il en a toujours retiré les plus grands avantages ; car le petit bruit qui résulte du contact du stylet explorateur avec le corps étranger ne laisse que bien rarement le diagnostic en suspens. Malheureusement, cette méthode n'est plus applicable aux projectiles de faibles dimensions, dont l'ouverture d'entrée est à peine perceptible. C'est alors qu'il faudra rechercher, avec le plus grand soin, les différents symptômes que nous avons énumérés : explorer la sensibilité de la cornée et l'étendue du champ visuel ; retrouver le trajet parcouru par le corps vulnérant, tant au niveau des membranes externes du globe de l'œil qu'à l'intérieur même de l'humeur vitrée ; et constater surtout, au moyen de l'ophtalmoscope, le siège exact de l'objet incriminé. L'instillation de quelques gouttes d'atropine ne devra jamais être négligée dans ce genre de recherche, qui réclame toujours une sérieuse attention.

Mais, et nous ne saurions trop le répéter encore actuellement : alors même que le blessé n'accuserait aucun trouble fonctionnel, si les conditions seules dans lesquelles s'est produit l'accident peuvent faire supposer la pénétration, il n'en faudra pas moins se livrer à un examen très minutieux du fond de l'œil ; les quelques exemples de corps étranger avec intégrité absolue de la vision que nous avons cités précédemment, doivent, en effet, nous rendre très circonspect sous ce rapport.

Il est un dernier mode d'investigation, imaginé par Berlin et dont nous devons dire un mot, car il a fourni d'excellents résultats entre les mains de son auteur, et peut, dans des conditions analogues, avoir son utilité : nous voulons parler de la valeur diagnostique de la connaissance de la force impulsive du corps étranger. Berlin eut recours à ce procédé ingénieux dans les circonstances suivantes : Une jeune fille avait été frappée à l'œil droit par un projectile de petit fusil à vent, et il était de toute impossibilité de reconnaître directement le siège du corps du délit. Ce spécialiste distingué eut alors recours à l'expérimentation, et ne tarda pas à se convaincre que l'amorce n'avait pas une force suffisante pour que le pro-

jectile ait pu traverser le bulbe de part en part : d'où il conclut, avec raison, que ce dernier devait se trouver à l'intérieur de l'humeur vitrée et à une distance, calculée à l'avance, du trou d'entrée. La suite justifia pleinement l'exactitude de son diagnostic; car Berlin, ayant sondé la plaie, rencontra, en effet, le corps vulnérant et put l'extraire avec de petites pinces. Il ne faudra donc pas manquer, au besoin, de mettre à profit ce procédé de diagnostic, aussi simple qu'avantageux.

Pronostic et complications. — On pourrait croire, si l'on s'en rapportait uniquement aux résultats fournis par certaines statistiques, que les corps étrangers du corps vitré entraînent à leur suite des conséquences relativement peu fâcheuses et souvent même assez favorables. Si l'on se reporte, par exemple, pour juger cette question, à la thèse du Dr Ballias, on est fort étonné d'y constater que, sur cinquante observations de cette nature, quinze fois la vision a été conservée.

Or, nous ne saurions, pour notre compte personnel, partager une pareille opinion; et nous devons avouer que la valeur de ces résultats numériques, mise en doute depuis bien longtemps déjà par M. de Wecker, dans son *Traité des maladies des yeux*, nous semble complètement inacceptable. Une pareille conclusion, pour le dire en un mot, est en contradiction flagrante avec tout ce que nous avons vu et lu jusqu'à présent, touchant la gravité considérable du pronostic des corps étrangers de l'humeur vitrée. Nous n'avons, en effet, rencontré encore qu'un seul exemple dans lequel la vision fût relativement conservée; et nous devons même ajouter, pour être juste, qu'à notre dernier examen, pratiqué deux mois après l'accident, le corps étranger, momentanément enkysté, avait subi un léger déplacement et déterminait depuis quelques jours des douleurs assez légères, il est vrai, mais déjà trop significatives. Aussi, quoi qu'on dise, quoi qu'on fasse, nous ne craignons pas d'affirmer, avec la plupart des auteurs qui se sont occupés tout spécialement de cette question, Arlt, de Graefe et Berlin en tête, qu'en thèse générale ce pronostic est toujours d'une gravité excessive, c

que la conséquence à peu près fatale de la pénétration des corps étrangers à l'intérieur de l'humeur vitrée est non seulement la perte définitive et absolue de la vision de l'organe atteint, mais le plus souvent aussi la destruction par suppuration ou la disparition par atrophie du globe de l'œil ainsi frappé. Bien plus, nous n'aurons même pas tout dit quand nous aurons ajouté qu'il n'est certainement pas de cause plus fréquente des accidents sympathiques; puisqu'on a vu, dans quelques cas, fort heureusement très rares, éclater tout à coup, dans ces conditions, des troubles généraux capables de compromettre la raison et la vie elle-même. Qu'on ne vienne point, d'ailleurs, nous opposer les quelques terminaisons heureuses enregistrées de temps à autre dans les annales de la science, ni s'appuyer sur ces faits exceptionnels pour croire à leur bénignité relative et s'abandonner à une sécurité trompeuse. Nous ne nous lasserons pas de le répéter : ce sont là des raretés pathologiques, qui finissent toujours à un moment donné, souvent après plusieurs années, par rentrer dans la loi commune; et l'on ne saurait assurément baser sa règle de conduite sur de pareilles exceptions. Car, en somme, la thérapeutique, qui est le but principal vers lequel nous tendons, doit embrasser l'immense majorité des cas, et ne pas viser simplement quelques faits particuliers.

Traitement. — Afin d'étudier avec méthode cette partie si intéressante du sujet qui nous occupe, et de nous placer, autant que possible, dans les conditions les plus ordinaires de l'observation clinique, nous devrons envisager la question d'intervention aux deux périodes principales de son évolution : d'une part, nous supposerons le chirurgien appelé auprès du blessé immédiatement après l'accident ou dans les premiers jours qui suivent, alors que la réaction inflammatoire est encore peu intense et l'emplacement du corps étranger parfaitement appréciable. Nous discuterons, d'autre part, quelle est la conduite à tenir dans l'hypothèse, beaucoup plus souvent réalisée, d'un traumatisme remontant à quelques jours déjà, datant même de quelques mois, et caractérisé par une des nombreuses formes symptomatiques dont nous avons

parlé. Les indications thérapeutiques, comme on va le voir, sont loin d'être identiques dans ces différents cas.

Mais avant d'aller plus loin et pour éviter toute équivoque, nous devons d'abord éliminer de cette discussion toute la série des corps étrangers qui restent implantés entre les lèvres de la solution de continuité scléroticale, et dont l'extraction immédiate ne fait de doute pour personne. Nous en dirons tout autant à propos des corps étrangers de très gros volume, à ouverture d'entrée considérable, et dont l'extirpation est pratiquée par tous les chirurgiens au moment même des recherches exploratrices. Seuls, les projectiles de faibles dimensions, qui ne laissent derrière eux que des traces à peine appréciables de leur passage, fixeront désormais notre attention.

Examinons donc maintenant la supposition première d'un corps étranger qui a pénétré depuis peu de temps à l'intérieur de l'humeur vitrée, et dont l'ophtalmoscope permet de reconnaître exactement le siège et les dimensions : quelle est, en pareille circonstance, le traitement applicable? Comment faut-il intervenir? Les différents auteurs, nous devons en convenir, sont loin d'être d'accord, et les avis non moins partagés. Toutefois, on peut ranger sous trois chefs principaux les méthodes qui ont été successivement préconisées par des spécialistes également autorisés : les uns, en effet, attendent, pour intervenir, l'apparition des accidents, et, réglant uniquement leur conduite sur la marche des événements, se déclarent partisans convaincus de la méthode expectante et se contentent uniquement de l'emploi des antiphlogistiques; les autres, pessimistes exagérés, ne proposent rien moins que l'énucléation préventive du globe de l'œil atteint; d'autres enfin, prenant pour ainsi dire un moyen terme, recommandent d'aller, dans tous les cas, directement à la recherche du corps étranger. Voyons ce qu'il faut penser de chacune de ces propositions en particulier, et recherchons lequel de ces procédés est susceptible de rendre le plus de services au malheureux patient.

Les difficultés d'une pareille entreprise ne datent pas d'au-

jourd'hui, et il y a bien longtemps déjà que cette discussion, soulevée pour la première fois, est restée sans solution définitive. Les plus grands cliniciens eux-mêmes n'ont pas osé aborder franchement la question, ni se prononcer, à ce sujet, d'une manière catégorique; nous n'en saurions donner de meilleure preuve que le passage suivant, emprunté au traité, justement classique, de l'illustre père de l'ophtalmologie française : « Entreprendre l'extraction d'un corps étranger dans le corps vitré, dit en effet Desmarres, est une chose grave pour le malade et délicate pour le médecin; laisser le corps étranger et attendre, c'est se livrer sans se défendre aux chances les plus fâcheuses et les plus tristes. » Mais, malheureusement, cette réponse évasive n'a pas avancé d'un pas la question, et le praticien ne saurait y trouver une règle de conduite. Force est donc bien, pour nous, de pénétrer plus avant, et de faire tous nos efforts pour émettre des conclusions plus rigoureuses et aussi proches que possible de la vérité.

Or, les partisans de la méthode expectante se basent, pour rester dans l'inaction, sur des raisons parfaitement plausibles en apparence, mais qui n'offrent aucune espèce de valeur, quand on veut bien se donner la peine d'aller au fond des choses. Les corps étrangers de l'humeur vitrée, disent-ils, sont loin de déterminer, dans tous les cas, des accidents aussi redoutables qu'on pourrait le croire au premier abord; bien souvent ils deviennent le point de départ d'une irritation lente et chronique qui aboutit, sans grand inconvénient et sans danger sérieux, à l'atrophie simple du globe de l'œil; quelques exemples même sont là pour démontrer que l'enkystement est possible et que la vision peut conserver son degré d'acuité normale. Ils ne voient dès lors aucun motif sérieux d'intervention active, à laquelle ils ne craignent point d'adresser le grave reproche d'occasionner, dans la plupart des cas, des désordres plus sérieux encore que ceux qu'on est appelé à combattre. En admettant même l'éclosion de ces accidents, toujours plus ou moins problématiques, il serait toujours temps de recourir au sacrifice de l'organe et

de couper ainsi court à toute complication. « La méthode expectante, dit M. Galezowski, qui est resté fidèle à cette doctrine, nous paraît devoir être suivie tout le temps que le corps étranger reste enkysté et suspendu dans le corps vitré. Mais dès qu'on s'apercevra qu'il est descendu dans les parties déclives, et dès que les symptômes inflammatoires commenceront à s'accentuer, on ne devra pas hésiter à faire l'énucléation de l'œil. Quant à la méthode d'extraction du corps étranger, nous doutons fort qu'elle puisse donner de bons résultats. » Nous ne saurions, malgré la meilleure volonté du monde et malgré tout le respect que nous professons pour les opinions de notre savant maître, partager cette manière de voir, ni préconiser l'expectation, qui nous semble passible des plus graves reproches.

Le développement d'accidents inflammatoires très intenses, il ne faut pas l'oublier, est la règle, toutes les fois qu'un corps étranger pénètre à l'intérieur de l'humeur vitrée; et la tolérance, au contraire, rentre dans la catégorie des exceptions. Les résultats, même les plus favorables en apparence, ne sont pas de longue durée, et l'expectation peut, à un moment donné, compromettre non seulement l'organe primitivement atteint, mais trop souvent, hélas! aussi, le globe de l'œil du côté opposé. Tout retard, toute hésitation, en pareil cas, est, à n'en pas douter, une porte ouverte à l'ophtalmie sympathique. Or, puisque l'œil blessé est destiné à disparaître tôt ou tard, puisqu'il ne rend plus aucun service et qu'il peut même compromettre l'existence de son congénère, ne doit-on pas rationnellement recourir d'emblée à un traitement actif, capable de parer à toute autre complication, alors surtout qu'en mettant les choses au pis les conséquences de l'intervention peuvent tout au plus amener la perte de l'organe sacrifié d'avance?

Telle est certainement la liaison d'idées qui a décidé un grand nombre de chirurgiens à proposer, en pareille circonstance, l'énucléation préventive, dans le but de débarrasser le patient d'un organe non seulement inutile, mais dangereux pour son congénère. Power, par exemple, n'hésite pas à con-

clure des faits très nombreux qu'il a pu recueillir à Saint-Bartholomew's Hospital, que : toutes les fois qu'on a de bonnes raisons de croire à la pénétration et au séjour d'un corps étranger dans le corps vitré, le seul traitement convenable est l'extirpation immédiate ou prompte du globe de l'œil. Mac-Naughton Jones n'est pas moins explicite : « S'il existe, dit-il, un corps étranger à l'intérieur du globe oculaire, il n'y a pas à hésiter : l'énucléation est formellement indiquée. » Les chirurgiens américains, qui ont eu, pendant la guerre de la Sécession, le plus vaste champ d'exploration qu'on puisse imaginer, sont arrivés à la même conclusion et ne craignent pas de poser en fait : « que toutes les fois que des corps étrangers sont logés dans le globe de l'œil, on doit les extraire à tout hasard, et que, s'il est impossible de les trouver, le bulbe doit être extirpé sur l'heure, afin de préserver l'autre ». On ne manquera certainement pas de taxer d'exagération cette manière de faire ; et, pour notre compte personnel, nous n'oserions certainement pas recommander une méthode aussi expéditive, ni pratiquer ainsi d'emblée l'énucléation préventive. Mais nous avons, fort heureusement, à notre disposition une dernière méthode, qui, tout en offrant les mêmes avantages, n'a pas l'inconvénient grave d'exiger le sacrifice immédiat de l'organe, lequel peut même, dans certains cas, conserver sa forme et remplir encore les fonctions importantes qui lui sont dévolues : nous voulons parler de l'extirpation directe du corps étranger, mode de traitement recommandé aujourd'hui par la grande majorité des ophtalmologistes, et que nous croyons, quant à nous, devoir adopter en principe.

De Graefe fut le premier qui osa, en 1857, proposer cette méthode, en disant : qu'il fallait tenter l'extraction chaque fois qu'il existait une chance raisonnable de pouvoir saisir le corps étranger, quand bien même l'œil devrait s'atrophier, par suite d'une choroïdite purulente consécutive ; ce qui procurerait au moins au malade l'avantage d'éviter l'énucléation du bulbe. Il en décrivit en même temps les règles opératoires, et appliqua plusieurs fois, sur le vivant, le procédé in-

génieux qu'il avait indiqué. Depuis cette époque, il ne manqua aucune occasion de revenir sur ce sujet, et dans la fameuse discussion soulevée, en 1863, à la Société ophtalmologique d'Heidelberg, sa conclusion définitive fut : que, dans tous les cas où des corps étrangers se trouvent à l'intérieur de l'œil, l'extraction est indispensable comme moyen préventif. Il se croyait, à son avis, d'autant plus autorisé à recommander cette pratique, qu'on ne peut jamais espérer que le corps étranger, s'il a un certain volume, parvienne à s'enkyster; tandis qu'il est, au contraire, presque constant que l'œil qui en est le siège est irrévocablement perdu. Or, depuis 1857, cette méthode, accueillie tout d'abord avec quelque méfiance, ne tarda pas à faire de nombreux prosélytes; au point qu'on peut dire, sans être taxé d'exagération, qu'elle réunit actuellement la majorité des suffrages. D'après Mackenzie, « l'extraction immédiate du corps étranger n'aura pas seulement pour résultat d'épargner de grandes souffrances immédiates à l'organe blessé, mais elle pourra de plus préserver la vue de l'œil sain, en le mettant à l'abri de toute inflammation sympathique ultérieure ». De Wecker se prononce catégoriquement pour l'intervention active : « Aussi, lisons-nous dans son *Traité des maladies des yeux*, importe-t-il dans la plupart des cas d'intervenir activement et sans retard, à la condition toutefois que la position qu'occupe le corps étranger permette de le faire..... Lors donc qu'on a affaire à un corps étranger dont la composition chimique est telle qu'on ne puisse espérer qu'il finisse par s'enkyster, il ne reste qu'à l'attaquer directement, après s'être, autant que possible, éclairé sur la position qu'il occupe dans l'œil. » Arlt, Berlin, Hirschberg, pour ne citer que les principaux, partagent absolument la même opinion et recommandent la même pratique. D'ailleurs, nous ne saurions mieux faire, pour résumer dans le moins de mots possible tout ce qui peut être dit sur cette question, que de reproduire ce passage remarquable, emprunté à l'excellent article publié par Giraud-Teulon dans le *Dictionnaire encyclopédique* : « L'inflammation présente ou future que détermine ou déterminera, selon toute probabi-

lité, la présence d'un corps étranger dans le corps vitré, impose, comme indication formelle, les tentatives les plus audacieuses d'extraction immédiate du corps étranger... Malgré quelques rares exceptions, l'œil, siège d'un tel accident, peut être considéré comme perdu, que l'on intervienne ou non. Mais, si l'on s'abstient, l'œil est exposé en sus aux tristes perspectives de longues douleurs, d'inflammations constamment renouvelées et que couronne trop souvent une ophtalmie sympathique finale.

» Il faut donc tout tenter pour enlever directement le corps étranger, si on peut l'atteindre; ou, si on ne le peut, pour provoquer son entraînement par l'issue de la portion du corps vitré qui l'enveloppe; ou enfin, ressource extrême, par la suppuration du corps vitré avec large ouverture. On garantit ainsi le malade de l'ophtalmie sympathique, on abrège ses souffrances, souvent fort longues et se comptant communément par mois et années; enfin, dans quelques cas heureux, on peut conserver un organe encore plus ou moins utile. »

Or, maintenant que les avantages de cette méthode nous paraissent amplement démontrés, il nous reste à parler des indications et des contre-indications qu'elle comporte; du procédé opératoire qui lui convient et des résultats définitifs auxquels elle aboutit; ce sont là certainement tout autant de détails qui méritent une sérieuse attention.

Les conditions que doit remplir un corps étranger, situé à l'intérieur de l'humeur vitrée, pour être justiciable de l'extirpation, sont au nombre de deux principales : il faut, d'une part, que le chirurgien appelé à intervenir connaisse l'emplacement exact qu'il occupe; il faut, d'autre part, quel que soit d'ailleurs le temps écoulé depuis la pénétration, que la zone celluleuse qui entoure le corps vulnérant ne soit ni assez étendue pour le masquer aux regards, ni assez dense pour l'immobiliser. Car autrement, l'humeur vitrée, ayant acquis ainsi une consistance anormale, constituerait un véritable obstacle à la sortie ou à la préhension du corps étranger; et entraînerait, à peu près forcément, l'évidement du globe de l'œil. C'est assez dire que l'extirpation, d'une ma-

nière générale, offre d'autant plus de chance de succès, qu'elle est pratiquée dans les premiers jours qui suivent le traumatisme, et qu'elle réclame, en conséquence, une décision rapide.

Mais, une fois l'extirpation résolue, faut-il encore savoir comment la pratiquer et quel est le meilleur procédé pour y parvenir? Tout dépend, en pareil cas, du siège même du corps étranger, auquel est complètement subordonné le choix du mode opératoire. Lorsque, en effet, ce dernier est situé à la partie inférieure du globe de l'œil et immédiatement en arrière du cristallin, tous les auteurs s'accordent, avec de Graefe, pour aller directement à sa recherche, au moyen d'une incision périphérique de la partie inférieure de la cornée, suivie de l'iridectomie et de l'extirpation préalable du cristallin. Mais, quand le corps étranger est plus profondément placé, ce procédé cesse d'être applicable et il faut y renoncer : celui de Graefe et celui de Arlt trouvent alors leur indication. De Graefe, lui, pratique, à quelque distance de l'équateur, une incision scléroticale exactement parallèle au bord de la cornée, mesurant environ 15 ou 16 degrés du cercle cornéen, et limitée autant que possible à l'intervalle qui sépare les muscles droit inférieur et droit externe. Cette section donne certainement un grand jour, et permet d'agir avec beaucoup de facilité; mais elle présente l'inconvénient de couper du même coup une partie des nerfs ciliaires et de prédisposer aux hémorrhagies.

Aussi n'hésitons-nous pas à donner la préférence au procédé imaginé par Arlt, dans un cas de cysticerque sous-rétinien, procédé également applicable à l'extraction des corps étrangers, et qui consiste à pratiquer l'incision, non plus parallèlement au bord de la cornée, mais bien suivant le plan d'un méridien : « Après avoir anesthésié le patient, dit à ce propos le savant professeur de Vienne, et mis le globe en rotation supéro-externe à l'aide d'une forte anse de fil, j'ai sectionné d'abord d'avant en arrière la conjonctive et la capsule de Ténon entre les muscles droit interne et droit inférieur, dans le plan du méridien. La plaie, longue d'environ 1 centimètre, était ensuite tenue écartée à l'aide de très petits cro-

chets, et le sang était étanché. Puis, j'enfonçai un couteau à cataracte, le dos tourné contre le globe, à 2 ou 3 millimètres du bord cornéen et je le poussai dans la direction du méridien jusqu'au point de la contre-ponction, situé à 5 ou 6 millimètres en arrière de la ponction. La plaie fut alors rendue béante à l'aide de deux petits crochets, et le cysticerque glissa au dehors de l'ouverture. » On pourra, d'ailleurs, quelque soit le genre d'incision qu'on adopte, tacher d'y comprendre l'ouverture d'entrée du projectile, toutes les fois que ce dernier se trouvera à proximité.

Mais, l'incision ainsi pratiquée, si le corps étranger ne sort pas spontanément avec une partie de l'humeur vitrée, quel est l'instrument préférable pour aller à sa recherche? Nous ne saurions donner de règle précise à cet égard ; car les uns emploient de préférence les petites pinces à capsule, et les autres se servent plus volontiers de curettes, légèrement modifiées suivant les circonstances ; on pourra donc user, indifféremment, de l'un ou de l'autre de ces instruments.

Toutefois, quand on aura affaire à de petits morceaux de fer ou d'acier, ce sera le cas, ou jamais, de recourir à l'emploi des aiguilles aimantées, que Mac-Keown a tenté tout récemment d'appliquer à l'extraction de cette espèce de corps étrangers de l'humeur vitrée, et dont il obtient, en réalité, d'excellents résultats, comme le prouve l'observation suivante :

Observation CXLIII. — Il s'agit d'un garçon de quinze ans, qui avait reçu dans l'œil un éclat d'acier parfaitement perceptible à l'ophtalmoscope. Dès le lendemain survenaient de violentes douleurs, et les milieux de l'œil étaient nébuleux. Mac-Keown pratiqua l'opération suivante : Après chloroformisation, il incisa la sclérotique parallèlement à l'insertion cornéenne ; puis introduisit dans la plaie une pointe d'aimant, qu'il dirigea en arrière. Le corps étranger s'y s'attacha immédiatement, et, après deux tentatives, put être extrait sans difficulté. Quelques jours après l'œil était guéri ; trois semaines après, l'acuité visuelle était égale à un 1/2.

Or, il est bien évident qu'on ne saurait trop s'engager dans cette voie, dans tous les cas où la nature de la particule métallique le permettra ; car, en admettant même que ce procédé

ne donne pas toujours un aussi brillant succès, il a tout au moins le grand avantage de ne déterminer aucun inconvénient. Et l'aiguille aimantée peut ainsi servir indifféremment, comme le pense l'inventeur de cette modification ingénieuse, tout à la fois d'extracteur, de sonde ou d'explorateur.

Reste maintenant à examiner ce que devient l'organe de la vision et la vision elle-même, après ce mode d'intervention? Or, nous avouerons, sans la moindre arrière-pensée, que la terminaison la plus habituelle d'une semblable opération est, à n'en pas douter, l'atrophie plus ou moins rapide du globe de l'œil; mais c'est déjà beaucoup, pour le patient, d'être ainsi débarrassé, sans douleur et sans complication, de cet hôte incommode et dangereux. Comme le fait très justement remarquer le professeur Arlt : « Même si l'œil se perdait après l'extraction, le blessé serait toujours dans un état plus favorable que si le corps étranger était resté dans l'œil et y provoquait de l'inflammation. » Cette terminaison fâcheuse est loin, d'ailleurs, de survenir dans tous les cas; et des exemples, assez nombreux aujourd'hui, prouvent que l'acuité visuelle peut recouvrer son intégrité absolue, après une pareille intervention. Nous avons déjà relaté plus haut le fait, intéressant sous bien d'autres rapports, de Mac-Keown, dans lequel l'acuité était égale à 1/2; voici un autre exemple, plus curieux encore, emprunté à Schœller, et qui nous montre que le rétablissement de la vision peut être absolu :

Observation cxliv. — Morceau de capsule dans l'humeur vitrée. Extraction. Rétablissement complet de la vision. — Enfant de douze ans : cataracte traumatique avec plaie de la cornée. Extraction de la cataracte, mais S = 1/14. A l'examen ophtalmoscopique : opacité diffuse du corps vitré, dans lequel un reflet brillant et doré trahit la présence du corps du délit. L'éclairage focal fait découvrir une lamelle de cuivre, longue de 3 millimètres, située au-dessous de la plaie sclérale et derrière l'iris, enlacée à son bout supérieur par les filaments d'un réseau de tissu fibreux, mais libre et oscillant en tout sens par son bout inférieur. L'auteur entr'ouvrit la plaie sclérale, à l'aide du couteau lancéolaire, et au moyen d'une pince à capsule parvint à saisir et à amener au dehors le corps étranger. L'accident remontait à six mois. S = 20/20 avec un verre convexe n° 4.

Le nombre des succès ainsi enregistrés, à la suite de l'extirpation des corps étrangers, augmentera même beaucoup, nous en avons la conviction intime, le jour où, la suture de la sclérotique ayant acquis droit de cité dans la pratique courante de l'ophtalmologie, on voudra bien se donner la peine de réunir, immédiatement après l'opération, les lèvres de l'incision scléroticale, au lieu de les abandonner à elles-mêmes.

Le meilleur exemple que nous en puissions donner est celui, déjà bien ancien il est vrai, puisqu'il date de 1833, qui a été publié par Baretti dans la *Gazette italienne* : un fragment de verre avait divisé la sclérotique sur une étendue d'un centimètre et avait disparu en grande partie dans l'humeur vitrée ; ce chirurgien en pratiqua l'extraction et appliqua trois points de suture entrecoupée. Or, le quinzième jour, la guérison était complète, et la vision tellement parfaite, que les objets même de petites dimensions étaient facilement reconnus. Aussi, établissons-nous comme règle de toujours appliquer au moins un point de suture, dans tous les cas où l'on ira à la recherche d'un corps étranger à travers une incision de la sclérotique.

Nous devons maintenant, pour en avoir fini avec ce traitement, passer à la seconde partie du problème ; autrement dit, nous supposer en présence d'un corps étranger séjournant depuis un certain temps déjà à l'intérieur de l'humeur vitrée, et discuter le mode d'intervention qui lui est applicable. Les indications naturellement varieront encore ici avec chaque cas particulier, ce qui nous oblige à établir un certain nombre de catégories.

S'agit-il d'abord d'un corps de petit volume parfaitement enkysté et ne gênant que fort peu la vision? Il est bien certain qu'il ne saurait venir à l'esprit d'aucun chirurgien prudent de proposer une opération en pareille circonstance; aussi l'abstention nous paraît-elle formellement indiquée.

Mais, si, dans les mêmes conditions, l'acuité visuelle présentait une diminution considérable, déterminée bien manifestement par l'interposition, sur le trajet des rayons lumi-

neux, de la membrane kystique et du corps étranger qui y est contenu, serait-on en droit d'intervenir activement? Nous n'oserions assurément pas donner de règle fixe à ce sujet; mais nous ne verrions, pour notre compte personnel, que des avantages à tenter l'extraction, à la condition toutefois que le corps soit de petit volume, parfaitement mobile à l'extrémité du pédicule auquel il est appendu, et surtout assez facile à saisir. L'opération, dans ces cas, a souvent réussi et donné d'excellents résultats.

Lorsque le corps étranger a déterminé l'atrophie du globe de l'œil et compromis ainsi définitivement l'organe et sa fonction, vaut-il mieux conserver le moignon tel qu'il est ou proposer l'énucléation? L'état seul de la sensibilité permet de répondre à cette question : tant que le moignon restera absolument indolore spontanément ou à la pression, il n'y aura pas lieu d'intervenir; mais le jour où surviendra la moindre douleur, il ne faudra pas hésiter un seul instant à exiger ce sacrifice. En cas même d'indolence absolue, il ne faudrait pas refuser au malade qui en ferait la demande le bénéfice de l'énucléation.

Par contre, on doit intervenir chirurgicalement, et cela le plus tôt possible, toutes les fois que le corps vulnérant devient le point de départ d'accidents inflammatoires tant soit peu persistants, et sur lesquels le traitement antiphlogistique, employé tout d'abord, semble n'avoir aucune influence. On a proposé, en pareille circonstance, de tenter encore à tout hasard l'extraction du corps du délit, et d'aller, à l'exemple de Barton, directement à sa recherche par une longue incision de la cornée et du cristallin; on a vanté également, dans ces conditions, l'amputation du segment antérieur du globe de l'œil; mais nous ne saurions recommander de semblables méthodes. Seule, l'énucléation est susceptible de couper court à tous les accidents et de prévenir les complications sympathiques; aussi, quelque pénible que puisse paraître cette détermination, doit-on s'y rattacher comme à la seule planche de salut.

CHAPITRE ONZIÈME

DES CORPS ÉTRANGERS DU FOND DE L'ŒIL EN GÉNÉRAL.

Nous ne nous sommes occupé jusqu'à présent que des corps étrangers intra-oculaires, dont le siège exact pouvait être parfaitement déterminé à l'aide des moyens assez nombreux que la clinique met à notre disposition, et nous avons vu que de cette détermination même dépend presque uniquement le mode d'intervention thérapeutique : il nous reste, pour en avoir fini avec cette question importante des corps étrangers, à dire un mot de ceux qui, après avoir pénétré jusque vers les parties les plus profondes du globe de l'œil, échappent à notre investigation, et dont l'emplacement exact ne saurait être spécifié. Leur présence à l'intérieur du bulbe est un fait indiscutable et parfaitement démontré par les symptômes, tant objectifs que subjectifs ; mais ce qu'il est impossible de dire et d'affirmer, c'est en quel point se trouve exactement le corps du délit. Or, comme nous le verrons dans un instant, cette seule circonstance déplace complètement la question, et le problème, ainsi posé, réclame une toute autre solution. Nous allons donc passer rapidement en revue les particularités les plus importantes de cette espèce de traumatisme.

Fréquence et étiologie. — Nous serons très bref touchant la fréquence et l'étiologie des corps étrangers du fond de l'œil en général, dont l'histoire se confond à peu près complètement avec celle des corps étrangers de l'humeur vitrée : qu'il nous suffise de dire que les agents vulnérants ainsi le plus ordinairement incriminés consistent, par ordre d'importance, en petits morceaux de fer ou d'acier, en grains de plomb de moyen ou de faible calibre, en particules métalliques, en fragments de pierre ou de verre, etc. Comme volume et comme dimensions, ces corps étrangers peuvent varier d'ailleurs presque à l'infini et nous pourrions, ici encore, citer des

observations, invraisemblables au premier abord, mais authentiques cependant, de fragments métalliques ou autres atteignant une grosseur considérable et méconnus pendant un certain temps par des praticiens expérimentés. Le meilleur exemple que nous en puissions donner est celui de ce corps étranger intrabulbaire d'un volume extraordinaire trouvé par Busse dans un œil dont il pratiqua l'énucléation à la suite d'une irido-choroïdite purulente; dans ce cas, le morceau de fer en question n'avait pas moins de 2 centimètres de longueur, 7 millimètres de largeur et 4 millimètres d'épaisseur, et pourtant il était passé inaperçu immédiatement après l'accident.

Le trajet parcouru par le corps du délit, avant d'atteindre les parties plus profondes qui le dérobent à nos recherches, variera aussi naturellement avec la direction même qui lui est imprimée : suivant, en effet, que cette dernière se rapprochera plus ou moins de l'axe antéro-postérieur du globe de l'œil et sera plus ou moins oblique par rapport à cette ligne, la cornée et le cristallin seront seuls atteints; ou bien la cornée, l'iris et le cristallin seront traversés du même coup; parfois enfin, c'est au niveau de la sclérotique qu'on trouvera l'ouverture d'entrée. Mais nous ne saurions nous appesantir plus longtemps sur ces points très intéressants, dont nous avons déjà parlé en détail dans le chapitre précédent, et que nous supposons, pour ce motif, parfaitement connus du lecteur.

Symptomatologie. — Les signes qui nous permettent d'affirmer la pénétration devront fixer davantage notre attention, et cela par la raison toute simple que, ne pouvant pas constater directement la présence, à l'intérieur du bulbe, du corps vulnérant, nous n'avons plus à notre disposition, pour baser notre opinion et décider le mode d'intervention, de symptôme absolument certain; force est donc bien alors d'appeler à notre aide, dans ces circonstances souvent difficiles, tous les procédés de diagnostic connus, et de n'en négliger aucun, si minime qu'il puisse paraître au premier abord.

Nous n'insisterons pas sur les troubles fonctionnels, qui consistent toujours, sinon dans une abolition complète de la

vision, tout au moins dans une diminution très appréciable de l'acuité visuelle; nous ne dirons rien non plus de la douleur, qui n'offre, en pareil cas, qu'une minime importance au point de vue de la question qui nous occupe. Seuls les symptômes objectifs, en raison de leurs caractères particuliers, méritent une sérieuse attention; aussi devra-t-on, dans tous les cas de pénétration probable, s'attacher avant tout à en rechercher l'existence.

Or, la constatation directe des ouvertures d'entrée au niveau de la cornée, de l'iris et du cristallin, ou en un point de la partie antérieure de la sclérotique; l'anesthésie du segment de la membrane transparente correspondant précisément, comme innervation, aux rameaux nerveux situés sur le parcours du corps vulnérant et supposés blessés au moment de son passage; l'hémorragie, enfin, survenue subitement à l'intérieur de l'humeur vitrée, sont des signes qui ne trompent pas : toutes les fois qu'ils se trouvent combinés et réunis, on peut et l'on doit sans crainte se prononcer pour la pénétration, et régler sa conduite en conséquence. Le développement des accidents inflammatoires, d'ailleurs, ne tardera pas à démontrer l'exactitude d'une pareille affirmation. On peut, en effet, sans crainte d'être taxé d'exagération, poser comme règle générale que la suppuration du globe de l'œil est le résultat le plus habituel de la pénétration des corps étrangers vers les parties profondes du bulbe; nous devons faire remarquer toutefois que cette proposition, surtout applicable aux fragments et aux particules métalliques de cuivre, d'acier et de fonte, comporte d'assez fréquentes exceptions en faveur des grains de plomb de petit calibre et parfaitement arrondis. Mais quoique ces projectiles, ordinairement assez bien supportés, ne déterminent, il est vrai, qu'exceptionnellement la suppuration, ils ne conduisent pas moins finalement à l'atrophie de l'organe et à la perte définitive de la vision. Aussi, malgré cette tolérance relative, on ne doit point oublier que le développement d'accidents inflammatoires en général très intenses est la conséquence à peu près fatale des corps étrangers du fond de l'œil. Nous pourrions certainement citer bien

des exemples de cette nature, choisis parmi les nombreuses observations que nous avons recueillies ; nous nous contenterons de rapporter la suivante, qui montre la marche la plus ordinaire de ce genre d'affection, et dans laquelle la suppuration était déjà très évidente le quatrième jour après l'accident.

Observation cxlv. — Pénétration d'une paillette de fer à l'intérieur du globe de l'œil. Ouverture d'entrée située à la partie externe de la sclérotique. Légère hémorragie du corps vitré. Phlegmon du globe de l'œil.

M. Rab..., 25 ans, demeurant, 5, rue Saint-Gil, se présente le 18 octobre 1876 à la consultation du Dr Galezowski. Cet homme nous rapporte que la veille, étant occupé à ciseler une pièce de fer, il a reçu dans l'œil droit une petite paillette de ce métal et que, tout en ne souffrant pas encore beaucoup, il a cependant été obligé de quitter son travail, parce qu'il voit constamment des points et des filaments noirâtres se promener devant l'œil. Nous procédons immédiatement à l'examen local, qui nous donne les résultats suivants : ecchymose assez prononcée, occupant la partie externe de la conjonctive bulbaire du côté droit; au centre de cet épanchement, petite plaie scléroticale linéaire et mesurant à peine quelques millimètres de longueur. Injection périkératique légère, mais étendue à tout le pourtour de la cornée ; hémorragie peu abondante du corps vitré, caractérisée, à l'examen opthalmoscopique, par la présence de stries sanguines et de points noirs mobiles dans tous les sens. Malgré les recherches les plus minutieuses, nous ne pouvons découvrir le corps du délit, dont nous affirmons cependant la pénétration. Cinq sangsues à la tempe droite, instillation trois ou quatre fois par jour du collyre ordinaire à l'atropine, eau froide en permanence sur l'œil. Le 21 octobre, le malade nous arrive avec une iritis des plus intenses et un hypopion remplissant la totalité de la chambre postérieure et plus de la moitié de la chambre antérieure ; injection périkératique d'une coloration lie de vin très intense ; douleurs rétro et péri-orbitaires d'une acuité extrême ; distingue à peine la lumière du jour. Onctions avec la pommade mercurielle belladonée autour du front, sulfate de quinine à l'intérieur, continuer l'atropine. Deux jours après, le 23 octobre, la pupille complètement dilatée ne permet plus d'éclairer le fond de l'œil, qui est masqué par une teinte générale d'un blanc jaunâtre, preuve évidente que l'humeur vitrée est déjà envahie par la suppuration. L'énucléation, proposée, fut pratiquée quelques jours après.

L'hypopion, dans ce cas intéressant, était déjà tellement

prononcé au bout de trois jours, qu'il remplissait plus de la moitié de la chambre antérieure et la plus grande partie de la chambre postérieure; quarante-huit heures après, la suppuration avait envahi la presque totalité de la choroïde, et le bulbe était ainsi transformé en un vaste foyer purulent. Si l'on attendait alors pour intervenir activement, on verrait se développer successivement tous les symptômes de la panophtalmite type: des douleurs épouvantables ne tarderaient pas à survenir; un chémosis énorme augmenterait tellement les dimensions du bulbe, que ce dernier, ne pouvant plus être contenu dans sa loge, ferait, pour ainsi dire, hernie entre les paupières boursouflées et très fortement injectées; à un moment donné même, la tension intra-oculaire deviendrait assez grande pour entr'rouvir les lèvres de la plaie d'entrée, qui donnerait ainsi issue à la suppuration. Tous ces symptômes étaient on ne peut plus prononcés dans l'observation suivante, que nous résumons à cause de son importance.

Observation cxlvi. — Pénétration d'un petit morceau de cuivre à l'intérieur du globe de l'œil, datant de 25 jours. Panophtalmite en pleine évolution. Énucléation.

M. Vil..., 40 ans, demeurant à Fontenay-le-Château, se présente le 13 décembre 1876 à la consultation du Dr Galezowski. Cet homme nous rapporte qu'il a reçu, il y a 25 jours, un petit morceau de cuivre dans l'œil gauche, et que, malgré le traitement qu'il a suivi, son affection n'a fait qu'empirer constamment; mais depuis quelques jours il souffre au point que tout sommeil est absolument impossible. L'examen local nous donne les résultats suivants: cornée complètement opaque et d'un gris jaunâtre; chémosis tellement immense qu'on croirait avoir affaire à une véritable exophtalmie, et qu'un énorme bourrelet, de coloration lie de vin, apparaît entre les paupières, très boursouflées elles-mêmes; les lèvres de la plaie d'entrée sont largement écartées et livrent passage à des bourgeons charnus et à de la sérosité purulente. L'extirpation, non acceptée immédiatement, est pratiquée peu de jours après.

Dans d'autres conditions, beaucoup plus bénignes en apparence, non moins redoutables cependant, quand on veut bien se donner la peine d'aller au fond des choses, le corps étranger ne donne pas lieu à la suppuration; mais il devient le

point de départ de ces irido-cyclo-choroïdites à répétition qui ne laissent pas un moment de répit ni de tranquillité au malheureux patient, et qui compromettent tôt ou tard, non plus seulement l'organe primitivement atteint, mais trop souvent, hélas! le globe de l'œil du côté opposé. Cette forme, il ne faut pas l'oublier, tout insidieuse qu'elle puisse être, et en raison même de sa marche plus calme et moins précipitée, n'en est que plus dangereuse, en ce sens qu'elle n'inspire pas assez de défiance aux esprits non prévenus à l'avance de ce processus particulier. Aussi ne saurions-nous trop mettre en garde contre de pareilles méprises, ni donner de meilleur conseil que celui de surveiller constamment, et avec la plus scrupuleuse attention, tout blessé soupçonné de porter à l'intérieur du bulbe un corps étranger, de quelque nature qu'il soit, et d'attacher une très grande importance à ces poussées inflammatoires trop souvent négligées aussi bien par le chirurgien que par le malade qui en est porteur.

Quelquefois enfin, mais beaucoup plus rarement, la tolérance de l'œil pour le projectile qui est venu s'y fixer est telle, que ce dernier ne détermine à aucun moment la moindre réaction inflammatoire : le bulbe diminue peu à peu et régulièrement de volume et de consistance; la sclérotique prend cette teinte cireuse toute particulière qu'on n'oublie plus quand on l'a examinée une fois avec attention ; l'iris perd sa coloration normale et devient comme velouté ; des dépressions de plus en plus prononcées marquent le trajet des muscles droits ; l'œil, qui semblait d'abord affaissé, puis bosselé, arrive finalement à ne plus représenter qu'un moignon informe, de la grosseur d'une noisette, et parfois même plus petit encore. Cette transformation met des mois, des années à s'opérer ; mais elle offre toujours comme caractère constant d'être absolument indolore et de ne présenter jamais la moindre réaction. Quelque bizarre d'ailleurs que paraisse une pareille évolution, son existence indiscutable est démontrée par des observations assez nombreuses aujourd'hui et recueillies avec le plus grand soin. Pour notre compte personnel, nous avons eu l'occasion de rencontrer, il y a quelques jours à peine, un

malade qui avait reçu, il y a quarante-quatre ans, un grain de plomb dans l'œil droit : or, depuis cette époque, il n'avait jamais éprouvé de ce côté, à aucun moment, la moindre sensation douloureuse ni la moindre réaction inflammatoire, et l'œil, complètement atrophié, était encore absolument insensible, même sous l'influence d'une assez forte pression. Bien qu'il ne soit pas permis, cliniquement parlant, de baser sa manière de faire sur de pareilles exceptions, il n'en faut pas moins tenir compte de cette marche favorable, quand il s'agit de se prononcer sur les conséquences possibles de cette espèce de traumatisme.

Diagnostic. — On pourrait croire, d'après ce que nous venons de dire, que le diagnostic des corps étrangers profonds du globe de l'œil est la chose la plus simple du monde, et pourtant il s'en faut de beaucoup qu'il en soit ainsi; car de nombreux exemples empruntés aux différents praticiens les plus expérimentés assurément en matière d'ophtalmologie démontrent que des fragments métalliques ou autres, même d'un volume relativement considérable, peuvent passer complètement inaperçus pendant plusieurs jours. Nous avons déjà rapporté plusieurs de ces cas intéressants, à propos des corps étrangers de l'humeur vitrée, aussi nous contenterons-nous actuellement de rapporter le fait plus curieux encore que nous avons eu l'occasion d'observer aujourd'hui même à la clinique de notre excellent maître Galezowski, et qui prouve bien toutes les difficultés d'une pareille question.

Observation cxlvii. — Il s'agit d'un jeune homme, blessé depuis une dizaine de jours, à l'œil droit, par un morceau de pierre, et porteur d'une cataracte traumatique; au moment où il se présenta à la consultation, la plaie de la conjonctive était parfaitement cicatrisée et rien ne pouvait faire croire à la pénétration du corps vulnérant. La cataracte traumatique paraissant être la seule lésion actuelle, son extraction fut décidée et remise au jour d'opération, le mardi suivant. Mais au moment de pratiquer cette extraction, M. Galezowski croit apercevoir, au niveau de la solution de continuité de la conjonctive déterminée par la projection du corps vulnérant, un petit point blanchâtre qui donne au contact de la pince une sensation de crépitation particulière : il s'agissait, en effet, d'un petit

fragment de pierre blanche qui, saisi avec les mors et extrait séance tenante, présentait la grosseur d'un grain de chènevis. Pensant avoir retiré le corps du délit tout entier, et n'apercevant plus rien entre les lèvres de la plaie, M. Galezowski remet l'extraction de la cataracte à un autre jour, afin de permettre la cicatrisation de la blessure scléroticale. Or, quand ce blessé se présenta 15 jours après, le 22 avril, pour cette opération, nous ne fûmes pas peu surpris de retrouver encore la plaie entre-bâillée et donnant issue à un corps blanchâtre qu'on reconnut facilement pour être un morceau de pierre mesurant, après son extraction, 6 millimètres de long et 2 millimètres de large : c'était bien évidemment le reste du fragment saisi quinze jours auparavant par M. Galezowski, et qui s'était cassé pendant les tentatives d'extraction.

Or, si des méprises de cette nature provenaient de la pratique d'hommes peu instruits et peu expérimentés, on pourrait sans doute attribuer le fait à l'ignorance ou à l'inhabileté du praticien consulté ; mais comme ici, nous l'espérons du moins, personne n'osera nier la compétence des autorités que nous mettons en avant, force est bien de reconnaître que ce diagnostic est, dans bien des cas, entouré de très sérieuses difficultés. N'y aurait-il donc pas un moyen quelconque d'éviter l'erreur et d'arriver, en pareille circonstance, à la constatation directe du corps du délit ? Si : le cathétérisme de la plaie, pratiqué à l'aide d'un petit stylet d'argent parfaitement arrondi à son extrémité, nous paraît répondre complètement à cette indication, toutes les fois que l'ouverture d'entrée en permet facilement l'introduction jusqu'à l'intérieur du globe de l'œil. Nous n'ignorons pas que des spécialistes, très distingués d'ailleurs, ont condamné absolument cette manœuvre, à laquelle ils font le grave reproche, à leur avis, de causer souvent plus de désordres que le corps vulnérant lui-même ; mais nous ne saurions, pour notre compte personnel, admettre de semblables conclusions, et nous déclarons, au contraire, hautement que le cathétérisme, pratiqué avec les précautions et la modération que réclament toujours des tentatives de ce genre, loin de mériter les reproches qu'on lui adresse, offre, en pareil cas, de très grands avantages. Le bruit et le frottement particuliers qui résultent, en effet, du contact du stylet

d'argent avec les fragments de métal, de pierre, de verre et de porcelaine, avertissent immédiatement de leur présence. Aussi regardons-nous comme une règle indispensable de toujours recourir à cette exploration, dans tous les cas où l'on a lieu de croire à la pénétration; et nous avons la conviction intime qu'il aurait permis d'éviter l'erreur dans les faits analogues à celui que nous avons relaté plus haut, si l'on avait pris cette précaution préalable. Nous devons dire, du reste, que M. Galezowski est absolument partisan de cette manière de voir, et qu'il l'emploie presque toujours quand la blessure, assez récente, n'est pas encore cicatrisée, et le diagnostic tant soit peu douteux. On ne saurait donc trop s'astreindre à suivre toujours et de parti pris cette ligne de conduite.

Il est un autre écueil, précisément inverse du précédent, beaucoup plus difficile encore à éviter, et dont nous devons dire un mot à propos du diagnostic : nous voulons parler de l'erreur qui consisterait à croire qu'un corps étranger est situé à l'intérieur du globe de l'œil, alors qu'il n'aurait fait que le traverser de part en part pour pénétrer plus profondément jusque dans l'orbite. Les exemples de cette nature ne sont certainement pas très fréquents, mais ils n'en existent pas moins, comme le prouve bien la pièce anatomo-pathologique recueillie par Vernon à l'Ophtalmic Hospital, et dans laquelle un corps étranger, après avoir perforé de part en part le globe de l'œil, était venu se loger dans l'orbite tout près du nerf optique. Aussi faut-il au moins avoir présente à l'esprit la possibilité du fait, afin de porter, si faire se peut, le diagnostic exact. Mais malheureusement nous ne connaissons aucun moyen certain d'arriver, sous ce rapport, à une conclusion rigoureuse, et seule la détermination de la force impulsive du projectile, utilisée déjà plusieurs fois pour ce genre de recherche par Berlin (de Stuttgart), pourra servir de base à des présomptions, réalisables peut-être, mais toujours plus ou moins hypothétiques. Ce qui importe avant tout au praticien, en pareil cas, est de ne point ignorer la possibilité de cette complication, et de n'être point surpris par la marche des événements; ce sera déjà beaucoup d'avoir prévu

la chose, et l'on ne saurait assurément exiger davantage.

Pronostic et complications. — Si nous examinons maintenant les conséquences de la pénétration des corps étrangers du fond de l'œil, nous verrons qu'elles sont, d'une manière générale, d'une gravité considérable et qu'elles compromettent presque toujours non seulement la fonction, mais encore l'organe atteint lui-même. La perte du globe oculaire, en effet, survient constamment par suppuration, par irido-choroïdite ou par atrophie simple, et l'on pourrait citer à peine quelques exemples, tout à fait exceptionnels, dans lesquels la forme de cet organe a été relativement conservée. Quant à la vision, elle est pour jamais abolie, soit immédiatement après l'accident, soit par le fait du processus pathologique que détermine inévitablement la présence du corps vulnérant. Nous avons bien rapporté, en nous occupant des traumatismes de l'humeur vitrée, quelques cas de conservation de l'acuité visuelle, après enkystement des projectiles ainsi immobilisés à l'intérieur du bulbe ; mais ces curiosités pathologiques, bien plus propres à inspirer au praticien une sécurité trompeuse qu'à lui dicter la règle de conduite à suivre, ne sauraient en rien modifier notre opinion touchant la gravité toute particulière du pronostic d'une pareille affection. Il ne faut pas oublier, en effet, que bien souvent la présence d'un corps étranger au fond de l'œil ne compromet pas seulement l'organe primitivement atteint, mais qu'elle est pernicieuse aussi, dans la plupart des cas, pour le congénère du côté opposé : l'ophtalmie sympathique, nous ne saurions trop le répéter, ne reconnaît pas d'origine plus fréquente que celle à laquelle nous faisons allusion en ce moment. L'éclosion de cette complication redoutable pourra sans doute survenir plus ou moins rapidement, mais elle n'en sera pas moins toujours imminente et la cause la plus inoffensive en apparence pourra lui donner naissance, alors que tout danger paraissait définitivement conjuré. Des mois, des années s'écouleront sans la moindre irritation, et le blessé finira même, dans bien des cas, par oublier complètement l'accident dont il aura été l'objet ; mais tout à coup, à l'improviste, surviendront des troubles

dans le globe de l'œil, indemne jusque-là, et rappelleront malheureusement le pauvre patient à la réalité. Nous aurons suffisamment, pensons-nous, exposé la situation quand nous aurons dit qu'on a vu éclater l'ophtalmie sympathique jusque 47 ans après l'application du traumatisme. Aussi doit-on toujours avoir en vue la possibilité de cette terrible complication, toutes les fois qu'on est appelé à intervenir dans un cas de corps étranger profond du globe de l'œil, et régler en conséquence sa manière de faire.

Traitement. — Nous avons vu, en parlant du traitement applicable aux corps étrangers de l'humeur vitrée, que la détermination du chirurgien était absolument subordonnée à la localisation exacte du corps du délit, et nous nous sommes prononcé catégoriquement en faveur de l'extraction immédiate. Or, les conditions sont loin d'être les mêmes quand il s'agit des corps étrangers du fond de l'œil en général, dont la pénétration est indiscutable sans doute, mais dont le siège reste complètement inconnu : que faire alors, et comment intervenir? Telle est la question qu'il nous reste à résoudre, et dont la solution n'est certes pas des plus simples.

Afin de répondre, autant que possible, aux besoins de la clinique, nous envisagerons l'affection aux deux périodes principales de son évolution et nous supposerons : d'une part, qu'on ait affaire à un accident remontant à quelques heures ou à quelques jours seulement; qu'on soit en présence, d'autre part, d'une blessure déjà assez ancienne et n'ayant déterminé jusque-là aucun symptôme bien grave, justiciable d'une intervention active.

Voyons tout d'abord le cas, le plus simple et le plus ordinaire, d'un œil qui vient d'être frappé depuis peu de temps et dont le sort nous est confié. Ici commencent la division et la divergence d'opinions. On peut, en effet, ramener à trois principales les méthodes auxquelles on a recours en pareille circonstance, à savoir : l'expectation, l'extraction et l'énucléation préventive.

Les partisans de la méthode expectante, se basant sur ce fait que les corps étrangers ne déterminent pas constam-

ment une réaction inflammatoire très intense et n'aboutissent pas toujours à la suppuration, qu'ils peuvent même, dans certains cas, être tolérés assez facilement par le globe de l'œil, préfèrent ne pas intervenir activement et attendre, pour ainsi dire, que le développement d'accidents plus redoutables leur force la main. La chute spontanée du projectile par l'ouverture d'entrée ou par tout autre trajet fistuleux, qu'on observe quelquefois, est la raison principale qu'ils invoquent pour abandonner ce soin à la bonne nature.

Aussi se contentent-ils d'employer uniquement les antiphlogistiques et les révulsifs, qui font tous les frais du traitement : les sangsues, les onctions mercurielles belladonées, les vésicatoires et les purgatifs, tels sont, en un mot, les agents thérapeutiques auxquels ils donnent la préférence. Cette méthode semble, jusqu'à présent du moins, la plus en faveur auprès des ophtalmologistes français.

Frappés, au contraire, des inconvénients qui résultent tôt ou tard de la présence d'un corps étranger au fond de l'œil, et bien convaincus que la perte de l'organe et de la vision en sont la conséquence à peu près fatale, les partisans de l'extraction veulent à tout prix, et coûte que coûte, qu'on débarrasse immédiatement le bulbe de cet hôte incommode, et qu'on aille à sa recherche jusqu'à ce que ce résultat soit obtenu. Cette manière de voir semble avoir prévalu depuis quelques années en Amérique, en Angleterre et en Allemagne.

D'autres enfin, beaucoup plus expéditifs et préoccupés avant tout de la possibilité des accidents sympathiques, ne proposent rien moins que de pratiquer, séance tenante, l'énucléation préventive, dans tous les cas où la pénétration d'un corps étranger au fond de l'œil est parfaitement démontrée. Power et Mac-Naughton Jones surtout se sont faits les défenseurs de cette méthode.

Or de quel côté se trouve être la vérité, et quel est en résumé, au milieu d'une pareille divergence d'opinions, le mode d'intervention qui doit mériter la préférence? Nous devons reconnaître, ici encore, qu'on ne saurait adopter au-

cune de ces méthodes à l'exclusion des autres ; car chacune d'elles, à notre avis, comporte des indications spéciales que nous allons essayer de résumer aussi brièvement que possible. Le traitement, en un mot, nous paraît devoir être uniquement subordonné à l'examen attentif et détaillé de chaque cas pris en particulier.

Il est bien évident d'abord, que quand le corps étranger qui aura pénétré ainsi au fond de l'œil présentera de très petites dimensions et déterminera, lors de son passage, des désordres à peine appréciables, l'extraction ou l'énucléation immédiate, fussent-elles même proposées avec une certaine insistance, seront absolument repoussées par le blessé, auquel ce sacrifice paraît absolument irrationnel. Force sera donc bien d'attendre que le développement des accidents inflammatoires et des douleurs intolérables qui ne tarderont pas à survenir, l'amène peu à peu à réclamer lui-même l'intervention active; et tout ce qu'on pourra faire, en pareil cas, sera de recourir à la médication antiphlogistique, pour modérer et retarder autant que possible l'apparition de ces accidents.

Toutefois, s'il s'agissait d'une particule, même très petite, de fer ou d'acier, nous ne verrions aucun inconvénient à chercher par tous les moyens à vaincre la répugnance toute naturelle du patient, et à tenter d'emblée l'extraction au moyen de l'aiguille aimantée, suivant le procédé de Mac-Keown de Dublin. Ces tentatives, en effet, au cas même où elles seraient infructueuses, auraient au moins l'avantage de n'augmenter que fort peu les désordres primitifs, et les résultats qu'on pourrait en retirer dans l'hypothèse contraire seraient tellement favorables qu'on doit tenter à tout hasard cette unique chance de succès.

L'extraction directe et immédiate du corps vulnérant, pratiquée au moyen de la pince ou de la curette, nous paraît absolument indiquée dans tous les cas où le projectile présente un certain volume, où l'ouverture d'entrée est assez considérable pour permettre une exploration facile et des recherches multipliées; où enfin la perte de la vision, survenue

au moment même de la pénétration, ne saurait être compromise davantage par ces manœuvres opératoires. On pourra même, sans inconvénient, agrandir à l'aide des ciseaux la solution de continuité pour saisir plus rapidement le corps du délit. Au cas où la sortie de l'humeur vitrée serait assez peu abondante pour faire espérer la conservation de l'organe, on pratiquerait ensuite la suture de la sclérotique et on emploierait toutes les précautions dont nous avons parlé à propos des plaies pénétrantes du globe de l'œil.

Nous ne consentirions, pour notre compte personnel, à adopter le parti extrême préconisé par Power et par Mac-Naughton Jones, et qui consiste à pratiquer d'emblée l'énucléation préventive, que dans le cas où le corps étranger, très volumineux, aurait produit, au moment de sa pénétration de tels désordres, que ce sacrifice serait absolument indispensable. En toute autre circonstance, l'extraction directe nous paraît remplir les mêmes indications et devoir, par conséquent, mériter la préférence.

Un mot maintenant sur la conduite à tenir quand on est appelé à intervenir pour un corps étranger séjournant depuis un temps plus ou moins long à l'intérieur du bulbe et dont le blessé, pour une cause ou pour une autre, désirerait être débarrassé. Cette fois encore, il nous faudra, pour être clair, établir des catégories et envisager les diverses circonstances qui peuvent se présenter.

S'agit-il d'abord d'un œil actuellement en voie d'atrophie et complètement indolore spontanément ou à la pression? Nous ne trouvons là aucun motif d'intervenir activement, et tout ce qu'on pourra faire sera de pratiquer l'énucléation, pour substituer à ce moignon plus ou moins difforme un appareil prothétique, avec cette restriction toutefois, de la part du chirurgien, de ne consentir à l'opération que sur la demande expresse du malade.

Tout autre est l'indication quand le globe de l'œil devient le siège d'une sensibilité anormale, quand il est sujet à ces poussées fréquentes d'irido-choroïdite sur lesquelles nous avons tant insisté plus haut, et surtout lorsqu'il paraît menacé

d'une suppuration prochaine : en pareil cas, il n'y a pas un instant à perdre, et une opération devient indispensable. Si la porte d'entrée n'est pas encore fermée, ou si les lèvres de la solution de continuité se sont écartées de nouveau sous l'influence du processus inflammatoire, on devra utiliser cette ouverture pour aller à la recherche du corps étranger ; sinon, l'énucléation seule restera comme indication ultime. Ce sacrifice est encore bien plus nécessaire toutes les fois qu'on a lieu de craindre le développement d'accidents sympathiques à distance, et alors surtout que l'existence de cette complication terrible est un fait accompli.

CHAPITRE DOUZIÈME

DES ACCIDENTS SYMPATHIQUES RANGÉS SOUS LA DÉNOMINATION GÉNÉRALE D'OPHTALMIES SYMPATHIQUES.

Nous ne saurions, sous peine d'être absolument incomplet et de négliger un des points les plus importants et les plus intéressants des traumatismes du globe de l'œil, laisser de côté, sans leur consacrer un chapitre spécial, les accidents aussi nombreux que bizarres auxquels on est convenu de donner le nom général d'ophtalmies sympathiques. Tout en ne partageant pas, en effet, l'opinion de Mackenzie, qui attribuait uniquement à ces phénomènes une origine traumatique, non plus que les idées, par trop exclusives, de Fano, qui soutient encore aujourd'hui cette thèse erronée, force est bien cependant de convenir que les accidents sympathiques reconnaissent, dans la grande majorité des cas, comme point de départ un choc, une blessure ou un corps étranger du globe oculaire du côté opposé, en un mot une violence quelconque portant sur l'organe primitivement atteint. Nous n'en voulons pour preuve que les résultats qui nous sont fournis par les statistiques suivantes, recueillies dans le but d'élucider cette question : or, sur 75 observations d'ophtalmie sympathique examinées à ce

point de vue par Rheindorf, 55 étaient manifestement la conséquence d'un traumatisme, ce qui donne une proportion de 73,33 p. 100. D'après les recherches d'Alt (de New-York), ce chiffre serait même au-dessous de la vérité, puisque, sur 100 cas réunis par cet ophtalmologiste, il s'agissait 83 fois de violence extérieure. Quelle que soit, d'ailleurs, la valeur absolue de ces données numériques, qui peuvent varier naturellement d'un auteur à l'autre, il n'en résulte pas moins pour nous, et telle est la conclusion à laquelle nous voulions aboutir, que les affections traumatiques du globe de l'œil sont une source très fréquente d'accidents sympathiques : d'où, comme corollaire, l'obligation qui nous incombe de fixer toute notre attention sur cette espèce de complication et de lui consacrer les détails que comporte un pareil sujet. Qu'on ne s'attende pas toutefois à nous voir écrire ici une monographie complète sur les ophtalmies sympathiques : un tel travail exigerait aujourd'hui une étude hors de proportion avec les limites que nous nous sommes imposées, et il a été, du reste, dans ces dernières années, entrepris à plusieurs reprises par des hommes plus autorisés que nous, certainement. Le but plus modeste que nous poursuivons est de rendre aussi claire, aussi familière que possible, à nos lecteurs, l'histoire clinique de cette affection, et de leur tracer la règle de conduite, souvent douteuse et difficile, qu'il convient de suivre en pareille circonstance. Nous essayerons avant tout de tirer des innombrables travaux publiés sur ce sujet et des faits que nous avons personnellement observés, des conclusions rigoureusement pratiques et susceptibles d'une application immédiate au lit du malade.

Qu'il nous suffise de dire, au point de vue historique, que ces accidents sympathiques, signalés pour la première fois, en 1818, par Demours, dans son *Traité des Maladies des yeux*, n'ont guère acquis droit de cité dans la science qu'en 1844, au moment où Mackenzie donna le premier une description classique de cette sorte d'affection et la désigna du nom d'ophtalmie sympathique. Bien que cette expression soit absolument impropre et doive être, comme nous le démontrerons

dans un instant, rejetée d'une manière définitive, elle n'en avait pas moins alors l'immense avantage de comprendre toute une série de phénomènes pathologiques négligés jusque-là, et d'en former un groupe parfaitement distinct, cliniquement parlant. Aussi ne saurait-on refuser au chirurgien de Glasgow le mérite d'avoir créé une place définitive, dans le cadre nosologique, à ces accidents nombreux et variés qui surviennent dans un œil à la suite d'une lésion de son congénère. La meilleure preuve, c'est qu'une fois l'attention ainsi attirée sur ce point les observations se multiplièrent avec une rapidité incroyable; de toute part on vit naître des travaux sur la question, et un tel engouement s'empara de tous les esprits, que cette affection, dont la description ne remonte pas encore à quarante années, a déjà été l'objet de recherches et de publications tellement nombreuses, qu'on doit renoncer aujourd'hui à les parcourir toutes. Aussi nous contenterons-nous, pour ne parler que des principales et des plus importantes, de signaler, par ordre chronologique, celles de Tavignot en 1849, de Lawson et de Critchett en 1863, de Donders en 1864, de de Græfe en 1866, de Mooren, de Czerny et de Berlin en 1867, de Schweigger en 1869, de Ledoux en 1871, de Warlomont en 1872, de Arlt, de Müller et de Dransart en 1873, de Rossander en 1876, de Vignaux en 1877, de Mauthner, de Reclus et de Cuignet en 1878, enfin de Redard en 1879, renvoyant, pour de plus amples détails, aux excellentes monographies auxquelles nous venons de faire allusion, parues en France pendant ces deux dernières années, et qui renferment un index bibliographique aussi complet que possible. Ces quelques notions préalables ainsi exposées, nous n'avons plus qu'à entrer de plain-pied dans le cœur même du sujet.

Or, la première question que nous avons à résoudre est celle de savoir ce qu'il faut entendre par ophtalmie sympathique. Une seconde, non moins importante à notre avis, doit avoir pour but de rechercher la valeur réelle et absolue de l'expression « ophtalmie sympathique », presque universellement adoptée jusqu'à présent, consacrée, pour ainsi dire,

par l'expérience, et cependant absolument défectueuse, comme nous l'avons déjà fait pressentir précédemment. Tels sont les deux points que nous allons examiner tout d'abord. Nous croyons d'ailleurs inutile d'ajouter que nous aurons plus spécialement en vue, dans ce chapitre, les accidents sympathiques qui surviennent comme complications des traumatismes, et nous tâcherons de ne point oublier que l'étude des blessures de cet organe est l'unique but que nous poursuivons dans le cours de cet ouvrage.

Définition. — On désigne sous le nom général d'ophtalmies sympathiques l'ensemble des accidents qui surviennent, tôt ou tard, dans un œil, par le fait et comme conséquence d'une affection quelconque, variable du reste presque à l'infini, siégeant dans le globe oculaire du côté opposé. Dans les cas particuliers que nous avons à envisager en ce moment, nous ajouterons : que l'œil sympathisant est atteint primitivement d'une affection traumatique, et que la violence est la cause des phénomènes observés du côté de son congénère, qualifié du nom de sympathisé.

Malheureusement, l'expression « d'ophtalmie sympathique », qui pouvait paraître, à l'époque où elle fut employée pour la première fois, en rapport complet avec les données de la clinique et avec les résultats fournis par l'examen anatomo-pathologique des organes énucléés, est absolument impropre aujourd'hui qu'on connaît mieux les formes si nombreuses et si différentes qui caractérisent cette espèce d'accidents : vraie en apparence, au moment où Mackenzie en faisait une véritable entité morbide, elle ne serait plus propre actuellement qu'à consacrer une erreur et à entretenir le trouble dans les esprits, et comme conséquence, l'hésitation la plus fâcheuse et la plus dangereuse dans le mode d'intervention thérapeutique. En 1844, en effet, on ne connaissait guère, comme accidents survenus sympathiquement, que les formes graves désignées de nos jours par les noms d'irido-choroïdite, de cyclite et de choroïdite plastiques, et caractérisées par des altérations multiples portant à la fois sur la totalité ou du moins sur la plus grande partie des éléments qui entrent dans

la constitution du globe de l'œil; et certes le terme « ophtalmie » était le plus propre à donner une idée nette de la généralisation du processus. Mais, fort heureusement, la question n'en est pas restée là, et, grâce aux nombreux efforts tentés de toute part vers ce but important, on est arrivé maintenant à établir des divisions, des catégories dans les formes nombreuses des affections sympathiques : tous les ophtalmologistes actuels sont d'accord pour les ranger sous deux chefs principaux, absolument différents et comprenant : le premier, l'ensemble des troubles fonctionnels qui éclatent dans l'œil sympathisé, en dehors de toute lésion organique; le second, au contraire, les affections, très variées également, mais qui s'accompagnent, d'une manière constante, d'altérations anatomiques parfaitement appréciables. Encore devons-nous faire remarquer que, même dans cette dernière hypothèse, l'altération peut rester localisée à telle ou telle membrane, se traduire sous la forme d'iritis, de kératite, de choroïdite, etc., et ne pas envahir à la fois tous les éléments du globe oculaire. Force est donc bien de reconnaître que le mot « ophtalmie », absolument faux pour désigner les faits du premier groupe, est loin d'être toujours applicable même à ceux du second. Comme le faisait observer déjà M. Warlomont au congrès de Londres, en 1872 : « La dénomination d'ophtalmie sympathique devrait être réformée et remplacée par les mots : cyclite, irido-cyclite, irido-choroïdite, rétinite, kératite, conjonctivite, etc., par sympathie. » Nous devons à la vérité de dire que les paroles du savant ophtalmologiste ne sont pas absolument tombées dans le vide, car depuis cette époque beaucoup de spécialistes ont adopté cette classification; mais par contre il faut bien avouer aussi que ces idées n'ont pas encore rouvé un crédit suffisant auprès des médecins trop nombreux qui, induits encore en erreur par le mot « ophtalmie », n'attachent pas toujours une importance suffisante aux simples troubles fonctionnels, ni aux affections isolées qui marquent parfois le début des altérations sympathiques plus graves et plus profondes. C'est précisément pour parer à ces inconvénients, et dans le but de supprimer, d'une manière définitive,

cette source de confusion, qu'un ophtalmologiste non moins distingué, M. le Dr Cuignet, s'est appliqué tout spécialement, dans une remarquable revue critique publiée au mois de juillet 1878 dans le *Recueil d'ophtalmologie*, à repousser l'expression d'ophtalmie et à établir une classification en rapport avec les données et les besoins de la clinique. Nous verrons plus tard, en détail, les divisions proposées par ce savan spécialiste; qu'il nous suffise de dire, pour le moment, qu'i substitue au terme général « d'ophtalmies sympathiques » celui d' « états sympathiques », un peu vague, il est vrai, mais qui a tout au moins l'immense avantage de ne rien préjuger. Ces états d'ailleurs se subdivisent tout naturellement en deux grandes classes comprenant, d'une part les troubles fonctionnels sympathiques, et d'autre part les affections sympathiques proprement dites, telles qu'iritis, kératite, etc.

Nous ne saurions, pour notre compte, trop applaudir à une pareille classification, seule capable de faire sortir cette question importante du chaos où elle est plongée depuis plus de trente ans, et seule susceptible, à notre avis, de conduire sans détour et sans hésitation à une thérapeutique rationnelle et réellement efficace. Les détails assez étendus dans lesque nous venons d'entrer ne nous paraîtraient certes pas hor de propos, si nous avions la conviction de contribuer, pou notre faible part, à la proscription définitive de cette expression : « ophtalmie sympathique ». Mais malheureusement nous craignons bien que la routine ne rende encore inutiles tous nos efforts, puisqu'elle a su déjà résister aux attaques d'adversaires plus autorisés et plus compétents que nous, assurément. Nous aurons, du moins, la conscience de n'avoir pas reculé devant les difficultés, et d'avoir suivi hardiment la voie tracée par nos maîtres en ophtalmologie.

Ce premier point bien élucidé, et tout malentendu, toute équivoque devenus dès lors impossibles, nous allons examiner maintenant quelle est la fréquence des accidents sympathiques.

Fréquence. — Vouloir résoudre ce problème d'une manière absolue et définitive est une chose complètement im-

possible avec les données dont nous disposons actuellement, et malgré les nombreuses statistiques qui ont été publiées sur ce sujet. En effet, outre que beaucoup manquent de termes de comparaison et indiquent seulement le chiffre d'yeux affectés sympathiquement dans un nombre d'années donné, d'autres ne comportent que les cas graves et semblent ne tenir aucun compte des troubles fonctionnels méconnus pendant longtemps et aujourd'hui même encore négligés par bien des praticiens. Aussi, qu'en est-il résulté? C'est que pour les uns les accidents sympathiques seraient très fréquents, tandis que pour les autres on aurait beaucoup exagéré cette fréquence; les uns et les autres, d'ailleurs, ne basent pas leur opinion seulement sur l'impression vague qu'ils ont puisée dans leur pratique journalière, mais soutiennent, les chiffres en main, leur manière de voir. Mooren, par exemple, dit avoir eu à traiter, dans l'espace de 13 ans, plus de 150 accidents sympathiques, et avoir, dans le seul cours de l'année 1873, pratiqué 46 énucléations pour cette affection redoutable. Vignaux, de son côté, a pu réunir, en 1877, 90 cas de cette nature observés dans les hôpitaux de Lyon, dans l'intervalle de quelques années, et pour lesquels l'extirpation du globe de l'œil fut jugée indispensable. Déjà, quelques mois auparavant, Rossander avait publié une statistique de 90 observations inédites. D'où l'on pouvait conclure, avec toute apparence de raison, que les états sympathiques sont loin de se présenter exceptionnellement dans la pratique. Mais voici venir maintenant les contradicteurs, qui, MM. Cuignet et Fano en tête, s'élèvent contre ce qu'ils appellent les abus de la théorie sympathique, et démontrent, avec preuves à l'appui, qu'on a beaucoup exagéré le nombre et l'importance de ces accidents. L'opinion de M. Cuignet, en particulier, est basée sur deux faits qui méritent assurément la peine qu'on s'y arrête : le premier est le suivant, que pendant plus de trois ans passés à la clinique de Desmarres père, et sur un total de 18 000 malades environ, il a rencontré à peine quelques cas de maladie sympathique de l'œil, et n'a pas vu plus de 5 ou 6 opérations pratiquées contre cette complication. D'autre

part, pendant les six années qu'il a passées en Algérie, de 1864 à 1870, il n'aurait eu qu'une seule fois l'occasion d'observer, et cela sur un nombre de 12 000 malades, un cas certain d'ophtalmie sympathique. Il faut bien avouer que notre embarras a été assez grand quand nous avons voulu, à l'aide de ces données, nous faire à nous-même une opinion justement motivée ; et, tout en faisant observer que les 12 000 malades de la seconde série publiée par M. Cuignet étaient pour la plupart atteints d'affections spontanées, et non traumatiques, ce qui change certainement les conditions du problème, nous avons pensé que le meilleur moyen de juger cette question était de recourir à une statistique suffisamment imposante pour donner le moins de prise possible aux effets du hasard ; ce qui nous a été facile en interrogeant les registres d'opération de la clinique si fréquentée de notre excellent maître M. Galezowski. Or, il est ressorti de nos recherches personnelles sur ce point que, pendant les cinq dernières années qui viennent de s'écouler, et sur un chiffre approximatif de 30 000 malades, 47 fois seulement l'extirpation du globe de l'œil a été pratiquée pour des accidents sympathiques : proportion, en somme, relativement assez faible, puisqu'elle donne une moyenne d'environ 10 énucléations par an du fait de la sympathie. Par conséquent, sans partager l'opinion de ceux qui attribuent à ces affections sympathiques une très grande fréquence, non plus que celle des auteurs qui les regardent comme exceptionnelles, nous conclurons en disant qu'elles se rencontrent de temps en temps dans la pratique et qu'elles exigent, en conséquence, la connaissance exacte des conditions étiologiques qui peuvent leur donner naissance.

Étiologie. — Nous ne nous arrêterons pas à discuter ici la valeur des prétendues causes prédisposantes, auxquelles on a voulu faire jouer un rôle important dans l'éclosion des accidents sympathiques, par la raison toute simple qu'elles ne reposent sur aucune base sérieuse. Tout ce que l'on peut dire aujourd'hui, sans crainte de se tromper, c'est que les hommes en sont plus souvent atteints, en raison même du plus grand nombre d'accidents auxquels les expose tout naturellement

leur mode d'existence. D'autre part, on ne saurait, depuis les observations intéressantes de Mooren, refuser à la fatigue exagérée des organes de la vision et aux efforts d'accommodation une influence non douteuse sur le développement de ces phénomènes sympathiques. Il faut reconnaître, toutefois, que les causes occasionnelles occupent de beaucoup le premier rang et méritent seules de fixer l'attention.

Si nous voulions passer successivement en revue chacune des affections traumatiques du globe de l'œil qui sont susceptibles de réagir sympathiquement, à un moment donné, sur son congénère du côté opposé, il nous suffirait de dire que toutes, depuis les excoriations de la cornée les plus bénignes en apparence jusqu'à la dilacération complète du bulbe, peuvent devenir la source de cette sorte d'affection ; mais il est bien certain que nos lecteurs n'en tireraient pas grand profit et ne seraient pas beaucoup plus avancés après qu'avant. Pour mettre un peu d'ordre dans l'énumération de ces causes traumatiques, nous les diviserons tout d'abord en deux grandes classes comprenant : la première, les violences accidentelles ; la seconde, celles qui sont le fait du chirurgien, autrement dit, les opérations pratiquées sur l'œil. Puis nous examinerons, dans chacune de ces catégories, le siège du traumatisme, en allant des parties superficielles vers les parties profondes ; ce qui constituera, en réalité, une véritable récapitulation des idées que nous avons émises sur ce sujet dans chacun des chapitres précédents.

a. Traumatismes accidentels. — D'une manière générale, les blessures de la cornée n'exposent pas aux accidents sympathiques quand elles sont nettes, régulières, assez profondes, et qu'elles ne s'accompagnent pas d'enclavement de l'iris ; nous attribuons également la même bénignité relative aux corps étrangers implantés dans cette membrane. Car, pour notre compte personnel, nous ne nous rappelons pas avoir jamais vu survenir le moindre phénomène sympathique dans de pareilles conditions. Tout autre, au contraire, est notre opinion quand il s'agit de plaies superficielles, de ces érosions, de ces desquamations épithéliales sur la gravité desquelles

nous avons insisté à dessein ; les blessures irrégulières, déchiquetées, à lambeaux, comportent le même pronostic. Mais, où le danger est plus considérable et les accidents beaucoup plus à redouter encore, c'est quand on a affaire à un enclavement de l'iris entre les lèvres de la solution de continuité : il en résulte fatalement des tiraillements perpétuels au niveau de la région ciliaire, et tous les auteurs s'accordent aujourd'hui à reconnaître la gravité d'une pareille disposition.

Les corps étrangers de la chambre antérieure, les blessures, les piqûres et les corps étrangers de l'iris, en raison même des accidents inflammatoires qu'ils provoquent du côté du tractus uvéal et de leur transmission très rapide jusqu'au niveau de la région ciliaire, sont une source assez fréquente de troubles ou d'affections sympathiques. Mais nous devons insister, d'une manière toute spéciale, sur la gravité particulière des lésions de l'iris par des instruments piquants ; car il en résulte très souvent le développement d'une irido-choroïdite traumatique intense et progressive, qui ne tarde pas à faire ressentir ses effets redoutables dans l'œil du côté opposé.

Les traumatismes du cristallin présentent, sous le rapport de la sympathie, des conséquences bien différentes, suivant la nature même de l'affection qui en est résultée. Nous avons vu, en effet, dans le chapitre spécial qui leur est consacré, que de simples déplacements ont pu, dans certains cas, provoquer des accidents à distance, et que, d'ailleurs, parmi les nombreuses espèces de luxations du système cristallinien, celles qu'on observe dans la chambre postérieure, dans l'humeur vitrée ou au-dessous de la conjonctive doivent inspirer le plus de craintes. Le voisinage de la région ciliaire et la compression anormale qui résulte de la présence du cristallin luxé rendent tout naturellement compte de ces complications. Les mêmes conditions se reproduisent toutes les fois qu'à la suite d'une blessure du cristallin ce dernier subit un accroissement de volume assez considérable pour déterminer un état glaucomateux et une irritation exagérée du corps ciliaire : en pareille circonstance, l'œil primitivement atteint

n'est pas le seul menacé et compromis à courte échéance; mais il faut s'attendre à voir éclater des phénomènes non moins inquiétants du côté opposé, si on n'arrive pas, par une intervention active et rationnelle, à rétablir l'équilibre momentanément suspendu. Par contre, nous ferons une restriction importante au sujet des corps étrangers du cristallin, qui présentent cette particularité, remarquable et bien digne d'être notée, de n'exposer à aucun accident sympathique tant qu'ils restent renfermés à l'intérieur de la cristalloïde; cette membrane, en effet, leur forme, pour ainsi dire, une véritable enveloppe kystique et les rend, de ce fait, absolument inoffensifs. Mais il ne faut pas oublier que cette bénignité relative cesse du moment où le corps du délit franchit les limites que nous venons d'assigner et se trouve malheureusement en contact avec les procès ciliaires, ou, ce qui est encore préférable, tombe dans la chambre antérieure : le pronostic comporte dès lors une tout autre gravité.

Les blessures et les corps étrangers du corps ciliaire, c'est là un fait connu depuis bien longtemps déjà, sont en effet, de toutes les affections traumatiques du globe de l'œil, celles qui prédisposent le plus aux accidents sympathiques, à tel point même que jusqu'à ces dernières années les auteurs les plus compétents en pareille matière ne reconnaissaient pas d'autre cause de sympathie et regardaient cette complication comme fatale à la suite des lésions de cette région. Nous n'en voulons pour preuve que cette proposition émise, en 1869, par Mooren : « Toute inflammation dans le domaine du tractus uvéal, abstraction faite de sa cause originelle, peut produire des altérations sympathiques, soit qu'elle se présente immédiatement comme cyclite, soit qu'elle ne prenne ce caractère que dans la suite. Chaque jour nous avons l'occasion de vérifier l'infaillibilité de cet aphorisme. » On trouvait d'ailleurs l'explication bien simple de cette fréquence exceptionnelle dans la richesse remarquable du corps ciliaire en éléments nerveux; fait en raison duquel la plus légère altération d'une de ses parties peut entraîner, avec une extrême facilité, l'irritation d'un des nombreux filets terminaux, susceptibles par excel-

lence. Toutefois, bien qu'on soit aujourd'hui parfaitement d'accord sur le danger particulier des lésions de cette partie assez circonscrite du globe de l'œil, nous devons avouer que ceux-là avaient singulièrement exagéré, qui niaient l'influence, sur le développement des accidents sympathiques, des affections des autres régions de cet organe. Deux observations indiscutables de Cohn, de Breslau, recueillies en 1871, démontrèrent avec la plus grande évidence qu'une lésion limitée, dans un cas, à la région péripapillaire, et dans l'autre au voisinage de la macula, pouvait déterminer l'éclosion rapide de phénomènes sympathiques, bien que le corps ciliaire fût absolument intact. Depuis, bien d'autres faits analogues sont venus confirmer cette vérité, et il n'est plus un chirurgien qui ne soit actuellement de l'avis de Rossander, quand il prétend que « toute irritation prolongée d'un œil, déterminée par une maladie des parties constituantes du bulbe, quelles qu'elles soient, peut donner lieu au développement de la sympathie sur l'autre œil, sans que pour cela il soit nécessaire que le corps ciliaire y prenne part ». Les exemples, très nombreux dans la science, de corps étrangers profonds du bulbe donnant lieu, après un temps plus ou moins long, à des troubles ou à de véritables affections sympathiques du côté opposé, nous en fournissent chaque jour de nouvelles preuves.

Il n'est même pas jusqu'aux corps étrangers du nerf optique qui ne puissent donner lieu à de pareilles complications : témoin le fait emprunté à Butter, dans lequel l'énucléation du globe oculaire, pratiquée pour parer aux accidents survenus du côté opposé, démontra qu'ils avaient pour origine un grain de plomb implanté dans le nerf optique, au voisinage de la papille.

Nous devons faire remarquer cependant que, tout en admettant d'une manière générale la nocuité considérable des corps étrangers profonds de l'organe de la vision, il faut établir une exception en faveur des grains de plomb de petit calibre ; ceux-ci, en effet, de l'aveu de la plupart des ophtalmologistes, et de M. Galezowski entre autres, qui a attiré l'attention sur cette particularité, n'entraînent que fort rarement à leur

suite des accidents dans l'autre œil. Faut-il attribuer cette bénignité relative à leur forme parfaitement arrondie, à leur surface lisse et dépourvue d'irrégularités, ou bien encore à la nature même du métal qui entre dans leur composition ? Nous l'ignorons ; mais nous n'en certifions pas moins la réalité du fait. Car, d'après notre observation personnelle, nous pouvons affirmer n'avoir rencontré qu'un seul exemple d'affection sympathique survenue après des blessures de cette nature, et les cas que nous avons été à même de recueillir ne sont, malheureusement, que trop nombreux. Dans beaucoup d'entre eux même l'accident datait de vingt et trente ans ; ce qui prouve, à n'en pas douter, la tolérance particulière du globe de l'œil pour cette espèce de projectile.

Indépendamment de ces lésions observées assez communément à la chasse, il en est toute une catégorie d'autres, beaucoup plus dangereuses assurément sous le rapport des conséquences et que nous sommes, hélas! trop souvent appelés à constater : nous voulons parler des plaies ou contusions de l'œil par les armes de guerre. Telle est encore, il ne faut pas se le dissimuler, une source très fréquente d'accidents sympathiques, ainsi que le démontrent surabondamment les statistiques suivantes : en effet, sur 254 cas de blessures d'un seul œil, relatés avec détails pendant la guerre de la sécession d'Amérique, 41 fois on vit survenir, du côté opposé, des altérations tellement graves qu'il s'ensuivit une perte rapide et définitive de la vision. Si nous ajoutons que sur ces 254 blessés 20 mouraient dans un très bref délai des suites du traumatisme, il en résulte que 41 fois sur 234 l'organe primitivement intact fut perdu par sympathie, ce qui donne la proportion énorme de 17,52 p. 100. Il ne sera pas inutile, d'ailleurs, de faire remarquer, avec les auteurs de ce véritable monument chirurgical, que « les lésions de l'œil opposé furent moins fréquentes après l'ablation complète d'un œil par balle que dans les cas où des fragments de plomb et de petits projectiles de pistolet étaient logés à l'intérieur même du globe de l'œil ». Ce qui prouve, une fois de plus, soit dit en passant, le danger des corps étrangers

métalliques et à contours irréguliers du globe oculaire.

Les chiffres qui nous sont fournis par Cohn après la guerre franco-allemande de 1870-1871 ne concordent malheureusement que trop avec ceux que nous venons de citer : ils nous montrent, en effet, que sur 5 énucléations pratiquées par ce chirurgien à la suite de traumatisme par éclat d'obus, 2 furent faites pour parer à des accidents sympathiques. D'autre part, nous y voyons que sur un total de 31 cas de blessures d'un seul œil par coup de feu, Cohn a noté 7 fois des troubles sympathiques du côté opposé ; troubles peu graves, il est vrai, mais qui n'en survinrent pas moins réellement quatre ou cinq mois après. D'où l'on est en droit de conclure, à notre avis, que les plaies ou contusions du globe de l'œil par armes de guerre sont très souvent suivies d'accidents à distance.

Nous n'avons rien dit jusqu'ici des affections traumatiques de la conjonctive, par la raison toute simple qu'elles ne sont que bien rarement le point de départ d'irritations sympathiques, et que les observations authentiques qui en ont été rapportées constituent de véritables exceptions : les cas rares de corps étrangers de la conjonctive qui ont tôt ou tard été suivis de pareilles complications sont, à notre connaissance, au nombre de trois ou quatre au plus, et ne font que confirmer la règle que nous venons de poser. On nous objectera peut-être que ces accidents se rencontrent assez fréquemment, ainsi que l'a démontré M. Verneuil en 1874, comme conséquence de l'ectropion, qui occasionne, à n'en pas douter, un véritable traumatisme permanent de la muqueuse oculo-palpébrale ? Mais, tout en admettant comme cause étiologique indiscutable le renversement exagéré de la paupière, fait dont nous avons pu vérifier par nous-même, dans plusieurs circonstances, la parfaite exactitude, nous ne saurions rendre la conjonctive responsable des troubles observés du côté opposé : à notre avis, c'est bien plus dans les désordres qui ne tardent pas à survenir au niveau de la cornée qu'il faut attribuer tout le mal ; car les ulcérations nombreuses et superficielles qu'on observe en pareil cas nous semblent rendre un compte bien suffisant des symptômes auxquels nous faisons allusion.

Après avoir ainsi passé successivement en revue les traumatismes accidentels les plus importants, il nous reste, pour en avoir fini avec cette question intéressante de l'étiologie, à dire un mot des traumatismes chirurgicaux qui peuvent entraîner à leur suite le développement d'accidents sympathiques.

b. Traumatismes chirurgicaux. — Et d'abord peut-on admettre que le tatouage de la cornée puisse, dans certains cas malheureux, être accusé d'une pareille complication? Cette question, que nous soulevons uniquement pour fixer l'attention de nos lecteurs, nous est suggérée par le souvenir d'un malade que nous avons observé avec soin, et chez lequel les troubles sympathiques nous ont paru coïncider exactement avec l'époque de cette petite opération. Bien qu'on ne puisse évidemment pas conclure d'un seul fait, cette coïncidence nous a paru digne d'être signalée. Nous ne citerons qu'à titre d'exception, et comme simple curiosité pathologique, ce fait bizarre, emprunté à Lebrun, d'une piqûre de la conjonctive par une sangsue, et à la suite de laquelle on vit éclater des accidents sympathiques sur le bulbe du côté opposé.

Bien plus fréquents sont malheureusement aujourd'hui les accidents de cette nature observés à la suite de l'irritation produite par le port d'un œil artificiel mal conformé, trop gros ou trop gênant pour le moignon qu'il recouvre : les premiers exemples rapportés par Lawson et par M. Galezowski ont mis ce fait hors de doute, et depuis il est certainement bien peu de spécialistes qui n'aient eu l'occasion d'en recueillir quelque observation. Nous avons personnellement noté deux ou trois fois cet inconvénient de la prothèse, dont il suffit de connaître la possibilité pour parer immédiatement aux dangers qui en résultent.

Si nous passons maintenant aux opérations proprement dites, nous verrons qu'elles peuvent aussi entraîner parfois le développement d'accidents sympathiques : les exemples indiscutables qui en ont été rapportés à la Société ophtalmologique d'Heidelberg, en 1874, ne laissent aucun doute à ce sujet.

L'iridectomie a provoqué quatre ou cinq fois cette compli-

cation redoutable; entre autres, dans un cas d'incision de l'iris pratiquée par Alexander pour entraver la marche d'un glaucome chronique, et dans un second, à la suite d'une iridectomie faite par Meyer pour une synéchie postérieure. Les observations de cette nature sont heureusement tout à fait exceptionnelles.

Bien autrement fréquents sont les états sympathiques qui compliquent les opérations de cataracte : relativement très nombreux autrefois, alors que la méthode par abaissement jouissait d'une certaine faveur, ils n'ont cependant pas complètement disparu depuis l'emploi des nouveaux procédés d'extraction, ainsi que cela ressort du simple aperçu des quelques chiffres suivants, examinés à ce point de vue. Dans une première statistique de Mooren, sur 20 cas d'affections sympathiques, 9 reconnaissaient, à n'en pas douter, pour cause l'abaissement du cristallin; dans une seconde, du même auteur, 7 fois sur 52 on pouvait invoquer la même cause étiologique.

L'extraction à lambeaux a eu aussi ses mécomptes : de Græfe a mis à son actif deux observations d'accidents sympathiques; Arlt a publié un cas de cette nature; Klein en a trouvé en tout cinq exemples dans la littérature médicale; et depuis un nouveau fait, emprunté à Jacobson, est venu porter à six le nombre total des faits scrupuleusement observés.

La méthode d'extraction linéaire a été encore plus cruellement éprouvée, puisque dans le cours de la discussion qui survint à ce sujet au congrès d'Heidelberg, en 1874, 14 accidents de cette nature furent attribués à ce mode de traitement : 2 étaient empruntés à la pratique de Critchett, 3 à Klein (de Vienne), 1 à Schweigger, 4 au professeur Arlt, 1 à Mooren, 1 à Josten (de Munster), 1 à Hänel; Horner, enfin, déclara que sur 630 opérations ainsi pratiquées par lui personnellement il avait observé deux fois des accidents sympathiques. Tous les chirurgiens, d'ailleurs, qui prirent part à la discussion s'accordèrent à reconnaître comme cause immédiate de cette complication la situation trop périphérique de l'incision et

l'enclavement de l'iris ou de la capsule entre les bords de la solution de continuité.

Nous avons ainsi passé en revue les principales espèces d'affections traumatiques du globe de l'œil, accidentelles ou chirurgicales, qui peuvent retentir d'une manière fâcheuse sur son congénère; mais, il ne faut pas s'y tromper, nous n'en avons pas fini avec la partie la plus difficile de notre tâche. Il nous reste, en effet, maintenant à expliquer par quel mécanisme, par quelles voies, de quelle manière, en un mot, une lésion d'un organe de la vision peut ainsi réagir à distance sur celui du côté opposé, primitivement indemne; autrement dit, nous devons aborder actuellement la question épineuse de la pathogénie des états sympathiques.

Pathogénie. — Pour mettre un peu d'ordre et de méthode dans l'exposé qui va suivre et pour rendre aussi claires que possible les théories dont nous aurons à discuter la valeur, nous examinerons successivement chacune des voies de transmission qu'on a tour à tour assignées à l'irritation sympathique, c'est-à-dire les vaisseaux, le nerf optique et les nerfs ciliaires. Nous dirons, chemin faisant, ce qu'il faut penser de chacune d'elles et l'importance qu'il faut lui attribuer.

a. Transmission par les vaisseaux. — Cette première hypothèse consistait à admettre un état congestif du système vasculaire de l'œil primitivement atteint, et, grâce aux nombreuses anastomoses qui l'unissent avec celui du côté opposé, une disposition absolument semblable dans l'organe congénère, d'où l'éclosion d'accidents sympathiques. Mais cette explication, admise à titre d'exception par Mackenzie lui-même, etait tellement en désaccord avec les notions les plus élémentaires de la physiologie pathologique et surtout avec les résultats de l'observation clinique, qu'elle ne donna jamais lieu à la moindre discussion et disparut d'elle-même presque aussitôt après avoir vu le jour. Ce n'est donc que pour la condamner et la rejeter d'une manière définitive que nous en avons dit un mot.

b. Transmission par le nerf optique. — Admise au début à peu près sans conteste, rejetée plus tard presque de parti

pris, cette théorie a compté certainement non moins de défenseurs convaincus que de détracteurs irréconciliables. Imaginée pour la première fois par Mackenzie, qui attribuait au nerf optique une part prépondérante dans la transmission des accidents sympathiques, et qui voyait dans le chiasma l'intermédiaire le plus habituel entre les altérations d'un œil et celles de son congénère, elle fut successivement battue en brèche par Müller en 1858 et surtout par Pagenstecker en 1862 : ce dernier, allant même beaucoup plus loin que ses prédécesseurs, ne craignit pas de refuser absolument à la deuxième paire toute espèce d'influence pathogénique. Czerny le suivit dans cette voie. Par contre, des ophthalmologistes non moins autorisés n'hésitèrent pas à entrer en lice et à se faire les champions de la théorie ainsi momentanément ébranlée : Mooren et Colsmann en Allemagne, Alt en Amérique, pour ne citer que les principaux, se déclarèrent absolument partisans de l'opinion soutenue par Mackenzie, et posèrent en fait que le nerf optique servait, dans la grande majorité des cas, de voie de transmission à l'irritation sympathique. Nous verrons dans un instant, en étudiant l'influence des lésions des nerfs ciliaires, quels sont les arguments opposés par Müller, Pagenstecker et Czerny; nous allons, pour le moment, passer en revue les éléments de la défense.

Partant de ce fait que 79 fois sur 100, il avait constaté, dans des yeux énucléés, à cause d'accidents sympathiques, des lésions anatomiques de la rétine et du nerf optique, et 16 fois seulement pour 100 des altérations de la région ciliaire, Alt se crut tout naturellement en droit de conclure que la transmission avait lieu par le nerf optique bien plus souvent que par les rameaux ciliaires. Trois cas de neuro-rétinite sympathique, qu'il eut l'occasion d'observer personnellement, plaidaient encore en faveur de cette opinion.

Mooren apporte, à l'appui de la thèse qu'il soutient, des exemples non moins intéressants; et fait remarquer, avec beaucoup de raison, qu'il existe aujourd'hui des cas indiscutables et assez nombreux dans la science, d'affections sympathiques, qui ont manifestement pour point de départ une lésion

située en dehors de la région ciliaire, et pour point d'arrivée la papille et la rétine du côté opposé. Les deux observations de Cohn, auxquelles nous avons déjà fait allusion plus haut, et les cas assez fréquents maintenant de névrite, d'atrophie de papille ou de rétinite sympathique, ne laissent aucun doute sur ce mode de transmission. Viennent enfin les faits étudiés par Colsmann, sous le titre de névrite migrante sympathique, et qui paraissent plaider encore plus en faveur de la transmission par les nerfs optiques : il s'agit, en effet, dans l'observation personnelle rapportée par l'auteur, d'un cas où, peu de jours après l'énucléation, nécessitée par une irido-cyclite traumatique avec atrophie du bulbe, l'autre œil, parfaitement sain jusqu'alors, fut pris de neuro-rétinite. Deux autres exemples absolument identiques, empruntés, le premier à Mooren, et l'autre à Müller, lui permirent d'en attribuer la cause à l'inflammation de l'espace vaginal, laquelle, partant du point sectionné, se serait ainsi propagée jusque dans la gaîne du côté opposé. Tels sont, aussi résumés que possible, les principaux arguments invoqués par les partisans de la théorie de Mackenzie; et certes, il faut bien le reconnaître, ils ne sont pas sans embarrasser quelque peu leurs adversaires. Ceux-ci soutiennent bien que, dans les prétendues lésions primitives limitées à la rétine ou au nerf optique, il y avait simultanément, soit une altération du tractus uvéal, méconnue ou invisible à l'œil nu ; soit une irritation transmise jusqu'aux nerfs ciliaires, au travers de la choroïde; mais force est bien de reconnaître, pour quiconque envisage la question sans parti pris, que ce sont là des fins de non-recevoir, et d'admettre comme indiscutable ce mode pathogénique. Nous avons, pour notre compte personnel, eu l'occasion de vérifier trois fois le fait, et il ne saurait, après cette constatation, rester le moindre doute dans notre esprit. Aussi, pour ne pas entrer plus avant dans cette discussion déjà trop longue, conclurons-nous en disant que la transmission des accidents sympathiques par la voie des nerfs optiques, tout exceptionnelle qu'elle puisse être, n'en existe pas moins; et l'on ne saurait, sous peine d'être complètement en désaccord avec les données de l'obser-

vation clinique, la rejeter d'une manière absolue. Il est des cas non douteux qui ne sont justiciables que de cette seule explication.

c. Transmission par les nerfs ciliaires. — La plupart des auteurs s'accordent, en général, pour attribuer à Müller le mérite d'avoir le premier, en 1858, donné à l'irritation des nerfs ciliaires toute l'importance qui lui revient dans la genèse des accidents sympathiques; mais nous devons faire remarquer, avec M. Reclus, que cette théorie, loin d'avoir germé, comme on le prétend, au delà du Rhin, est, au contraire, d'origine toute française, puisque, dès 1849, c'est-à-dire près de dix ans auparavant, Tavignot avait attiré l'attention sur ce mode de propagation. Depuis cette époque, d'ailleurs, elle a toujours eu le talent de captiver les esprits; et l'on peut dire qu'aujourd'hui encore, c'est elle qui semble réunir le plus de suffrages et comprendre la généralité des cas observés. Il résulte, en effet, des travaux de Müller, de Pagenstecker, de Czerny, et de Graefe, en Allemagne, de Desmarres, de Sichel et de Galezowski en France, de Lawson et de Critchett en Angleterre, pour ne parler que des autorités en pareille matière; il résulte, disons-nous, que presque constamment, au moins 95 fois sur 100, la sympathie a son point de départ dans l'irritation d'un des nerfs ciliaires. Nous ne perdrons pas notre temps à fournir les preuves de cette vérité, devenue aujourd'hui presque un axiôme en ophtalmologie; et tellement répandue qu'on est, au contraire, chaque jour, obligé de lutter, comme nous l'avons démontré plus haut, contre l'envahissement qui consiste à n'admettre pas d'autre mode de transmission. La fréquence considérable des accidents sympathiques, à la suite des altérations du tractus uvéal; la constatation directe des lésions des nerfs ciliaires, mises bien souvent en évidence par Müller, Czerny, et tout récemment encore par Goldzieher; le siège constant des points douloureux, localisé par de Graefe au niveau du cercle ciliaire, parlent assez haut, pour qu'il soit inutile d'insister davantage sur ce point. Mais tout n'est pas dit, quand on sait que l'irritation des nerfs ciliaires est la cause la plus ordinaire de ces

complications ; un problème non moins important et beaucoup plus difficile reste encore à résoudre : il s'agit, en effet, de savoir par quel mécanisme cette irritation se transmet à distance; et de rechercher s'il y a simple excitation réflexe dans le département des vaso-moteurs correspondants, ou, au contraire, une véritable névrite, d'abord ascendante, puis descendante des rameaux nerveux qui servent de voies de transmission.

Dans la théorie vaso-motrice, appuyée sur les expériences bien connues de Brown-Séquard et de Tholozan, on admet que l'excitation des extrémités terminales des nerfs ciliaires, transmise directement par ces filets nerveux jusqu'au niveau du bulbe, subit en ce point une véritable réflexion et vient, en suivant un trajet inverse, c'est-à-dire centrifuge, retentir jusque sur les nerfs vaso-moteurs du côté opposé ; d'où résulterait, comme conséquence, une constriction d'abord, puis bientôt une paralysie des vaisseaux du globe de l'œil sympathisé. M. Reclus a même cherché à délimiter, plus exactement qu'on ne l'avait fait avant lui, le chemin parcouru par les excitations centripètes, puis centrifuges ; et en est arrivé à conclure que ces impressions, parties du globe primitivement atteint, franchissaient successivement le ganglion ophthalmique, puis le ganglion de Gasser, et arrivaient ainsi jusqu'au centre de réflexion au niveau du bulbe ; de là la transmission aurait lieu jusqu'à l'œil du côté opposé, par les filets du plexus carotidien et la racine végétative du ganglion ophthalmique. Les troubles circulatoires, consécutifs à cette perversion dans le fonctionnement des nerfs vaso-moteurs, seraient finalement la cause déterminante et immédiate des altérations observées dans le globe de l'œil malade par sympathie. Telle était, jusqu'à ces derniers temps, l'explication la plus généralement admise, celle à laquelle on faisait jouer le rôle le plus important, dans le développement intime des accidents sympathiques : il nous reste à examiner si ces idées théoriques concordent bien avec les données de la clinique. Malheureusement pour ce magnifique échafaudage, il n'en est rien ; car il ne tarde pas à s'effondrer quand on le soumet à une cri-

tique un peu sérieuse. Cette explication, il est vrai, convient parfaitement à toute une catégorie de faits, et trouve, dans bien des cas, une application très rationnelle : elle est, par exemple, seule capable de rendre un compte aussi exact que possible, de ces troubles fonctionnels survenus presque instantanément après le traumatisme, dans l'œil du côté opposé, et alors qu'on note, malgré la plus grande attention, toute absence d'altération matérielle. Cette théorie vaso-motrice, permet encore d'expliquer ces cas assez rares mais parfaitement constatés aujourd'hui, de tétanie artérielle de la rétine ou d'hypérémie des vaisseaux de cette membrane, dont Dransart et Abadie nous ont fourni des exemples indiscutables ; et que Dolbeau caractérisait, pour les distinguer, des noms de forme hypérémique ou congestive et de forme anémique ou atrophique. Mais les limites de cette explication pathogénique ne sauraient s'étendre au-delà ; car, vouloir chercher dans les troubles vaso-moteurs la raison des affections sympathiques proprement dites, serait se lancer de gaieté de cœur dans le doute, dans l'hypothèse. De deux choses l'une, en effet : ou bien on admet que l'excitation réflexe détermine une constriction des vaso-moteurs assez prolongée pour produire des altérations appréciables du globe de l'œil, ce qui est en opposition flagrante avec les notions les plus élémentaires de la physiologie, qui nous enseigne que toute constriction vasculaire est fatalement suivie, dans un très bref délai, d'une dilatation excessive et paralytique. Ou bien, on est obligé de se rejeter, faute de mieux sur cette hypérémie passive ; mais ici nous ferons observer, que de l'aveu même de Charcot, si compétent en pareille matière, l'hypérémie neuro-paralytique n'amène jamais d'altération de nutrition. D'autre part, enfin, cette théorie vaso-motrice est absolument incapable de nous rendre compte de ces lésions tardives, et heureusement assez rares, qui ne surviennent qu'un certain temps après l'énucléation du globe oculaire sympathisant. Force était donc de chercher ailleurs une autre explication, susceptible d'embrasser les variétés auxquelles nous faisons allusion et plus en rapport avec les besoins de la clinique.

M. Reclus a eu, selon nous, le grand mérite de s'engager dans cette voie nouvelle; et la théorie de la névrite ciliaire, qu'il proposa en 1878, sous le patronage de Vulpian, Charcot et Hayem, nous paraît certainement combler une lacune. Non pas que nous voulions la substituer aux autres, ce qui serait un non-sens; mais nous sommes intimement convaincu qu'elle est applicable à un certain nombre de ces cas que nous n'avons pu ranger dans aucune des catégories précédentes, et qui étaient restés jusqu'à présent sans explication rationnelle. Elle seule, tout au moins, nous permet de comprendre ces accidents tardifs qui n'éclatent qu'après l'énucléation de l'œil blessé; mais elle ne saurait convenir assurément à ces observations de tétanie artérielle et de troubles fonctionnels à développement rapide, qui sont justiciables des réflexes vaso-moteurs. Voyons donc en quoi consiste cette théorie de la névrite : elle est basée complètement sur les remarquables expériences de Hayem, et sur les recherches anatomo-pathologiques de Charcot et Vulpian, qui ont démontré que l'irritation prolongée d'un tronc nerveux pouvait y déterminer une névrite ascendante capable de se propager jusqu'à la moelle, et de repasser même, sous forme de névrite descendante, dans le nerf correspondant du côté opposé. Or, appliquant aux rameaux ciliaires les données précédentes, et s'appuyant d'ailleurs sur les lésions constatées dans les nerfs ciliaires, il y a plus de dix ans, par Müller, Pagenstecker et Czerny, M. Reclus fut tout naturellement amené à penser que cette explication pourrait bien s'appliquer à la pathogénie de certains accidents sympathiques. La névrite ciliaire serait ascendante depuis l'œil sympathisant jusqu'au bulbe, passerait en ce point du côté opposé et deviendrait descendante dans les nerfs ciliaires de l'œil sympathisé. Telle est, en résumé, cette théorie nouvelle, assez séduisante au premier abord, et fondée comme on le voit, sur les principes les plus certains de la physiologie pathologique générale. Nous devons à la vérité de dire qu'elle fit son apparition au delà du Rhin en même temps qu'en France, puisque Goldzieher, à la même époque, en donna un exposé très clair et à l'abri de toute contestation.

D'où nous nous croyons en droit de conclure qu'il est absolument impossible de rattacher à un même mode pathogénique les formes si nombreuses et si variées d'accidents sympathiques ; et que chacune d'elles est justiciable d'une explication différente, variable avec la cause qui la produit.

Dans certains cas, la transmission a lieu, d'un nerf optique à l'autre, au niveau du chiasma ; ces faits sont assez rares, il est vrai, mais leur existence est indiscutable.

Le plus souvent c'est par les nerfs ciliaires que l'irritation primitive se transmet à distance ; on peut avoir affaire alors soit à une simple excitation réflexe vaso-motrice, soit au contraire à une véritable névrite. La première explication nous paraît s'adresser tout particulièrement aux troubles fonctionnels passagers et aux formes congestive ou anémique ; la seconde vise principalement les affections sympathiques graves et tardives, assez comparables aux troubles trophiques qui surviennent ordinairement comme conséquences des lésions nerveuses.

Cette question de pathogénie une fois élucidée, nous devons aborder maintenant l'étude non moins complexe et peut-être encore plus importante de la symptomatologie clinique des affections sympathiques.

Symptomatologie. — Il est bon, tout d'abord, de faire remarquer que ces accidents débutent à une époque absolument indéterminée, variable entre deux ou trois jours et 54 ans (Gayet) ; et que, par conséquent, la date de leur éclosion après le traumatisme ne saurait être invoquée en aucune façon comme signe, même secondaire, de la sympathie. Nous accordons beaucoup plus d'importance au siège affecté par l'altération sympathique ; car il est aujourd'hui parfaitement constaté que les irritations de cette nature ont une prédilection tellement marquée pour le tractus uvéal, que 19 fois sur 20 environ, elles se traduisent sous la forme d'iritis, d'irido-cyclite, d'irido-choroïdite ; mais il ne faut pas oublier cependant que Rossander, tout en admettant cette fréquence, n'en a pas moins démontré l'influence que pouvait exercer sur la localisation de l'affection une lésion préalable du globe de

l'œil sympathisé ; et qu'il a été amené à conclure, en définitive, que c'est toujours par le *locus minoris résistantiae*, que débutent les états sympathiques. Par conséquent, pas plus le siège que l'époque du début de l'affection ne constituent des symptômes d'une valeur incontestable : seule la connaissance exacte et approfondie des phénomènes nombreux et variés qui peuvent survenir, comme conséquence de cette irritation à distance, est capable d'éclaircir le diagnostic. Aussi, la symptomatologie proprement dite doit-elle, à notre avis, comprendre avant tout l'ensemble des formes bizarres et multiples qu'est susceptible de revêtir ce protée qu'on nomme vulgairement ophthalmie sympathique : tel est assurément le point le plus intéressant de cette question.

On peut dire, sans crainte d'être taxé d'exagération, qu'on ne connaissait guère jusqu'à ces dernières années que les états sympathiques caractérisés par une altération anatomique et parfaitement appréciable du fond de l'œil ; quant aux troubles fonctionnels ressortissant de la même cause pathogénique, ils étaient presque complètement négligés ou passés sous silence dans la plupart des traités classiques. Aujourd'hui même encore, malgré les efforts tentés pour établir cette distinction très nette, il faut bien avouer que ces notions sont fort peu répandues, et que pour la plupart des praticiens, l'idée d'accidents sympathiques semble entraîner fatalement à sa suite, comme conséquence, l'existence d'une lésion quelconque, mais toujours perceptible des membranes du globe de l'œil. Aussi ne saurait-on trop réagir contre cette tendance malheureuse qui peut, à un moment donné, faire courir au blessé les dangers les plus sérieux, et inspirer au chirurgien consulté une sécurité trop souvent trompeuse.

Nous diviserons donc les états sympathiques en deux grandes classes comprenant : la première, les troubles fonctionnels, qui ne s'accompagnent d'aucune altération appréciable, du moins à nos moyens d'investigation ; la seconde, les affections sympathiques proprement dites, caractérisées d'une manière constante par des lésions plus ou moins prononcées, il est vrai, mais toujours faciles à reconnaître. Parmi ces dernières,

d'ailleurs, il en est quelques-unes qu'on rencontre avec une très grande fréquence, et qu'on peut, à juste titre, considérer comme les formes les plus ordinaires des affections sympathiques ; d'autres, au contraire, se présentent beaucoup plus rarement et constituent des complications tout à fait anormales. Nous aurons donc à passer successivement en revue :

A. Les troubles fonctionnels,

B. Les affections les plus communes,

C. Les formes rares,

qui composent le grand groupe des états sympathiques.

A. — TROUBLES FONCTIONNELS SYMPATHIQUES.

Afin d'établir, comme le dit M. Cuignet, une classification plus en rapport avec les faits, plus convenable pour l'étude et plus exacte pour l'enseignement, nous ne saurions mieux faire que d'emprunter celle-là même qui a été proposée tout dernièrement par ce savant ophthalmologiste. Nous diviserons donc, avec lui, ces troubles en : troubles de sécrétion, de mouvement, d'accommodation, de perception, troubles névrosiques et troubles névralgiques. Quelques mots, du reste, suffiront à expliquer ce qu'il faut entendre par chacune de ces expressions, sans qu'il soit besoin d'insister beaucoup à ce sujet.

1° *Troubles de sécrétion*. — *a*. Le larmoiement qui survient dans un œil à la suite de l'irritation, même assez légère, de son congénère, est un phénomène parfaitement connu aujourd'hui; quand il n'est que passager, il mérite à peine de fixer l'attention ; mais il peut, par sa persistance et par son abondance, devenir un symptôme inquiétant. Il démontre, tout au moins, que l'organe primitivement blessé retentit d'une manière fâcheuse sur celui du côté opposé ; et ce simple avertissement doit mettre sur ses gardes le chirurgien consulté, et lui faire redouter, dans un délai plus ou moins rapproché, l'éclosion d'accidents plus redoutables.

b. Un symptôme, de tout point comparable à l'excitation anormale de la glande lacrymale, est celui qui résulte de

l'hypersécrétion sympathique des humeurs intra-oculaires : ces troubles, il est vrai, passent assez souvent complètement inaperçus, mais ils ne sauraient échapper à un esprit prévenu de la possibilité du fait. L'aspect particulièrement brillant du globe de l'œil, l'augmentation de tension de cet organe, et la paresse du sphincter pupillaire d'une part; d'autre part, la sensation de pesanteur accusée par le malade, au niveau de la région périorbitaire, et celle d'un léger brouillard placé au-devant des objets, sensation du reste plus accusée à certains moments de la journée, le soir principalement, ne laissent aucun doute sur l'existence de cette augmentation de sécrétion.

2° *Troubles de mouvement*, — *a*. Les spasmes des paupières, symptomatiques d'un état sympathique, constituent un phénomène tellement connu et si généralement admis aujourd'hui, que nous n'y insisterons pas ; nous ferons simplement observer que ces clignements peuvent survenir d'une manière passagère, ou, au contraire, persister pendant plusieurs jours, plusieurs mois et même plusieurs années, sous forme de tic fort gênant pour le patient.

b. Il n'en est pas de même des troubles observés dans les mouvements du globe oculaire lui-même, troubles ignorés jusqu'au jour où M. Cuignet a, le premier, attiré l'attention sur ce point, et qui consistent dans un nystagmus horizontal, vertical ou rotatoire; cette sorte d'ataxie du bulbe pouvant d'ailleurs affecter le type continu ou intermittent. Un exemple indiscutable de la première variété a été rapporté par cet ophthalmologiste distingué. Quant au nystagmus passager, beaucoup plus fréquent, « il se déclare tantôt pendant l'état inflammatoire du début, tantôt pendant les rechutes, et alors il peut être continuel, tant que les yeux restent ouverts; ou existe seulement au soleil et au grand jour; ou exclusivement quand le sujet fixe, ou quand il ressent une vive émotion. »

3° *Troubles de l'accommodation*. — Bien mieux connus sont les troubles fonctionnels qui surviennent par sympathie du côté de l'appareil de l'accommodation; et ce symptôme est certainement celui auquel on fait le plus souvent allusion

quand on parle d'ophthalmie sympathique sans lésion.

a. On peut dire d'ailleurs, d'une manière générale, que presque toujours il s'agit, en pareil cas, d'une simple parésie ou d'une paralysie incomplète du muscle accommodateur; la fatigue, la sensation toute spéciale de tension périorbitaire, l'amblyopie et le larmoiement qu'occasionne la lecture ou toute espèce de travail appliqué, démontrent amplement qu'on a bien réellement affaire à une asthénopie à forme presbyopique.

b. Toutefois, la sympathie peut aussi se traduire par un spasme du muscle ciliaire circulaire, par la production d'une myopie momentanée, plus ou moins prononcée, mais cependant parfaitement appréciable : M. Cuignet déclare en avoir rencontré plusieurs exemples; et une observation de cette nature, absolument concluante, a été rapportée en 1875 par le Dr Reich, de Saint-Pétersbourg.

c. M. Cuignet, poussant même beaucoup plus loin encore l'analyse clinique, n'hésite pas à attribuer au même effet sympathique certains troubles d'accommodation se produisant dans l'œil sain, sous forme d'astigmatisme. « Ils ont, dit-il, pour premier caractère de faire percevoir les horizontales et les verticales inégalement; pour second, de varier avec certains moments de la journée, avec le repos ou la fatigue des yeux, avec certaines excitations de régime, avec les souffrances ou le calme dans l'œil malade; de s'accroître peu à peu, et d'être plus généralement du genre presbytique ou hypermétropique. Aussi, ces sujets se plaignent-ils de lire tantôt mieux, tantôt moins bien, de reconnaître les personnes qui passent à des distances qui varient selon le degré variable de l'astigmatisme. Il est évident que de pareils effets gisent exclusivement dans l'appareil accommodateur et qu'ils dépendent de l'œil malade. » La lecture de ce passage, que nous avons à dessein reproduit textuellement, ne saurait évidemment laisser le moindre doute sur la réalité de pareils troubles sympathiques.

4° *Troubles dans les perceptions.* — Nous comprendrons sous cette dénomination l'ensemble des troubles fonction-

nels sympathiques, caractérisés par la diminution plus ou moins considérable de l'acuité visuelle, par le rétrécissement concentrique du champ de la vision, et par l'interruption ou la disparition momentanée des sensations objectives.

a. La première forme est connue depuis quelque temps déjà ; car dans plusieurs observations, parfaitement explicites sous ce rapport, il est question d'abaissement de l'acuité visuelle survenue dans un œil plus ou moins longtemps après la blessure de son congénère. Les degrés de cette amblyopie sont d'ailleurs très variables ; ils consistent le plus habituellement dans une simple perturbation sensorielle, analogue à celle qui se produit chez les personnes d'un certain âge, et qui, dans tous les cas, n'est susceptible d'aucune correction par les verres ou de toute autre manière. Parfois même ces troubles sont assez accentués pour faire croire au patient que tous les objets qui l'entourent sont dans un brouillard permanent.

b. L'état sympathique survenant sous forme de rétrécissement concentrique du champ visuel (en dehors de toute lésion appréciable, bien entendu), quoique beaucoup plus exceptionnel, ne saurait cependant être mis en doute, ainsi que le prouvent les quelques observations réunies par Brecht, de Berlin, dans le tome XX des *Archives d'ophthalmologie*. Ayant eu, en effet, l'occasion de rechercher, à propos d'un fait personnel d'amaurose sympathique de l'œil droit, avec rétrécissement du champ visuel, et consécutive à la présence d'un corps étranger dans le bulbe du côté opposé, les cas analogues déjà publiés dans la science, Brecht en arriva tout naturellement à conclure, avec Mooren, qui en avait observé plusieurs exemples, que c'était bien là réellement une forme spéciale, particulière, et « qu'il ne faut pas confondre ces troubles sympathiques, qui se manifestent ainsi sous forme d'une diminution d'étendue du champ visuel, avec ceux qui sont liés à une excavation de la papille. »

c. A côté des troubles précédents, trouvent leur place toute naturelle ceux non moins curieux et non moins intéressants que Liebreicht a décrits en 1863, sous le titre d'interruption

ou de disparition de la vision par intervalles limités, et qui présentent des caractères cliniques absolument définis. La vision centrale, en effet, a conservé son acuité à peu près normale ; mais un obscurcissement plus ou moins complet vient de temps en temps occuper le champ visuel, pendant quelques secondes, une ou deux minutes, et cacher ainsi les objets qui réapparaissent, dans l'intervalle, avec une netteté parfaite.

Il est bien certain que, dans tous les cas de cette nature, il s'agit de troubles circulatoires survenus dans les départements correspondants de la rétine ; mais, jusqu'à présent, ces perturbations vaso-motrices échappent, en général, à nos moyens d'investigation. Toutefois, deux ou trois observations, parfaitement authentiques de tétanie artérielle ou d'hypérémie rétinienne, reconnue à l'aide de l'ophthalmoscope, nous prouvent que c'est dans cette voie qu'il faut, désormais, diriger nos recherches.

5° *Troubles névrosiques.* — Les troubles sympathiques qui composent ce groupe, consistent uniquement dans une excitabilité anormale et exagérée de la rétine, se traduisant à l'extérieur : par une sensation désagréable au contact de la lumière, par une durée plus grande dans la persistance des images qui ont impressionné cette membrane nerveuse, et, enfin, par une confusion momentanée dans la perception des couleurs. Ces trois formes intéressantes, tout en se présentant, comme nous allons le dire, avec une fréquence bien inégale en clinique, n'en méritent pas moins une sérieuse attention.

a. La photophobie, bien certainement, est un des symptômes les plus ordinaires de l'irritation sympathique ; et l'on peut même affirmer, sans crainte de se tromper, qu'il est de tous celui qu'on rencontre le plus habituellement. Aussi, en raison même de cette fréquence relative, la photophobie ne doit-elle inspirer de sérieuses inquiétudes que quand elle acquiert un certain degré de persistance et d'intensité. Elle prouve, dans tous les cas, que l'œil, primitivement atteint, exerce une influence nuisible sur son congénère ; et doit, toujours, faire songer à une intervention active, dans un délai plus ou moins rapproché.

b. L'irritabilité rétinienne, proprement dite, constitue la seconde forme des troubles névrosiques sympathiques : elle peut, oui ou non, s'accompagner de photophobie; mais il est est bon de noter, toutefois, qu'elle se présente assez souvent complètement isolée. Elle est surtout caractérisée par ce fait : que l'impressionnabilité de la rétine paraît très sensiblement exaltée, et que cette membrane nerveuse perçoit plus vivement et conserve plus longtemps les impressions lumineuses qu'à l'état normal. En un mot, on a affaire à une véritable hyperesthésie sensorielle, que les malades accusent très bien, en disant qu'il leur semble encore voir les objets qu'ils viennent de regarder, alors même que ceux-ci ont déjà disparu depuis quelque temps. Par exemple, pour nous servir de la comparaison de M. Cuignet, certains d'entre eux se plaignent de voir contre un mur la flamme d'une bougie fixée un instant, puis abandonnée pour regarder contre ce mur.

c. Dans d'autres circonstances, enfin, les troubles observés, dans le fonctionnement physiologique de la rétine, se traduisent par des phénomènes de dyschromatopsie, susceptibles d'ailleurs de varier, eux-mêmes, presque à l'infini. C'est ainsi que tantôt l'œil sympathisé ne distinguera plus que certaines couleurs, à l'exclusion de toutes les autres; que tantôt, il se méprendra sur la nature des différentes teintes soumises à son examen et les confondra les unes avec les autres; que parfois, enfin, il aura perdu toute notion de la sensation chromatique, et verra tout en gris, en rose, etc. Et ce qui prouve bien, qu'on a réellement affaire à des accidents sympathiques, c'est que ces phénomènes n'existaient pas avant, et cessent un peu avant ou après la fin de la maladie de l'œil, qui a ainsi reporté certaines influences sur l'autre.

M. Cuignet a eu l'occasion de noter plusieurs fois cette espèce particulière de trouble sympathique, et nous en avons nous-même rapporté un exemple emprunté à M. Favre, de Lyon, en parlant de la dyschromatopsie traumatique.

6° *Troubles névralgiques*. — Nous n'insisterons pas sur cette forme particulière, admise aujourd'hui sans conteste, et

dont on trouve la première indication dans le travail de Tavignot, publié en 1849. Qu'il nous suffise de dire que ces névralgies réflexes affectent le plus souvent le trajet bien connu des ramuscules ciliaires; assez fréquemment les branches des nerfs sus-orbitaires; et plus rarement, mais quelquefois cependant, la plus grande partie des rameaux de la cinquième paire. Quand ces douleurs à type névralgique atteignent un certain degré d'intensité et de persistance, elles méritent une sérieuse attention et doivent toujours éveiller les soupçons.

7° *Troubles photopsiques.* — On range dans cette catégorie deux formes principales de phénomènes sympathiques, comprenant : d'une part, les troubles phosphéniques; et, d'autre part, les troubles photopsiques proprement dits.

a. Les premiers consistent dans une exaltation des phosphènes, déterminés artificiellement; dans leur production plus rapide, plus facile et plus accentuée tout à la fois. Un malade, qui, avant l'accident, avait beaucoup de peine à rendre compte des impressions qu'il ressentait, quand on examinait ses phosphènes, accuse dès lors cette sensation avec la plus grande netteté et les perçoit pendant un temps relativement considérable. Chez quelques-uns d'entre eux, même, les simples mouvements brusques du globe de l'œil suffisent à en provoquer l'apparition.

b. Quant aux troubles photopsiques purs, ils sont caractérisés, comme on sait, par la sensation subjective d'étincelles, de lueurs, d'éclairs, survenant spontanément et en dehors de toute cause provocatrice. Ils démontrent, comme toutes les autres formes que nous venons de passer en revue, que la rétine, tout en ne présentant aucune altération appréciable, n'en est pas moins le siège d'une irritation particulière, survenue par le fait et comme conséquence de la lésion du globe de l'œil du côté opposé, puisque tous ces phénomènes disparaissent, en général, avec la suppression de la cause qui leur a donné naissance.

Malgré tout le désir que nous avions d'être bref, nous nous sommes, à dessein, arrêté avec insistance sur l'histoire de ces troubles fonctionnels, par la raison toute simple qu'on n'at-

tache pas à la plupart d'entre eux la réelle importance qu'ils méritent, et que quelques-uns même sont encore aujourd'hui un sujet de discussion. Aussi n'hésiterons-nous pas, avant de passer à l'étude des affections proprement dites, à résumer, sous forme de tableau le groupe que nous venons de décrire :

TABLEAU A.

TROUBLES FONCTIONNELS SYMPATHIQUES.	1° Troubles de sécrétion. . . .	*a.* — Larmoiement. *b.* — Hypersécrétion des humeurs intraoculaires.
	2° Troubles de mouvement. . . .	*a.* — Spasmes de l'orbiculaire. *b.* — Nystagmus horizontal, vertical ou rotatoire.
	3° Troubles de l'accommodation.	*a.* — Presbyopique. *b.* — Myopique. *c.* — Astigmatique.
	4° Troubles dans les perceptions.	*a.* — Amblyopie. *b.* — Rétrécissement concentrique du champ visuel. *c.* — Disparition de la vision par intervalles.
	5° Troubles névrosiques	*a.* — Photophobie. *b.* — Irritabilité rétinienne. *c.* — Dyschromatopsie.
	6° Troubles névralgiques. . . .	*a.* — Des nerfs ciliaires. *b.* — Des nerfs sus-orbitaires. *c.* — Des branches de la 5e paire.
	7° Troubles photopsiques. . . .	*a.* — Phosphéniques. *b.* — Photopsiques proprement dits

Les états sympathiques caractérisés par une lésion anatomique parfaitement appréciable, et que, pour ce motif, nous désignerons sous le nom d'affections sympathiques, vont maintenant nous occuper à leur tour.

B. AFFECTIONS SYMPATHIQUES.

On les a distinguées, comme nous l'avons déjà dit plus haut, en formes communes et formes rares : nous ne voyons aucune raison pour rejeter une pareille division, qui offre, au contraire, un certain avantage pratique ; aussi passerons-nous successivement en revue chacune de ces affections, dans l'ordre que nous venons d'indiquer.

I. Formes cutanées.

a. Acné, acné-chloroïde, acné-cyclite plastique. — Si nous résumons, comme nous avons décrit les inflammations de l'œil, de la chorioïde et du corps ciliaire, ce n'est pas, comme on pourrait le croire au premier abord, pour nous conformer à l'usage, mais bien pour répondre aux besoins de la clinique qui nous démontre qu'il est absolument impossible de séparer, d'isoler les affections cutanéo-oculaires de ces différentes membranes, que l'attention délicate primitivement, tantôt par l'iris, tantôt par la chorioïde, plus souvent encore par le corps ciliaire, nous ne voulons pas à discuter cette proposition, mais ce que nous pouvons affirmer, c'est que cette altération ne reste pas longtemps ainsi limitée, et qu'elle ne tarde pas à envahir toute l'étendue du tractus uvéal, de sorte que, comme le fait justement remarquer Ignaux, il est bien d'avoir une cyclite, une iritis ou une chorioïdite indifféremment, on a affaire à une irido-cyclo-chorioïdite, avec prédominance du fait sur les symptômes. Nous devons ajouter dès à présent que cette forme plastique, qui malheureusement se rencontre assez souvent, l'opinion contraire, est aussi la plus grave de toutes les altérations iriques, et ne mérite que trop la dénomination de « forme maligne » par laquelle on la désigne bien souvent. Elle est caractérisée, comme on sait, par une douleur en général très violente, ayant son siège au voisinage de la région ciliaire et au pourtour de l'orbite, par une injection prédominante très intense, accompagnée généralement d'un chémosis assez prononcé, par un trouble extrêmement rapide des humeurs aqueuses et vitrée, mais surtout par la production d'exudats plastiques qui ne tardent pas à envahir complètement l'ouverture pupillaire et la plus grande partie des chambres antérieure et postérieure. L'iris prend un aspect spongieux, élargi et à contours ondulés, l'opacité de la cornée, de manière à rendre intransparente, le corps vitré, dont la rétinite est définitivement

entravée, subit un ramollissement presque instantané, d'où, comme conséquence immédiate, le décollement de la rétine et l'atrophie fatale du globe de l'œil. Et il ne faudrait pas croire que de pareils désordres demandent un certain temps pour se produire : le plus souvent, malheureusement, dans l'espace de quelques jours, c'en est fait de l'organe de la vision, ainsi affecté sympathiquement.

b. Irido-cyclo-choroïdite séreuse. — Cette seconde forme, beaucoup moins grave que la précédente, est malheureusement loin d'être aussi fréquente : Mooren, en effet, prétend ne l'avoir rencontrée qu'une fois sur 116 observations; et M. Laqueur une fois sur 30. Nous devons ajouter toutefois que de Græfe et Pagenstecker disent l'avoir notée beaucoup plus souvent. Les symptômes de cette affection, qui affecte d'ailleurs une marche moins brutale, moins foudroyante que la forme plastique, ne sont autres que ceux du glaucome aigu : le larmoiement, la photophobie, un léger degré d'injection périkératique, le trouble de l'humeur aqueuse et de l'humeur vitrée, la dilatation de la pupille et la paresse de l'iris, l'augmentation de la tension intraoculaire, tels sont les principaux caractères qui ne laissent aucun doute sur l'existence de l'irido-choroïdite séreuse sympathique. Nous n'insisterons donc pas davantage sur cette question pour aborder de suite la description des accidents sympathiques à formes rares.

II. FORMES RARES.

a. Kératite sympathique. — L'existence de l'inflammation de la cornée d'origine sympathique, longtemps mise en doute, ne saurait aujourd'hui soulever la moindre discussion. Nous ne croyons même pas trop nous avancer en disant que, depuis le jour où l'attention a été attirée sur ce point, en 1864, par les observations intéressantes de Rheindorf et de M. Galczowski, le nombre des cas de cette nature a toujours été en augmentant. Nous n'en voulons pour preuve que les quelques chiffres suivants : sur les 36 observations inédites rapportées par M. Reclus, dans sa thèse d'agrégation, nous

trouvons signalé 5 fois le développement d'accidents inflammatoires du côté de la membrane transparente; ce qui donne, il faut le reconnaître, une proportion bien au-dessus de la moyenne générale. Nous ajouterons d'autre part, que Rossander en a observé un cas, et que ces jours derniers encore M. Coursserant en a publié deux exemples authentiques; nous avons eu nous-même l'occasion d'en rencontrer deux cas à la clinique : ce qui porterait, en somme, à une dizaine le nombre total des faits recueillis depuis les communications de M. Galezowski et de Rheindorf sur cette question.

Ces kératites sympathiques peuvent d'ailleurs affecter les formes les plus variées; mais celles qu'on trouve signalées le plus habituellement sont, par ordre de fréquence : la kératite ulcéreuse ou phlycténulaire, la kératite ponctuée et la kératite vasculaire. Inutile de dire que ces affections présentent les caractères ordinaires et bien connus des inflammations de la cornée en général, et n'en diffèrent guère que par la cause étiologique; ce qui nous dispensera d'entrer dans de plus longs développements à ce sujet.

b. Troubles vasculaires de la papille, d'origine sympathique. — Ces troubles bizarres, qui n'ont guère encore été signalés que par MM. Dransart et Abadie, méritent d'autant plus d'attention qu'ils constitueraient pour ces auteurs la première phase et comme la première étape de lésions plus profondes et infiniment plus dangereuses : nous voulons parler de la névrite optique et de l'atrophie papillaire.

Ils consistent uniquement dans des troubles circulatoires, parfaitement appréciables à l'ophthalmoscope, au niveau de l'émergence du nerf optique : les vaisseaux n'ont plus leur calibre normal; les veines sont tortueuses et congestionnées; les artères, au contraire, considérablement rétrécies, presque filiformes, même complètement exsangues par places; on a affaire, en un mot, à une véritable tétanie des branches de l'artère centrale de la rétine. Si, comme le prétend M. Dransart, et comme semble le croire aussi M. Abadie, cette forme d'affection sympathique, loin d'être rare se rencontre, au contraire, avec une certaine fréquence; si surtout elle entraîne

les conséquences fatales auxquelles nous avons fait allusion il y a un instant, on ne saurait en rechercher les symptômes avec une attention trop minutieuse. Il sera donc prudent, jusqu'à plus ample informé, de diriger son examen vers cette partie du fond de l'œil, et d'intervenir en conséquence.

c. Névrite optique sympathique. — L'existence de la névro-rétinite sympathique ne saurait plus aujourd'hui soulever la moindre discussion, attendu que les observations de cette nature, tout exceptionnelles qu'elles puissent être, n'en sont pas moins très probantes et absolument démonstratives. Déjà en 1876, dans une communication faite sur cette forme particulière d'affection sympathique par Alt, au congrès ophthalmologique américain, ce spécialiste distingué avait pu en réunir 7 exemples, dont 4 empruntés à la littérature médicale et rapportés par de Græfe et Pooley; les 3 autres, encore inédits, avaient été recueillis dans les cliniques de Gruening, de Knapp et d'Alt lui-même. Or si nous ajoutons aux observations précédentes celle publiée, en 1873, dans la thèse de M. Dransart, et qui n'a pas été, par oubli sans doute, comprise dans cette statistique ; ainsi que le cas non moins intéressant rapporté par M. Galezowski dans le recueil d'ophthalmologie de 1877, on voit qu'il existe au total dans la science au moins 9 exemples non douteux de névrite optique sympathique. Cette affection, d'ailleurs, présente des symptômes de tout point identiques à ceux de la névrite optique en général : trouble avec exsudats péripapillaires, projection en avant de la papille, dilatation et varicosités des veines, diminution du calibre des artères, sensation de brouillards devant les objets, rien ne manque au tableau classique de cette maladie; et, si n'était la connaissance exacte de la cause étiologique, la méprise serait inévitable. Malheureusement aussi la terminaison la plus habituelle est pour cette forme, comme pour les autres, l'atrophie définitive de la papille; à moins qu'on n'arrive, par un traitement rapide et énergique, à supprimer le point de départ de l'irritation sympathique. Nous avons pu vérifier l'exactitude entière de cette description, précisément sur le malade, dont l'observation a été publiée par M. Gale-

zowski, et que nous avons suivi personnellement pendant plus d'une année.

d. Atrophie sympathique du nerf optique. — Nous avons dit, il n'y a qu'un instant, en parlant de la névrite sympathique, que l'atrophie de la papille pouvait malheureusement en être la conséquence à courte échéance; aussi ne reviendrons-nous pas actuellement sur cette forme d'atrophie par névrite. Les cas que nous allons envisager maintenant sont ceux dans lesquels l'atrophie survient d'emblée, sans inflammation préalable, apparente du moins, et qu'on désigne pour ce motif du nom d'atrophie simple de la papille. Les exemples, comme on va le voir, n'en sont pas très nombreux. Rondeau cite bien, il est vrai, deux observations dans lesquelles on pouvait constater cette lésion avec la plus grande facilité; M. Dransart en a rapporté également deux exemples, recueillis à la clinique de M. Abadie; mais nous ferons remarquer, avec ces auteurs eux-mêmes, que cette affection était loin, dans les quatre cas auxquels nous faisons allusion, d'exister à l'état de simplicité. Toujours il y avait quelque complication du côté du tractus uvéal : décollement de la rétine et choroïdite dans les deux cas de Rondeau; iritis et opacité du cristallin dans ceux de M. Dransart. Seule l'observation rapportée par Mooren, nous paraît être un type d'atrophie sympathique survenue en dehors de toute complication. Nous devons ajouter, enfin, que nous avons eu personnellement, il y a un mois à peine, l'occasion de rencontrer un fait absolument identique : il s'agissait, en effet, d'une jeune dame de 28 ans, dont l'œil gauche, perdu depuis douze ans, était transformé en un moignon assez volumineux et douloureux au moment de notre examen ; la vision de l'œil droit, intacte pendant très longtemps, avait baissé d'abord peu à peu, il y a environ un an ; mais l'amblyopie s'était beaucoup accentuée depuis trois ou quatre mois, au point que l'acuité visuelle n'était plus que de 1/8. Or les symptômes, tant objectifs que subjectifs, que nous avons constatés, n'ont laissé aucun doute dans notre esprit sur l'existence d'une atrophie simple de la papille, développée par sympathie. Nous ajouterons, d'ail-

leurs, pour donner plus de poids à notre diagnostic, qu'il a été vérifié, le jour même, par M. Galezowski. Nous conclurons donc, en disant : que cette forme, le plus souvent combinée à d'autres affections du tractus uvéal, peut cependant se présenter isolément, comme phénomène sympathique; et mérite d'autant plus de fixer l'attention, qu'elle se développe plus insidieusement et entraîne presque toujours à sa suite les plus fâcheuses conséquences.

e. Excavation sympathique du nerf optique. — Nous en dirons tout autant de l'excavation de la papille qui survient par sympathie, et dont l'existence nous paraît absolument démontrée par les quelques observations suivantes, recueillies à grande peine dans la littérature ophthalmologique. De Graefe parle d'un œil droit, dans lequel on trouvait une excavation de la papille et une hypérémie veineuse de la rétine. Il y avait de l'amblyopie et un rétrécissement considérable du champ visuel. Une amélioration très prononcée fut le résultat de l'énucléation du globe oculaire du côté opposé. Rondeau rapporte une observation d'état glaucomateux sympathique, caractérisée par une hypérémie et une excavation de la papille, dont les bords étaient confondus avec la coloration rouge uniforme du fond de l'œil. Mooren déclare avoir été obligé deux fois de pratiquer l'énucléation pour combattre l'excavation sympathique de la papille. Horner, enfin, a cité un fait analogue à la Société de Heidelberg en 1863. Force est donc bien, malgré sa rareté, d'admettre la réalité de cette affection, et d'en rechercher l'existence toutes les fois que l'augmentation anormale de la tension intraoculaire peut faire craindre une pareille complication.

f. Rétinite et rétino-choroïdite sympathiques. — Les affections qu'on voit survenir, par sympathie, du côté de la rétine, peuvent affecter, comme siège exclusif, les éléments de cette membrane ou se traduire en même temps par des altérations parfaitement appréciables du stroma choroïdien ; d'où la distinction toute naturelle qu'on a cherché à établir entre la rétinite proprement dite et la rétino-choroïdite sympathique. Les quelques observations indiscutables de cette nature, qui ont

été rapportées, depuis quelques années, ne laissent aucun doute sur l'existence de l'une et de l'autre de ces complications.

De Graefe a publié un exemple de rétinite, caractérisée par une flexuosité considérable des veines de la rétine, avec augmentation de leur calibre, et par un trouble diffus de la transparence de cette membrane, qui voilait complètement la limite choroïdienne de la papille. La rétine présentait un aspect œdémateux et grisâtre, surtout marqué le long des gros vaisseaux. Les troubles fonctionnels consistaient dans une diminution de l'acuité visuelle, dans une torpeur assez prononcée de la rétine, et dans un affaiblissement de la vision excentrique, au niveau de la moitié interne principalement.

Rheindorf a observé un fait analogue, dans lequel le malade accusait une diminution assez sensible de la vue, en même temps que la sensation de troubles photopsiques et de brouillards devant les objets : or, l'examen ophthalmoscopique, permit de reconnaître, tout d'abord, une hypérémie anormale de la rétine et de la choroïde, surtout marquée au pourtour de la papille. Quelques jours plus tard, le disque optique était fortement vascularisé et présentait une coloration d'un jaune verdâtre.

En 1870, enfin, M. Galezowski, citait l'observation d'un malade dont la rétine était recouverte d'exsudations blanchâtres et d'épanchements sanguins. Après l'extirpation de l'œil blessé, la rétinite guérit, mais en laissant quelques rameaux vasculaires oblitérés.

Les exemples de rétino-choroïdite ne sont pas moins remarquables. Dès 1865, Dolbeau rapportait un cas de rétino-choroïdite sympathique, caractérisée par de nombreux corpuscules du corps vitré et par des amas de dépôts plastiques au fond de l'œil. Les vaisseaux de la rétine ne pouvaient être perçus à la partie inférieure de la papille, masqués qu'ils étaient par une tache blanche exsudative ; en haut existait un décollement très visible de la rétine.

Dans un second fait, emprunté à de Graefe, aux symptômes ordinaires de la rétinite s'ajoutaient des opacités circonscrites

du corps vitré et quelques altérations perceptibles à la périphérie de la choroïde, sous forme de plaques atrophiques; ce qui ne laissait aucun doute sur la lésion simultanée des membranes nerveuse et vasculaire.

g. Décollement sympathique de la rétine. — Il n'est pas jusqu'au décollement de la rétine, dont on ait voulu faire une forme particulière, et tout à fait à part, d'affection sympathique. Les deux observations publiées par Vignaux, les deux empruntées à Rondeau et à Dolbeau, celle non moins remarquable de MM. Boucheron et Trélat, une dernière, enfin, que nous avons recueillie avec notre excellent maître Galezowski, prouvent, en effet, d'une manière certaine la possibilité d'un épanchement sous-rétinien d'origine sympathique. Nous ferons toutefois remarquer que les affections de cette nature trouveraient leur place beaucoup plus naturelle dans la classe des rétino-choroïdites; car il n'est pas douteux, pour nous, que ce décollement survient toujours, par le fait, et comme conséquence de l'altération primitive de la choroïde, et que la rétine ne joue, en réalité, qu'un rôle tout à fait passif. C'est donc uniquement, pour nous conformer à l'usage, que nous lui accordons une place à part.

Nous en avons fini, ainsi, avec la symptomatologie clinique des affections sympathiques; mais, nous pensons qu'il ne sera pas inutile, avant d'aborder la question non moins importante du diagnostic, de réunir dans un tableau d'ensemble, ces formes si nombreuses et si variées, ainsi que nous l'avons fait, d'ailleurs, pour les troubles fonctionnels.

TABLEAU B.

AFFECTIONS SYMPATHIQUES.	1° Formes communes.	*a.* — Irido-cyclo-choroïdite plastique (maligne). *b.* — Irido-cyclo-choroïdite séreuse (bénigne).
	2° Formes rares.	*a.* — Kératites. *b.* — Troubles vasculaires de la papille. *c.* — Névrite optique ou neuro rétinite. *d.* — Atrophie de la papille. *e.* — Excavation du nerf optique. *f.* — Rétinite et rétino-choroïdite. *g.* — Décollement de la rétine.

Nous ajouterons, afin d'être aussi complet que possible, que nous n'avons pas parlé, mais à dessein, de la décoloration des cils comme symptôme des troubles trophiques sympathiques : les faits que Jacobi et Schenkel, ont voulu ranger dans cette catégorie ne nous paraissant pas assez concluants pour mériter une description spéciale.

Diagnostic.—On pourrait penser, au premier abord, d'après les détails circonstanciés dans lesquels nous sommes entré, que rien n'est plus facile à diagnostiquer que ces différents états sympathiques ; et cependant, nous ne saurions trop le répéter, c'est là, bien certainement, la partie la plus obscure et la plus difficile de notre tâche. Il ne suffit pas, en effet, qu'un œil se trouve placé dans les conditions favorables au développement de l'irritation sympathique à distance, pour qu'on soit en droit de rattacher à cette cause les accidents qui peuvent survenir dans cet organe : bien d'autres précautions sont indispensables pour arriver à une conclusion définitive. Ce qu'il faut démontrer avant tout, ce n'est pas tant la coïncidence exacte des lésions observées dans l'œil prétendu sympathisant, et des troubles survenus dans l'organe du côté opposé, que la corrélation intime qui doit exister entre les exacerbations inflammatoires ou douloureuses notées dans le premier et l'apparition ou l'accroissement correspondant des accidents signalés dans le second. La seule constatation, plusieurs fois répétée, de cette alternance entre les améliorations et les rechutes, survenues simultanément dans un œil et dans l'autre, parle déjà très haut en faveur de l'origine sympathique des phénomènes observés.

La question du siège de la douleur ne mérite pas moins d'importance ; et nous ne saurions trop insister, à ce propos, sur le procédé de diagnostic recommandé par de Graefe et mis, au dire de M. Landolt, constamment en pratique à la clinique de Horner. Ce savant ophthalmologiste « met tous ses malades blessés à l'œil, sans exception, dans une chambre obscure : chaque jour il explore avec un stylet mousse le pourtour de la marge cornéale de l'œil indemne ; dès qu'il reconnaît l'existence d'un point douloureux bien localisé

dans une partie quelconque de cette région, le malade est sévèrement averti de la catastrophe qui le menace, on lui annonce le début prochain d'une irido-cyclite sympathique, et l'énucléation est proposée. » Ainsi, le siège spécial de la douleur au niveau de la région ciliaire est déjà, par lui-même, très significatif; mais il acquiert un degré de certitude bien plus grand encore si le point douloureux affecte de part et d'autre, c'est-à-dire dans l'œil sympathisant et dans l'œil sympathisé, une position exactement symétrique.

L'aggravation, sans cesse progressive, des phénomènes pathologiques observés dans l'organe supposé sympathisé, malgré l'intervention thérapeutique la plus rationnelle et la mieux dirigée, sans être une considération absolument concluante, paraît avoir une très grande valeur; et cette marche anormale de l'affection doit à elle seule faire admettre, *à priori*, qu'il s'agit bien réellement d'un état sympathique. La meilleure preuve que nous en puissions donner est la remarquable observation de Mooren, aujourd'hui citée partout, et qui a trait à un sujet syphilitique : cet homme, qui avait eu à plusieurs reprises des poussées successives d'iritis spécifique dans l'œil droit, guéries par un traitement mercuriel, vint consulter Mooren vers 1868 pour une irido-cyclite de même nature; malheureusement il ne voulut pas se soumettre aux prescriptions qui lui furent faites, et l'année suivante le globe de l'œil était complètement atrophié. A cette époque éclatèrent assez brusquement des accidents du côté opposé, accidents que en raison même de leurs caractères, Mooren crut à bon droit pouvoir rattacher à la syphilis. Mais, malgré un traitement antisyphilitique très énergique et suivi, cette fois, par le malade avec la plus scrupuleuse exactitude, l'affection ne faisait qu'empirer de jour en jour : force fut bien de reconnaître alors qu'il avait affaire très probablement à un état sympathique. Et en effet, l'énucléation de l'œil droit, pratiquée sans plus tarder, amena une amélioration très rapide dans l'œil gauche.

Point n'est besoin, d'ailleurs, pour le développement des accidents sympathiques, de la présence du globe de l'œil

justement incriminé; car quelques faits, tout exceptionnels qu'ils puissent être, démontrent, avec une certitude absolue, que la sympathie peut survenir même après l'ablation du corps du délit. Il faudra donc toujours avoir présente à l'esprit la possibilité d'une pareille anomalie, avant de rejeter toute influence sympathique. Les exemples, assez fréquents aujourd'hui, d'irritation à distance, déterminée par le fait seul du port d'un œil artificiel trop gros ou mal conformé, devront aussi peser d'un certain poids dans la balance.

Quelques auteurs, et Critchett en tête, ont voulu voir dans les caractères anatomiques de la lésion, un symptôme pathognomonique de l'affection sympathique ; mais, malheureusement, il est parfaitement démontré aujourd'hui que ce sont là de pures illusions, pratiquement parlant, et qu'il est absolument impossible de conclure, d'après l'aspect seul de l'altération anatomique, à la cause étiologique. Aussi n'insisterons-nous pas sur ces différences purement théoriques.

Ce n'est guère, en somme, que par l'examen attentif et minutieux des conditions multiples auxquelles nous venons de faire allusion ; que par l'analyse exacte des différentes causes étiologiques, et en se basant avant tout sur l'enchaînement des faits, qu'on aura toute chance d'éviter l'erreur. Encore faudra-t-il ne conclure qu'avec la plus grande réserve, surtout dans les cas de simples troubles fonctionnels, tels que larmoiement, photophobie, asthénopie ; et bien s'assurer, avant de prononcer le mot « sympathie », qu'il ne s'agit pas simplement d'un état pathologique, préexistant à l'affection du globe de l'œil du côté opposé, et n'affectant, avec cette dernière, aucun rapport immédiat de cause à effet. Les deux exemples suivants, tirés entre autres de la pratique de M. Cuignet, justifieront amplement notre insistance sur ce sujet, et prouveront certainement avec quelle réserve il faut agir en pareille circonstance. Le premier est celui d'un homme qui avait reçu, six ou huit mois auparavant, une blessure par un éclat de fer à l'œil gauche, suivie de la désorganisation de cet organe. Il se présenta et fut soutenu en justice, non seulement pour la perte de cet œil, mais encore pour une altération

sympathique de la vision de l'autre œil. Or ce second œil, soumis à toutes les épreuves nécessaires pour une constatation précise de son état, ne se trouva atteint que d'hypermétropie congénitale, neutralisée par un verre convexe bien choisi. Un autre malade du même âge à peu près, eut à l'œil droit un abcès total de la cornée, suivi de la perte de la vision, avec leucome adhérent. L'œil gauche fut, peu après, envahi par une blépharo-conjonctivite et par de la kératite superficielle à répétitions, que l'on attribua à l'altération de l'œil droit. On pratiqua l'ablation de ce dernier ; mais l'autre n'en subit aucune amélioration. On ne s'était pas aperçu que les deux yeux étaient affectés de tumeurs lacrymales et des complications qui en sont fréquemment la suite. Les faits de cette nature, qui sont beaucoup moins rares assurément qu'on ne pourrait le supposer, nous prouvent une fois de plus à quelles conséquences fâcheuses le parti pris et les idées préconçues sont susceptibles d'entraîner même les meilleurs esprits. Aussi, la règle pratique par excellence, à tirer de cet enseignement, doit-elle être de ne conclure, dans ces cas obscurs et difficiles, à un trouble sympathique que par exclusion et après avoir successivement examiné l'état de la réfraction et celui des voies lacrymales.

Il ne nous reste plus maintenant, cette question une fois élucidée, qu'à dire quelques mots du pronostic, pour arriver à la question plus importante peut-être encore que les précédentes : nous voulons parler du mode d'intervention thérapeutique.

Pronostic. — On peut dire, d'une manière générale, que tout état sympathique, quel qu'il soit, doit toujours inspirer de sérieuses inquiétudes et faire craindre à un moment donné que la vision compromise seulement en partie ne soit, dans un délai plus ou moins rapproché, complètement abolie. Il existe toutefois une différence très nette, sous le rapport de la gravité, suivant qu'on a affaire à de simples troubles fonctionnels ou aux affections sympathiques proprement dites ; mais ici encore les avis sont partagés et deux camps se trouvent en présence. Certains auteurs, en effet, Donders à leur tête, pré-

tendent que la forme irritative n'est pas susceptible de se transformer en une affection plus maligne ; et déclarent hautement que ces troubles purement fonctionnels sont le plus souvent exempts de tout danger éventuel et de gravité inquiétante, et qu'ils ne sauraient autoriser à des entreprises radicales. Ils établissent cependant une exception pour les cas plus tenaces, dans lesquels l'intensité des douleurs et de la photophobie, la persistance du larmoiement et du spasme des paupières dépasseraient les limites ordinaires et rentreraient, par ce fait même, dans la catégorie désignée par eux pour la distinguer de la précédente, sous le nom de forme grave irritative. Les adversaires de cette opinion, et Rossander en particulier, n'admettent pas une délimitation aussi tranchée entre les troubles fonctionnels et les affections sympathiques proprement dites : pour eux, cette ligne de démarcation serait loin d'être aussi absolue ; et ils démontrent, avec preuves à l'appui, il faut bien en convenir, que ces phénomènes peu graves et dépourvus de toute malignité apparente au début ne sont trop souvent, hélas ! que le prélude d'accidents beaucoup plus sérieux. Comme corollaire, ils arrivent à cette conclusion parfaitement logique, que tout état sympathique, même aussi léger qu'on puisse le supposer dans le principe, fait courir au globe de l'œil, indemne jusque-là, les plus sérieux dangers. Sans entrer ici dans une polémique qui nous entraînerait beaucoup trop loin, nous dirons qu'à notre avis il y a exagération de part et d'autre : sans doute, ces troubles fonctionnels, tant qu'ils restent fort peu accentués, ne présentent pas de gravité absolue et n'exigent pas une intervention immédiate ; mais ils n'en doivent pas moins tenir constamment en éveil le chirurgien consulté, et autorisent, s'ils persistent tant soit peu, à une entreprise radicale. Nous verrons d'ailleurs, dans un instant, que l'énucléation préventive bien comprise, actuellement à l'ordre du jour, semble donner gain de cause aux partisans du traitement actif.

Toute discussion cesse quand il est question d'affections sympathiques proprement dites : tous les auteurs alors s'accordent pour reconnaître la gravité excessive d'une pareille

complication. Mais ici encore il est indispensable d'établir des distinctions variables avec la partie du globe de l'œil qui est affectée sympathiquement, et avec la nature même du processus anatomique qui est la conséquence de cette irritation à distance. Tandis, en effet, que la vision est presque fatalement compromise, quoi qu'on fasse, par le développement de l'irido-cyclo-choroïdite plastique, elle est susceptible d'un rétablissement à peu près complet quand il s'agit d'une simple irido-cyclite séreuse; les formes rares paraissant occuper, dans l'échelle de gravité, le milieu entre ces deux termes extrêmes. Mais, il ne faut pas l'oublier et nous ne saurions trop le répéter, ces conclusions ne sont vraies que dans l'hypothèse d'un traitement parfaitement rationnel et capable de supprimer au plus tôt la transmission, d'un organe à l'autre, de l'irritation qui est la seule cause de tous ces désordres. Reste donc à examiner actuellement la question capitale de l'intervention thérapeutique.

Traitement. — Nous dirons tout d'abord, afin de n'avoir plus à y revenir, quelle est la conduite à tenir à l'égard de l'œil sympathisé; car si l'on est appelé, comme le fait ne se rencontre que trop souvent dans la pratique, seulement après le début des accidents, force est bien, tout en s'adressant, principalement à la cause, de combattre en même temps les effets. Or, dans tous les cas où il s'agira simplement encore de troubles fonctionnels et de douleurs névralgiques, le repos, le sulfate de quinine, et au besoin l'administration du calomel à l'intérieur rempliront toutes les indications. A-t-on affaire, au contraire, déjà au début d'un véritable processus inflammatoire, il faudra recourir d'emblée à l'emploi des antiphlogistiques : l'application, plusieurs fois répétée s'il le faut, de sangsues à la tempe correspondante; des installtiions du collyre à l'atropine, à l'ésérine ou à la pilocarpine, suivant les cas; les purgatifs enfin seront tout naturellement indiqués. Mais où le problème devient plus compliqué, c'est quand on est consulté en pleine évolution d'irido-choroïdite, et qu'on est mis en demeure de se prononcer : faut-il s'abstenir de toute intervention chirurgicale et se contenter simplement des

antiphlogistiques employés avec largesse; ou au contraire pratiquer, comme le conseillent certains auteurs, l'iridectomie, séance tenante? Nous devons avouer que, pour notre compte personnel, nous inclinons fortement vers l'abstention, momentanée du moins; car si l'excision de l'iris a fourni parfois de légères améliorations dans l'irido-choroïdite séreuse, elle n'a donné que de déplorables résultats dans tous les cas où celle-ci affectait la forme plastique. Aussi, lors même qu'on se déciderait pour l'opération, croyons-nous prudent d'attendre pour la pratiquer qu'on ait supprimé depuis quelques jours déjà la cause primitive de l'irritation sympathique; ce qui nous ramène ainsi tout naturellement à rechercher quel est le meilleur mode de traitement applicable à l'œil sympathisant, que nous aurons seul en vue désormais.

Ce ne sont certes pas les procédés qui font défaut, car on serait autorisé jusqu'à un certain point à leur appliquer cette maxime, qui consiste à dire que leur nombre seul prouve leur inefficacité : aussi n'avons-nous ni l'intention ni la prétention de les décrire tous. Nous nous contenterons simplement de passer en revue les principaux d'entre eux, en insistant davantage cependant sur ceux qui peuvent à un moment donné trouver leur application pratique, pour arriver le plus vite possible au seul traitement véritablement actif, c'est-à-dire l'énucléation.

a. Destruction du globe de l'œil sympathisant — S'appuyant sur ce fait d'observation clinique, connu depuis bien longtemps déjà des vétérinaires, qu'il existe chez le cheval une affection des yeux, unilatérale d'abord, mais qui ne tarde pas à gagner l'œil du côté opposé, à moins que l'organe primitivement atteint ne soit rapidement détruit par la suppuration, certains chirurgiens songèrent tout naturellement à essayer sur l'homme l'efficacité d'un pareil procédé. C'est ainsi que Mackenzie chercha à détruire le globe de l'œil à l'aide des caustiques; et que de Graefe proposa de déterminer, au moyen d'un fil de laine passé à l'intérieur même du bulbe, une choroïdite suppurée, dans le but de détruire les nerfs ciliaires, point de départ de l'irritation sympathique.

Mais malheureusement cette méthode fut loin de donner sur l'homme les résultats favorables qu'on en attendait; force fut d'y renoncer, et il n'est plus aujourd'hui un seul chirurgien qui oserait en proposer l'emploi.

b. Évidement du globe de l'œil sympathisant. — Aussi, frappé des inconvénients et des dangers de la panophthalmite qui survenait fatalement comme conséquence de ce mode d'intervention, chercha-t-on à lui substituer un procédé qui, tout en remplissant le même but, exposât à moins d'accidents : l'incision de la cornée, pratiquée, suivant la méthode de Barton, de Manchester, assez largement pour permettre l'évidement complet du globe de l'œil ; et mieux encore, l'excision d'une partie ou de la totalité de la membrane transparente, d'après le procédé de Taylor, semblaient devoir remplir parfaitement l'indication. Il n'est pas douteux que cette méthode n'ait fourni parfois de très bons résultats, et ne compte à son actif des succès éclatants; puisque Taylor, en particulier, prétend avoir réussi huit fois sur huit opérations de cette nature, qu'il eut l'occasion de pratiquer. Mais nous ferons remarquer que, malheureusement pour ce procédé, il ne saurait être généralisé; et que s'il convient à quelques cas parfaitement définis de corps étrangers qui trouvent ainsi une issue facile en même temps que les humeurs du globe de l'œil, son emploi, dans toute autre circonstance, exposerait aux plus grands dangers.

c. Amputation du segment antérieur du globe de l'œil sympathisant. — L'opération proposée par Watson, qui consiste à enlever toute la partie antérieure du globe de l'œil, région ciliaire comprise, semble, de prime abord, on ne peut plus rationnelle, puisqu'elle supprime du coup la partie du tractus uvéal, où siège, dans l'immense majorité des cas, le point de départ de l'irritation sympathique. Aussi, cette méthode a-t-elle donné quelques succès entre les mains de son auteur et des chirurgiens qui l'ont employée après lui. Par contre, il est facile de prévoir qu'elle doit rester absolument inefficace et complètement inutile toutes les fois que le siège

primitif de l'irritation occupe l'hémisphère postérieur du globe de l'œil, ou que la névrite, momentanément localisée à la région ciliaire, a franchi les limites de cette zone dangereuse. Or, comme il est presque toujours impossible, cliniquement parlant, de résoudre un pareil problème, on voit donc bien que cette méthode, loin d'offrir des garanties sérieuses, peut malheureusement dans bien des cas, inspirer au patient une sécurité trompeuse, et faciliter ainsi les progrès de l'affection. Aussi ne saurions-nous trop nous élever contre la prétention qu'ont certains auteurs de vouloir substituer d'une manière générale cette opération à l'énucléation du globe de l'œil.

d. Iridectomie. — L'excision de l'iris, proposée par de Graefe, mérite encore moins de fixer l'attention : la preuve en est que l'inventeur même de la méthode semble y avoir renoncé d'une façon définitive. Elle se comprend pourtant, jusqu'à un certain point, dans les cas où la vision n'est pas complètement abolie du côté primitivement atteint, et où l'on hésite encore à sacrifier un organe qui peut, un jour peut-être, rendre quelques services. Vignaux semble même en préconiser l'emploi contre les synéchies antérieures, l'enclavement de l'iris et les tiraillements exercés sur le corps ciliaire ; mais il faut bien reconnaître que ces idées purement théoriques n'ont donné en pratique que des résultats défavorables ; et que cette opération, très utile sans doute, quand elle est pratiquée préventivement, n'a plus de raison d'être pour parer aux accidents sympathiques une fois déclarés, ainsi que le démontrent surabondamment les observations cliniques, voire même celles de Gayet de Lyon. L'iridectomie ne doit donc, en somme, être acceptée que comme un pis aller, et alors que les autres méthodes, l'énucléation en particulier, semblent contre-indiquées. « Ce procédé, dit Mooren, peut être employé dans tous les cas où l'altération primaire n'a pas conduit encore à l'amaurose, et où l'on ne veut ni n'ose sacrifier l'œil voyant. Cependant, même avec le concours de circonstances avantageuses, le résultat de l'opération reste toujours précaire. » C'est donc un procédé à peu près complètement

abandonné aujourd'hui, et qui ne saurait être mis en parallèle avec l'énucléation.

e. Névrotomie ciliaire. — Nous en dirons tout autant de la méthode imaginée en 1866 par de Graefe, et mise en pratique pour la première fois par Meyer : elle consiste, comme on sait, à sectionner au niveau de la région ciliaire ceux des rameaux nerveux qui paraissent être les organes de transmission de l'irritation à distance, et qui correspondent précisément au maximum de sensibilité. Mais Mooren a démontré en se basant sur l'examen attentif de plus de 50 observations de névrotomie ciliaire, que l'amélioration, quand elle avait lieu, n'était toujours que passagère; et Arlt, de son côté, a prouvé, avec expériences à l'appui, que la réunion possible des nerfs ciliaires, après leur section simple, expliquait tout naturellement dans la plupart des cas la reproduction plus ou moins rapide des accidents. On comprend d'ailleurs bien facilement, et sans qu'il soit besoin de recourir à une pareille explication, fort juste sans doute dans certains cas, qu'on doit éprouver les plus grandes difficultés à sectionner ainsi la totalité des nerfs ciliaires incriminés ; il n'y a donc, dès lors, pas lieu de s'étonner de voir l'irritation transmise encore à distance par l'intermédiaire de ceux qui ont échappé à la section. Aussi pensons-nous, avec la grande généralité des auteurs, que cette opération ne doit pas être remise en honneur, et qu'elle est loin de mériter la confiance que ses défenseurs ont voulu lui attribuer.

f. Section du nerf optique et des nerfs ciliaires en arrière de l'œil. — C'est pour parer à ces inconvénients et pour arriver au meme but cependant, qu'on a cherché à pratiquer la section des nerfs ciliaires, non plus à l'intérieur même du globe de l'œil, mais immédiatement en arrière de cet organe. La section simultanée du nerf optique, des vaisseaux centraux de la rétine et des ramuscules ciliaires paraissait, en effet, devoir ainsi supprimer du même coup et d'emblée, tous les organes de transmission de l'irritation primitive. A trois reprises différentes, des voix justement autorisées se sont élevées pour soutenir la cause de cette méthode. De Wecker,

en 1872, au Congrès ophthalmologique de Londres, chercha à la faire triompher et en traça les règles opératoires ; quelques années plus tard, en 1876, M. Boucheron publia une note « sur la résection des nerfs ciliaires et du nerf optique en arrière de l'œil, substituée à l'énucléation du globe oculaire dans le traitement de l'ophthalmie sympathique » ; au mois de janvier 1878, Schöler vint soutenir cette thèse à la Société de médecine de Berlin, et déclarer, en s'appuyant sur dix observations personnelles, que la névrotomie optico-ciliaire doit être préférée à l'énucléation du bulbe dans toutes les circonstances où celle-ci est indiquée. Il y a quelques jours à peine, enfin, notre excellent confrère et ami, le docteur Redard, revenait sur cette question, et apportait à l'appui de cette manière de voir plusieurs faits empruntés à la pratique de M. Abadie. Mais nous devons reconnaître que, malgré tous les arguments invoqués par ces auteurs, en faveur de la méthode qu'ils préconisent, celle-ci est loin d'être généralement acceptée, et ne compte pas encore aujourd'hui de nombreux partisans ; nous attendrons donc, pour juger d'une manière définitive la valeur absolue de ce mode d'intervention, qu'une plus longue expérience nous permette de nous prononcer en toute connaissance de cause.

g. Blépharorraphie. — Nous devons, enfin, pour être complet, dire un mot seulement de la suture des paupières, proposée en 1874, par Verneuil, comme mode de traitement de l'ophthalmie sympathique. Qu'il nous suffise de rappeler que les cas auxquels fait allusion le savant professeur de la Pitié sont tout à fait exceptionnels ; et que si la blépharorraphie donne d'excellents résultats toutes les fois que la sympathie reconnaît pour cause une protection insuffisante de la conjonctive ou de la cornée, par les paupières pathologiquement déviées, cette méthode tout au moins n'est pas susceptible de généralisation, et ne saurait avoir la prétention de se substituer à l'extirpation du globe de l'œil.

h. Énucléation. — Reste donc à étudier maintenant la valeur de cette dernière opération, aujourd'hui admise sans conteste par tous les ophthalmologistes, et dont l'efficacité,

universellement reconnue, ne saurait actuellement faire l'objet d'un doute. Indépendamment, en effet, des avantages incontestables, qui résultent de l'ablation du bulbe, et dont les moindres consistent : dans la suppression immédiate et instantanée de la cause même de l'irritation ; dans la solution subite de toute continuité entre les voies de transmission d'un organe à l'autre ; dans la substitution, à un moignon informe, trop souvent douloureux et insupportable, d'un œil artificiel ordinairement bien toléré et parfaitement satisfaisant, sous le rapport de l'esthétique ; force est bien, de reconnaître, que c'est la seule opération, qui, dans tous les cas où l'œil sympathisé est susceptible d'amélioration ou de guérison complète, conduise d'une manière certaine à ce résultat favorable. Quand toutes les autres méthodes, que nous venons de passer successivement en revue, sont reconnues absolument inefficaces et insuffisantes, l'énucléation reste là, comme dernière ressource ; et, elle parvient encore, presque toujours, à sauver l'organe compromis, en partie, par une sécurité trompeuse. Les cas même les plus défavorables en apparence à l'énucléation, dans lesquels ce mode de traitement n'a pu entraver la marche rapidement progressive de l'affection sympathique, loin d'être à charge à cette opération, ne font, au contraire, qu'en démontrer l'efficacité : ils prouvent uniquement qu'on est intervenu trop tard, puisque jamais ces complications n'ont été observées, à la suite d'une extirpation hâtive. Aussi, l'énucléation, pratiquée la première fois en 1851, par Prichard, de Bristol, pour parer à des accidents sympathiques, en pleine évolution, ne tarda-t-elle pas à être proposée comme moyen préventif, c'est-à-dire non plus seulement dans le but de combattre, mais bien de prévenir de pareils désordres. Nous devrons donc examiner, successivement l'énucléation dite préventive d'une part; et l'énucléation, désignée par opposition, sous le nom de curative, d'autre part.

1° *Énucléation préventive.* — Étant donné que certaines lésions du globe oculaire entraînent presque inévitablement, dans un délai plus ou moins rapproché, des accidents sympa-

thiques du côté opposé, il devait sembler tout naturel de chercher à empêcher le développement de ces complications, par la suppression anticipée de l'œil primitivement atteint; surtout dans les cas où des désordres anatomiques considérables et l'abolition complète de la vision le transforment en un organe non seulement inutile, mais éminemment dangereux. Telle est l'idée première qui a servi de base à la doctrine de l'énucléation préventive; tel est aussi le principal argument sur lequel se sont appuyés les défenseurs de cette doctrine, pour établir leur règle de conduite. Reste maintenant à résoudre la question de savoir : si, comme le prétendent, au contraire, les adversaires de cette méthode, cette opération pratiquée prématurément, ne présente pas plus d'inconvénients que d'avantages; si, en un mot, on ne fait pas courir au patient, de plus grands dangers par cette intervention hâtive, que par l'expectation pure et simple. Or, on peut ranger sous cinq chefs principaux les objections les plus sérieuses qui ont été adressées à l'énucléation préventive : voyons donc quelle en est la valeur, et de quel côté, en résumé, se trouve être la vérité. L'ophthalmie sympathique, dit-on, n'est pas une conséquence fatale des lésions très nombreuses pour lesquelles on fait un devoir de pratiquer l'extirpation préventive; et il peut parfaitement arriver que cette complication ne survienne jamais? Mais, à cela, nous répondrons, avec les défenseurs de cette méthode, qu'à quelques exceptions près, trop rares malheureusement, tous les cas qui rentrent dans les indications immédiates de l'énucléation préventive, amènent tôt ou tard des accidents à distance. La sympathie ne connaît pas de limites, et il n'est que trop avéré qu'on l'a vue survenir 45 et même 49 ans après la lésion qui en a été le point de départ. Il semble donc parfaitement justifié, de débarrasser le plus tôt possible, le pauvre patient, d'un organe, qui ne doit plus lui rendre aucun service, et qui, par contre est, pour l'autre œil, une menace de danger perpétuel. Nous ne nous arrêterons pas à discuter la bénignité possible de l'affection sympathique; car il n'est que trop démontré aujourd'hui, qu'on serait mal venu de compter sur un pareil argument. Il est, en effet, ab-

solument impossible de prévoir *à priori* sous quelle forme se traduira l'irritation à distance ; et, quand par malheur, on a affaire à ces manifestations plastiques, justement connues par leur malignité, et qui compromettent si souvent le globe de l'œil, il est déjà trop tard pour intervenir efficacement. Les progrès du mal sont tellement rapides parfois, que l'énucléation, pratiquée même au début, au lieu de produire un temps d'arrêt, ne fait bien souvent qu'activer encore davantage la marche, déjà si précipitée de ce terrible processus. Cette réponse d'ailleurs, s'adresse également et avec non moins d'à-propos à l'objection de ceux qui prétendent qu'on a toujours, une fois les accidents reconnus, le temps de pratiquer l'énucléation. Quant à l'opinion qui consiste à rester inactif, sous prétexte que cette opération n'a pas toujours fourni les résultats qu'on en attendait, loin d'être défavorable à la thèse que nous soutenons, elle ne fait certainement que lui prêter un nouvel appui. Il est absolument démontré, en effet, et pas une seule observation du contraire n'existe dans la science, que l'énucléation, pratiquée assez tôt, a toujours prévenu le développement des accidents du côté opposé. Par contre, deux observations de Berlin et de Hirschberg prouvent que l'extirpation faite, seulement vingt-quatre heures après le début de l'affection sympathique, resta absolument sans aucun résultat. En présence de pareils faits, nous n'oserions certainement point recommander l'expectation ! Vient enfin l'argument principal, celui dont les adversaires de l'énucléation font, pour nous servir d'une expression vulgaire mais parfaitement significative, leur grand cheval de bataille : nous voulons parler des dangers, qui peuvent résulter du traumatisme opératoire. Nous devons donc examiner, avec la plus scrupuleuse attention, ce qu'a de fondé une pareille opinion ; et rechercher si, comme ils le prétendent, l'extirpation du globe de l'œil entraîne réellement à sa suite les conséquences fâcheuses, dont ils veulent la rendre responsable. Or, il faut bien le reconnaître, cet argument ne saurait, non plus que les précédents, tenir devant les résultats de l'observation clinique ; ainsi que le démontrent surabondamment les statistiques suivantes, em-

pruntées à différents auteurs. En effet, le chiffre total des cas de mort, survenus par le fait de l'énucléation, n'était que de quatre en 1872; si on y ajoute les observations plus récentes de Just, de Pagenstecker et de Verneuil, on trouve qu'en réalité, il existe en tout dans la science, seulement sept exemples de cette nature : proportion déjà bien faible certainement, quand on songe au nombre considérable d'énucléations qui ont été pratiquées, depuis quelques années, tant en France qu'à l'étranger. D'autre part, Mooren déclare, sur une série de plus de 100 cas, n'avoir jamais noté d'accident qui pût compromettre l'existence de l'opéré; Rossander apporte également, à l'appui de cette opinion, une statistique de 117 observations, toutes terminées par une guérison rapide; enfin, sur un ensemble de 300 cas analysés par Vignaux dans sa thèse, cet auteur n'a noté que deux complications mortelles, dont on ne saurait, d'ailleurs, rendre l'opération immédiatement responsable. Si nous ajoutons à ces statistiques, déjà assez nombreuses par elles-mêmes, les 47 énucléations pratiquées sans accident par M. Galezowski, dans ces dernières années, force sera bien de conclure avec nous, en toute sincérité, que l'extirpation du globe de l'œil est une opération des plus bénignes, et qu'on ne saurait sérieusement arguer de quelques exemples malheureux pour rejeter, de parti pris, l'énucléation préventive. Aussi ne craignons-nous pas de trop nous avancer, en disant qu'aujourd'hui la plupart des ophtalmologistes l'admettent en principe, à la condition toutefois de bien spécifier les circonstances qui indiquent ou qui contre-indiquent ce mode d'intervention. M. Warlomont, qui a prêté à cette méthode l'appui de sa haute autorité, successivement au congrès de Londres en 1872, puis au congrès de Genève en 1877, n'a pas hésité, tout en s'en déclarant partisan convaincu, d'aborder ce difficile problème, et de montrer toutes les difficultés que peut entraîner son application dans la pratique : « Il n'est pas de question plus grave, dit en effet ce savant ophthalmologiste, plus digne de fixer l'attention du médecin, que celle de la conduite à tenir dans les cas où un œil, étant détruit par le traumatisme ou par une autre cause,

son congénère se trouve sous la perpétuelle menace, tacite ou déjà exprimée, de l'ophthalmie sympathique. De la détermination qui sera prise dépendra, la plupart du temps, soit la sécurité absolue du patient, soit une existence tout entière traversée par des accès douloureux, des suspensions d'étude ou de travail, des perplexités résultant de la crainte trop légitime d'accidents consécutifs, dont la cécité est le dénouement possible. L'irrésolution du médecin, les répugnances instinctives mais non justifiées du patient, peuvent avoir ici les plus tristes conséquences. » De Graefe, allant même encore beaucoup plus loin, ne craint pas de répéter « qu'il vaut assurément mieux faire plutôt dix énucléations inutiles que d'assumer la responsabilité d'une seule cécité. » Mais malheureusement, il ne suffit pas de procéder par affirmation ; ce qu'il importe, avant tout, au praticien de connaître, n'est pas tant l'utilité de l'énucléation préventive bien comprise, question aujourd'hui définitivement résolue, que les indications qui réclament ou les contre-indications qui doivent faire rejeter ce mode d'intervention.

a. Contre-indications. — Or, la plupart des auteurs sont d'accord pour repousser d'une manière absolue l'énucléation préventive, dans les deux conditions suivantes, parfaitement définies : 1° quand le globe de l'œil conserve encore un certain degré de vision ; ou lorsque cette dernière, momentanément abolie par le fait de l'accident, est cependant susceptible d'amélioration ; 2° toutes les fois que, malgré la disparition complète et absolue de toute perception lumineuse, le globe de l'œil ou le moignon qui le représente est absolument indolore, spontanément ou à la pression. Ces contre-indications sont formelles, et on ne saurait transiger avec elles sans se départir, à notre avis, de la prudente et sage réserve qui doit, en toutes circonstances, guider la main du chirurgien. Tout au plus pourrait-on, dans quelques cas exceptionnels de moignon volumineux, difforme et incompatible avec le port d'un œil artificiel, se laisser influencer par les instances réitérées du malade, et se décider à pratiquer l'extirpation de cet organe inutile et incommode. Mais qu'on ne se méprenne pas

sur notre pensée : les faits de cette nature ne rentrent pas dans les indications; ils ne constituent qu'une exception aux contre-indications de l'énucléation préventive.

Voyons maintenant dans quelles conditions il est parfaitement indiqué de recourir d'emblée à cette opération.

b. Indications. — Nous placerons, sans hésitation, au premier rang les grands traumatismes avec désorganisation à peu près complète du globe de l'œil ; car il est bien certain, comme l'ont admis d'ailleurs, sans grande discussion, tous les ophthalmologistes réunis au congrès de Genève, que « quand un œil vient d'être détruit par une cause traumatique, et que tout espoir d'y voir subsister ou revenir un degré de vision utile est perdu, c'est rendre un immense service au blessé que de l'en débarrasser séance tenante par l'énucléation avec anesthésie : on lui épargne les suites immédiates du traumatisme, l'ophthalmite, les longues suppurations; on le rend, pour ainsi dire, du jour au lendemain à ses travaux; il est dans d'excellentes conditions pour recevoir bientôt une coque artificielle dont le port sera inoffensif, et on le préserve à coup sûr des accidents consécutifs. »

Les blessures étendues de la région ciliaire avec issue du cristallin et de la plus grande partie de l'humeur vitrée, réclament également l'énucléation préventive; mais à la condition expresse toutefois qu'elles soient compliquées de la perte définitive de la vision. Aussi ne saurions-nous admettre sans restriction l'indication posée par Critchett, qui conclut en disant que « dans les cas de blessure du corps ciliaire par coup de couteau, par exemple, ayant amené à sa suite une cataracte traumatique, il y a des motifs suffisants pour énucléer, bien qu'il soit possible d'attendre encore quelque vision de la résorption du cristallin. Pour mon compte personnel, je n'hésiterais pas à me faire débarrasser de l'organe ainsi blessé. » Malgré l'autorité dont émane une pareille opinion, nous ne saurions y souscrire, et nous devons reconnaître d'ailleurs que tel est aussi l'avis de la plupart des ophthalmologistes : ils ne consentiraient, en pareille circonstance, à pratiquer l'énucléation préventive qu'en cas de perte ab-

solue et définitive de la vision, ainsi que nous l'avons établi plus haut, en règle générale.

Une autre indication non moins formelle ressort de la pénétration de corps étrangers à l'intérieur du globe de l'œil ; mais à la condition encore que la vision soit complètement supprimée par le fait du traumatisme, et l'organe douloureux : « En pareil cas, l'indication de l'énucléation, dit M. Warlomont, est plus impérieuse encore. » Maintenue dans ces justes limites, cette intervention hâtive nous paraît absolument justifiée ; mais à aucun prix nous ne saurions approuver l'exagération des auteurs, assez nombreux aujourd'hui, qui proposent d'énucléer le globe de l'œil, sous prétexte qu'il renferme un corps étranger à son intérieur. Power, par exemple, n'hésite pas à poser en principe, que toutes les fois qu'on a de bonnes raisons de croire à la pénétration et au séjour d'un corps étranger dans le corps vitré, le meilleur traitement consiste dans l'extirpation immédiate du globe de l'œil. Pour Mac-Naughton Jones aussi, s'il existe un corps étranger intraoculaire, il n'y a pas à hésiter : l'énucléation est formellement indiquée ; il n'admet de retard qu'en cas de doute sur la présence de ce dernier à l'intérieur du bulbe, et encore avec recommandation expresse de pratiquer l'énucléation préventive, dès que les symptômes permettront d'être plus affirmatif. Telle est, pour le dire en un mot, à quelques variantes près, l'opinion qui a cours presque forcé chez nos voisins d'outre-Manche ; elle nous explique tout naturellement les nombreuses observations d'extirpation du globe de l'œil publiées, chaque année, par les ophthalmologistes anglais. Mais, quoi qu'il en soit, nous ne saurions approuver complètement cette manière de voir ; car, à notre avis, il ne suffit pas de la présence parfaitement constatée, au fond de l'œil, d'un corps étranger, pour qu'on se croie en droit de pratiquer l'énucléation ; ce mode d'intervention n'est réellement indiqué qu'en cas de perte absolue de la vision et de sensibilité anormale de l'organe atteint.

Au nombre des indications également indiscutables, nous devons ranger enfin, d'une part, la sensibilité spontanée ou

provoquée, continue ou passagère du globe de l'œil, ou du moignon, qui en tient la place ; d'autre part, le développement de ces irido-choroïdites à répétition, qui réagiront fatalement à un moment donné sur l'organe du côté opposé. Ce serait certainement commettre la plus grande imprudence, et s'exposer de gaieté de cœur aux complications les plus redoutables, que d'attendre, en pareille circonstance, l'éclosion des accidents sympathiques pour intervenir activement. Aussi n'est-il pas un seul chirurgien un peu expérimenté qui oserait encourir une semblable responsabilité. « Quand un œil, ajoute encore M. Warlomont dans le remarquable rapport auquel nous avons fait déjà plusieurs fois allusion, perdu par une cause quelconque, traumatique ou autre, ou le moignon qui le représente, est le siège d'une sensibilité continue ou intermittente, ou d'un état inflammatoire aigu ou chronique, ou l'asile d'un corps étranger, ou d'un cristallin crétacé en faisant office, l'énucléation est indiquée comme moyen préventif, même en l'absence de toute manifestation sympathique. »

Il est une question que nous ne saurions évidemment approfondir, mais dont nous devons tout au moins dire quelques mots, à propos de l'énucléation préventive : nous voulons parler du mode d'intervention auquel il convient de recourir dans le cas où le traumatisme donne lieu à un phlegmon du globe de l'œil. Qu'il nous suffise de rappeler ici que l'énucléation, repoussée jusqu'à ces dernières années, d'une manière absolue, pendant toute la période de suppuration, semble aujourd'hui devoir, au contraire, mériter la préférence sur toutes les autres méthodes thérapeutiques. Vignaux a démontré, en effet, en se basant sur 19 opérations pratiquées en plein phlegmon, que l'énucléation est parfaitement indiquée dans tous les cas où la panophthalmite n'est pas le symptôme d'une maladie générale ; et constitue, sans aucun doute, le meilleur mode de traitement. Cette opinion, d'ailleurs, est absolument d'accord avec le résultat de notre observation personnelle, qui nous a permis de vérifier trois fois la bénignité remarquable de l'énucléation pratiquée pendant la période de suppuration.

Telles sont, en somme, aussi résumées que possible, les principales indications de l'énucléation préventive ; nous n'ignorons pas qu'il existe encore à l'heure actuelle des esprits, parfaitement distingués d'ailleurs, qui n'acceptent pas ces conclusions, et qui rejettent *à priori* toute espèce d'intervention hâtive. Mais nous n'en maintenons pas moins notre manière de voir, qui a l'avantage immense d'embrasser la généralité des faits ; d'ailleurs, lors même que cette opération aurait, en mettant les choses au pire, été dirigée contre des accidents purement hypothétiques, il n'y aurait pas lieu de le regretter, puisqu'elle est, dans tous les cas, absolument inoffensive.

2° *Enucléation curative.* — Tout autres sont les indications de l'énucléation dite curative, qui, comme son nom seul l'indique, a pour but de combattre des manifestations sympathiques déjà existantes, et à une période plus ou moins avancée de leur évolution. Nous allons malheureusement ici encore nous trouver aux prises avec les plus grandes difficultés, ce qui n'a rien d'étonnant, quand on songe aux variétés si nombreuses et si différentes qui caractérisent les états sympathiques. Aussi, afin de procéder avec ordre et de bien tracer la règle de conduite à suivre dans chaque cas particulier, étudierons-nous successivement les indications qui conviennent aux troubles fonctionnels ou formes irritatives d'une part, et aux affections proprement dites, d'autre part.

a. Formes irritatives. — Bien que la plupart de ces formes irritatives n'entraînent pas immédiatement à leur suite de sérieuses conséquences, toute proportion gardée, les auteurs ne s'accordent pas moins sur la nécessité qu'il peut y avoir dans certaines conditions données, de pratiquer le plus tôt possible l'extirpation du globe de l'œil sympathisant. Toutes les fois que cet organe, devenu définitivement impropre à la transmission des impressions lumineuses, est remplacé par un moignon irritable et douloureux spontanément ou à la pression, il ne saurait y avoir d'hésitation et l'énucléation est indispensable. Nous serons non moins affirmatif pour les cas dans lesquels le moignon, tout en n'étant pas le siége d'une sensi-

bilité anormale, paraît être la seule cause probable des phénomènes pathologiques observés du côté opposé : « L'énucléation d'un œil perdu, dit en effet à ce propos M. Warlomont, fût-il complètement indolore, est encore indiquée si (ce qui est possible, même dans ces conditions) le second œil devient le siège de symptômes attribuables à la sympathie. » A plus forte raison, les iritis et les irido-choroïdites à répétition comportent-elles les mêmes indications. Mais où le problème devient plus embarrassant, c'est quand il s'agit de résoudre la question de savoir, s'il faut encore intervenir de la même manière quand l'œil sympathisant conserve un certain degré de vision. Or, on ne pourra évidemment, en pareille circonstance, arriver à une solution définitive, qu'après avoir examiné avec le plus grand soin chacun des termes du problème et établi la balance entre les avantages et les inconvénients qui peuvent résulter de l'abstention. Si le globe oculaire primitivement atteint n'a subi qu'une diminution relative de l'acuité visuelle, et que les troubles fonctionnels observés du côté opposé présentent peu de gravité, il est bien certain que toute opération radicale serait un non-sens : les palliatifs seuls trouveront ici leur indication. Par contre, il serait impardonnable de tenter la conservation de l'organe sympathisant dans l'hypothèse d'une abolition presque complète de la vision de ce côté, et de troubles fonctionnels très accusés du côté opposé. Bien plus, nous croyons, avec Rossander, ce sacrifice absolument indispensable dans tous les cas où la forme irritative présenterait un certain degré de persistance et de gravité, alors même que la vision de l'œil sympathisant serait en partie conservée : l'observation clinique, d'une part, qui démontre, contrairement aux idées théoriques de Donders, que cette forme irritative est susceptible, à un moment donné, de se transformer en affection maligne; les résultats éminemment favorables fournis par l'énucléation, dans le cas de simples troubles fonctionnels, d'autre part, ne laissent aucun doute à cet égard. En effet, sur les 28 opérations de cette nature rapportées par Rheindorf en 1865, il y eut 27 guérisons définitives; sur les 16 publiées par Mooren en 1869, ce

chirurgien compta 16 succès ; sur les 33 réunies par Rossander en 1876, la guérison survint dans tous les cas; enfin sur les 48 empruntées à Vignaux en 1877, on note 43 succès complets. Ce qui donne, au total, une proportion de 119 résultats excellents sur 125 énucléations pratiquées. Aussi regardons-nous, en présence de pareils faits, la règle de conduite que nous préconisons comme absolument indiquée.

b. Affections sympathiques proprement dites. — Un peu différentes sont les indications de l'énucléation curative qui conviennent aux états sympathiques caractérisés, non plus seulement par un simple trouble fonctionnel, mais par une lésion anatomique appréciable, et que nous sommes convenu de désigner, pour ce motif, sous le nom d'affections proprement dites. Mais ici encore il est absolument indispensable, si l'on veut arriver à une classification méthodique et rationnelle des règles opératoires, d'établir des catégories et de rechercher successivement pour les formes plastiques, pour les formes séreuses et pour les formes rares, les indications et les contre-indications qu'elles comportent : la conduite à tenir est, en effet, bien loin d'être la même dans ces différents cas.

Un fait capital doit toujours préoccuper le chirurgien et exercer la plus grande influence sur sa détermination, toutes les fois qu'il s'agit d'intervenir contre ces irido-cyclo-choroïdites plastiques, justement connues pour leur malignité toute particulière : nous voulons parler du résultat très souvent nul, presque toujours incomplet de l'énucléation du globe de l'œil en pareille circonstance. Quand malheureusement l'affection sympathique présente d'emblée cette forme exsudative, on ne saurait se faire illusion sur la gravité d'une pareille complication; et il faut être bien prévenu à l'avance que la marche rapidement progressive n'est qu'exceptionnellement entravée par cette opération radicale. Aussi, toute intervention de cette sorte est-elle formellement contre-indiquée, dans tous les cas où il reste encore un certain degré de vision dans l'œil sympathisant, quelque léger d'ailleurs qu'il puisse être ; vouloir, dans ces conditions, enlever l'organe primitivement atteint, serait certainement une très grave faute

chirurgicale. Bien des exemples, en effet, sont là pour démontrer que dans quelques cas où l'œil affecté d'abord conserve encore un peu de vision, et où, par contre, l'inflammation sympathique fait des progrès rapides, c'est finalement l'œil blessé qui est resté le meilleur et qui a rendu le plus de services. Sœlberg Wells en a rapporté quelques observations; Pooley en a publié un cas remarquable, dans lequel la perte de la vision fut totale et définitive du côté sympathisé, tandis que la récupération de la vue devint à peu près complète dans l'œil primitivement blessé; tout dernièrement, enfin, Gayet, de Lyon, a observé un fait de cette nature et non moins intéressant, où la vision de l'œil gauche, sympathisé, fut complètement abolie, tandis que l'œil droit, siège primitif de la blessure, put, même sans opération, recouvrer une assez grande quantité de vision pour permettre au malade de se conduire. Or, n'est-il pas évident qu'en pareille circonstance on enlèverait au malheureux patient, par une énucléation contre-indiquée et absolument irrationnelle, la seule ressource qui lui restât? Et n'est-on pas obligé de reconnaître que cette opération, loin d'améliorer sa situation, n'aurait fait, au contraire, qu'aggraver les désordres en occasionnant la cécité complète?

Toutefois, il faut bien avouer qu'à cette contre-indication près, l'extirpation du globe de l'œil n'en reste pas moins le seul mode d'intervention qui ait quelque chance d'aboutir, quand le point de départ de l'irritation à distance siège, à n'en pas douter, dans un moignon douloureux renfermant un corps étranger ou ayant subi la transformation calcaire. Ce moignon même, fût-il absolument indolore au moment du développement des accidents sympathiques, nous n'hésiterions pas, pour notre compte personnel, à en pratiquer l'ablation, tellement nous sommes convaincu que, si cette forme maligne est susceptible de rétrocéder, ce succès ne peut être obtenu qu'à ce prix. Nous verrons d'ailleurs bientôt qu'il n'y a pas en pareil cas un seul instant à perdre; et qu'il faut intervenir le plus rapidement possible : les exemples malheureux de Berlin et de Hirschberg, qui procédèrent cependant à

l'énucléation vingt-quatre heures seulement après le début des accidents, nous prouvent assez que les moments sont pour ainsi dire comptés, et que chaque minute de retard semble diminuer d'autant les chances de succès.

Les résultats de l'énucléation, tout en étant infiniment supérieurs quand il s'agit de combattre ou d'arrêter le développement de l'irido-choroïdite séreuse sympathique, sont loin cependant encore d'être favorables dans tous les cas. On peut certainement établir, en règle générale, que cette opération parvient à enrayer l'affection, et conduit ordinairement à une guérison définitive quand l'intervention du chirurgien est assez rapide ; mais il ne faudrait cependant pas compter, d'une manière absolue, sur une terminaison aussi heureuse, ni baser toujours sa thérapeutique sur de pareilles prévisions. Aussi, posons-nous en principe que l'énucléation est, ici encore, formellement contre-indiquée, tant que l'œil sympathisant conserve un degré de vision suffisant pour les besoins ordinaires de la vie; mais, par contre, dans tous les cas où l'amaurose est complète et irrémédiable, nous regardons comme absolument indispensable la suppression, aussi prompte que possible, de la cause de cette affection sympathique. Nous ne serions même pas éloigné de recommander également l'énucléation toutes les fois que la vision, conservée encore, mais à un degré très faible, dans l'œil primitivement atteint, coïnciderait avec une inflammation séreuse assez bénigne du côté opposé : mieux vaudrait certainement, en effet, sacrifier d'emblée un organe à peu près inutile, dans le but d'obtenir la guérison définitive de l'œil sympathisé, que d'attendre le développement d'accidents plus redoutables pour recourir comme dernière ressource à cette opération radicale.

Quant aux formes rares de l'affection sympathique qui ne commencent guère à être bien connues que depuis quelques années, elles nous paraissent, autant qu'on en peut juger du moins par les observations publiées, justiciables du même mode de traitement; et l'énucléation qui leur est applicable comporte les mêmes indications et les mêmes contre-indica-

tions que celles dont nous venons de parler à propos des inflammations séreuses. Nous devons toutefois faire remarquer que les résultats obtenus sont beaucoup plus favorables dans le cas de kératite que dans toute autre forme, ce qui s'explique tout naturellement par la gravité moindre du processus pathologique.

Mais, une fois l'énucléation décidée, reste encore la question de savoir quel est le moment le plus opportun pour pratiquer cette opération. Faut-il intervenir séance tenante, ou attendre au contraire une période d'accalmie? Les opinions les plus opposées ont été successivement émises, sur la conduite à tenir en pareille circonstance, par des cliniciens non moins expérimentés; de sorte qu'il peut paraître assez difficile au premier abord d'arriver à une conclusion certaine. Les uns, en effet, attendent, avec Arlt et Critchett, pour intervenir chirurgicalement, qu'on ait obtenu, au moyen du repos et des antiphlogistiques, la cessation complète ou tout au moins une diminution appréciable des accidents; les autres, au contraire, et Gayet à leur tête, ne craignent pas de pratiquer l'énucléation en pleine période inflammatoire. De quel côté se trouve donc la vérité?

Malgré tout le respect que nous professons pour les opinions émises par des hommes de la valeur de Critchett et de Arlt, dont l'autorité est universellement reconnue, nous ne saurions partager leur manière de voir dans ce cas particulier, et nous croyons l'énucléation immédiate préférable sous tous les rapports. S'agit-il, en effet, de la forme irritative simple et sans lésions : l'intervention rapide aura l'immense avantage de prévenir le développement d'accidents plus graves et plus tenaces ; nous avons d'ailleurs démontré, il n'y a qu'un instant, statistiques en main, que cette pratique était absolument inoffensive. A plus forte raison devra-t-on se hâter, dans tous les cas où une inflammation séreuse peut faire craindre à tout moment l'apparition de la forme exsudative ; ce qui, malheureusement, n'est arrivé que trop souvent. Dans l'hypothèse enfin de l'existence déjà confirmée de ces irido-cyclo-choroïdites plastiques éminemment malignes, ne sem-

ble-t-il pas tout naturel de supprimer le plus tôt possible le point de départ de cette irritation à distance?

Ce ne sont pas là, du reste, comme on pourrait nous le reprocher, des idées purement théoriques et créées pour les besoins de la cause ; car elles concordent absolument avec les données de l'observation clinique et reçoivent journellement la sanction de la pratique. Nous n'en voulons d'autre preuve que l'expérience de Gayet (de Lyon), qui déclare n'avoir jamais vu l'énucléation exalter la maladie du second œil, bien qu'elle ait été faite en pleine période inflammatoire.

« Dans les 48 cas que nous rapportons, dit en effet l'élève distingué qui a reproduit avec tant d'exactitude les opinions du maître, et pour lesquels l'énucléation a été pratiquée dans les circonstances les plus variées, nous n'avons jamais vu l'énucléation du premier œil influencer défavorablement l'état du second. Dans les cas où l'irritation n'a pas été enlevée d'une façon immédiate ou rapide, elle n'a jamais été surexcitée. » Aussi conclurons-nous en disant : que l'énucléation doit être pratiquée sans retard, du moment où ce sacrifice a été jugé indispensable ; et si jamais, par malheur, il nous arrivait de nous trouver dans cette situation fâcheuse, pour notre compte personnel, nous n'hésiterions pas un instant à réclamer l'intervention immédiate. C'est assez dire toute l'importance que nous attachons à cette règle de conduite.

TABLE DES MATIÈRES

Introduction I
Préface IX

CHAPITRE PREMIER

Lésions de la cornée

Contusion 4
Brûlures 13
Blessures non pénétrantes ou érosions 22
Piqûres 29
Blessures simples 37
Blessures avec hernie de l'iris 51
Corps étrangers 57
Traumatisme chirurgical 82

CHAPITRE II

Corps étrangers de la chambre antérieure 86

CHAPITRE III

Lésions de l'iris

Iritis traumatique 94
Irido-choroïdite traumatique 108
Hyphéma par contusion 119
Décollement traumatique 125
Déchirure 133
Tremblement 138
Piqûres 138
Blessures 142
Corps étrangers 146
Traumatisme chirurgical 155

CHAPITRE IV

Lésions du cristallin

Luxations en général 159
Subluxation 162
Luxation dans la chambre antérieure 168
Luxation dans la chambre postérieure 177
Luxation dans le corps vitré 183
Luxation sous-conjonctivale 187
Luxation complète ou expulsion 196
Abaissement 198
Cataractes traumatiques 198
Blessures chirurgicales 240
Corps étrangers 240

CHAPITRE V

Lésions de la conjonctive

Contusion 262
Conjonctivite traumatique 263
Ecchymoses sous-conjonctivales 266
a — Par contusion 268
b — Symptomatique d'une fracture du crâne 272
c — Suite de toux ou d'effort 274
d — Spontanée 275
Blessures en général 278
Érosions 279
Piqûres 281
Plaies simples 283
Plaies à lambeau 283
Plaies contuses 287
Blessures avec lésion musculaire 287
Brûlures 289
Ptérygion traumatique 295
Symblépharon en bride 297
Symblépharon complet 298
Ankyloblépharon 299
Corps étrangers en général 307
Corps étrangers des culs-de-sac conjonctivaux 308
Corps étrangers de la face externe de la conjonctive 313
Corps étrangers implantés dans la conjonctive 316
Corps étrangers du tissu sous-conjonctival 320
Végétations polypiformes 324
Traumatisme chirurgical 327

CHAPITRE VI

Lésions de la sclérotique

Contusion..... 329
Ruptures..... 329
Sclérite traumatique..... 344
Brûlures..... 347
Blessures en général..... 348
Érosions..... 349
Plaies non pénétrantes..... 356
Piqûres..... 355
Plaies pénétrantes..... 356
Corps étrangers..... 380
Traumatisme chirurgical..... 383

CHAPITRE VII

Lésions de la choroïde

Apoplexies traumatiques..... 389
Ruptures isolées..... 403
Décollement traumatique..... 434
Choroïdites et rétino-choroïdites traumatiques..... 441
Troubles de l'accommodation d'origine traumatique..... 452
Spasme du muscle de l'accommodation et du sphincter pupillaire..... 453
Paralysie du muscle de l'accommodation et du sphincter pupillaire..... 461
Corps étrangers..... 467

CHAPITRE VIII

Lésions de la rétine

Commotion rétinienne..... 478
Dyschromatopsie traumatique..... 488
Apoplexies traumatiques..... 495
Ruptures isolées..... 502
Décollement traumatique..... 508
Corps étrangers..... 531

CHAPITRE IX

Lésions du nerf optique

Des prétendues amauroses réflexes..... 543
Commotion..... 548
Atrophies simples traumatiques de la papille..... 553
Atrophies de la papille avec perte immédiate de la vision..... 555

Atrophies de la papille avec perte tardive de la vision..... 561
Névro-rétinite traumatique..... 576
Apoplexies interstitielles et pigmentation..... 594
Anévrismes traumatiques..... 599
Apoplexies de la gaine vaginale..... 600
Blessures..... 604
Corps étrangers..... 621

CHAPITRE X

Lésions de l'humeur vitrée

Hémorragie traumatique..... 628
Corps étrangers..... 637

CHAPITRE XI

Corps étrangers du fond de l'œil en général..... 674

CHAPITRE XII

Des accidents sympathiques rangés sous la dénomination générale d'ophtalmies sympathiques

Définition..... 691
Fréquence..... 693
Étiologie..... 695
Pathogénie..... 704
Symptomatologie..... 711
A — Troubles fonctionnels sympathiques..... 713
1° Troubles de sécrétion..... 713
a — Larmoiement..... 713
b — Hypersécrétion des humeurs intra-oculaires..... 713
2° Troubles de mouvement..... 714
a — Spasmes de l'orbiculaire..... 714
b — Nystagmus horizontal, vertical ou rotatoire..... 714
3° Troubles de l'accommodation..... 714
a — Presbyopique..... 715
b — Myopique..... 715
c — Astigmatique..... 715
4° Troubles dans les perceptions..... 715
a — Amblyopie..... 716
b — Rétrécissement concentrique du champ visuel..... 716
c — Disparition de la vision par intervalles..... 716
5° Troubles névrosiques..... 717
a — Photophobie..... 717
b — Irritabilité rétinienne..... 718
c — Dyschromatopsie..... 718
6° Troubles névralgiques..... 718
a — Des nerfs ciliaires..... 718

b — Des nerfs sus-orbitaires..... 718
c — De toutes les branches de la cinquième paire..... 718
7° Troubles photopsiques..... 719
a — Phosphéniques..... 719
b — Photopsiques proprement dits..... 719
B — Affections sympathiques..... 720
I — Formes communes..... 721
a — Iritis, irido-choroïdite, irido-cyclite plastiques..... 721
b — Irido-cyclo-choroïdite séreuse..... 722
II — Formes rares..... 722
a — Kératite sympathique..... 722
b — Troubles vasculaires de la papille, d'origine sympathique... 723
c — Névrite optique sympathique..... 724
d — Atrophie sympathique du nerf optique..... 725
e — Excavation sympathique du nerf optique..... 726
f — Rétinite et rétino-choroïdite sympathiques..... 727
g — Décollement sympathique de la rétine..... 728
Diagnostic..... 729
Pronostic..... 732
Traitement..... 734
a — Destruction du globe de l'œil sympathisant..... 735
b — Évidement du globe de l'œil sympathisant..... 736
c — Amputation du segment antérieur du globe de l'œil..... 736
d — Iridectomie..... 737
e — Névrotomie ciliaire..... 738
f — Névrotomie optico-ciliaire..... 738
g — Blépharorraphie..... 739
h — Énucléation..... 739
1° Préventive..... 740
2° Curative..... 748

FIN DE LA TABLE DES MATIÈRES.

PARIS. — IMPRIMERIE ÉMILE MARTINET, RUE MIGNON, 2

LIBRAIRIE

GERMER BAILLIÈRE & Cie

CATALOGUE

DES

LIVRES DE FONDS

LIVRES SCIENTIFIQUES

JANVIER 1879

PARIS

108, BOULEVARD SAINT-GERMAIN, 108

Au coin de la rue Hautefeuille

BIBLIOTHÈQUE SCIENTIFIQUE

INTERNATIONALE

La *Bibliothèque scientifique internationale* n'est pas une entreprise de librairie ordinaire. C'est une œuvre dirigée par les auteurs mêmes, en vue des intérêts de la science, pour la populariser sous toutes ses formes, et faire connaître immédiatement dans le monde entier les idées originales, les directions nouvelles, les découvertes importantes qui se font chaque jour dans tous les pays. Chaque savant expose les idées qu'il a introduites dans la science et condense pour ainsi dire ses doctrines les plus originales.

On peut ainsi, sans quitter la France, assister et participer au mouvement des esprits en Angleterre, en Allemagne, en Amérique, en Italie, tout aussi bien que les savants mêmes de chacun de ces pays.

La *Bibliothèque scientifique internationale* ne comprend pas seulement des ouvrages consacrés aux sciences physiques et naturelles, elle aborde aussi les sciences morales, comme la philosophie, l'histoire, la politique et l'économie sociale, la haute législation, etc.; mais les livres traitant des sujets de ce genre se rattacheront encore aux sciences naturelles, en leur empruntant les méthodes d'observation et d'expérience qui les ont rendues si fécondes depuis deux siècles.

Cette collection paraît à la fois en français, en anglais, en allemand, en russe et en italien : à Paris, chez Germer Baillière et Cie ; à Londres, chez C. Kegan, Paul et Cie ; à New-York, chez Appleton ; à Leipzig, chez Brockhaus ; à Saint-Pétersbourg, chez Koropchevski et Goldsmith, et à Milan, chez Dumolard frères.

EN VENTE :

VOLUMES IN-8, CARTONNÉS A L'ANGLAISE, A 6 FRANCS

Les mêmes, en demi-reliure, veau. — 10 francs.

J. TYNDALL. **Les glaciers et les transformations de l'eau**, avec figures. 1 vol. in-8. 2e édition. 6 fr.

MAREY. **La machine animale**, locomotion terrestre et aérienne, avec de nombreuses figures. 1 vol. in-8. 2e édition. 6 fr.

BAGEHOT. **Lois scientifiques du développement des nations** dans leurs rapports avec les principes de la sélection naturelle et de l'hérédité. 1 vol. in-8. 3e édition. 6 fr.

BAIN. **L'esprit et le corps**. 1 vol. in-8. 3e édition. 6 fr.

PETTIGREW. **La locomotion chez les animaux**, marche, natation. 1 vol. in-8, avec figures. 6 fr.

HERBERT SPENCER. **La science sociale**. 1 vol. in-8. 4e édit. 6 fr.

VAN BENEDEN. **Les commensaux et les parasites dans le règne animal.** 1 vol. in-8, avec figures. 2e édit. 6 fr.

O. SCHMIDT. **La descendance de l'homme et le darwinisme.** 1 vol. in-8, avec figures. 3e édition, 1878. 6 fr.

MAUDSLEY. **Le crime et la folie.** 1 vol. in-8. 3e édition. 6 fr.

BALFOUR STEWART. **La conservation de l'énergie**, suivie d'une étude sur la nature de la force, par *M. P. de Saint-Robert*, avec figures. 1 vol. in-8. 2e édition. 6 fr.

DRAPER. **Les conflits de la science et de la religion.** 1 vol. in-8. 5e édition, 1878. 6 fr.

SCHUTZENBERGER. **Les fermentations.** 1 vol. in-8, avec fig. 3e édition, 1878. 6 fr.

L. DUMONT. **Théorie scientifique de la sensibilité.** 1 vol. in-8. 2e édition. 6 fr.

WHITNEY. **La vie du langage.** 1 vol. in-8. 2e édit. 6 fr.

COOKE ET BERKELEY. **Les champignons.** 1 vol. in-8, avec figures. 3e édition. 6 fr.

BERNSTEIN. **Les sens.** 1 vol. in-8, avec 91 figures. 2e édit. 6 fr.

BERTHELOT. **La synthèse chimique.** 1 v. in-8. 3e éd. 1879. 6 fr.

VOGEL. **La photographie et la chimie de la lumière**, avec 95 fig. 1 vol. in-8. 2e édit. 6 fr.

LUYS. **Le cerveau et ses fonctions**, avec figures. 1 vol. in-8. 3e édition. 6 fr.

STANLEY JEVONS. **La monnaie et le mécanisme de l'échange.** 1 vol. in-8. 2e édition. 6 fr.

FUCHS. **Les volcans.** 1 vol. in-8, avec figures dans le texte et une carte en couleur. 2e édition. 6 fr.

GÉNÉRAL BRIALMONT. **Les camps retranchés et leur rôle dans la défense des États**, avec fig. dans le texte et 2 planches hors texte. 6 fr.

DE QUATREFAGES. **L'espèce humaine.** 1 vol. in-8. 4e édition, 1878. 6 fr.

BLASERNA ET HELMOLTZ. **Le son et la musique**, et *les Causes physiologiques de l'harmonie musicale.* 1 v. in-8, avec fig. 1877. 6 fr.

ROSENTHAL. **Les nerfs et les muscles.** 1 vol. in-8, avec 75 figures. 2e édition, 1878. 6 fr.

BRUCKE ET HELMHOLTZ. **Principes scientifiques des beaux-arts**, suivis de **l'Optique et la peinture**, avec 39 figures dans le texte. 1878. 6 fr.

WURTZ. **La théorie atomique.** 1 vol. in-8. 2e édit., 1879. 6 fr.

SECCHI (le Père). **Les étoiles.** 2 vol. in-8, avec 63 fig. dans le texte et 17 pl. en noir et en couleurs tirées hors texte. 1879. 12 fr.

OUVRAGES SUR LE POINT DE PARAITRE :

JOLY. **L'homme avant les métaux.**

CHANTRES. **L'âge de bronze.**

RÉCENTES PUBLICATIONS SCIENTIFIQUES

Pathologie médicale.

BIGOT (V.). **Des périodes raisonnantes de l'aliénation mentale.** 1 vol. in-8 (1877). 10 fr.

BOTKIN. **Des maladies du cœur.** Leçons de clinique médicale faites à l'Université de Saint-Pétersbourg. 1872, in-8. 3 fr. 50

BOTKIN. **De la fièvre.** Leçons de clinique médicale faites à l'Université de Saint-Pétersbourg. 1872, in-8. 4 fr. 50

BOUCHUT. **Histoire de la médecine et des doctrines médicales.** 1873, 2 vol. in-8. 16 fr.

BOUCHUT. **Diagnostic des maladies du système nerveux par l'ophthalmoscopie.** 1866, 1 vol. in-8 avec atlas colorié. 9 fr.

BOUCHUT ET DESPRÉS. **Dictionnaire de médecine et de thérapeutique médicale et chirurgicale**, comprenant le résumé de la médecine et de la chirurgie, les indications thérapeutiques de chaque maladie, la médecine opératoire, les accouchements, l'oculistique, l'odontotechnie, les maladies d'oreille, l'électrisation, la matière médicale, les eaux minérales, et un formulaire spécial pour chaque maladie. 3e édition, 1877, très-augmentée. 1 vol. in-4 avec 906 figures dans le texte et 3 cartes.

Broché. 25 fr.
Cartonné. 27 fr. 50
Relié. 29 fr.

DE ARLT. **Des blessures de l'œil**, considérées au point de vue pratique et médico-légal, traduit de l'allemand par le docteur HALTENHOFF. 1 vol. in-18. 3 fr. 50

DESPRÉS. **Traité théorique et pratique de la syphilis**, ou infection purulente syphilitique. 1873. 1 vol. in-8. 7 fr.

DURAND-FARDEL. **Traité pratique des maladies chroniques.** 1868, 2 vol. gr. in-8. 20 fr.

DURAND-FARDEL. **Traité thérapeutique des eaux minérales** de la France et de l'étranger, et de leur emploi dans les maladies chroniques. 2e édit., 1862, 1 vol. in-8 de 774 pages avec carte coloriée. 9 fr.

DURAND-FARDEL. **Traité pratique des maladies des vieillards.** 1873, 2e édition. 1 fort vol. gr. in-8. 14 fr.

GARNIER. **Dictionnaire annuel des progrès des sciences et institutions médicales**, suite et complément de tous les dictionnaires. 1 vol. in-12 de 500 pages.

— 14e année, 1878. 7 fr.

GINTRAC (E.). **Cours théorique et clinique de pathologie interne et de thérapie médicale.** 1853-1859. 9 volumes gr. in-8. 63 fr.

Les tomes IV et V se vendent séparément. 14 fr.

Les tomes VI et VII (*Maladies du système nerveux*) se vendent séparément. 14 fr.

Les tomes VIII et IX (*Maladies du système nerveux*, suite) se vendent séparément. 14 fr.

GINTRAC. **Traité théorique et pratique des maladies de l'appareil nerveux.** 1872, 4 vol. gr. in-8. 28 fr.

GOUBERT. **Manuel de l'art des autopsies cadavériques**, surtout dans ses applications à l'anatomie pathologique, précédé d'une lettre de M. le professeur Bouillaud. 1867, in-18 de 520 pages, avec 145 figures dans le texte. 6 fr.

HÉRARD ET CORNIL. **De la phthisie pulmonaire**, étude anatomo-pathologique et clinique. 1867, 1 vol. in-8 avec fig. dans le texte et planches coloriées. 10 fr.

LANCEREAUX. **Traité théorique et pratique de la syphilis.** 2e édit., 1874, 1 vol. gr. in-8 avec fig. et planches color. 17 fr.

MUNARET. **Le Médecin des villes et des campagnes.** 4e édition. 1862, 1 vol. gr. in-8. 4 fr. 60

MURCHISON. **De la fièvre typhoïde**, traduit de l'anglais par le docteur LUTAUD, avec notes et introduction du docteur H. GUENEAU DE MUSSY. 1 vol. in-8. 1878. 10 fr.

NIEMEYER. **Éléments de pathologie interne et de thérapeutique**, traduits de l'allemand, annotés par M. Cornil. 1873, 3e édition française augmentée de notes nouvelles. 2 vol. gr. in-8. 14 fr.

ONIMUS ET LEGROS. **Traité d'électricité médicale.** 1 fort vol. in-8, avec de nombreuses fig. intercal. dans le texte. 1872. 12 fr.

TARDIEU. **Manuel de pathologie et de clinique médicales.** 4e édition, corrigée et augmentée. 1873, 1 vol. gr. in-18. 8 fr.

Pathologie chirurgicale.

ANGER (Benjamin). **Traité iconographique des maladies chirurgicales**, précédé d'une introduction par M. le professeur Velpeau. 1866, in-4.

Chaque livraison est composée de huit planches et du texte correspondant. Prix. 12 fr.

Tous les exemplaires sont coloriés. — La première partie (Luxations et Fractures) est terminée ; elle est composée de 12 livraisons et demie (100 pl. contenant 254 fig. et 127 bois), et coûte, reliée. 150 fr.

BILLROTH. **Traité de pathologie chirurgicale générale**, traduit de l'allemand, précédé d'une introd. par M. le prof. VERNEUIL. 1874, 2e tirage, 1 fort vol. gr. in-8, avec 100 fig. dans le texte. 14 fr.

DONDERS. **L'astigmatisme** et les verres cylindriques, traduit du hollandais par le docteur H. DOR, médecin à Vevey. 1862, 1 vol. in-8 de 144 pages. 4 fr. 50

JAMAIN. **Manuel de petite chirurgie.** 1873, 5e édition, refondue. 1 vol. gr. in-18 de 1000 pages avec 450 fig. 8 fr.

JAMAIN ET TERRIER. **Manuel de pathologie et de clinique chirurgicales.** 1876, 3e édition. Tome I, 1 fort vol. in-18. 8 fr.
Tome II, 1re partie, 1 vol. in-12, 1878. 4 fr.

LE FORT. **La chirurgie militaire** et les sociétés de secours en France et à l'étranger. 1872, 1 vol. gr. in-8 avec fig. 10 fr.

LIEBREICH (Richard). **Atlas d'ophthalmoscopie** représentant l'état normal et les modifications pathologiques du fond de l'œil visibles à l'ophthalmoscope, composé de 14 planches contenant 60 figures tirées en chromolithographie, accompagnées d'un texte explicatif et dessinées d'après nature. 1870, 2e édition. 1 vol. in-folio. 30 fr.

MALGAIGNE. **Manuel de médecine opératoire.** 8e édition, publiée par M. le professeur Léon Le Fort. 2 vol. grand in-18 avec 744 fig. dans le texte. 1873-1877. 16 fr.

MAUNOURY ET SALMON. **Manuel de l'art des accouchements** à l'usage des élèves en médecine et des élèves sages-femmes. 1874, 3e édit., 1 vol. in-18 avec 115 grav. 7 fr.

NÉLATON. **Éléments de pathologie chirurgicale**, par M. A. Nélaton, membre de l'Institut, professeur de clinique à la Faculté de médecine, etc.

Seconde édition complétement remaniée.

Tome premier, rédigé par M. le docteur Jamain, chirurgien des hôpitaux. 1 fort vol. gr. in-8. 9 fr.

Tome second, rédigé par le docteur Péan, chirurgien des hôpitaux. 1 fort vol. in-8 avec 288 fig. dans le texte. 13 fr.

Tome troisième, rédigé par M. le docteur Péan. 1 vol. gr. in-8 avec figures. 14 fr.

Tome quatrième, 1er fascicule, rédigé par M. le docteur Péan. 1 vol. gr. in-8 avec figures. 7 fr.

PAGET (Sir James). **Leçons de clinique chirurgicale**, traduites de l'anglais par le docteur L. H. Petit, et précédées d'une introduction de M. le professeur Verneuil. 1 vol. grand in-8, 1877. 8 fr.

PÉAN. **Leçons de clinique chirurgicale.**

Tome I. Leçons professées à l'hôpital St-Louis pendant l'année 1874 et le premier semestre de 1875. 1 fort vol. in-8, avec 40 figures intercalées dans le texte et 4 pl. coloriées hors texte. 1876. 20 fr.

Tome II. Leçons professées pendant le deuxième semestre de l'année 1875 et l'année 1876. 1 fort vol. in-8, avec figures dans le texte. 20 fr.

PHILLIPS. **Traité des maladies des voies urinaires.** 1860, 1 fort vol. in-8 avec 97 fig. intercalées dans le texte. 10 fr.

SCHWEIGGER. **Leçons d'ophthalmoscopie**, traduites de l'allemand par M. le docteur Herschell, avec 3 planches lith. et des figures dans le texte. 1868, in-8 de 144 pages. 3 fr. 50

SŒLBERG-WELLS. **Traité pratique des maladies des yeux.** 1873, 1 fort vol. gr. in-8 avec figures. Traduit de l'anglais. 15 fr.

VIRCHOW. **Pathologie des tumeurs**, cours professé à l'Université de Berlin, traduit de l'allemand par le docteur Aronssohn.

Tome I, 1867, 1 vol. in-8 avec 106 fig. interc. dans le texte. 12 fr.

Tome II, 1869, 1 vol. in-8 avec 80 fig. dans le texte. 12 fr.

Tome III, 1872, 1 vol. in-8 avec 60 fig. dans le texte. 12 fr.

Tome IV, 1er fascicule. 1876, 1 vol. in-8 avec fig, dans le texte. 4 fr. 50

Thérapeutique. — Pharmacie. — Hygiène.

BINZ. **Abrégé de matière médicale et de thérapeutique**, traduit de l'allemand par MM. Alquier et Courbon. 1872. 1 vol. in-12 de 335 pages. 2 fr. 50

BOUCHARDAT. **Nouveau Formulaire magistral**, précédé d'une Notice sur les hôpitaux de Paris, de généralités sur l'art de formuler, suivi d'un Précis sur les eaux minérales naturelles et artificielles, d'un Mémorial thérapeutique, de notions sur l'emploi des contre-poisons, et sur les secours à donner aux empoisonnés et aux asphyxiés. 1878, 21e édition, revue, corrigée. 1 vol. in-18. 3 fr. 50

Cartonné à l'anglaise. 4 fr.

BOUCHARDAT. **Formulaire vétérinaire**, contenant le mode d'action, l'emploi et les doses des médicaments simples et composés prescrits aux animaux domestiques par les médecins vétérinaires français et étrangers, et suivi d'un Mémorial thérapeutique. 1862, 2e édit. 1 vol. in-18. 4 fr. 50

BOUCHARDAT. **Manuel de matière médicale, de thérapeutique comparée et de pharmacie.** 1873, 5e édition, 2 vol. gr. in-18. 16 fr.

BOUCHARDAT. **Annuaire de thérapeutique, de matière médicale et de pharmacie pour 1878**, contenant le résumé des tra-

[illegible] 1 vol. grand in-32 [illegible] 1 fr. 50

[illegible] **De la glycosurie ou diabète sucré**, [illegible] 1877. 1 vol. grand in-8, avec [illegible] 15 fr.

[illegible] **Leçons élémentaires d'hygiène privée**, [illegible] 1878. 1 vol. in-18 avec fig. 2 fr. 50

[illegible] **Compendium de pharmacie pratique.** [illegible] 1878, 1 vol. in-8 de 1168 pages environ. 20 fr.

Anatomie. — Physiologie. — Histologie.

[illegible] **Tableaux du système nerveux**. [illegible] avec figures (1878). 5 fr.

[illegible] **Les sens et l'intelligence**. [illegible] par M. [illegible] 1878. 1 fort vol. in-8. [illegible] fr.

[illegible] **Atlas complet d'anatomie chirurgicale topographique**, [illegible] 1875, 1 fort vol. in-4.

Prix : [illegible] fr. — [illegible] fr.

Le même ouvrage, texte anglais. (Mêmes prix.)

[illegible] **Manuel de physiologie de l'homme et des principaux vertébrés.** [illegible], 2 vol. gr. in-18, 2e édition, entièrement refondue. 12 fr.

[illegible] **Manuel d'anatomie chirurgicale générale et topographique**. [illegible], 2e édit. 1 vol. in-8 de 422 pages. 7 fr.

[illegible] **Leçons sur les propriétés des tissus vivants**. [illegible] par [illegible], avec [illegible] fig. dans le texte. 1866, 1 vol. in-8. 8 fr.

[illegible] **Les sens**. [illegible] de la Bibliothèque scient. contem., avec fig., 2e édit. Cart. 6 fr.

[illegible] **Manuel d'histologie pathologique**. 2 vol. in-18 avec 370 figures dans le texte. [illegible] 14 fr.

[illegible] **Les localisations cérébrales**. 1 vol. in-8. [illegible] par M. [illegible] de Tarnier. [illegible]

[illegible] **Anatomie des formes du corps humain**. [illegible] 25 planches. Prix : fig. noires, 24 fr. — fig. coloriées. 35 fr.

[illegible] **Les fonctions du cerveau**. 1 vol. in-8. [illegible] par M. [illegible] 1873. 14 fr.

[illegible] **Nouveau traité élémentaire d'anatomie descriptive et de préparations anatomiques**. [illegible] 1877. 1 vol. grand in-18 de [illegible] pages avec 113 fig. [illegible] 12 fr.

Avec figures coloriées. 40 fr.

LEYDIG. **Traité d'histologie comparée de l'homme et des animaux**, traduit de l'allemand par le docteur Labillonne. 1 fort vol. in-8 avec 200 figures dans le texte. 1866. 15 fr.

LONGET. **Traité de physiologie**. 3e édition, 1873. 3 v. gr. in-8, avec figures. 36 fr.

LOTZE. **Principes généraux de psychologie physiologique**. 1 vol. in-18 de la *Biblioth. de philosoph. contemp.*, 1876 2 fr. 50

LUYS. **Le cerveau, ses fonctions**. 1 vol. in-8 de la *Bibliothèque scient. intern.*, 1876, 3e édit. avec fig. Cart. 6 fr.

MAREY. **Du mouvement dans les fonctions de la vie**. 1868, 1 vol. in-8 avec 200 figures dans le texte. 10 fr.

MAREY. **La machine animale**. 1877, 2e édit., 1 vol. in-8 de la *Bibliothèque scientifique internationale*. Cartonné. 6 fr.

MOLESCHOTT (J.). **La circulation de la vie**, Lettres sur la physiologie en réponse aux Lettres sur la chimie de Liebig, traduit de l'allemand par M. le docteur Cazelles. 2 vol. in-18 de la *Bibliothèque de philosophie contemporaine*, sur papier vélin. Cart. 10 fr.

ROBIN (Ch.) et POUCHET. **Journal de l'anatomie et de la physiologie** normales et pathologiques de l'homme et des animaux, dirigé par MM. le professeur Ch. Robin (de l'Institut) et G. Pouchet, maître de conférences à l'École normale supérieure, paraissant tous les deux mois par livraison de 6 à 7 feuilles gr. in-8 avec planches.

Prix de l'abonnement, pour Paris. 30 fr.
— pour la France et l'étranger. 33 fr.
La livraison. 6 fr.

SCHIFF. **Leçons sur la physiologie de la digestion**, faites au Muséum d'histoire naturelle de Florence. 2 vol. gr. in-8. 20 fr.

VULPIAN. **Leçons de physiologie générale et comparée du système nerveux**, faites au Muséum d'histoire naturelle, recueillies et rédigées par M. Ernest Brémond. 1866, 1 v. in-8. 10 fr.

VULPIAN. **Leçons sur l'appareil vaso-moteur** (physiologie et pathologie), recueillies par le Dr H. Carville. 2 vol. in-8 (1875). 18 fr.

Physique. — Chimie. — Histoire naturelle.

AGASSIZ. **De l'espèce et des classifications en zoologie**. 1 vol. in-8. 5 fr.

ARCHIAC (d'). **Leçons sur la faune quaternaire**, professées au Muséum d'histoire naturelle. 1865, 1 vol. in-8. 3 fr. 50

BERTHELOT. **La synthèse chimique**. 1 vol. in-8 de la *Bibliothèque scient. intern.* 3e édit., 1879. Cart. 6 fr.

BLANCHARD. **Les métamorphoses, les mœurs et les instincts des insectes**, par M. Émile Blanchard, de l'Institut, professeur au Muséum d'histoire naturelle. 1 magnifique vol. in-8 jésus, avec 160 fig. dans le texte et 40 grandes planches hors texte. 2e édit. 1877. Prix : broché, 25 fr. — Relié en demi-maroquin. 30 fr.

BLANQUI. **L'éternité par les astres**, hyp. astronom. 1872, in-8. 2 fr.

BLASERNA. **Le son et la musique**, suivi des *Causes physiologiques de l'harmonie musicale*, par H. Helmholtz. 1 vol. in-8 de la *Biblioth. scient. intern.*, avec figures. 6 fr.

BOCQUILLON. **Manuel d'histoire naturelle médicale**. 1871, 1 vol. in-18 avec 415 fig. dans le texte. 14 fr.

COOKE ET BERKELEY. **Les champignons**, avec 110 figures dans le texte. 1 vol. in-8 de la *Bibliothèque scientifique internationale*. 6 fr.

DARWIN. **Les récifs de corail**, leur structure et leur distribution, 1 vol. in-8, avec 3 planches hors texte, traduit de l'anglais par M. Cosserat. 1878. 8 fr.

FAIVRE. **De la variabilité de l'espèce.** 1868, 1 vol. in-18 de la *Bibliothèque de philosophie contemporaine.* 2 fr. 50

FUCHS. **Les volcans.** 1 vol. in-8 de la *Bibl. scient. intern.*, 1877. Cart. 2e édition. 6 fr.

GRÉHANT. **Manuel de physique médicale.** 1869, 1 vol. in-18 avec 469 figures dans le texte. 7 fr.

GRÉHANT. **Tableaux d'analyse chimique** conduisant à la détermination de la base et de l'acide d'un sel inorganique isolé, avec les couleurs caractéristiques des précipités. 1862, in-4. Cart. 3 fr. 50

GRIMAUX. **Chimie organique élémentaire,** leçons professées à la Faculté de médecine. 1877, 2e édit. 1 vol. in-18 avec fig. 5 fr.

GRIMAUX. **Chimie inorganique élémentaire.** 1874, 1 vol. in-18 avec fig. 5 fr.

HENRY (Ossian) père et fils. **Traité pratique d'analyse chimique des eaux minérales** potables et économiques, avec leurs principales applications à l'hygiène et à l'industrie, etc. 1859, 1 vol. in-8 de 680 pages avec 131 figures intercalées dans le texte. 12 fr.

LUBBOCK. **L'homme préhistorique,** étudié d'après les monuments et les costumes retrouvés dans les différents pays de l'Europe, suivi d'une description comparée des mœurs des sauvages modernes, traduit de l'anglais par M. Ed. Barbier, avec 256 figures intercalées dans le texte. 1876, 2e édit., augmentée d'une conférence de M. Broca, sur les *Tryglodites de la Vezère.* 1 vol. in-8, broché. 15 fr.
Cartonnage riche. 18 fr.

LUBBOCK. **Origines de la civilisation,** état primitif de l'homme et mœurs des sauvages modernes, traduit de l'anglais. 1877, 2e édit. 1 vol. in-8 avec fig. Broché, 15 fr. — demi-rel. maroquin. 18 fr.

QUATREFAGES (de). **L'espèce humaine.** 1 vol. in-8 de la *Biblioth. scientif. intern.*, 4e édit. 1878. 6 fr.

QUATREFAGES (de). **Charles Darwin et ses précurseurs français.** Étude sur le transformisme. 1870, 1 vol. in-8. 5 fr.

RICHE. **Manuel de chimie médicale.** 1870, 1 vol. in-18 avec 200 fig. dans le texte. 7 fr.

SCHUTZENBERGER. **Les fermentations,** avec figures dans le texte. 1 vol. in-8 de la *Bibliothèque scientifique internationale.* 3e édit., 1878. Cartonné. 6 fr.

TYNDALL. **Les glaciers et les transformations de l'eau** 1873, 1 vol. in-8 de la *Bibliothèque scientifique internationale,* cartonné avec luxe. 2e édit., 1876. 6 fr.

SECCHI (Le P. A.). **Les étoiles,** notions d'astronomie sidérale. 2 vol. in-8, avec 63 figures dans le texte et 17 planches en noir et en couleurs hors texte. 1879. 12 fr.

SMEE. **Mon jardin.** Géologie, botanique, histoire naturelle, culture, traduit sur la 2e édition anglaise par Ed. Barbier. 1 magnifique volume grand in-8 jésus, contenant 1300 gravures et 25 planches hors texte (1876). Broché. 15 fr.
Cartonnage riche, tranches dorées. 20 fr.

VAN BENEDEN. **Les commensaux et les parasites du règne animal.** 1 vol. in-8 avec figures, de la *Bibliothèque scientifique internationale.* 2e édit. 1878, 6 fr.

VOGEL. **La photographie et la chimie de la lumière.** 1 vol. in-8 de la *Bibliothèque scient. intern.*, avec fig. 2e édit. 6 fr.

WURTZ. **La théorie atomique.** 1 vol. in-8 de la *Bibliot. scient. intern.* 2e édit., 1879. 6 fr.

LIVRES SCIENTIFIQUES

NE FAISANT POINT PARTIE DES COLLECTIONS

PAR ORDRE ALPHABÉTIQUE

On peut se procurer tous les ouvrages qui se trouvent dans ce Catalogue par l'intermédiaire des libraires de France et de l'Étranger.

On peut également les recevoir FRANCO par la poste, sans augmentation des prix désignés, en joignant à la demande des TIMBRES-POSTE ou un MANDAT sur Paris.

AGASSIZ. **De l'espèce et de la classification en zoologie,** traduit de l'anglais par M. VOGELI, édition remaniée par l'auteur. 1869. 1 vol. in-8 de la *Bibliothèque de philosophie contemporaine.* 5 fr.

ALAVOINE. **Tableaux du système nerveux,** deux grands tableaux accompagnés de figures schématiques. 1878. 5 fr.

AMUSSAT (Alph.). **De l'emploi de l'eau en chirurgie.** 1850, in-4. 2 fr.

AMUSSAT (Alph.). **Mémoires sur la galvanocaustique thermique.** 1 vol. in-8, avec 44 fig. intercalées dans le texte. 1876. 3 fr. 50

AMUSSAT (Alph.). **Des sondes à demeure et du conducteur en baleine.** 1 brochure in-8, avec fig. dans le texte. 1876. 2 fr.

ANGER (Benjamin). **Plaies pénétrantes de poitrine.** 1 brochure in-4. 2 fr.

ANGER (Benjamin). **Traité iconographique des maladies chirurgicales,** précédé d'une introduction par M. le professeur VELPEAU. 1866, in-4. 1re partie : Luxations et fractures. 150 fr.

ANGLADA. **Traité des eaux minérales** et des établissements thermaux des Pyrénées-Orientales. 1833, 2 vol. in-8. 4 fr. 50

Annales d'oculistique. — **Tables générales,** dressées par le docteur WARLOMONT, des tomes I à XXX. 1838 à 1858, 1 vol. in-8. 3 fr.

Annales de la Société d'hydrologie médicale de Paris. — **Comptes rendus des séances de 1854 à 1877.** 22 vol. in-8. 154 fr. — Chaque volume séparément. 7 fr.

ARCHIAC (d'). **Leçons sur la faune quaternaire** professées au Muséum d'histoire naturelle. 1865, 1 vol. in-8. 3 fr. 50

ARRÉAT. **Éléments de philosophie médicale,** ou Théorie fondamentale de la science des faits médico-biologiques. 1858, 1 vol. in-8. 7 fr. 50

ARRÉAT. **De l'homœopathie,** simples réflexions propres à servir de réponse aux objections contre cette méthode de guérison. 1850, in-8. 1 fr. 50

ARTIGUES. **Amélie-les-Bains, son climat et ses thermes,** comprenant un aperçu historique sur l'ancienneté des thermes, sur l'état actuel de la station et les améliorations qu'elle comporte, la topographie, l'analyse des eaux sulfureuses et leur mode d'action dans les maladies. 1864, 1 vol. in-8 de 267 pages. 3 fr. 50

AUBER (Édouard). **Traité de la science médicale** (histoire et dogme), comprenant : 1° un précis de méthodologie et de médecine préparatoire ; 2° un résumé de l'histoire de la médecine, suivi de notices historiques et critiques sur les écoles de Cos, d'Alexandrie, de Salerne, de Paris, de Montpellier et de Strasbourg ; 3° un exposé des principes généraux de la science médicale, renfermant les éléments de la pathologie générale. 1853, 1 fort vol. in-8. 8 fr.

AUBER (Ed.). **Hygiène des femmes nerveuses,** ou Conseils aux femmes pour les époques critiques de leur vie. 1844, 2e édit., 1 vol. gr. in-18. 3 fr. 50

AUBER (Éd.). **De la fièvre puerpérale devant l'Académie de médecine**, et des principes du vitalisme hippocratique appliqués à la solution de cette question. 1858, in-8. 3 fr. 50

AUBER (Éd.). **Philosophie de la médecine.** 1865, 1 vol. in-18 de la *Bibliothèque de philosophie contemporaine.* 2 fr. 50

AUBER (Éd.). **Institutions d'Hippocrate**, ou Exposé dogmatique des vrais principes de la médecine, extraits de ses œuvres, renfermant : les dogmes de la science et de l'art, l'histoire naturelle des maladies, les règles de l'hygiène et de la thérapeutique, les éléments de la philosophie médicale et les premiers tableaux des maladies ; précédées d'une notice historique et critique sur les livres hippocratiques, et suivies d'une dissertation philosophique sur l'hippocratisme. 1864, 1 vol gr. in-8 de luxe. 10 fr.

AUZIAS-TURENNE. **La syphilisation**, syphilis, vaccine, sur les maladies virulentes, variétés; Œuvre du docteur AUZIAS-TURENNE, publiées par les soins de ses amis. 1 fort vol. in-8, 1878. 16 fr.

AXENFELD. **Des névroses.** 2 vol. in-8, 2e édition, revue et complétée par le docteur HUCHARD. (*Sous presse.*)

BARTHEZ ET RILLET. **Traité clinique et pratique des maladies des enfants.** 3e édition. (*Sous presse.*)

BAUDON. **L'ovariotomie abdominale** ou opération césarienne. In-8. 4 fr.

BAUDRIMONT. **Théorie de la formation du globe terrestre,** pendant la période qui a précédé l'apparition des êtres vivants. 1867, 1 vol. in-18. 2 fr. 50

BECQUEREL. **Traité clinique des maladies de l'utérus et de ses annexes,** par M. L. A. BECQUEREL, médecin de l'hôpital de la Pitié, professeur agrégé à la Faculté de médecine de Paris. 1859, 2 vol. in-8 de 1061 pages avec un atlas de 18 planches (dont 5 coloriées), représentant 44 figures. 20 fr.

BECQUEREL. **Traité des applications de l'électricité à la thérapeutique médicale et chirurgicale.** 1860, 2e édition, 1 vol. in-8. 7 fr.

BECQUEREL ET RODIER. **Traité de chimie pathologique appliquée à la médecine pratique.** 1854, 1 vol. in-8. 7 fr.

BERAUD (B.-J.). **Essai sur le cathétérisme du canal nasal,** suivant la méthode de Laforest, procédé nouveau. 1855, in-8 avec 4 figures. 2 fr. 50

BERAUD (B.-J.). **Recherches sur l'orchite et l'ovarite varioleuses.** 1859, in-8. 1 fr. 50

BÉRAUD (B.-J.). **Atlas complet d'anatomie chirurgicale topographique**, pouvant servir de complément à tous les ouvrages d'anatomie chirurgicale, composé de 109 planches représentant plus de 200 gravures dessinées d'après nature par M. Bion, et avec texte explicatif. 1865, 1 fort vol. in-4.

Prix : fig. noires, relié. 60 fr.
— fig. coloriées, relié. 120 fr.

Ce bel ouvrage, auquel on a travaillé pendant sept ans, est le plus complet qui ait été publié sur ce sujet. Toutes les pièces, disséquées dans l'amphithéâtre des hôpitaux, ont été reproduites d'après nature par M. Bion, et ensuite gravées sur acier par les meilleurs artistes. Après l'explication de chaque planche, l'auteur a ajouté les applications à la pathologie chirurgicale, à la médecine opératoire, se rapportant à la région représentée.

Le même ouvrage, texte anglais, même prix.

BERAUD (B.-J.) ET VELPEAU. **Manuel d'anatomie chirurgicale générale et topographique.** 1862, 2e édition, 1 vol. in-18 de 622 pages. 7 fr.

BÉRAUD (B.-J.) ET ROBIN. **Manuel de physiologie de l'homme et des principaux vertébrés.** 1856-1857, 2 vol. gr. in-18, 2e édit., entièrement refondue. 12 fr.

BERGERET. **Philosophie des sciences cosmologiques**, critique des sciences et de la pratique médicale. 1866, in-8 de 310 p. 4 fr.

BERGERET. **Petit manuel de la santé.** 1 vol. in-18 avec 50 fig. dans le texte. 7 fr.

BERGERET. **De l'urine**, chimie physiologique et microscopie pratique. 1868, 1 vol. in-18. 4 fr. 50

BERNARD (Claude). **Leçons sur les propriétés des tissus vivants** faites à la Sorbonne, rédigées par M. Émile ALGLAVE, avec 94 fig. dans le texte. 1866, 1 vol. in-8. 8 fr.

BERT (Paul). **Projet de loi sur l'organisation de l'enseignement supérieur.** 1872, in-8. 3 fr. 50

BERTAULD (P. A.). **Introduction à la connaissance des causes premières. De la méthode.** 1 vol. in-18. 3 fr. 50

BERTET. **Des parasites de l'homme** tant internes qu'externes, et des moyens qu'il convient d'employer pour les détruire. 1866, in-8 de 55 pages. 1 fr. 50

BERTET. **Pathologie et chirurgie du col utérin.** 1866, in-8 de 96 pages. 2 fr. 50

BERTON. **Guide et questionnaire** de tous les examens de médecine, avec les réponses des examinateurs eux-mêmes aux questions les plus difficiles, suivi de programmes de conférences pour l'externat et l'internat, avec de grands tableaux synoptiques inédits d'anatomie et de pathologie. 1 vol. in-18, 2e édition, 1877. 3 fr. 50

BERTRAND. **Traité du somnambulisme**, et des différentes modifications qu'il présente. 1823, 1 vol. in-8. 7 fr.

BERTULUS (Évar.). **Marseille et son intendance militaire**, à propos de la peste, de la fièvre jaune, du choléra et des événements de Saint-Nazaire (Loire-Inférieure), en 1861. 1864, 1 vol. gr. in-8 de 500 pages. 7 fr.

BEYRAN. **Éléments de pathologie générale.** 1863, 1 vol. gr. in-18. 3 fr. 50

BIGOT. **Des périodes raisonnantes de l'aliénation mentale.** 1 fort vol. in-8, 1877. 10 fr.

BILLROTH. **Traité de pathologie chirurgicale générale**, traduit de l'allemand, précédé d'une introduction par M. VERNEUIL. 1 fort vol. gr. in-8 avec 100 fig. dans le texte. 14 fr.

BINZ. **Abrégé de matière médicale et de thérapeutique**, traduit de l'allemand par J. Alquier et Courbon, internes des hôpitaux de Lyon. 1872, 1 vol. in-18. 2 fr. 50

BLANCHARD. **Les métamorphoses, les mœurs et les instincts des insectes**, par M. Emile BLANCHARD, de l'Institut, professeur au Muséum d'histoire naturelle. 1877, 2e éd. 1 magnifique vol. grand in-8 jésus avec 160 fig. intercal. dans le texte et 40 gr. pl. hors texte.
Broché. 25 fr. — Relié demi-maroquin. 30 fr.

BLANQUI. **L'éternité par les astres.** 1872, in-8 de 78 pages. 2 fr.

BLATIN. **Recherches physiologiques et cliniques sur la nicotine et le tabac**, précédé d'une introduction sur la méthode expérimentale en thérapeutique. 1870, gr. in-8. 4 fr.

BOCQUILLON. **Manuel d'histoire naturelle médicale.** 1871, 2 vol. in-18 avec 415 fig. dans le texte. 14 fr.

BOCQUILLON. **Revue du groupe des Verbénacées**, recherche des types, organogénie, organographie, classification, description des genres. 1863, 1 vol. gr. in-8 de 186 pages avec 20 planches gravées sur acier. 15 fr.

BONJEAN. **Monographie de la rage.** 1 vol. in-18. 3 fr. 50

BOCQUILLON. **Anatomie et physiologie des organes reproducteurs des champignons et des Tichens.** 1869, in-4. 2 fr. 50

BOCQUILLON. **Mémoire sur le groupe des tillacées**, 1867, gr. in-8 de 48 pages. 2 fr.

BOSSU. **Nouveau compendium médical à l'usage des médecins-praticiens**, contenant : 1° la pathologie générale ; 2° un dictionnaire de pathologie interne, avec l'indication des formules les plus usitées dans le traitement des maladies ; 3° dictionnaire de thérapeutique, avec la définition de toutes les préparations pharmaceutiques. 1874, 5e édition, 1 vol. gr. in-18. 7 fr.

BOSSU. **Traité des plantes médicinales indigènes**, précédé d'un cours de botanique. 3e édition. 1872, 1 vol. in-8 et atlas de 60 planches représentant 1100 figures

Prix : fig. noires. 13 fr. — fig. coloriées. 22 fr.

BOSSU. **Nouveau dictionnaire d'histoire naturelle et des phénomènes de la nature.** 1857-59, 3 vol. in-4 avec 1370 fig. 27 fr.

BOSSU. **Anthropologie**, ou Étude des organes, fonctions et maladies de l'homme et de la femme. 2 forts vol. in-8 avec atlas de 20 planches. 1870, 6e édition.

Prix : avec atlas noir. 15 fr. — avec atlas colorié. 21 fr.

BOTKIN. **Des maladies du cœur.** Leçons de clinique médicale faites à l'Université de Saint-Pétersbourg. 1870, in-8. 3 fr. 50

BOTKIN. **De la fièvre.** Leçons de clinique médicale faites à l'Université de Saint-Pétersbourg. 1872, in-8. 4 fr. 50

BOUCHARDAT. **Annuaire de thérapeutique, de matière médicale, de pharmacie et de toxicologie**, de 1841 à 1879, contenant le résumé des travaux thérapeutiques et toxicologiques publiés de 1840 à 1879, et les formules des médicaments nouveaux, suivi de Mémoires divers de M. le professeur Bouchardat.

La collection complète se compose de 39 années et 3 suppléments. 40 vol. grand in-32.

Prix des années 1841 à 1873, et des suppléments, chacune 1 fr. 25
— — 1874 à 1879, — — 1 fr. 50

1841. — Monographie du diabète sucré.
1842. — Observations sur le diabète sucré et mémoire sur une maladie nouvelle, l'*hippurie*.
1843. — Mémoire sur la digestion.
1844. — Recherches et expériences sur les contre-poisons du sublimé corrosif, du plomb, du cuivre et de l'arsenic.
1845. — Mémoire sur la digestion des corps gras.
1846. — Recherches sur des cas rares de chimie pathologique, et mémoire sur l'action des poisons et de substances diverses sur les plantes et les poissons.
1846, supplément. — 1° Trois mémoires sur les fermentations.
2° Un mémoire sur la digestion des substances sucrées et féculentes, et des recherches sur les fonctions du pancréas.
3° Un mémoire sur le diabète sucré ou glycosurie.
4° Note sur les moyens de déterminer la présence et la quantité de sucre dans les urines.
5° Notice sur le pain de gluten.
6° Note sur la nature et le traitement physiologique de la phthisie.

1847. — Mémoire sur les principaux contre-poisons et sur la thérapeutique des empoisonnements, et diverses notices scientifiques.
1848. — Nouvelles observations sur la glycosurie, notice sur la thérapeutique des affections syphilitiques, et mémoire sur l'influence des nerfs pneumogastriques dans la digestion.
1849. — Mémoire sur la thérapeutique du choléra.
1850. — Mémoire sur la thérapeutique des affections syphilitiques et observations sur l'affaiblissement de la vue coïncidant avec les maladies dans lesquelles la nature de l'urine est modifiée.
1851. — Mémoire sur la pathogénie et la thérapeutique du rhumatisme articulaire aigu.
1852. — Mémoire sur le traitement de la phthisie et du rachitisme par l'huile de foie de morue.
1856. — Mémoires : 1° sur les amidonneries insalubres; 2° sur le rôle des matières albumineuses dans la nutrition.
1856, supplément. — 1° Histoire physiologique et thérapeutique de la cinchonine;
2° Rapports sur les remèdes proposés contre la rage;
3° Recherches sur les alcaloïdes dans les veines;
4° Solution alumineuse benzinée;
5° La table alphabétique des matières contenues dans les Annuaires de 1841 à 1855, rédigée par M. le docteur Ramon.
1857. — Mémoire sur l'oligosurie, avec des considérations sur la polyurie.
1858. — Mémoire sur la genèse et le développement de la fièvre jaune.
1859. — Rapports sur les farines falsifiées, le pain bis et le vin plâtré.
1860. — Mémoire sur l'infection déterminée dans le corps de l'homme par la fermentation putride des produits morbides ou excrémentitiels. Des désinfectants qui peuvent être employés pour prévenir cette infection.
1861. — Mémoire sur l'emploi thérapeutique externe du sulfate simple d'alumine et de zinc, par M. le docteur Homolle.
1861, supplément.— 1° Mémoire sur l'étiologie et la prophylaxie de la tuberculisation pulmonaire;
2° Etude sur les mucédinées parasites qui nuisent le plus à l'homme;
3° Considérations et documents sur l'entraînement des pugilistes.
4° Mémoire sur la pimélorrhée;
5° Instruction pour l'usage de l'uromètre de M. Bouchardat.
1862. — Deux conférences faites aux ouvriers sur l'usage et l'abus des liqueurs fortes et des boissons fermentées.
1863. — Mémoire sur les eaux potables.
1864. — Trois notes sur l'origine et la nature de la vaccine; sur l'inoculation et sur le traitement de la syphilis.
1865. — Mémoire sur l'exercice forcé dans le traitement de la glycosurie.
1866. — Mémoire sur les poisons, les venins, les virus, les miasmes spécifiques dans leurs rapports avec les ferments.
1867. — Mémoire sur la gravelle.
1868. — Mémoire sur le café.
1869. — Mémoire sur la production de l'urée. — Mémoire sur l'étiologie de la glycosurie.
1870. — Mémoire sur la goutte.
1871-72. — Mémoire sur l'état sanitaire de Paris et de Metz pendant le siége
1873. — Mémoire sur l'étiologie du typhus.
1874. — Mémoire sur l'hygiène du soldat.
1875. — Mémoire sur l'hygiène thérapeutique des maladies.
1876. — Mémoire sur le traitement hygiénique des maladies chroniques et des convalescences.
1877. — Mémoire sur l'étiologie thérapeutique.

BOUCHARDAT. **Supplément à l'Annuaire de thérapeutique**, etc., pour 1846, contenant des mémoires : 1° sur les fermentations; 2° sur la digestion des substances sucrées et féculentes et sur les fonctions du pancréas, par MM. Bouchardat et Sandras; 3° sur le diabète sucré ou glycosurie; 4° sur les moyens de déterminer la présence et la quantité de sucre dans les urines; 5° sur le pain de gluten; 6° sur la nature et le traitement physiologique de la phthisie. 1 vol. gr. in-32. 1 fr. 25

BOUCHARDAT. **Supplément à l'Annuaire de thérapeutique**, etc., pour 1856, contenant : 1° l'histoire physiologique et thérapeutique de la cinchonine; 2° rapport sur les remèdes proposés contre la rage; 3° recherches sur les alcaloïdes dans les urines; 4° solution alumineuse benzinée; 5° la table alphabétique des matières contenues dans les Annuaires de 1841 à 1855, rédigée par M. Ramon. 1 vol. in-32. 1 fr. 25

BOUCHARDAT. **Supplément à l'Annuaire de thérapeutique pour 1861**, contenant : 1° un mémoire sur l'étiologie et la prophylaxie de la phthisie pulmonaire ; 2° une étude sur les mucédinées parasites qui nuisent le plus à l'homme ; 3° des documents sur l'entraînement ; 4° une instruction pour l'usage de l'uromètre de M. Bouchardat. 1 vol. in-32. 1 fr. 25

BOUCHARDAT. **Nouveau formulaire magistral**, précédé d'une notice sur les hôpitaux de Paris, de généralités sur l'art de formuler, suivi d'un précis sur les eaux minérales naturelles et artificielles, d'un mémorial thérap., de notions sur l'emploi des contre-poisons, et sur les secours à donner aux empoisonnés et aux asphyxiés. 1878, 21e éd., revue, corrigée d'après le *Codex*, aug. de quatre notices sur les usages thérap. du lait, du vin, sur les cures de petit-lait, de raisin, et de formules nouvelles, et suivie d'un mémoire sur l'*hygiène thérapeutique*. 1 vol. in-18. 3 fr. 50 — Cartonné. 4 fr. — Relié 4 fr. 50

BOUCHARDAT. **Physique, avec ses principales applications**. 1851, 1 vol. gr. in-18 de 540 pages avec 230 fig. dans le texte. 3e édit. 2 fr. 50

BOUCHARDAT. **Histoire naturelle**, contenant la zoologie, la botanique, la minéralogie et la géologie. 1844, 2 vol. gr. in-18 avec 308 figures. 3 fr.

BOUCHARDAT. **Opuscules d'économie rurale**, contenant les engrais, la betterave, les tubercules de dahlia, les vignes et les vins, le lait, le pain, les boissons, l'alucite, la digestion et les maladies des vers à soie, les sucres, l'influence des eaux potables sur le goître, etc. 1851, 1 vol. in-8. 3 fr. 50

BOUCHARDAT. **Traité des maladies de la vigne**. 1853, 1 vol. in-8. 3 fr. 50

BOUCHARDAT. **Formulaire vétérinaire**, contenant le mode d'action, l'emploi et les doses des médicaments simples et composés, prescrits aux animaux domestiques par les médecins vétérinaires français et étrangers, et suivi d'un mémorial thérapeutique. 1862, 2e édit., 1 vol. in-18. 4 fr. 50

BOUCHARDAT. **Manuel de matière médicale**, de thérapeutique comparée et de pharmacie. 1873, 2 vol. gr. in-18, 5e édit. 16 fr.

BOUCHARDAT. **Le travail**, son influence sur la santé (conférences faites aux ouvriers). 1863, 1 vol. in-18. 2 fr. 50

BOUCHARDAT. **De la glycosurie ou diabète sucré**, son traitement hygiénique, suivi de notes et documents sur la nature et le traitement de la goutte, la gravelle urique, sur l'oligurie, le diabète insipide avec excès d'urée, l'hippurie, le pimelorrhée, etc. 1875, 1 v. gr. in-8. 15 fr.

BOUCHARDAT. **Instruction sur le lait**. 1 br. gr. in-8, 1879. 1 fr. 50

BOUCHARDAT. **Traité d'hygiène publique et privée**. 1 fort vol. gr. in-8. (*Sous presse.*)

BOUCHARDAT ET H. JUNOD. **L'eau-de-vie et ses dangers**, conférences populaires. 1 vol. in-18. 1 fr.

BOUCHARDAT ET QUEVENNE. **Du lait**, 1er fascicule, instruction sur l'essai et l'analyse du lait ; 2e fascicule, des laits de femme, d'ânesse, de chèvre, de brebis, de vache. 1857, 1 vol. in-8. 6 fr.

BOUCHARDAT ET DELONDRE. **Quinologie**. Des quinquinas et des questions qui, dans l'état présent de la science et du commerce, s'y rattachent avec le plus d'actualité. 1854, 1 vol. gr. in-4, avec 23 pl. coloriées et 2 cartes. 40 fr.

BOUCHARDAT (Gustave). **Histoire générale des matières albuminoïdes**. Thèse d'agrégation. 1 vol. in-8, 1872. 2 fr. 50

BOUCHUT ET DESPRÉS. **Dictionnaire de médecine et de thérapeutique médicale et chirurgicale**, comprenant le résumé de la médecine et de la chirurgie, les indications thérapeutiques de chaque

maladie, la médecine opératoire, les accouchements, l'oculistique, l'odontechnie, les maladies d'oreille, l'électrisation, la matière médicale, les eaux minérales, et un formulaire spécial pour chaque maladie. 3e édit. 1877, 1 vol. in-4 avec 906 fig. interc. dans le texte et 3 cartes.

Prix : broché. 25 fr.
— cartonné. 27 fr. 50
— relié. 29 fr.

BOUCHUT. **Diagnostic des maladies du système nerveux par l'ophthalmoscopie.** 1866, 1 v. in-8 avec at. de pl. coloriées. 9 fr.

BOUCHUT. **Histoire de la médecine et des doctrines médicales.** 1873, 2 forts vol. in-8. 16 fr.

BOURDET (Eug.). **Des maladies du caractère** au point de vue de l'hygiène morale et de la philosophie positive. Nouvelle édition, 1878, 1 vol. in-8. 5 fr.

BOURDET (Eug.). **Vocabulaire des principaux termes de la philosophie positive**, avec notes biographiques appartenant au calendrier positiviste, 1 vol. in-8, 1875. 3 fr. 50

BOURDET fils (Eugène). **L'évolution de la médecine.** 1 brochure in-8, 1876. 1 fr. 50

BOURGUIGNON ET SANDRAS. **Traité pratique des maladies nerveuses.** 2e édition, corrigée et considérablement augmentée. 1860-1863, 2 vol. in-8. 12 fr.

BOUSSINESQ. **Conciliation du véritable déterminisme avec l'existence de la vie et de la liberté morale.** 1 br. in-8, 1878. 1 fr. 75

BOUYER (Achille). **Étude médicale sur la station hivernale d'Amélie-les-Bains.** 1 vol. in-18. 1876. 1 fr. 50

BRÉMOND (E.). **De l'hygiène de l'aliéné.** 1871, br. in-8. 2 fr.

BRIERRE DE BOISMONT. **Des maladies mentales** (extrait de la Pathologie médicale du professeur Requin). In-8 de 90 pages. 2 fr.

BRIERRE DE BOISMONT. **Des hallucinations**, ou Histoire raisonnée des apparitions, des visions, des songes, de l'extase, du magnétisme et du somnambulisme. 1862, 3e édition très-augmentée. 1 vol. in-8. 7 fr.

BRIERRE DE BOISMONT. **Du suicide et de la folie-suicide**, considérés dans leurs rapports avec la statistique, la médecine et la philosophie. 1865, 2e édition, 1 vol. in-8 de 680 pages. 7 fr.

BRIERRE DE BOISMONT. **Joseph Guislain**, sa vie et ses écrits, esquisses de médecine mentale. 1867, 1 vol. in-8. 5 fr.

BRIGHAM. **Quelques observations chirurgicales.** 1872, gr. in-8 de 102 pages, sur papier de Hollande avec 4 photographies hors texte. 5 fr.

BROC. **Essai sur les races humaines**, considérées sous les rapports anatomique et philosophique. 1836, 1 vol. in-8 avec 11 fig. 1 fr. 50

BROUSSAIS. **Recherches sur la fièvre hectique.** Paris, 1803, in-8. 1 fr.

BURQ. **De la gymnastique pulmonaire contre la phthisie.** 1 brochure gr. in-8. 3 fr.

Bulletins de la Société anatomique de Paris, rédigés par MM. Axenfeld, Bauchet, Bell, Bérard, Bourdon, Broca, Chassaignac, Demarquay, Denucé-Deville, Forget, Foucher, Giraldès, Gosselin, Lenoir, Leudet, Livois, Maréchal, Mercier, Pigné, Richard, Royer-Collard, Sestier, A. Tardieu, Thibault, Valleix, Vigla ; années 1826 à 1834, 1837, 1838, 1840 à 1855, 26 vol. in-8.

Prix des années 1826 à 1834, chacune : 1 fr.
Prix des autres volumes, chacun : 2 fr.

BYASSON. **Essai sur les causes de dyspepsie** et sur leur traitement par l'eau minérale de Mauhourat (à Cauterets). 1874, in-8. 1 fr. 50

BYASSON (H.) ET FOLLET (A.). **Étude sur l'hydrate de chloral et le trichloracétate de soude.** 1871, in-8 de 64 pages. 2 fr.

CABADÉ. **Essai sur la physiologie des épithéliums.** 1867, in-8 de 88 pages avec 2 planches gravées. 2 fr. 50

CAHAGNET. **Abrégé des merveilles du ciel et de l'enfer**, de Swedenborg. 1855, 1 vol. gr. in-18. 3 fr. 50

CAHAGNET. **Encyclopédie magnétique spiritualiste**, traitant spécialement de faits physiologiques. Magie magnétique, swedenborgianisme, nécromancie, magie céleste. 1854 à 1862, 7 vol. gr. in-18. 28 fr.

CAHAGNET. **Lettres odiques-magnétiques** du chevalier Reichenbach, traduites de l'allemand. 1833, 1 vol. in-18. 1 fr. 50

CAHAGNET. **Magie magnétique**, ou Traité historique et pratique de fascinations, de miroirs cabalistiques, d'apports, de suspensions, de pactes, de charmes des vents, de convulsions, de possession, d'envoûtement, de sortiléges, de magie de la parole, de correspondances sympathiques et de nécromancie. 1858, 2e éd. 1 v. gr. in-18. 7 fr.

CAHAGNET. **Révélations d'outre-tombe**, par les esprits Galilée, Hippocrate, Franklin, etc., sur Dieu, la préexistence des âmes, la création de la terre, l'astronomie, la météorologie, la physique, la métaphysique, la botanique, l'hermétisme, l'anatomie vivante du corps humain, la médecine, l'existence du Christ et du monde spirituel, les apparitions et les manifestations spirituelles du XIXe siècle. 1856, 1 vol. in-18. 5 fr.

CAHAGNET. **Sanctuaire du spiritualisme**, ou Étude de l'âme humaine et de ses rapports avec l'univers, d'après le somnambulisme et l'extase. 1850, 1 vol. in-18. 5 fr.

CAHAGNET. **Méditations d'un penseur**, ou Mélanges de philosophie et de spiritualisme, d'appréciations, d'aspirations et de déceptions. 1861, 2 vol. in-18. 10 fr.

CARETTE (le colonel). **Études sur les temps antéhistoriques.** Le langage. 1 vol. in-8. 1878. 8 fr.

CARON. **Le code des jeunes mères.** Traité théorique et pratique pour l'éducation physique des nouveau-nés. 1859, 1 vol. in-8. 3 fr. 50

CARON. **La puériculture**, ou La science d'élever hygiéniquement et physiologiquement les enfants. 1866, in-18 de 280 pages. 3 fr. 50

CARON. **Guide pratique de l'alimentation hygiénique et physiologique au sein ou au biberon.** 1867, in-18 de 70 pages. 1 fr.

CARPON. **Voyage à Terre-Neuve.** 1852, 1 vol. in-8. 2 fr. 50

CARRIER. **Étude sur la localisation dans le cerveau de la faculté du langage articulé.** In-8 de 77 pages. 2 fr.

CARRIÈRE. **Recherches sur les eaux minérales sodo-bromurées de Salins.** 1856, in-12. 1 fr. 50

CASPER. **Traité pratique de médecine légale**, rédigé d'après des observations personnelles, par Jean-Louis Casper, professeur de médecine légale de la Faculté de médecine de Berlin; traduit de l'allemand sous les yeux de l'auteur, par M. Gustave Germer Baillière. 1862. 2 vol. in-8. Reliés. 20 fr.

CASTORANI. **Mémoire sur le traitement des taches de la cornée**, *néphélion*, *albugo*. 1867, in-8. 1 fr.

CASTORANI. **Mémoire sur l'extraction linéaire externe de la cataracte.** 1874, in-8. 3 fr. 50

CAUSIT. **Étude sur les polypes du larynx chez les enfants, et en particulier sur les polypes congénitaux.** 1867, in-8 de 162 pages avec 3 planches lithographiées. 3 fr. 50

CHARBONNIER. **Maladies et facultés diverses des mystiques.** 1 vol. in-8. 1875. 5 fr.

CHARCOT ET CORNIL. **Contributions à l'étude des altérations anatomiques de la goutte**, et spécialement du rein et des articulations chez les goutteux. 1864, in-8 de 30 pages avec pl. 1 fr. 50

CHARPIGNON. **Physiologie, médecine et métaphysique du magnétisme.** 1848, 1 vol. in-8 de 480 pages. 6 fr.

CHARPIGNON. **Considérations sur les maladies de la moelle épinière.** 1860, in-8. 1 fr.

CHARPIGNON. **Études sur la médecine animique et vitaliste.** 1864, 1 vol. gr. in-8 de 192 pages. 4 fr.

CHASERAY (Alexandre). **Conférences sur l'âme.** 1868, 1 vol. in-18. 1 fr. 50

CHAUFFARD. **Fragments de critique médicale**, Broussais, Magendie, Chomel. 1864, in-8 de 67 pages. 1 fr. 50

CHAUFFARD. **Laennec**, conférence faite à la Faculté de médecine, le 3 avril 1865. In-8 de 50 pages. 1 fr. 25

CHAUFFARD. **De la spontanéité et de la spécificité dans les maladies.** 1867, 1 vol. in-18 de 232 pages. 3 fr.

CHÉRUBIN. **De l'extinction des espèces**, études biologiques sur quelques-unes des lois qui régissent la vie. 1868, in-18. 2 fr. 50

CHEVALLIER (Paul). **De la paralysie des nerfs vaso-moteurs dans l'hémiplégie.** 1867, in-8 de 50 pages. 1 fr. 50

CHIPAULT (Antony). **De la résection sous-périostée dans la fracture de l'omoplate par armes à feu.** In-8 de 30 pages et 6 pl. 3 fr. 50

CHIPAULT. **Fractures par armes à feu**, expectation, résection sous-périostée, évidement, amputation. Paris, 1872, 1 vol. gr. in-8 avec 37 planches chromolithographiées. 25 fr.

CHOMET. **Effets et influence de la musique** sur la santé et sur la maladie. In-8. 3 fr.

CHRISTIAN (P.). **Histoire de la magie, du monde surnaturel** et de la fatalité à travers les temps et les peuples. 1 vol. gr. in-8 de 669 pages avec un grand nombre de figures et 16 planches hors texte. 15 fr.

CLÉMENCEAU. **De la génération des éléments anatomiques**, précédé d'une introduction par M. le professeur Robin. 1867, in-8. 5 fr.

Conférences historiques de la Faculté de médecine faites pendant l'année 1865 (*les Chirurgiens érudits*, par M. Verneuil. — *Gui de Chauliac*, par M. Follin. — *Celse*, par M. Broca. — *Wurtzius*, par M. Trélat. — *Rioland*, par M. Le Fort. — *Leuret*, par M. Tarnier. — *Harvey*, par M. Béclard. — *Stahl*, par M. Lasègue. — *Jenner*, par M. Lorain. — *Jean de Vier*, par M. Axenfeld. — *Laennec*, par M. Chauffard. — *Sylvius*, par M. Gubler. — *Stoll*, par M. Parrot). 1 vol. in-8. 6 fr.

CORLIEU. **La mort des rois de France** depuis François Ier jusqu'à la Révolution française. 1 vol. in-18, imprimé en caractères elzévir'ens. 1873. 3 fr. 50

CORNAZ. **Des abnormités congénitales des yeux et de leurs annexes.** 1848, in-8. 1 fr. 50

CORNIL. **Des différentes espèces de néphrites.** 1869, in-8. 3 fr. 50

CORNIL. **Leçons élémentaires d'hygiène**, rédigées d'après le programme adopté par le ministre de l'instruction publique, à l'usage des établissements d'enseignement secondaire par V. Cornil, professeur agrégé à la Faculté de médecine, médecin des hôpitaux de Paris. 1 vol. in-18, avec 27 figures dans le texte. 2 fr. 50

CORNIL ET CHARCOT. Voy. CHARCOT.

CORNIL ET HÉRARD. Voy. HÉRARD.

CORNIL ET RANVIER. **Manuel d'histologie pathologique.** 2 vol. in-18, avec 379 figures dans le texte (1869-1876). 16 fr.

CORNIL ET RANVIER. **Contributions à l'étude du développement histologique des tumeurs épithéliales.** Br. in-8. 1 fr.

COSTER. **Manuel de médecine pratique basée sur l'expérience**, suivi de deux tableaux synoptiques des empoisonnements. 1837, 1 vol. in-18. 1 fr. 25

COSTES. **Histoire critique et philosophique de la doctrine physiologique.** 1849, 1 vol. in-8. 6 fr.

COUDRET. **Recherches médico-physiologiques sur l'électricité animale.** 1837, 1 vol. in-8. 7 fr.

DAMASCHINO. **Des différentes formes de pneumonie aiguë chez les enfants.** 1867, in-8 de 154 pages. 3 fr. 50

DAMASCHINO. **La pleurésie purulente.** 1869, in-8. 3 fr. 50

DAMASCHINO. **Étiologie de la tuberculose.** 1872, in-8 de 204 pages. 2 fr. 50

D'ARDONNE. **La philosophie de l'expression**, étude psychologique. 1871, 1 vol. in-8 de 352 pages. 8 fr.

DARWIN (Ch.). **Les récifs de corail**, leur structure et leur distribution. Traduit de l'anglais par M. Ch. COSSERAT. 1 vol. in-8, avec 3 planches hors texte. 8 fr.

D'ASSIER (Adolphe). **Physiologie du langage phonétique.** 1868, 1 vol. in-18. 2 fr. 50

D'ASSIER (Adolphe). **Physiologie du langage graphique.** 1868, in-18. 2 fr. 50

D'ASSIER (Adolphe). **Essai de philosophie positive au XIXe siècle.** Première partie : Le ciel. 1 vol. in-18. 2 fr. 50

DAURIAC. **Des notions de matière et de force dans les sciences de la nature.** 1 vol. in-8. 1877. 5 fr.

DE ARLT (Ferdinand). **Des blessures de l'œil**, au point de vue pratique et médico-légal, traduit de l'allemand par le docteur G. HALTENHOFF. 1 vol. in-18. 1878. 3 fr. 50

DE CANDOLLE. **Organographie végétale**, ou Description raisonnée des organes des plantes. 1844, 2 vol. in-8 avec 60 pl. représentant 422 fig. 8 fr.

DEGRAUX-LAURENT. **Études ornithologiques.** La puissance de l'aile, ou l'oiseau pris au vol. 1871, 1 vol. in-8 de 260 pages avec 5 pl. 5 fr.

DE LA SALZÈDE. **Lettres sur le magnétisme animal**, considéré sous le point de vue physiologique et psychologique. 1847, 1 vol. in-12. 2 fr. 50

DELAUNAY. **Conférence sur l'astronomie**, et en particulier sur le ralentissement du mouvement de rotation de la terre. 1866, in-18 avec 14 fig. 50c.

DELAVILLE (aîné). **Cours pratique d'arboriculture fruitière** pour la région du nord de la France. 1872, 1 vol. in-8, illustré de 269 fig. 6 fr.

DELBŒUF. **La psychologie comme science naturelle.** 1 vol. in-8. 1876. 2 fr. 50

DELEUZE. **Histoire critique du magnétimse animal.** 2e édition, 1819, 2 vol. in-8. 9 fr.

DELEUZE. **Mémoire sur la faculté de prévision,** avec des notes et des pièces justificatives, et avec une certaine quantité d'exemples de prévisions recueillis chez les anciens et les modernes. 1836, in-8, br. 2 fr. 50

DELEUZE. **Instruction pratique sur le magnétisme animal,** précédé d'une notice sur la vie et les ouvrages de l'auteur, et suivi d'une lettre d'un médecin étranger. 1853, 1 vol. in-12. 3 fr. 50

DELMAS (Paul). **Mémoire sur l'anatomie et la pathologie du mamelon** dans leurs rapports avec l'allaitement. 1860, in-8. 1 fr.

DELMAS. **Étude pratique sur l'hydrothérapie.** 1re partie : De l'hydrothérapie à domicile, précédée de quelques considérations générales sur la théorie physiologique de cette méthode de traitement. 1869, in-8. 2 fr.

DELONDRE ET BOUCHARDAT. **Quinologie,** des quinquinas et des questions qui, dans l'état présent de la science et du commerce, s'y rattachent avec le plus d'actualité. 1854, 1 vol. gr. in-4 avec 23 pl. col. et 2 cartes. 40 fr.

DELPECH. **Chirurgie clinique de Montpellier,** ou Observations et réflexions tirées des travaux de chirurgie clinique de cette école. 1823-1828, 2 vol. in-4. 16 fr.

DELVAILLE (Camille). **Étude sur l'histoire naturelle.** Première série, contenant : Unité d'origine des races humaines ; de l'alimentation par la viande de cheval ; l'œuvre d'Étienne Geoffroy Saint-Hilaire ; biographie scientifique du XVIIIe siècle ; les hommes à queue. 1862, 1 vol. in-18. 3 fr. 50

DELVAILLE (Camille). **De la fièvre de lait,** étude critique et clinique. 1862, 1 vol. in-8 de 133 pages. 2 fr. 50

DELVAILLE (Camille). **De l'exercice de la médecine,** nécessité de reviser les lois qui la régissent en France, précédé d'une lettre de M. Jules Simon. 1865, 1 vol. in-8 de 144 pages. 2 fr.

DELVAILLE (Camille). **Lettres médicales sur l'Angleterre.** 1874, in-8. 1 fr. 50

DELY. **Extinction de la variole et du choléra.** 1874, in-8. 1 fr. 25

DE PUISAYE ET LECONTE. **Eaux d'Enghien,** au point de vue chimique et médical. 1853, 1 vol. in-8. 5 fr.

DESCHAMPS (d'Avallon). **Compendium de pharmacie pratique,** Guide du pharmacien établi et de l'élève en cours d'études, comprenant un traité abrégé des sciences naturelles, une pharmacologie raisonnée et complète, des notions thérapeutiques, et un guide pour les préparations chimiques et les eaux minérales ; un abrégé de pharmacie vétérinaire, une histoire des substances médicamenteuses, un traité de toxicologie, et une étude pratique des substances nécessaires à la photographie et à la galvanoplastie ; précédé d'une introduction par M. le professeur Bouchardat. 1868, 1 vol. gr. in-8 de 1150 pages environ. 20 fr.

DESCHAMPS (d'Avallon). **Manuel de pharmacie et Art de formuler,** contenant : 1° les principes élémentaires de pharmacie ; 2° des tableaux synoptiques : *a*, des substances médicamenteuses

tirées des trois règnes, avec leurs doses et leurs modes d'administration ; *b*, des eaux minérales employées en médecine ; *c*, des substances incompatibles ; 3° les indications pratiques nécessaires pour composer de bonnes formules ; suivi d'un *Formulaire de toutes les préparations iodées* publiées jusqu'à ce jour, par M. Deschamps (d'Avallon), pharmacien de la maison impériale de Charenton. 1856, 1 vol. gr. in-18 avec 19 figures. 4 fr.

DESCHAMPS (d'Avallon). **Manuel pratique d'analyse chimique.** 1859, 2 vol. in-8 de 1034 pages, contenant, l'un l'analyse qualitative, l'autre l'analyse quantitative, avec 80 fig. intercalées dans le texte. 9 fr.

DESPRÉS (Arm.) ET BOUCHUT. Voy. BOUCHUT.

DESPRÉS (Arm.). **Traité théorique et pratique de la syphilis**, ou Infection purulente syphilitique. 1873, 1 vol. in-8. 7 fr.

DEVERGIE (Alphonse). **Médecine légale théorique et pratique**, avec le texte et l'interprétation des lois relatives à la médecine légale, revus et annotés par M. Dehaussy de Robécourt, conseiller à la Cour de cassation. 1852, 3e édit. 3 vol. in-8. 23 fr.

Le premier volume traite : 1° certificats, rapports et consultations médico-légales ; 2° responsabilité médicale ; 3° mariage ; 4° séparation de corps ; 5° grossesse ; 6° avortement ; 7° accouchement ; 8° paternité, maternité, naissances précoces et tardives, superfétation ; 9° supposition, substitution d'enfant ; 10° infanticides ; 11° attentats à la pudeur ; 12° maladies simulées ; 13° aliénation mentale.

Le second volume traite : 1° coups et blessures volontaires et involontaires ; 2° mort subite ; 3° mort apparente ; 4° époque de la mort ; 5° putréfaction cadavérique ; 6° autopsie ; 7° exhumations ; 8° identité ; 9° suicide ; 10° asphyxie en général ; 11° asphyxie par submersion ; 12° pendaison et strangulation ; 13° combustion spontanée.

Le troisième volume traite les empoisonnements et toutes les questions de chimie légale.

DONDERS. **L'astigmatisme** et les verres cylindriques, par Donders, professeur à l'Université d'Utrecht, traduit du hollandais par le docteur Dor, médecin à Vevey. 1862, 1 vol. in-8 de 144 pages. 4 fr. 50

DROGNAT-LANDRÉ. **De l'extraction de la cataracte.** 1869, gr. in-8. 1 fr.

DROGNAT-LANDRÉ. **De la contagion seule cause de la propagation de la lèpre.** 1869, in-8. 2 fr. 50

DUBOUCHET. **Maladies des voies urinaires et des organes de la génération**, contenant la rétention d'urine, les rétrécissements de l'urèthre, les maladies de la glande prostate, de la vessie, des testicules, des vésicules séminales et des conduits spermatiques, des reins et des uretères ; la stérilité et l'impuissance ; le diabète sucré ou glycosurie ; la gravelle et les calculs de la vessie. 10e édition, 1851, 1 vol. in-8. 5 fr.

DUFOUR. **Petit dictionnaire des falsifications**, avec l'indication de moyens faciles pour les reconnaître. 1 vol. in-18. 1877. 1 fr.

DUJARDIN-BAUMETZ. **De la myélite aiguë.** 1872, gr. in-8 de 163 pages. 2 fr. 50

DU POTET. **Thérapeutique magnétique**, règles de l'application du magnétisme à l'expérimentation pure et au traitement des maladies ; spiritualisme ; son principe et ses phénomènes. 1863, 1 vol. 12 fr.

DU POTET. **Traité complet de magnétisme**, cours en douze leçons. 4e édition, 1 vol. in-8. 1879. 8 fr.

DU POTET. **Manuel de l'étudiant magnétiseur**, ou Nouvelle instruction pratique sur le magnétisme, fondée sur *trente années* d'expériences et d'observations. 1869, 4e édition, 1 vol. gr. in-18. 3 fr. 50

DUPUYTREN. **Leçons orales de clinique chirurgicale** faites à l'Hôtel-Dieu de Paris par le baron Dupuytren, chirurgien en chef,

recueillies et publiées par MM. les docteurs Brierre de Boismont et Marx. 1839, 2e édition entièrement refondue, 6 vol. in-8. 10 fr.

DURAND (de Gros). **Essais de physiologie philosophique.** 1866, 1 vol. in-8. 8 fr.

DURAND (de Gros). **De l'influence des milieux sur les caractères de races, de l'homme et des animaux.** 1868, br. in-8. 1 fr. 50

DURAND (de Gros). **Ontologie et psychologie physiologique.** 1 vol. in-18. 1871. 3 fr. 50

DURAND (de Gros). **De l'hérédité dans l'épilepsie.** Paris, 1869, br. in-8 de 15 pages. 50 c.

DURAND (de Gros). **Les origines animales de l'homme,** éclairées par la physiologie et l'anatomie comparatives. 1871, 1 vol. in 8. 5 fr.

DURAND-FARDEL. **Traité pratique des maladies chroniques.** 1868, 2 vol. gr. in-8. 20 fr.

DURAND-FARDEL. **Traité thérapeutique des eaux minérales** de la France et de l'étranger, et de leur emploi dans les maladies chroniques. 2e édit., 1862, 1 vol. in-8 de 774 pages avec carte color. 9 fr.

DURAND-FARDEL. **Traité pratique des maladies des vieillards.** 1873, 2e édition. 1 fort vol. gr. in-8 de 816 pages. 14 fr.

DURAND-FARDEL. **Lettres médicales sur Vichy.** 3e édition. 1866, 1 vol. in-18 de 250 pages. 2 fr. 50

DURAND-FARDEL. **Les eaux minérales et les maladies chroniques.** Leçons professées à l'École pratique. 1 vol. in-18. 3 fr. 50

DURAND-FARDEL. **Les indications des eaux minérales et leurs actions thérapeutiques.** 1 br. in-8. 1878. 1 fr. 25

Éléments de science sociale, ou Religion physique sexuelle et naturelle, par un docteur en médecine. 3e édition, traduite sur la 7e édition anglaise. 1876, gr. in-18 de 600 pages. 3 fr. 50

ELIPHAS LEVI. **Histoire de la magie,** avec une exposition claire et précise de ses procédés, de ses rites et de ses mystères. 1860, 1 vol. in-8, avec 90 fig. 12 fr.

ELIPHAS LEVI. **La clef des grands mystères,** suivant Hénoch, Abraham, Hermès Trismégiste et Salomon. 1861, 1 vol. in-8 avec 20 pl. 12 fr.

ELIPHAS LEVI. **Dogme et rituel de la haute magie.** 1861, 2e éd. 2 vol. in-8 avec 24 fig. 18 fr.

ELIPHAS LEVI. **Philosophie occulte.** Fables et symboles, avec leur explication où sont révélés les grands secrets de la direction du magnétisme universel et des principes fondamentaux du grand œuvre. 1863, 1 vol. in-8. 7 fr

ELIPHAS LEVI. **La science des esprits,** révélation du dogme secret des cabalistes, esprit occulte des évangiles, appréciations des doctrines et des phénomènes spirites. 1865, in-8. 7 fr.

ESPINAS (Alfred). **Des sociétés animales,** étude de physychologie comparée. 1 vol. in-8 de la *Bibl. de philosop. contemp.*, 2e édition, 1878. 7 fr. 50

EVANS (John). **Les âges de la pierre,** instruments, armes, ornements de la Grande-Bretagne, traduit de l'anglais par M. Barbier. 1 fort vol. gr. in-8 avec 476 fig. dans le texte. 1878. Broché, 15 fr. Relié, 20 fr.

FABRE. **Dictionnaire des dictionnaires de médecine français et étrangers,** avec un vol. supplémentaire rédigé sous la direction du docteur Ambroise Tardieu. 1851, 9 vol. in-8. 25 fr.

FAIVRE (Ernest). **De la variabilité des espèces.** 1868, 1 vol. in-18 de la *Bibliothèque de philosophie contemporaine.* 2 fr. 50

FAU. **Anatomie des formes du corps humain** à l'usage des peintres et des sculpteurs. 1866. 1 vol. in-8 avec atlas in-folio de 25 pl.
Prix : fig. noires. 20 fr.
— coloriées. 35 fr.

FERMOND. **Études sur la symétrie**, considérée dans les trois règnes de la nature. 1855, in-8 de 54 pages. 2 fr. 50

FERMOND. **Études comparées des feuilles** dans les trois grands embranchements végétaux comprenant le principe de la trisection et les lois de leur formation et de leur composition, leur classification méthodique, l'explication rationnelle de certaines feuilles exceptionnelles, leur composition organographique et leur phytogénie. (Extrait du tome II de l'*Essai de phytomorphie.*) 1864, 1 vol. in-8 avec 13 pl. 10 fr.

FERMOND. **Phytogénie**, ou Théorie mécanique de la végétation. 1867, 1 vol. gr. in-8 de 708 pages avec 5 planches. 12 fr.

FERMOND. **Essai de phytomorphie**, ou Étude des causes qui déterminent les principales formes végétales. 1864-1868, 2 vol. gr. in-8 avec nombreuses planches. 30 fr.

FERMOND. **Faits pour servir à l'histoire générale de la fécondation chez les végétaux.** In-8 de 45 pages. 2 fr.

FERRIER. **Les fonctions du cerveau.** 1 vol. in-8, traduit de l'anglais par M. H. C. DE VARIGNY, avec 68 figures. 1878. 10 fr.

FERRIÈRE (Émile). **Le darwinisme.** 1872, 1 vol. in-18 de 448 pages. 4 fr. 50

FLINT (Aug.). **Recherches expérimentales sur une nouvelle fonction du foie**, consistant dans une séparation de la cholestérine du sang et son élimination sous forme de stercorine. 1868, in-8. 2 fr.

FOISSAC. **Rapports et discussions à l'Académie royale de médecine sur le magnétisme animal**, avec des notes explicatives. 1833, 1 vol. in-8. 7 fr. 50

FOLET (Henri). **De la résection du poignet.** 1869, in-8 de 90 pages. 2 fr.

FONTAINE. **Effets physiologiques et action thérapeutique de l'air comprimé.** 1 vol. in-8 (1877). 5 fr.

FOURCAULT. **Du choléra épidémique.** 1849, in-8, br. 1 fr.

FOURNIER. **Actes du congrès international de botanique tenu à Paris en août 1867.** 1 vol. gr. in-8. 6 fr.

FOURNIER. **Etudes cliniques sur les douches oculaires et la glace**, appliquées au traitement des phlegmasies de l'œil. 1857, in-8. 1 fr. 25

FOY. **Traité de matière médicale et de thérapeutique**, appliquée à chaque maladie en particulier. 1843, 2 vol. in-8 de 1456 pages. 7 fr.

FOY. **Formulaire des médecins praticiens**, contenant : 1° les formules des hôpitaux civils et militaires, français et étrangers ; 2° l'examen et l'interrogation des malades ; 3° un mémorial raisonné de thérapeutique ; 4° les secours à donner aux empoisonnés et aux asphyxiés ; 5° la classification des médicaments, d'après leurs effets thérapeutiques ; 6° un tableau des substances incompatibles ; 7° l'art de formuler. 1844, 3e édition, 1 vol. in-18. 2 fr. 50

FOY. **Mémorial de thérapeutique à l'usage des médecins pra-**

ticiens, contenant : la médecine, la chirurgie, les accouchements. 1862, 1 vol. in-8 en deux parties, contenant 1250 pages. 14 fr.

Cet ouvrage traite les maladies tant internes qu'externes. L'ordre suivi est l'ordre alphabétique, c'est le plus simple et le plus commode. Chaque affection est décrite ainsi qu'il suit : 1° la définition ; 2° les symptômes très-brièvement ; 3° le traitement avec de nombreux détails et toutes les formules et prescriptions spéciales.

FOY. **Choléra-morbus.** Premiers secours à donner aux cholériques avant l'arrivée du médecin. 1849, 1 vol. in-18. 1 fr.

FRÉDÉRIQ (Dr). **Hygiène populaire.** 1 vol. in-12. 1875. 4 fr.

FUMOUZE (A.). **De la cantharide officinale** (thèse de pharmacie). 1867, in-4 de 58 pages et 5 planches. 3 fr. 50

FUMOUZE (V.). **Les spectres d'absorption du sang** (thèse de doctorat). In-4 de 141 pages et 3 pl. 4 fr. 50

GAGE (Louis-Léon). **Les animaux nuisibles à l'homme et en particulier du Pulex penetrans.** 1867, 1 vol. gr. in-8 avec planche lithographiée. 2 fr. 50

GALEZOWSKY ET CUIGNET. **Recueil d'ophthalmologie,** paraissant tous les mois, par livraisons grand in-8 de 4 feuilles. 3e série, 1re année, 1879. Abonnement, 1 an, 20 fr. ; la livraison, 2 fr. Les années de la 2e série, 1875, 1876, 1877, 1878, se vendent séparément. 15 fr.

GARCIN. **Le magnétisme expliqué par lui-même,** ou Nouvelle théorie des phénomènes de l'état magnétique, comparée aux phénomènes de l'état ordinaire. 1855, 1 vol. in-8. 4 fr.

GARNIER. **Dictionnaire annuel des progrès des sciences et institutions médicales,** suite et complément de tous les dictionnaires, précédé d'une introduction par M. le docteur Amédée Latour. 1 vol. in-12 de 500 pages. 12e année 1876. 7 fr.

Prix de la 1re année 1864. 5 fr.
— des 2e, 3e, 4e, 5e et 6e années, 1865 à 1869, chacune. 6 fr.
— de la 7e année 1870 et 1871. 7 fr.
— des 8e, 9e, 10e, 11e, 12e, 13e et 14e années, 1872 à 1878. 7 fr.

GARNIER ET WAHU. Voy JAMAIN et WAHU.

GAULTIER DE CLAUBRY. **De l'identité du typhus et de la fièvre typhoïde.** 1844, 1 vol. in-8. 2 fr. 50

GAUSSAIL. **De la fièvre typhoïde,** de sa nature et de son traitement. Paris, 1839, in-8. 1 fr. 50

GAUTHIER. **Recherches historiques sur l'exercice de la médecine dans les temples,** chez les peuples de l'antiquité. 1844, 1 vol. in-12. 2 fr.

GAUTHIER. **Histoire du somnambulisme connu chez tous les peuples,** sous les noms divers d'extases, songes, oracles, visions. Examen des doctrines de l'antiquité et des temps modernes, sur ses causes, ses effets, ses abus, ses avantages et l'utilité de son concours avec la médecine. 1842, 2 vol. in-8. 10 fr.

GAUTHIER (Aubin). **Revue magnétique,** journal des cures et des faits magnétiques et somnambuliques. Décembre 1844 à octobre 1846, 2 vol in-8. 8 fr.

Les numéros de mai, juin, juillet, août et septembre 1846 n'ont jamais été publiés ; ils forment, dans le tome IIe, une lacune des pages 241 à 432.

GAY-LUSSAC. **Cours de chimie professé à la Faculté des sciences.** Histoire des sels, la chimie végétale et animale. 1833, 2 vol. in-8. 5 fr.

GAY-LUSSAC. **Instruction sur l'essai des matières d'argent par la voie humide** ; suivie des documents officiels relatifs à la rectification en France du mode d'essai des matières d'or et d'argent, généralement suivi en Europe. 1830-1832, 2 vol. in-4 avec 48 fig. 5 fr.

GELEZ. **Histoire générale des membranes séreuses et synoviales, des bourses muqueuses, des kystes,** sous le rapport de

leur structure, de leurs fonctions, de leurs affections et de leur traitement. 1845, 1 vol. in-8. 3 fr.

GELY. **Études sur le cathétérisme curviligne et sur l'emploi d'une nouvelle sonde dans le cathétérisme évacuatif.** 1862, 1 vol. in-4 avec 97 planches. 7 fr.

GENDRIN. **De l'influence des âges sur les maladies.** 1840, in-8. 1 fr.

GEOFFROY SAINT-HILAIRE. **Histoire naturelle des mammifères,** comprenant quelques vues préliminaires de l'histoire naturelle, et l'histoire des singes, des makis, des chauves-souris et de la taupe. 1834, 1 vol. in-8. 5 fr.

GEOFFROY SAINT-HILAIRE (Étienne). **Vie, travaux et doctrine scientifique,** par Isid. Geoffroy Saint-Hilaire. 1 vol. in-12. 3 fr. 50

— Le même. 1 vol. in-8. 5 fr.

GERVAIS (Paul). **Zoologie.** Reptiles vivants et fossiles. 1869, gr. in-8 avec 19 planches gravées. 7 fr.

GIACOMINI. **Large communication entre la veine porte et les veines iliaques droites,** traduit de l'italien. 1874, in-8. 2 fr. 50

GINTRAC (E.). **Observations et recherches sur la cyanose ou maladie bleue.** Paris, 1824, 1 vol. in-8. 4 fr. 50

GINTRAC (E.). **Mémoires et observations de médecine clinique et d'anatomie pathologique.** 1830, 1 vol. in-8, fig. 4 fr. 50

GINTRAC (E.). **Cours théorique et clinique de pathologie interne et de thérapie médicale.** 1853-1859, tomes I à IX, gr. in-8. 63 fr.

Les tomes IV et V se vendent séparément. 14 fr.

Les tomes VI et VII (*Maladies du système nerveux*) se vendent séparément. 14 fr.

Les tomes VIII et IX (*Maladies du système nerveux*) (suite) se vendent séparément. 14 fr.

GINTRAC (E.). **Maladies de l'appareil nerveux** (extrait du *Cours de pathologie interne*). 4 vol. gr. in-8. 28 fr.

GINTRAC (E.). **Revue des maladies** observées dans les salles de clinique interne de l'hôpital Saint-André de Bordeaux, pendant l'année 1823. In-8. 3 fr. 50

GINTRAC (E.). **Fragments de médecine clinique** et d'anatomie pathologique. 1841, 1 vol. in-8. 3 fr. 50

GINTRAC (Henri). **Essai sur les tumeurs solides intra-thoraciques.** 1845, in-4. 1 fr. 50

GIRAUD-TEULON. **De l'œil,** notions élémentaires sur la fonction de la vue et ses anomalies. 1 vol. in-18, 2e édit. 1877. 3 fr.

GIRAUD-TEULON. **Œil schématique,** dimensions décuples. 1868, 1 tableau. 2 fr. 50

GOUBERT. **Manuel de l'art des autopsies cadavériques,** surtout dans ses applications à l'anatomie pathologique, précédé d'une lettre de M. le professeur Bouillaud. 1867, in-18 de 520 pages avec 145 fig. 6 fr.

GOUBERT ET WYROUBOFF. **La science vis-à-vis de la religion.** 1 fr.

GOUJON. **Étude d'un cas d'hermaphrodisme bisexuel imparfait chez l'homme.** 1872, in-8 avec 2 planches. 1 fr.

GOUPY. **Explication des tables parlantes**, des médiums, des esprits et du somnambulisme, suivie de la voyante de Prevorst. 1860, 1 vol. in-8. 6 fr.

GRAD. **Considérations sur les progrès et l'état présent des sciences naturelles.** 1874, in-8. 2 fr.

GRAND. **De l'emploi médical des bains d'air comprimé.** 1 br. in-8. 1 fr. 50

GRÉHANT. **Manuel de physique médicale.** 1869, 1 vol. gr. in-18 de 650 pages avec 469 fig. intercalées dans le texte. 7 fr.

GRÉHANT. **Tableaux d'analyse chimique**, conduisant à la détermination de la base et de l'acide d'un sel inorganique isolé, avec les couleurs caractéristiques des précipités. 1862, in-4. Cart. 3 fr. 50

GRÉHANT. **Recherches physiques sur la respiration de l'homme.** 1864, in-8 de 46 pages avec 1 planche. 1 fr. 50

GRIMAUX (Édouard). **Chimie organique élémentaire.** 1 vol in-18 de 370 pages, 2e édition, 1877. 5 fr.

GRIMAUX (Édouard). **Chimie inorganique élémentaire.** 1874, 1 vol. in-18 avec fig. 5 fr.

GROVE (W. R.). **Corrélation des forces physiques**, traduit de l'anglais par M. Séguin aîné. 2e édition, 1868, in-8. 7 fr. 50

GUÉNEAU DE MUSSY (H.). **Théorie du germe contage** et son application à la fièvre typhoïde. 1 brochure in-8. 1878. 1 fr. 50

GUILLEMOT. **Étude sur l'arnica.** 1874, in-8. 1 fr.

GUILLOT (Natalis). **La lésion, la maladie** (thèse de concours pour la chaire de pathologie médicale). 1851, in-8. 1 fr. 50

GUINIER. **Essai de pathologie et de clinique médicales**, contenant des recherches spéciales sur la forme pernicieuse de la maladie des marais, la fièvre typhoïde, la diphthérie, la pneumonie, la thoracentèse chez les enfants, le carreau, etc. 1866, 1 fort vol. in-8. 8 fr.

GUISLAIN (J.). **Traité sur l'aliénation mentale et sur les hospices des aliénés.** Amsterdam, 1826, 2 vol. in-8 avec 12 pl. 5 fr.

HAMILTON **Observations sur les avantages et l'emploi des purgatifs dans plusieurs maladies**, trad. de l'anglais par Lafisse. 1825. 1 vol. in-8. 2 fr.

HARTMANN (E.-D.). **Le darwinisme**, ce qu'il y a de vrai et de faux dans cette doctrine. 1 vol. in-18 de la *Biblioth. de philosoph. contemporaine.* 2 fr. 50

HÉMEY (Lucien). **De la péritonite tuberculeuse.** 1867, in-8 de 90 pages. 2 fr.

HENRY (Ossian) père et fils. **Traité pratique d'analyse chimique des eaux minérales** potables et économiques, avec leurs principales applications à l'hygiène et à l'industrie. Considérations générales sur leur formation, leur thermalité, leur aménagement, etc. Fabrication des eaux minérales artificielles, etc. 1859, 1 vol. in-8 de 680 p. avec 131 fig. intercalées dans le texte. 12 fr.

HÉRARD ET CORNIL. **De la phthisie pulmonaire**, étude anatomo-pathologique et clinique. 1867, 1 vol. in-8 avec fig. dans le texte et pl. coloriées. 10 fr.

HILLAIRET (J. E.). **Notice sur l'empoisonnement par l'arsenic**, sur l'emploi de l'appareil de Marsh et des autres moyens de doser ce toxique. 1847, br. in-8. 1 fr.

HOUEL. **Manuel d'anatomie pathologique générale et appliquée**, contenant le catalogue et la description des pièces déposées au musée Dupuytren. 2e édition. 1862, 1 vol. in-18 de 930 pages. 7 fr.

HOUEL. **Des plaies et des ruptures de la vessie** (concours pour l'agrégation en chirurgie). 1857, in-8. 2 fr.

HOUEL. **Mémoire sur l'encéphalocèle congénitale**. 1859, in-8. 1 fr. 25

HUCHARD (H.). **Étude critique sur la pathogénie de la mort subite dans la fièvre typhoïde**. 1 br. in-8. 1878. 1 fr. 25

HUFELAND. **Manuel de médecine pratique**, fruit d'une expérience de cinquante ans, suivi de considérations pratiques sur la saignée, l'opium et les vomitifs, traduit de l'allemand par le docteur Jourdan. 2e édition corrigée et augmentée d'un Mémoire sur les fièvres nerveuses. 1848, 1 vol. in-8 de 750 pages. 8 fr

HUTIN. **Examen pratique des maladies de matrice**. 1844, 1 vol. in-8. 4 fr.

HUTIN. **Étude de la stérilité chez la femme** (clinique de Plombières). 1859, in-8. 2 fr. 50

HYERNAUX. **Traité pratique de l'art des accouchements**. 1866, 1 vol. gr. in-8 avec fig. 10 fr.

ISAMBERT (E.). **Études chimiques, physiologiques et cliniques** sur l'emploi thérapeutique du chlorate de potasse, spécialement dans les affections diphthéritiques (croup, angine couenneuse, etc.). 1856, 1 vol. in-8. 2 fr. 50

ISAMBERT (E.). **Parallèle des maladies générales et des maladies locales**. 1866, in-8. 3 fr.

JAMAIN. **Nouveau traité élémentaire d'anatomie descriptive et de préparations anatomiques**, par M. le docteur Jamain, chirurgien des hôpitaux. 1867, 3e édition, 1 vol. grand in-18 de 928 pages avec 223 fig. intercalées dans le texte. 12 fr.
Avec figures coloriées. 40 fr.

JAMAIN. **Manuel de petite chirurgie** contenant les pansements, les médicaments topiques, les bandages, les appareils de fractures, etc. 1873, 5e édition, refondue. 1 vol, grand in-18 de 762 pages avec 438 fig. 8 fr.

JAMAIN et TERRIER. **Manuel de pathologie et de clinique chirurgicales**. 3e édit., tome I, 1 fort vol. in-18. 1876. 8 fr.
Tome II, 1er fascicule. 1 vol. in-18. 1878. 4 fr.

JAMAIN. **De l'exstrophie ou extroversion de la vessie**. 1845, in-4. 1 fr. 50

JAMAIN. **De l'hématocèle du scrotum**. 1853, in-12. 2 fr. 50

JAMAIN. **Archives d'ophthalmologie**, comprenant les travaux les plus importants sur l'anatomie, la physiologie, la pathologie, la thérapeutique et l'hygiène de l'appareil de la vision. 1853-1856, 6 vol. in-8 avec fig. 20 fr.

JAMAIN. **Des plaies du cœur** (thèse d'agrégation). 1857, in-8. 2 fr.

JAMAIN ET WAHU. **Annuaire de médecine et de chirurgie pratiques**, de 1846 à 1866, résumé des travaux pratiques les plus importants publiés en France et à l'étranger de 1845 à 1865. 21 vol. grand in-32. Chaque. 50 c.

JARJAVAY. **De l'influence des efforts sur la production des maladies chirurgicales**. 1847, in-8 de 72 pages. 1 fr. 25

JENNER. **De la non-identité du typhus et de la fièvre typhoïde,** ou Recherches sur le typhus, la fièvre typhoïde, la fièvre à rechute (*Relapsing fever*) et la fièvre simple continue (*febricula*), traduit par M. le docteur Verhaeghe, chirurgien de l'hôpital civil d'Ostende. 1852-1853, 2 vol. in-8. 7 fr.

JOLY. **La génération spontanée.** Conférence faite à Paris le 1er mars 1865. 50 c.

JORDAN (Joseph). **Traitement des pseudarthroses par l'autoplastie périostique.** 1860, 1 vol. in-4 avec 3 pl. 3 fr. 50

JOSAT. **De la mort et de ses caractères;** nécessité de reviser la législation des décès pour prévenir les inhumations précipitées ; ouvrage entrepris sous les auspices du gouvernement et couronné par l'Institut. 1854, 1 vol. in-8. 7 fr.

JOSAT. **Recherches historiques sur l'épilepsie.** 1856, in-8. 2 fr.

JOUSSET DE BELLESME. **Recherches expérimentales sur la digestion des insectes,** et de la Blatte en particulier. 1 vol. in-8, 1876. 3 fr.

JOUSSET DE BELLESME. **Les phénomènes physiologiques de la métamorphose chez la Libellule déprimée.** 1 v. in-8. 3 fr.

JOUSSET DE BELLESME. **Recherches expérimentales sur les fonctions du balancier chez les Insectes diptères.** 1 vol. in-8. 2 fr. 50

Journal de l'anatomie et de la physiologie normales et pathologiques, etc., dirigé par M. le professeur Ch. Robin et M. G. Pouchet. Voy. page 36.

LABORDE. **Les hommes et les actes de l'insurrection de Paris devant la psychologie morbide.** 1871, 1 vol. in-18 de 150 pages. 2 fr. 50

LABORDE. **De la malignité dans les maladies.** 1872, in-8 (thèse d'agrégation). 2 fr. 50

LACROIX (E.). **Antéversion et rétroversion de l'utérus.** 1844, in-8. 2 fr.

LAFONTAINE. **Mémoires d'un magnétiseur.** 1866, 2 vol. in-18. 7 fr.

LAFONT-GOUZI. **Traité du magnétisme animal,** considéré sous les rapports de l'hygiène, de la médecine légale et de la thérapeutique, 1839, in-8, br. 3 fr.

LAHILONNE. **Essai de critique médicale.** Pau et ses environs au point de vue des affections paludéennes. 1867, gr. in-8. 2 fr.

LAHILONNE. **Étude de météorologie médicale au point de vue des voies respiratoires.** 1869. 2 fr. 50

LAHILONNE. **Histoire des fontaines de Cauterets** et des variations de leur emploi au traitement des maladies chroniques; précédée d'une préface de M. le professeur Hirtz. 1 vol. in-12. 1877. 3 fr.

LALA. **Quelques considérations sur les affections appartenant ou se rattachant à la famille des cancers.** 1861, broch. in-8. 1 fr. 50

LAMBERT. **Hygiène de l'Égypte.** 1 vol. in-18. 2 fr. 60

LANCEREAUX. **Traité théorique et pratique de la syphilis,** 2e édition, 1874, gr. in-8 avec figures et planches coloriées. 17 fr.

LANDAU. **Théorie et traitement de la glycosurie.** 1864, in-8. 1 fr. 50

LANOIX. **Étude sur la vaccination animale.** 1866, in-8 de 56 pages. 2 fr.

LAUSSEDAT. **La Suisse.** Études médicales et sociales. 2e édition, suivie d'un travail nouveau sur *les stations sanitaires de la Suisse.* 1 vol. in-18 (1875). 3 fr. 50

LAVELEYE (Em. de). **L'Afrique centrale et la conférence de Bruxelles**, suivi de lettres et découvertes de Stanley. 1 vol. in-12, avec 2 cartes. 1878. 3 fr.

LE FORT. **La chirurgie militaire** et les Sociétés de secours en France et à l'étranger, par Léon Le Fort, professeur à la Faculté de médecine de Paris. 1872, 1 vol. in-8 avec gravures. 10 fr.

LE FORT. **Étude sur l'organisation de la médecine** en France et à l'étranger. 1874, in-8. 3 fr.

LE FORT. Voy. MALGAIGNE.

LEGRAND. **De l'analogie et des différences entre les tubercules et les scrofules.** 1849, 1 vol. in-8. 5 fr.

LEGRAND. **De l'action des préparations** d'or sur notre économie et plus spécialement sur les organes de la digestion et de la nutrition. 1849, in-8. 2 fr.

LEPORT. **Guide pratique pour bien exécuter,** bien réussir et mener à bonne fin l'opération de la cataracte par extraction supérieure. 1860, 1 vol. in-12. 3 fr.

LÉVI (Eliphas). Voy. ELIPHAS LÉVI.

LEYDIG. **Traité d'histologie comparée de l'homme et des animaux**, traduit de l'allemand par M. le docteur Lahilonne. 1 fort vol. in-8 avec 200 fig. dans le texte. 1866. 15 fr.

LHÉRITIER. **Des paralysies et de leur traitement par les eaux thermo-minérales de Plombières.** 1853, 1 vol. in-8. 5 fr.

LHÉRITIER. **Du rhumatisme et de son traitement** par les eaux thermo-minérales de Plombières. 1854, 1 vol. in-8. 5 fr.

LHÉRITIER ET HENRY. **Hydrologie de Plombières.** 1855, 1 vol. in-8. 3 fr. 50

LIEBIG. **Le développement des idées** dans les sciences naturelles. Études philosopiques. 1867, in-8 de 42 pages. 1 fr. 25

LIEBREICH (Oscar). **L'hydrate de chloral**, traduit de l'allemand sur la 2e édition par Is. Levaillant. 1870, in-8 de 70 pages. 2 fr. 50

LIEBREICH (Richard). **Atlas d'ophthalmoscopie** représentant l'état normal et les modifications pathologiques du fond de l'œil, visibles à l'ophthalmoscope, composé de 12 planches contenant 57 figures tirées en chromolithographie, accompagnées d'un texte explicatif et dessinées d'après nature par le docteur Liebreich (de Berlin). 1870, 2e édition, 1 vol. in-folio. 30 fr.

Texte italien de cet atlas. 3 fr. 50

LIEBREICH (Richard). **Nouveau procédé d'extraction de la cataracte.** 1872, in-8 de 16 pages. 75 c.

LIOUVILLE (H.). **De la généralisation des anévrysmes miliaires.** Paris, 1871, 1 vol. in-8 de 230 pages et 3 planches comprenant 19 fig. 6 fr.

LIOUVILLE (H.). **De l'abus en thérapeutique,** thèse d'agrégation. 1 vol. in-8. 2 fr. 50

LŒWENBERG. **La lame spirale du limaçon de l'oreille** de l'homme et des mammifères. 1867, 1 vol. in-8. 2 fr.

LONGET. **Traité de physiologie.** 1873, 3e édition, 2e tirage, 3 forts vol. gr. in-8. 36 fr.

LONGET. **Tableaux de physiologie**, mouvement circulatoire de la matière dans les trois règnes, avec figures, 2e édition. 1874. 7 fr.

LORAIN. **L'assistance publique**. 1871, in-8. 1 fr.

LORAIN. **Jenner et la vaccine**. 1870, in-8. 1 fr. 25

LOUET. **Guide administratif du médecin-accoucheur et de la sage-femme**. 1 vol. in-18. 1878. 3 fr. 50

LUBANSKI. **Guide du poitrinaire** et de celui qui ne veut pas le devenir. 1873, 1 vol. in-18. 3 fr.

LUBBOCK. **L'homme préhistorique**, étudié d'après les monuments et les costumes retrouvés dans les différents pays de l'Europe, suivi d'une description comparée des mœurs des sauvages modernes, traduit de l'anglais par M. Ed. Barbier, avec 256 figures intercalées dans le texte. 1 beau vol. in-8, 2e édit., 1876, considérablement augmentée, et suivie d'une conférence de M. P. Broca sur les *Troglodytes de la Vezère*.

Prix : broché. 15 fr. — cart. riche tranche dorée. 18 fr.

LUBBOCK. **Les origines de la civilisation**, état primitif de l'homme et mœurs des sauvages modernes, traduit de l'anglais sur la troisième édition. 1 beau vol. in-8, 2e édit. 1877.

Prix : broché. 15 fr. — relié. 18 fr.

LUGAGNE. **Étude physiologique et clinique sur l'eau de Vichy**. 1er fascicule, 1 brochure in-8. 1877. 4 fr.

LUYS. **Le cerveau et ses fonctions**. 1 vol. in-8 de la *Bibliothèque scient. intern.*, avec fig., 2e édition. 1876. Cart. 6 fr.

MACARIO. **Traitement moral de la folie**. 1843, in-4. 1 fr. 50

MACARIO. **Du sommeil, des rêves et du somnambulisme** dans l'état de santé et de maladie, précédé d'une lettre de M. le docteur Cerise. 1857, 1 vol. in-8. 5 fr.

MACARIO. **Des paralysies dynamiques ou nerveuses**. 1859, in-8. 2 fr. 50

MACARIO. **Leçons sur l'hydrothérapie**, professées à l'école pratique de médecine de Paris. 1871, 3e édit., 1 vol. in-18. 2 fr. 50

MACARIO. **De l'influence médicatrice du climat de Nice**, ou Guide des malades dans cette ville. 1862, 2e édit., 1 vol. in-18. 2 fr.

MACARIO. **Du rhumatisme et de la diathèse rhumatismale**. 1867, in-8 de 192 pages. 3 fr.

MACARIO. **Entretiens populaires sur la formation des mondes et les lois qui les régissent**. 1869, 1 vol. in-18. 2 fr. 25

MAGDELAIN. **Des kystes séreux et acéphalocystiques de la rate**. 1868, in-8. 2 fr.

MAHEUX. **Traité de la stérilité** chez la femme, considérée particulièrement sous le rapport de ses causes et de son traitement. 1864, 1 vol. in-18. 2 fr. 50

MAHEUX. **Conseils aux femmes sur leurs maladies** et les soins particuliers que réclame leur santé. 1871, 1 vol. in-18 avec figures. 3 fr. 50

MAIRET. **Formes cliniques de la tuberculose miliaire du poumon**. 1 vol. in-8. 1878. 3 fr. 50

MAISONABE. **Orthopédie clinique sur les difformités dans l'espèce humaine**, accompagnée de mémoires. 1834, 2 vol. in-8 avec fig. 5 fr. 50

MALGAIGNE. **Manuel de médecine opératoire**. 8e édit., publiée par M. le professeur Léon Le Fort. I. les Opérations générales, 1874-1877. 2 vol. in-18 avec 744 figures dans le texte. 16 fr.

MANDON. **Histoire critique de la folie instantanée**, temporaire, instinctive, ou Étude philosophique, physiologique et légale des rapports de la volonté avec l'intelligence pour apprécier la responsabilité des fous instinctifs, des suicidés et des criminels. 3 fr. 50

MANDON. **De la fièvre typhoïde**, nouvelles considérations historiques, philosophiques et pratiques sur sa nature, ses causes et son traitement. 1864, 1 vol. in-8 de 412 pages. 6 fr.

MANDON. **Van Helmont**, sa biographie, histoire critique de ses œuvres. 1868, in-4. 6 fr.

MANUEL. **Essai sur l'organisation du service médical en France**. 1861, 1 vol. in-8. 6 fr.

MAREY. **Du mouvement dans les fonctions de la vie**, cours professé au Collége de France pendant l'année 1867. 1 vol. in-8 avec 144 fig. dans le texte. 10 fr.

MARTIN SAINT-ANGE. **Circulation du sang chez le fœtus de l'homme**. 1837, 2e édit., in-4 avec 15 figures coloriées. 1 fr. 50

MARTINEAU. **Leçons sur les affections de l'utérus et de ses annexes**, 1re partie : *Pathologie générale*. 1 vol. gr. in-8 (1878). 6 fr.

MARX (Edmond). **De la fièvre typhoïde**. 1864, in-8. 3 fr.

MAUNOURY ET SALMON. **Manuel de l'art des accouchements**, à l'usage des élèves en médecine et des élèves sages-femmes. 1874, 3e édit., avec 115 figures dans le texte. 7 fr.

MELLEZ. **Esquisse d'une genèse de la terre et de l'homme**, recueillie dans les papiers du docteur Mellez et publiée par V. Poirel. 1871, 1 vol. in-8. 5 fr.

MENIÈRE. **Cicéron médecin**. Étude médico-littéraire. 1862, 1 vol. in-18. 4 fr. 50

MENIÈRE. **Les consultations de madame de Sévigné**. Étude médico-littéraire. 1864, 1 vol. in-8. 3 fr.

MENIÈRE. **Les moyens thérapeutiques employés dans les maladies de l'oreille**. Thèse, 1868, gr. in-8. 2 fr.

MÉRAT. **Nouvelle flore des environs de Paris**, suivant la méthode naturelle, avec l'indication des vertus des plantes usitées en médecine. 1836, 4e édit., 2 vol. in-18. 5 fr.

MESMER. **Mémoires et aphorismes**, suivis des procédés de d'Eslon. Nouvelle édition avec des notes par J. J. A. Ricard. 1846, in-18. 2 fr. 50

MESTRE. **Essai sur l'éléphantiasis des Arabes**, observé en Algérie. 1864, in-8 de 104 pages avec 5 pl. lithographiées. 3 fr. 50

MEUNIER (Stanislas). **Lithologie terrestre et comparée** (roches, météorites). 1 vol. in-8 de la *Bibliothèque des sciences naturelles*. 1870, 108 pages. 4 fr. 50

MEUNIER (Stanislas). **Recherches chimiques sur les oxydes métalliques**. 1867, gr. in-8. 2 fr.

MEUNIER (Victor). **Science et démocratie**. 1865-1866, 2 vol. in-18 de la *Bibliothèque d'histoire contemporaine*. 7 fr.

MIQUEL. **Lettres médicales d'un vétéran de l'école de Bretonneau à M. le professeur Trousseau**, pour mettre un terme à des erreurs relatives aux maladies éruptives et à la spécificité. 1867, 1 vol. in-8 de 440 pages. 7 fr.

MIRAULT. **Traité pratique de l'œil artificiel.** 1818, 1 vol. in-8 avec 23 fig. 2 fr.

MORDRET (Ambr.). **État actuel de la vaccine considérée au point de vue pratique et théorique**, et dans ses rapports avec les maladies et la longévité (couronné par l'Académie de médecine de Madrid). 1854, in-8 de 160 pages. 2 fr.

MOREAU (Alexis). **Des grossesses extra-utérines.** 1853, 1 vol. in-8. 2 fr. 50

MOREAU (de Tours). **Traité pratique de la folie névropathique.** 1869, 1 vol. in-18. 3 fr. 50

MOREL. **Traité des champignons** au point de vue botanique, alimentaire et toxicologique, orné de plus de 100 gr. 1865, 1 vol. in-18 de 300 pages. Fig. noires. 4 fr.

MOREL-LAVALLÉE. **Moyen nouveau et très-simple de prévenir la roideur et l'ankylose dans les fractures**, bandage articulé. 1860, in-8. 1 fr. 25

MOREL-LAVALLÉE. **De la coxalgie sur le fœtus** et de son rôle dans la luxation congénitale du fémur. 1861, in-8. 1 fr. 25

MOREL-LAVALLÉE. **Épanchements traumatiques de sérosité.** 1850, in-8. 2 fr.

MOREL-LAVALLÉE. **Des décollements traumatiques de la peau** et des couches sous-jacentes. 1863, broch. in-8 de 80 pages. 2 fr.

MOREL-LAVALLÉE. **Cystite cantharidienne.** Br. in-8. 1856. 2 fr.

MOREL-LAVALLÉE. **Rupture du péricarde.** Brochure grand in-8. 1864. 1 fr. 25

MORIN. **Du magnétisme et des sciences occultes.** 1860, 1 vol. in-8. 6 fr.

MORIN. **Magnétisme.** M. Lafontaine et les sourds-muets. Br. in-8. 75 c.

MOUGEOT (de l'Aube). **Itinéraire d'un ubiétiste à travers les sciences et la religion.** 1re partie : Les sciences. 1 vol. in-18 de 458 pages. 1870. 3 fr. 50

MUNARET. **Le médecin des villes et des campagnes.** 1862, 3e édit., 1 vol. gr. in-18. 4 fr. 50

MUNARET. **Iconautographie de Jenner.** 1860, 1 vol. in-8. 2 fr. 50

MURCHISON. **La fièvre typhoïde**, traduit de l'anglais par le docteur Lutaud, avec notes et introduction de M. Henri Gueneau de Mussy. 1 vol. in-8. 1878. 10 fr.

NÉLATON. **De l'influence de la position dans les maladies chirurgicales** (concours de clinique chirurgicale). 1851, in-8. 2 fr.

NÉLATON. **Éléments de pathologie chirurgicale**, par M. A. Nélaton, membre de l'Institut, professeur de clinique à la Faculté de médecine, chirurgien de l'Empereur, etc.

Seconde édition complétement remaniée.

Tome premier, rédigé par M. le docteur Jamain, chirurgien des hôpitaux. 1 fort vol. gr. in-8. 9 fr.

Tome second, rédigé par le docteur Péan, chirurgien des hôpitaux. 1 fort vol. gr. in-8, avec 288 fig. dans le texte. 13 fr.

Tome troisième, rédigé par M. le docteur Péan, 1 vol. gr. in-8 avec figures. 14 fr.

TOME QUATRIÈME, 1re partie, rédigé par le docteur PÉAN. 1 vol. gr. in-8, avec figures dans le texte. 1876. 7 fr.
Les vol. suivants de la 1re édition sont encore en vente :
Tome II. 8 fr. — Tome III. 6 fr. — Tome IV. 6 fr. — Tome V. 9 fr.

NETTER. **Des cabinets ténébreux**, dans le traitement de l'héméralopie. 1862, br. in-8 de 60 pages. 2 fr.

NETTER. **Lettres sur la contagion**. Br. in-8 de 40 pages. 1 fr. 50

NICAISE. **Des lésions de l'intestin dans les hernies**. 1866, in-8 de 120 pages. 3 fr.

NICOD. **Traité sur les polypes** et autres carnosités du canal de l'urèthre et de la vessie, avec les meilleurs moyens de les détruire sans danger. 1835, 1 vol. in-8. 2 fr. 50

NIEMEYER. **Éléments de pathologie interne et de thérapeutique**, traduits de l'allemand, annotés par M. Cornil. 1873, 3e édition française, augmentée de notes nouvelles d'après la huitième édition allemande. 2 vol. in-8. 14 fr.

ODIER. **Recherches sur la loi d'accroissement des nouveau-nés**, constaté par le système des pesées régulières et sur les conditions d'un bon allaitement. 1868, 1 broch. gr. in-8 de 56 pages et 7 planches. 1 fr. 50

ODIER ET BLACHE. **Quelques considérations sur les causes de la mortalité des nouveau-nés** et sur les moyens d'y remédier. 1867, gr. in-8 de 30 pages et XI tableaux. 1 fr. 50

OLLIVIER (Clément). **Histoire physique et morale de la femme.** 1857, 1 vol. in-8. 5 fr.

OLLIVIER (Clément). **Influence des affections organiques sur la raison**, ou Pathologie morale. 1867, in-8 de 244 pages. 4 fr.

OLLIVIER (d'Angers). **Traité des maladies de la moelle épinière**, contenant l'histoire anatomique, physiologique de ce centre nerveux chez l'homme. 1837, 3e édition, 2 vol. in-8 avec 27 fig. 5 fr.

ONIMUS. **De la théorie dynamique de la chaleur** dans les sciences biologiques. 1866, in-8. 3 fr.

ONIMUS ET LEGROS. **Traité d'électricité médicale**, recherches physiologiques et cliniques. Paris, 1872, 1 vol. in-8 de 802 pages avec 141 fig. intercalées dans le texte. 12 fr.

ONIMUS ET IRY. **Étude critique des tracés** obtenus avec le cardiographe et le sphygmographe. 1866, in-8 de 75 pages. 2 fr.

ONIMUS ET VIRY. **Études critiques et expérimentales** sur l'occlusion des orifices auriculo-ventriculaires. 1865, in-18 de 60 pages. 1 fr. 25

OURGAUD. **Précis sur les eaux thermo-minérales à base de chaux**, de soude et de magnésie d'Ussat-les-Bains (Ariége), et Rapport sur la saison thermale de 1859, avec plans et notes historiques. 1859, 1 vol. in-8. 2 fr.

PADIOLEAU (de Nantes). **De la médecine morale** dans le traitement des maladies nerveuses. (Ouvrage couronné par l'Académie de médecine en 1864.) 1 vol. in-8 de 256 pages. 4 fr. 50

PAGET (James). **Leçons de clinique chirurgicale**, traduit de l'anglais par le docteur L.-H. PETIT, et précédé d'une Introduction de M. le professeur VERNEUIL. 1 vol. in-8. 1877. 8 fr.

PAQUET (F.). **La gutta-percha ferrée** appliquée à la chirurgie sur les champs de bataille et dans les hôpitaux. 1867, in-8. 1 fr. 50

PAULY. **Maladies de l'utérus**, d'après les leçons cliniques de M. Lisfranc, faites à l'hôpital de la Pitié. 1836, 1 vol. in-8. 4 fr.

PÉAN. Voyez NÉLATON.

PEAN. **Splénotomie**, observation d'ablation complète de la rate pratiquée avec succès; considérations pathologiques, chirurgicales et physiologiques, suivies d'un historique de la splénotomie fait par M. Magdelain, interne des hôpitaux de Paris. 1 fr.

PÉAN. **De la forcipressure**, ou De l'application des pinces à l'hémostasie chirurgicale, leçons recueillies par MM. G. Deny et Exchaquet, internes des hôpitaux. In-8. 1875. 2 fr. 50

PÉAN. **Leçons de clinique chirurgicale** professées à l'hôpital Saint-Louis.

Tome I. (1874 et 1er semestre 1875.) 1 fort vol. in-8, avec fig. dans le texte et 4 planches coloriées hors texte. 1876. 20 fr.

Tome II (1875, 1er semestre, et 1876). 1 fort vol. grand in-8. 20 fr.

PÉAN. **Du pincement des vaisseaux comme moyen d'hémostase**. 1 vol. in-8. 1877. 4 fr.

PELLETAN. **Clinique chirurgicale**, ou Mémoires et observations de chirurgie clinique et sur d'autres objets relatifs à l'art de guérir. 1810, 3 vol. in-8, fig. 7 fr.

PÉROCHE (J.). **Les phénomènes glaciaires et torrides, et la précession des équinoxes**. Broch. in-8. 1 fr. 50

PÉROCHE (J.). **Les causes des phénomènes glaciaires et torrides**, justification. Broch. in-8. 2 fr.

PETTIGREW. **La locomotion chez les animaux**. 1874, 1 vol. in-8 avec figures, de la *Bibl. scient. intern.* Cartonné. 6 fr.

PHILIPS (J. P.). **Influence réciproque de la pensée**, de la sensation et des mouvements végétatifs. (Mémoire lu à la Société psychologique, suivi d'un rapport fait à la Société, par M. le docteur Buchez.) 1862, in-8. 1 fr.

PHILIPS (J. P.). **Cours théorique et pratique de braidisme**, ou hypnotisme nerveux, considéré dans ses rapports avec la psychologie, la physiologie et la pathologie, et dans ses applications à la médecine, à la chirurgie, à la physiologie expérimentale, à la médecine légale et à l'éducation. 1860, 1 vol. in-8. 3 fr. 50

PHILLIPS. **Traité des maladies des voies urinaires**. 1860, 1 fort vol. in-8 avec 97 fig. intercalées dans le texte. 10 fr.

PICOT. **De l'état de la science dans la question des maladies infectieuses**. 1872, in-8. 2 fr.

PICOT. **Recherches expérimentales sur l'inflammation suppurative** et le passage des leucocytes à travers les parois vasculaires. In-8 de 40 pages avec 4 planches. 2 fr.

PICOT. **Projet de réorganisation de l'instruction publique en France**. 1871, in-8 de 120 pages. 2 fr.

PINEL (Scipion). **Traité de pathologie cérébrale**, ou Des maladies du cerveau. 1844, 1 vol. in-8. 4 fr.

PITRES. **Des hypertrophies et des dilatations cardiaques indépendantes des lésions valvulaires**, thèse d'agrégation. 1 vol. in-8. 1878. 3 fr. 50

POINTE. **Loisirs médicaux et littéraires**. Recueils d'éloges historiques, de relations médicales de voyages, d'annotations diverses, etc., documents pour servir à l'histoire de Lyon. 1844, 1 vol. in-8. 3 fr.

PONCET. **De l'hématocèle péri-utérine**, thèse d'agrégation, 1 vol. in-8. 1878. 4 fr.

PORAK (Ch.). **Considérations sur l'ictère des nouveau nés** et sur le moment où il faut pratiquer la ligature du cordon ombilical. Broch. in-8, 1878. 2 fr.

POUCHET (Georges). **Des changements de coloration sous l'influence des nerfs**, mémoire couronné par l'Académie des sciences. 1 vol. in-8 avec 5 planches en couleur. 10 fr.

PUYSÉGUR. **Mémoires pour servir à l'histoire et à l'établissement du magnétisme animal**. 1820, 3e édit., 1 vol. in-8. 6 fr.

PUYSÉGUR. **Du magnétisme animal** considéré dans ses rapports avec les diverses branches de la physique générale. 1820, 1 vol. in-8. 6 fr.

QUEVENNE ET BOUCHARDAT. **Du lait**. 1er fascicule : Instruction sur l'essai et l'analyse du lait (chimie légale); 2e fascicule : Du lait en général; des laits de femme, d'ânesse, de chèvre, de brebis, de vache en particulier. 1856, in-8. 6 fr.

RABUTEAU. **Étude expérimentale sur les effets physiologiques des fluorures et des composés métalliques en général**. 1867, in-8. 2 fr. 50

RABUTEAU. **Des phénomènes physiques de la vision**. 1869, in-4. 2 fr. 50

RANVIER. **Recherches expérimentales** au sujet de l'action du phosphore sur les tissus vivants, considérations sur la pathogénie des transformations graisseuses. Gr. in-8. 1 fr.

RANVIER ET CORNIL. Voy. CORNIL et RANVIER.

RANVIER ET CORNIL. **Contributions à l'étude du développement histologique des tumeurs épithéliales** (cancroïdes). In-8 de 16 pages. 50 c.

Rapport confidentiel sur le magnétisme animal et sur la conduite récente de l'Académie royale de médecine, adressé à la congrégation de l'Index, et tr. de l'italien du R. P. Scorbadie. 1839, in-8. 2 fr.

Recueil d'ophthalmologie. Voy. GALEZOWSKI.

REMAK. **Application du courant constant au traitement des névroses**, leçons faites à l'hôpital de la Charité. 1865, in-8 de 41 pages. 1 fr. 50

REMY. **Essai d'une nouvelle classification de la famille des Graminées**. Première partie : *les genres*. 1861, 1 vol. in-8. 8 fr.

RENAULT DU MOTEY. **Mémoire sur les fractures des os du métacarpe**. 1854, in-4. 1 fr. 25

REQUIN. **Éléments de pathologie médicale**. 1845-1863, in-8, vol. I à III. 22 fr.

Le tome III se vend séparément. 6 fr.

Ces *Éléments* forment la partie *médicale* de l'ouvrage de pathologie entrepris par MM. Requin et Nélaton.

L'auteur aborde d'abord la pathologie générale, puis la pathologie spéciale, qu'il divise en nosographie organique et nosographie étiologique.

En tête de chaque chapitre se trouve une bibliographie médicale contenant le nom et une courte analyse des opinions des auteurs qui ont écrit sur le même sujet. Viennent ensuite la synchymie, l'historique, la symptomatologie, les caractères anatomiques, l'étiologie, le diagnostic et la thérapeutique de chaque maladie.

REQUIN. **Généralité de la physiologie**; plan et méthode à suivre dans l'enseignement de cette science. 1831, in-4. 1 fr.

REQUIN. **Des prodromes dans les maladies**. 1840, in-8. 1 fr. 50

REQUIN. **Des purgatifs** et de leurs principales applications (thèse pour le concours de matière médicale). 1839, in-8. 1 fr. 25

REQUIN. **De la spécificité dans les maladies** (thèse pour la chaire de pathologie médicale). 1851, in-8. 1 fr. 25

Revue scientifique de la France et de l'étranger (Revue des Cours scientifiques, 2e série), publication hebdomadaire.

Prix.	Paris.	Un an.	20 fr.	— 6 mois.		12 fr.
	Dép.	—	25	— —		15
	Étrang.	—	30	— —		18

Revue mensuelle de médecine et de chirurgie, dirigée par MM. Charcot, Chauveau, Ollier, Parrot et Verneuil; secrétaires de la rédaction, MM. Lépine et Nicaise.

Prix.	Paris et Départements	20 francs.
	Étranger	23 —
	La livraison	2 —

REY. **Dégénération de l'espèce humaine** et sa régénération. 1863, 1 vol. in-8 de 226 pages. 3 fr.

RIBES (de Montpellier). **De l'anatomie pathologique,** considérée dans ses rapports avec la science des maladies. 1834, 2 vol. in-8. 7 fr.

RIBOT (Th.). **Revue philosophique** de la France et de l'étranger, paraissant tous les mois par livraison de 6 à 7 feuilles, grand in-8 (2e année 1877).

Prix de l'abonnement, pour Paris 30 fr.
— — pour les départements et l'étranger 33 fr.
Prix de la livraison 3 fr.

RICHE. **Chimie médicale et pharmaceutique.** 1873, 2e édition, 1 fort vol. in-18 avec 112 figures dans le texte. 8 fr.

RICHET (Ch.). **Du suc gastrique chez l'homme et les animaux,** ses propriétés chimiques et physiologiques. 1 vol. in-8. 1878. 4 fr. 50

RIGAUD. **De l'anaplastie des lèvres,** des joues et des paupières. 1841, 1 vol. in-8. 1 fr. 50

ROBERT (A.). **Des anévrysmes de la région sus-claviculaire.** 1842, in-8, 1 pl. 1 fr. 50

ROBERT. **Conférences de clinique chirurgicale** faites à l'Hôtel-Dieu de Paris, pendant l'année 1858-1859, par M. A. C. Robert, chirurgien de l'Hôtel-Dieu, membre de l'Académie de médecine, etc., recueillies et publiées sous sa direction par le docteur A. Doumie. 1 vol. in-8 de 550 pages avec 4 pl. 5 fr.

ROBERT (A.). **Mémoire sur la nature de l'écoulement aqueux** très-abondant qui accompagne certaines fractures de la base du crâne. 1846, in-8. 1 fr.

ROBERT (A.). **Des affections granuleuses,** ulcéreuses et carcinomateuses du col de l'utérus. 1848, 1 vol. in-8 avec 6 figures coloriées. 1 fr. 50

ROBERT (A.). **Des amputations partielles et de la désarticulation du pied** (concours de médecine opératoire). 1850, in-8, 209 pages. 1 fr. 50

ROBERT (A.). **Des vices congénitaux de conformation des articulations** (concours de clinique chirurgicale). 1851, 1 vol. in-8 avec 2 fig. 1 fr. 50

ROBERT (A.). **Considérations pratiques sur les varices artérielles du cuir chevelu.** 1851, in-8. 1 fr.

ROBIN (Ch.). **Des éléments anatomiques et des épithéliums.** Anatomie et physiologie comparées. 1868, gr. in-8 à 2 colonnes. 4 fr. 50

ROBIN (Ch.) **Des tissus et des sécrétions.** Anatomie et physiologie comparées. 1869, gr. in-18 à 2 colonnes. 4 fr. 50

ROBIN (Ch.). et POUCHET (G.). **Journal de l'anatomie et de la physiologie** normales et pathologiques de l'homme et des animaux, dirigé par M. le professeur Ch. Robin (de l'Institut), paraissant tous les deux mois par livraisons de 7 feuilles gr. in-8 avec pl.

Prix de l'abonnement, pour Paris. 30 fr.
— pour la France et l'étranger. 33 fr.
La livraison. 6 fr.
Il y a quatorze années parues. Les années une à douze se vendent séparément 20 francs chacune.

ROBIN (Ch.) ET BÉRAUD. **Éléments de physiologie de l'homme et des principaux vertébrés.** 1856-1857, 2 vol. gr. in-18 12 fr.

ROISEL. **Les atlantes.** Études antéhistoriques. 1874, in-8 7 fr.

ROUGET (le Dr F.). **Traité pratique de médecine naturelle.** 2e édition, 1876, 1 vol. in-12. 4 fr.

RUFZ. **Enquête sur le serpent de la Martinique** (vipère fer-de-lance, bothrops lancéolé). 1860, 2e édition, 1 vol. in-8, fig. 5 fr.

SANDRAS ET BOURGUIGNON. **Traité pratique des maladies nerveuses.** 1860-61, 2e édit., entièrement refondue. 2 vol. in-18. 12 fr.

SANNÉ. **Étude sur le croup après la trachéotomie,** évolution normale, soins consécutifs, complications. 1869, 1 vol. in-8 de 280 pages. 4 fr.

SAPPEY. **Recherches sur l'appareil respiratoire des oiseaux.** 1847, 1 vol. gr. in-4 avec 12 fig. 2 fr.

SAUCEROTTE. **Tableau synoptique des races humaines,** montrant leur origine, leur distribution géographique, leurs caractères distinctifs, les peuples dérivés, avec figures coloriées. 4 fr.

SAUVAGE. **Zoologie. Des poissons fossiles.** 1860, gr. in-8 avec 1 pl. 3 fr. 50

SCHIFF. **Leçons sur la physiologie de la digestion,** faites au Muséum d'histoire naturelle de Florence. 1868, 2 vol. gr. in-8. 20 fr.

SCHWEIGGER. **Leçons d'ophthalmoscopie,** traduites de l'allemand par M. le docteur Herschell, avec 3 pl. lith. et des fig. dans le texte. 1865, in-8 de 144 pages. 3 fr. 50

SÉGUIN (aîné). **Mémoire sur l'aviation ou navigation aérienne.** 1866, gr. in-8. 1 fr. 25

SÉGUIN (aîné). **Réflexions sur l'hypothèse de Laplace,** relative à l'origine et la formation du système planétaire. 1867, in-4. 1 fr. 50

SÉGUIN (aîné). **Mémoire sur l'origine et la propagation de la force.** 1857, in-4. 2 fr. 50

SÉGUIN (aîné). **Mémoire sur les causes et sur les effets de la chaleur, de la lumière et de l'électricité.** 1865. Gr. in-8. 3 fr. 50

SÉGUIN (aîné). **Considérations sur les lois qui président à l'accomplissement des phénomènes naturels** rapportés à l'attraction newtonienne et basés sur la synthèse des actions moléculaires exposée dans les mémoires publiés jusqu'ici. 1861, gr. in-8. 1 fr.

SERRE. **Traité sur l'art de restaurer les difformités de la face** selon la méthode par déplacement, ou méthode française. 1842, 1 vol. in-8 et atlas in-4. 12 fr.

SERRE. **Traité pratique de la réunion immédiate** et de son influence sur les progrès récents de la chirurgie. 1837, 1 vol. in-8 avec 10 fig. 3 fr.

SMEE. **Mon jardin.** Géologie, botanique, histoire naturelle, culture, 1 vol. in-8 jésus, contenant 1300 gravures et 25 planches hors texte. 1876. Broché. 15 fr. — Cart. riche, tranche dorée. 20 fr.

SNELLEN. **Échelle typographique** pour mesurer l'acuité de la vision, par le docteur Snellen, médecin de l'hôpital néerlandais pour les maladies des yeux, à Utrecht. 4 fr.

SŒLBERG-WELLS. Voy. WELLS.

SOUS. **Manuel d'ophthalmoscopie.** 1865, 1 vol. in-8 de 136 pages avec 2 pl. lithographiées. 4 fr.

SPENCER (Herbert). **Classification des sciences**, traduit de l'anglais sur la troisième édition par E. Réthoré. 1 vol. in-18 de la *Bibliothèque de philosophie contemporaine.* 2 fr. 50

TARDIEU. **Manuel de pathologie et de clinique médicales.** 1874, 4e édit., corrigée et très-augmentée, 1 vol. in-18. 8 fr.

TARDIEU. **Supplément au dictionnaire des dictionnaires de médecine français et étrangers,** publié sous la direction de Fabre. 1851, 1 vol. in-8. 6 fr.

TAULE. **Notions sur la nature et les propriétés de la matière organisée.** 1866, in-8. 3 fr. 50

TERRIER (Félix). **De l'œsophagotomie externe.** 1870, in-8. 3 fr. 50

TERRIER (Félix). **Des anévrysmes cirsoïdes** (thèse d'agrégation). In-8 de 158 pages. 3 fr.

TERRIER (Félix). Voy. JAMAIN, page 27.

THÉRY (de Langon). **Traité de l'asthme.** 1859, 1 vol. in-8. 5 fr.

THULIÉ. **La folie et la loi.** 1867, 2e édition, 1 vol. in-8 de 210 pages. 3 fr. 50

THULIÉ. **De la folie raisonnante du docteur Campagne.** 1870, in-8. 2 fr.

TISSANDIER. **Des sciences occultes et du spiritisme.** 1866, 1 vol. in-18 de la *Bibliothèque de philosophie contemporaine.* 2 fr. 50

TYNDALL. **Les glaciers et les transformations de l'eau.** 1876. 1 vol. in-8 de la *Bibl. scientifique internationale.* Cart., 2e édit. 6 fr.

VACHEROT. **La science et la conscience.** 1870, 1 vol. in-18 de la *Bibliothèque de philosophie contemporaine.* 2 fr. 50

VALCOURT (de). **Climatologie des stations hivernales du midi de la France** (Pau, Amélie-les-Bains, Hyères, Cannes, Nice, Menton). 1865, 1 vol. in-8. 3 fr.

VALCOURT (de). **Cannes et son climat.** 1877, 3e édit., 1 vol. in-18. Cart. 4 fr. 50

VAN BENEDEN. **Les commensaux et les parasites du règne animal.** 1875, 1 vol. in-8 avec fig., de la *Bibliothèque scientifique internationale.* Cartonné. 6 fr.

VASLIN (L.). **Études sur les plaies par armes à feu.** 1872, 1 vol. gr. in-8 de 225 pages, accompagné de 22 pl. en lithogr. 6 fr.

VELPEAU. **Leçons orales de clinique chirurgicale** faites à l'hôpital de la Charité par M. le professeur Velpeau, recueillies et publiées par MM. les docteurs Jeanselme et P. Pavillon. 1840-1841. 3 vol. in-8. 15 fr.

VELPEAU. **Mémoires sur les anus contre nature dépourvus d'éperon**, et sur une nouvelle manière de les traiter. 1836, in-8. 1 fr.

VELPEAU ET BÉRAUD. **Manuel d'anatomie chirurgicale, générale et topographique**, par M. Velpeau, membre de l'Institut, professeur à la Faculté de médecine de Paris, et M. Béraud, chirurgien des hôpitaux. 1862, 1 vol. in-18 de 622 pages. 7 fr.

VÉRA. **Essais de philosophie hégélienne.** 1865, 1 vol. in-18 de la *Bibliothèque de philosophie contemporaine.* 2 fr. 50

VÉRA. **Introduction à la philosophie de Hégel.** 1864, 1 vol. in-8, 2e édit. 6 fr. 50

VÉRA. **Logique de Hégel**, traduite pour la première fois et accompagnée d'une introduction et d'un commentaire perpétuel. 1874, 2e édit. 2 vol. in-8. 15 fr.

VÉRA. **Philosophie de la nature de Hégel**, traduite pour la pre-

mière fois et accompagnée d'une introduction et d'un commentaire perpétuel. 1863-1865, 3 vol. in-8. 25 fr.

Les tomes II et III se vendent séparément, chaque. 8 fr. 50

VÉRA. **Philosophie de l'esprit de Hégel**, traduite pour la première fois et accompagnée de deux introductions et d'un commentaire perpétuel. 1870, 2 vol. in-8. 18 fr.

VÉRA. **Philosophie de la religion de Hégel**, traduit de l'allemand avec introduction et commentaire perpétuel.

Tome I, 1 vol. in-8. 1876. 10 fr.

Tome II, 1 vol. in-8. 1878. 10 fr.

VERNEUIL. **Mémoires sur quelques points de l'anatomie du pancréas.** 1851, in-8. 1 fr. 25

VILETTE DE TERZÉ. **La vaccine**, ses conséquences funestes démontrées par les faits, l'observation, l'anatomie pathologique et l'arithmétique (réponse au Questionnaire anglais relatif à la vaccine). 1857, in-8. 3 fr.

VILLEMIN. **Mémoire sur le bouton d'Alep.** 1854, in-8 avec 4 fig. coloriées. 3 fr.

VILLEMIN. **Clinique médicale de Vichy** pendant la saison de 1862. Br. in-8 de 42 pages. 1 fr. 25

VILLEMIN. **Des coliques hépatiques et de leur traitement par les eaux de Vichy.** 3e édition, 1874, 1 vol. in-18. 3 fr. 50

VILLENEUVE. **De l'opération césarienne** après la mort de la mère, réponse à M. le docteur Depaul. 1862, br. in-8 de 160 pages. 2 fr. 50

VILLENEUVE fils. **Traitement chirurgical de la stérilité chez la femme.** 1867, gr. in-8 de 72 pages. 1 fr. 50

VIRCHOW. **Pathologie des tumeurs**, cours professé à l'Université de Berlin, traduit de l'allemand par le docteur Aronssohn.

Tome Ier. 1867, 1 vol. gr. in-8 avec 106 fig. 12 fr.

Tome II. 1869, 1 vol. gr. in-8 avec 74 fig. 12 fr.

Tome III. 1871, 1 vol. gr. in-8 avec 49 fig. 12 fr.

Tome IV, 1876 (1er fascicule) 1 gr. in-8 avec figures. 4 fr. 50

VIRCHOW. **Des trichines, à l'usage des médecins et des gens du monde**, traduit de l'allemand avec l'autorisation de l'auteur par E. Onimus, élève des hôpitaux de Paris. 1864, in-8 de 55 pages et planche coloriée. 2 fr.

VITAL. **Rapport au conseil de santé des armées** sur la situation générale du service médical dans la province de Constantine et sur le typhus qui a régné épidémiquement dans cette province en 1868. — Rapport à S. E. M. le ministre de la guerre sur l'inspection médicale de la province de Constantine en 1869. 1870, gr. in-8 de 150 pages. 3 fr. 50

VOISIN (Félix). **De l'homme animal.** 1839, 1 vol. in-8. 5 fr.

VULPIAN. **Leçons de physiologie générale et comparée du système nerveux**, faites au Muséum d'histoire naturelle, recueillies et rédigées par M. Ernest Brémond. 1866, 1 fort vol. in-8. 10 fr.

VULPIAN. **Leçons sur l'appareil vaso-moteur** (physiologie et pathologie), recueillies par le Dr H. Carville. 2 vol. in-8. (1875). 18 fr.

VULPIAN (Paul). **Excursions de la Société géologique de France dans la Suisse, la Savoie et la Haute-Savoie.** 1 br. in-8. 1 fr. 50

WELLS (Sœlberg-). **Traité pratique des maladies des yeux.** Traduit de l'anglais. 1 fort vol. in-8 jésus de 772 pages avec un grand nombre de figures dans le texte. 15 fr.

REVUE
Politique et Littéraire
(Revue des Cours littéraires, 2e série.)

REVUE
Scientifique
(Revue des Cours scientifiques, 2e série.)

Directeurs : MM. Eug. YUNG et Ém. ALGLAVE

Prix d'abonnement :

Une seule revue séparément :

	Six mois.	Un an.
Paris.....	12 f.	20 f.
Départements...	15	25
Étranger.....	18	30

Les deux revues ensemble :

	Six mois.	Un an.
Paris.....	20 f.	36 f.
Départements...	25	42
Étranger.....	30	50

Prix de chaque numéro : 50 centimes.

L'abonnement part du 1er juillet, du 1er octobre, du 1er janvier et du 1er avril de chaque année.

Chaque volume de la première série se vend : broché..... 15 fr.
relié..... 20 fr.
Chaque année de la 2e série, formant 2 vol., se vend : broché.. 20 fr.
relié.... 25 fr.

Port des volumes à la charge du destinataire.

Prix de la collection de la première série :

Prix de la collection complète de la *Revue des cours littéraires* ou de la *Revue des cours scientifiques* (1864-1870), 7 vol. in-4. 105 fr.
Prix de la collection complète des deux *Revues* prises en même temps, 14 vol. in-4..... 182 fr.

Prix de la collection complète des deux séries :

Revue des cours littéraires et *Revue politique et littéraire*, ou *Revue des cours scientifiques* et *Revue scientifique* (décembre 1863 — janvier 1879), 22 vol. in-4..... 255 fr.
La *Revue des cours littéraires* et la *Revue politique et littéraire*, avec la *Revue des cours scientifiques* et la *Revue scientifique*, 44 volumes in-4..... 452 fr.

REVUE PHILOSOPHIQUE
DE LA FRANCE ET DE L'ÉTRANGER

Paraissant tous les mois depuis le 1er janvier 1876 par livraisons de 6 à 7 feuilles

Directeur : M. Th. RIBOT

PRIX DE L'ABONNEMENT :	Un an.
Pour Paris.....	30 fr.
Pour les départements et l'étranger.....	33 fr.
Prix de la livraison.....	3 fr.

REVUE HISTORIQUE

Paraissant tous les deux mois, par livraisons de 15 à 16 feuilles.

Directeurs : MM. Gabriel MONOD et Gustave FAGNIEZ

PRIX DE L'ABONNEMENT :	Un an.
Pour Paris.....	30 fr.
Pour les départements et l'étranger.....	33 fr.
Prix de la livraison.....	6 fr.

REVUE MENSUELLE

DE MÉDECINE ET DE CHIRURGIE

FONDÉE ET DIRIGÉE

PAR MM.

CHARCOT
Professeur à la Faculté de médecine de Paris

CHAUVEAU
Directeur de l'École vétérinaire, Professeur à la Faculté de médecine de Lyon

OLLIER
Professeur à la Faculté de médecine de Lyon

PARROT
Professeur à la Faculté de médecine de Paris

VERNEUIL
Professeur à la Faculté de médecine de Paris

LÉPINE
Professeur à la Faculté de médecine de Lyon

ET

NICAISE
Professeur agrégé à la Faculté de médecine de Paris

Secrétaires de la rédaction.

3e ANNÉE (1879).

Bénéficier des acquisitions dues à l'emploi de la méthode expérimentale, sans abandonner cependant la voie traditionnelle de l'observation; essayer de devenir plus exacte en s'appropriant quelques-uns des procédés ou des instruments usités en physique et en chimie, mais en évitant l'écueil d'une fausse précision: entrer de plain-pied dans le mouvement scientifique moderne, et toutefois ne pas rompre ses attaches avec le passé; telle est, si nous ne nous trompons, la tendance de la Médecine de notre temps.

La *Revue mensuelle* publie :

1° Des *Travaux originaux* de pathologie générale, de pathologie et de clinique médicale et chirurgicale, de physiologie pathologique, de pathologie expérimentale et comparée, etc.; 2° des *Revues critiques*; 3° des *Analyses critiques* des livres nouveaux et des périodiques français et étrangers.

La *Revue mensuelle de médecine et de chirurgie* paraît le 1er de chaque mois, depuis le 1er janvier 1877, par livraisons de 5 à 6 feuilles grand in-8, de façon à former à la fin de l'année 1 fort volume de 1000 à 1100 pages.

PRIX DE L'ABONNEMENT :

Un an, pour la France.	20 fr.
— pour l'Etranger	23 fr.
La livraison.	2 fr.

S'adresser pour les abonnements et la rédaction

A MM. GERMER BAILLIÈRE et Cie

BIBLIOTHÈQUE DE L'ÉTUDIANT EN MÉDECINE

COLLECTION D'OUVRAGES POUR LA PRÉPARATION AUX EXAMENS DU DOCTORAT, DU GRADE D'OFFICIER DE SANTÉ, ET AU CONCOURS DE L'EXTERNAT ET DE L'INTERNAT.

Premier examen.

BÉRAUD et ROBIN. — MANUEL DE PHYSIOLOGIE de l'homme et des principaux vertébrés, répondant à toutes les questions physiologiques du programme des examens de fin d'année. 2e édition, 2 vol. gr. in-18. 12 fr.

BERNARD (Claude). — LEÇONS SUR LES PROPRIÉTÉS DES TISSUS VIVANTS, faites à la Sorbonne, recueillies par M. *Émile Alglave*. 1865, 1 vol. in-8, avec 90 fig. dans le texte. 8 fr.

GOUBERT. — MANUEL DE L'ART DES AUTOPSIES CADAVÉRIQUES, surtout dans ses applications à l'anatomie pathologique, précédé d'une lettre de M. le professeur *Bouillaud*. 1867, 1 vol. in-8 de 500 pages, avec 145 figures dans le texte. 6 fr.

JAMAIN. — NOUVEAU TRAITÉ ÉLÉMENTAIRE D'ANATOMIE DESCRIPTIVE ET DE PRÉPARATIONS ANATOMIQUES. 1867, 3e édition, 1 vol. gr. in-18, avec 223 fig. dans le texte. 12 fr.

LONGET. — TRAITÉ DE PHYSIOLOGIE. 1873. 2e édition, 3 vol. gr. in-8. 36 fr.

VULPIAN. — LEÇONS SUR LA PHYSIOLOGIE GÉNÉRALE ET COMPARÉE DU SYSTÈME NERVEUX, faites au Muséum d'histoire naturelle, recueillies par M. *Ernest Brémond*. 1 fort vol. in-8, 1866. 10 fr.

Deuxième et cinquième examen.

BILLROTH. — TRAITÉ DE PATHOLOGIE CHIRURGICALE GÉNÉRALE, traduit de l'allemand, précédé d'une introduction par M. *Verneuil*. 1 fort vol. grand in-8, avec 100 fig. dans le texte. 14 fr.

CORNIL et RANVIER. — MANUEL D'HISTOLOGIE PATHOLOGIQUE. 2 vol. grand in-18, 1869-1876, avec 379 figures dans le texte. 16 fr.

GINTRAC. — COURS THÉORIQUE ET PRATIQUE DE PATHOLOGIE INTERNE ET DE THÉRAPIE MÉDICALE. 9 vol. in-8. 63 fr.
Chaque volume se vend séparément.

HOUEL. — MANUEL D'ANATOMIE PATHOLOGIQUE GÉNÉRALE ET APPLIQUÉE, contenant la *description* et le *catalogue* du Musée Dupuytren. 2e édition, 1862, 1 vol. grand in-18. 7 fr.

JAMAIN. — MANUEL DE PETITE CHIRURGIE, 5e édition refondue. 1873, 1 vol. gr. in-18, avec 450 figures. 8 fr.

JAMAIN et TERRIER. — MANUEL DE PATHOLOGIE ET DE CLINIQUE CHIRURGICALES. 1876, 3e édition. Tome I. 1 vol. gr. in-18. 8 fr.
Tome II, 1er fasc., 1 v. gr. in-18. 4 fr.

MALGAIGNE. — MANUEL DE MÉDECINE OPÉRATOIRE. 1873-1877, 8e édition, avec 744 fig. dans le texte. 2 vol. gr. in-18. 16 fr.

NÉLATON. — ÉLÉMENTS DE PATHOLOGIE CHIRURGICALE. 2e édition,
Tome premier, rédigé par le docteur *Jamain*. 9 fr.
Tome deuxième, rédigé par le docteur *Péan*. 13 fr.
Tome troisième, rédigé par M. *Péan*. 1 vol. in-8, avec figures. 14 fr.
Tome quatrième, rédigé par M. *Péan*, 1re partie. 1 vol. in-8 avec fig. 7 fr.

NIEMEYER. — ÉLÉMENTS DE PATHOLOGIE INTERNE, traduits de l'allemand, annotés par M. *Cornil*. 1873, 3e édition française, 2 vol. grand in-8. 14 fr.

TARDIEU. — MANUEL DE PATHOLOGIE ET DE CLINIQUE MÉDICALES. 1873, 1 fort vol. grand in-18, 4e édition. 8 fr.

VELPEAU et BÉRAUD. — MANUEL D'ANATOMIE CHIRURGICALE, GÉNÉRALE ET TOPOGRAPHIQUE. 3e édit., 1862, 1 vol. in-18 de 810 pages. 7 fr.

Troisième examen.

BOCQUILLON. — MANUEL D'HISTOIRE NATURELLE MÉDICALE. 1871, 1 vol. gr. in-18, en 2 parties, avec 415 fig. 14 fr.

GRÉHANT. — MANUEL DE PHYSIQUE MÉDICALE. 1 vol. gr. in-18, avec 469 fig. dans le texte. 7 fr.

RICHE. — MANUEL DE CHIMIE MÉDICALE. 1873, 3e édit., 1 vol. in-18, avec 200 fig. dans le texte. 8 fr.

GRIMAUX. — CHIMIE ORGANIQUE ÉLÉMENTAIRE, leçons professées à la Faculté de médecine. 1877, 2e éd., 1 v. in-18. 5 fr.

GRIMAUX. — CHIMIE INORGANIQUE ÉLÉMENTAIRE. 1874, 1 vol. in-18 avec fig. 5 fr.

Quatrième examen.

BINZ. — ABRÉGÉ DE MATIÈRE MÉDICALE ET DE THÉRAPEUTIQUE, traduit de l'allemand par MM. Alquier et Courbon. 1872, 1 vol. in-12 de 335 p. 2 fr. 50

BOUCHARDAT. — MANUEL DE MATIÈRE MÉDICALE, DE THÉRAPEUTIQUE ET DE PHARMACIE. 1873, 5e édition, 2 vol. 16 fr.

CORNIL. — LEÇONS ÉLÉMENTAIRES D'HYGIÈNE PRIVÉE. 1873, 1 vol. in-18. 2 fr. 50

DESCHAMPS. — MANUEL DE PHARMACIE ET ART DE FORMULER. 3 fr. 50

TAYLOR. — MANUEL DE MÉDECINE LÉGALE, traduit de l'anglais. 1 vol. in-18 avec fig. (*Sous presse.*)

Cinquième examen.

MAUNOURY et SALMON. — MANUEL DE L'ART DES ACCOUCHEMENTS, précédé d'une description abrégée des fonctions et des organes du corps humain, et suivi d'un exposé sommaire des opérations de petite chirurgie les plus usitées, à l'usage des élèves sages-femmes qui suivent les cours départementaux. 1874, 3e édit., 1 vol. grand in-18, avec 115 fig. 7 fr.

BIBLIOTHÈQUE

DE

PHILOSOPHIE CONTEMPORAINE

Volumes in-18 à 2 fr. 50 c.

Cartonnés : 3 fr. ; reliés : 4 fr.

H. Taine.

LE POSITIVISME ANGLAIS, étude sur Stuart Mill. 1 vol.
L'IDÉALISME ANGLAIS, étude sur Carlyle. 1 vol.
PHILOSOPHIE DE L'ART, 2e éd. 1 v.
PHILOSOPHIE DE L'ART EN ITALIE, 2e édition. 1 vol.
DE L'IDÉAL DANS L'ART, 2e éd. 1 v.
PHILOSOPHIE DE L'ART DANS LES PAYS-BAS. 1 vol.
PHILOSOPHIE DE L'ART EN GRÈCE. 1 vol.

Paul Janet.

LE MATÉRIALISME CONTEMPORAIN. 2e édit. 1 vol.
LA CRISE PHILOSOPHIQUE. Taine, Renan, Vacherot, Littré. 1 vol.
LE CERVEAU ET LA PENSÉE. 1 vol.
PHILOSOPHIE DE LA RÉVOLUTION FRANÇAISE. 1 vol.
SAINT-SIMON ET LE SAINT-SIMONISME. 1 vol.
DIEU, L'HOMME ET LA BÉATITUDE (*Œuvre inédite de Spinoza*). 1 vol.

Odysse-Barot.

PHILOSOPHIE DE L'HISTOIRE. 1 vol.

Alaux.

PHILOSOPHIE DE M. COUSIN. 1 vol.

Ad. Franck.

PHILOSOPHIE DU DROIT PÉNAL. 1 vol.
PHILOSOPHIE DU DROIT ECCLÉSIASTIQUE. 1 vol.
LA PHILOSOPHIE MYSTIQUE EN FRANCE AU XVIIIe SIÈCLE. 1 vol.

Charles de Rémusat.

PHILOSOPHIE RELIGIEUSE. 1 vol.

Charles Lévêque.

LE SPIRITUALISME DANS L'ART. 1 vol.
LA SCIENCE DE L'INVISIBLE. Étude de psychologie et de théodicée. 1 vol.

Émile Saisset.

L'AME ET LA VIE, suivi d'une étude sur l'Esthétique franç. 1 vol.
CRITIQUE ET HISTOIRE DE LA PHILOSOPHIE (frag. et disc.). 1 vol.

Auguste Laugel.

LES PROBLÈMES DE LA NATURE. 1 vol.
LES PROBLÈMES DE LA VIE. 1 vol.
LES PROBLÈMES DE L'AME. 1 vol.
LA VOIX, L'OREILLE ET LA MUSIQUE. 1 vol.
L'OPTIQUE ET LES ARTS. 1 vol.

Challemel-Lacour.

LA PHILOSOPHIE INDIVIDUALISTE. 1 vol.

L. Büchner.

SCIENCE ET NATURE, trad. del'allem. par Aug. Delondre. 2 vol.

Albert Lemoine.

LE VITALISME ET L'ANIMISME DE STAHL. 1 vol.
DE LA PHYSIONOMIE ET DE LA PAROLE. 1 vol.
L'HABITUDE ET L'INSTINCT. 1 vol.

Milsand.

L'ESTHÉTIQUE ANGLAISE, étude sur John Ruskin. 1 vol.

A. Véra.

ESSAIS DE PHILOSOPHIE HEGÉLIENNE. 1 vol.

Beaussire.

ANTÉCÉDENTS DE L'HEGÉLIANISME DANS LA PHILOS. FRANÇ. 1 vol.

Bost.

LE PROTESTANTISME LIBÉRAL. 1 vol.

Francisque Bouillier.

DE LA CONSCIENCE. 1 vol.

Ed. Auber.

PHILOSOPHIE DE LA MÉDECINE. 1 vol.

Leblais.

MATÉRIALISME ET SPIRITUALISME, précédé d'une Préface par M. E. Littré. 1 vol.

Ad. Garnier.

De la Morale dans l'antiquité, précédé d'une Introduction par M. Prévost-Paradol. — 1 vol.

Schœbel.

Philosophie de la raison pure. 1 vol.

Tissandier.

Des sciences occultes et du Spiritisme. 1 vol.

Ath. Coquerel fils.

Origines et Transformations du Christianisme. 1 vol.

La Conscience et la Foi. 1 vol.

Histoire du Credo. 1 vol.

Jules Levallois.

Déisme et Christianisme. 1 vol.

Camille Selden.

La Musique en Allemagne. Étude sur Mendelssohn. 1 vol.

Fontanès.

Le Christianisme moderne. Étude sur Lessing. 1 vol.

Mariano.

La Philosophie contemporaine en Italie. 1 vol.

E. Faivre.

De la variabilité des espèces. 1 vol.

Ernest Bersot.

Libre philosophie. 1 vol.

A. Réville.

Histoire du dogme de la divinité de Jésus-Christ. 2e éd. 1 vol.

W. de Fonvielle.

L'Astronomie moderne. 1 vol.

C. Coignet.

La Morale indépendante. 1 vol.

E. Boutmy.

Philosophie de l'architecture en Grèce. 1 vol.

Et. Vacherot.

La Science et la Conscience. 1 v.

Ém. de Laveleye.

Des formes de gouvernement. 1 v.

Herbert Spencer.

Classification des Sciences. 1 v.

Gauckler.

Le Beau et son histoire. 1 v.

Max Müller.

La Science de la Religion. 1 v.

Léon Dumont.

Haeckel et la théorie de l'évolution en Allemagne. 1 vol.

Bertauld.

L'ordre social et l'ordre moral. 1 vol.

De la philosophie sociale. 1 vol.

Th. Ribot.

Philosophie de Schopenhauer. 1 v.

Al. Herzen.

Physiologie de la volonté. 1 vol.

Bentham et Grote.

La Religion naturelle. 1 vol.

Hartmann.

La Religion de l'avenir. 2e édit. 1 vol.

Le Darwinisme. 1 vol.

H. Lotze.

Psychologie physiologique. 1 v.

Schopenhauer.

Le libre arbitre. 1 vol.

Liard.

Les logiciens anglais. 1 vol.

Marion.

J. Locke. 1 vol.

O. Schmidt.

Les sciences naturelles et la philosophie de l'inconscient. 1 vol.

Pi Y. Margall.

Les nationalités. 1 vol.

Haeckel.

Les preuves du transformisme. 1 vol.

Les volumes suivants de la collection in-18 sont épuisés; il en reste quelques exemplaires sur papier vélin, cartonnés, tranche supérieure dorée :

LETOURNEAU. **Physiologie des passions.** 1 vol. 5 fr.

MOLESCHOTT. **La circulation de la vie.** Lettres sur la physiologie, en rép. aux Lettres sur la chimie de Liebig, tr. de l'al. 2 v. 10 f.

STUART MILL. **Auguste Comte et la Philosophie positive.** 1 vol. 5 fr.

SAIGEY. **La physique moderne.** 1 vol. 5 fr.

BEAUQUIER. **Philosophie de la Musique,** 1 vol. 5 fr.

BIBLIOTHÈQUE DE PHILOSOPHIE CONTEMPORAINE

FORMAT IN-8

Volumes à 5 fr., 7 fr. 50 et 10 fr. Cart., 1 fr. en plus par vol.; reliure, 2 fr.

JULES BARNI.

La morale dans la démocratie. 1 vol. 5 fr.

AGASSIZ.

De l'espèce et des classifications, traduit de l'anglais par M. Vogeli. 1 vol. 5 fr.

STUART MILL.

La philosophie de Hamilton, traduit de l'anglais par M. Cazelles. 1 fort vol. 10 fr.

Mes mémoires. Histoire de ma vie et de mes idées, traduit de l'anglais par M. E. Cazelles. 1 vol. 5 fr.

Système de logique déductive et inductive. Exposé des principes de la preuve et des méthodes de recherche scientifique, traduit de l'anglais par M. Louis Peisse. 2 vol. 20 fr.

Essais sur la Religion, traduits de l'anglais par M. E. Cazelles. 1 vol. 5 fr.

DE QUATREFAGES.

Ch. Darwin et ses précurseurs français. 1 vol. 5 fr.

HERBERT SPENCER.

Les premiers principes. 1 fort vol. traduit de l'anglais par M. Cazelles. 10 fr.

Principes de psychologie, traduits de l'anglais par MM. Th. Ribot et Espinas. 2 vol. 20 fr.

Principes de biologie, traduits par M. Cazelles. 2 vol. in-8. 1877-1878. 20 fr.

Principes de sociologie. Tome Ier. 1 vol. in-8. 1878. 10 fr.

Essais sur le progrès, traduits de l'anglais par M. Burdeau. 1 vol. in-8. 1877. 7 fr. 50

Essais de politique. 1 vol. in-8, traduit par M. Burdeau. 7 fr. 50

Essais sur les sciences. 1 vol. in-8, traduit par M. Burdeau. 7 fr. 50 (*Sous presse.*)

De l'éducation. 1 vol. in-8. 5 fr.

AUGUSTE LAUGEL.

Les problèmes (Problèmes de la nature, problèmes de la vie, problèmes de l'âme). 1 fort vol. 7 fr. 50

ÉMILE SAIGEY.

Les sciences au XVIIIe siècle, la physique de Voltaire. 1 vol. 5 fr.

PAUL JANET.

Histoire de la science politique dans ses rapports avec la morale. 2e édition, 2 vol. 20 fr.

Les causes finales. 1 vol. in-8. 1876. 10 fr.

TH. RIBOT.

De l'hérédité. 1 vol. 10 fr.

La psychologie anglaise contemporaine. 1 vol., 2e édition, 1875. 7 fr. 50

HENRI RITTER.

Histoire de la philosophie moderne, traduction française, précédée d'une introduction par M. P. Challemel-Lacour. 3 vol. 20 fr.

ALF. FOUILLÉE.

La liberté et le déterminisme. 1 vol. 7 fr. 50

DE LAVELEYE

De la propriété et de ses formes primitives. 1 vol., 2e édit., 1877. 7 fr. 50

BAIN.

La logique inductive et déductive, traduit de l'anglais par M. Compayré. 2 vol. 20 fr.

Des sens et de l'intelligence. 1 vol. traduit de l'anglais par M. Cazelles. 10 fr.

Les émotions et la volonté. 1 fort vol. (*Sous presse.*)

MATTHEW ARNOLD.

La crise religieuse. 1 vol. in-8. 1876. 7. fr. 50

BARDOUX.

Les légistes et leur influence sur la société française. 1 vol. in-8. 1877. 5 fr.

HARTMANN (E. DE).

La philosophie de l'inconscient, traduit de l'allemand par M. D. Nolen, avec une préface de l'auteur écrite pour l'édition française. 2 vol. in-8. 1877. 20 fr.

La philosophie allemande du XIXe siècle, dans ses principaux représentants, traduit de l'allemand par M. D. Nolen. 1 vol. in-8. (*Sous presse.*)

ESPINAS (ALF.).

Des sociétés animales. 1 vol. in-8, 2e éd., précédée d'une Introduction sur l'*Histoire de la sociologie*, 1878. 7 fr. 50

FLINT.

La philosophie de l'histoire en France, traduit de l'anglais par M. Ludovic Carrau. 1 vol. in-8. 1878. 7 fr. 50

La philosophie de l'histoire en Allemagne, traduit de l'anglais par M. Ludovic Carrau. 1 vol. in-8. 1878. 7 fr. 50

LIARD.

La science positive et la métaphysique. 1 v. in-8. 7 fr. 50

GUYAU.

Les moralistes anglais contemporains. 1 vol. in-8. (*Sous presse.*)

BIBLIOTHÈQUE UTILE

LISTE DES OUVRAGES PAR ORDRE D'APPARITION

Le vol. de 190 p., br. 60 cent. — Cart, a l'ang. 1 fr.

I. — **Morand.** Introduction à l'étude des Sciences physiques.
II. — **Cruveilher.** Hygiène générale. 4e édition.
III. — **Corbon.** De l'enseignement professionnel. 2e édition.
IV. — **L. Pichat.** L'Art et les Artistes en France. 3e édition.
V. — **Buchez.** Les Mérovingiens. 3e édition.
VI. — **Buchez.** Les Carlovingiens.
VII. — **F. Morin.** La France au moyen âge. 3e édition.
VIII. — **Bastide.** Luttes religieuses des premiers siècles. 3e éd.
IX. — **Bastide.** Les guerres de la Réforme. 3e édition.
X. — **E. Pelletan.** Décadence de la monarchie française. 4e éd.
XI. — **L. Brothier.** Histoire de la Terre. 4e édition.
XII. — **Sanson.** Principaux faits de la Chimie. 3e édition.
XIII. — **Turck.** Médecine populaire. 4e édition.
XIV. — **Morin.** Résumé populaire du Code civil. 2e édition.
XV. — **Zaborowski.** L'homme préhistorique.
XVI. — **A. Ott.** L'Inde et la Chine.
XVII. — **Catalan.** Notions d'Astronomie. 2e édition.
XVIII. — **Cristal.** Les Délassements du Travail.
XIX. — **Victor Meunier.** Philosophie zoologique.
XX. — **G. Jourdan.** La justice criminelle en France. 2e édition.
XXI. — **Ch. Rolland.** Histoire de la maison d'Autriche.
XXII. — **E. Despois.** Révolution d'Angleterre. 2e édition.
XXIII. — **B. Gastineau.** Génie de la Science et de l'Industrie.
XXIV. — **H. Leneveux.** Le Budget du foyer. Economie domestique.
XXV. — **L. Combes.** La Grèce ancienne.
XXVI. — **Fréd. Lock.** Histoire de la Restauration. 2e édition.
XXVII. — **L. Brothier.** Histoire populaire de la philosophie. 2e édition.
XXVIII. — **E. Margollé.** Les phénomènes de la Mer. 3e édition.
XXIX. — **L. Collas.** Histoire de l'Empire ottoman.
XXX. — **Zurcher.** Les Phénomènes de l'atmosphère. 3e édition.
XXXI. — **E. Raymond.** L'Espagne et le Portugal.
XXXII. — **Eugène Noël.** Voltaire et Rousseau. 2e édition
XXXIII. — **A. Ott.** L'Asie occidentale et l'Egypte.
XXXIV. — **Ch. Richard.** Origine et fin des Mondes. 3e édition.
XXXV. — **Enfantin.** La Vie éternelle. 2e édition.
XXXVI. — **L. Brothier.** Causeries sur la mécanique.
XXXVII. — **Alfred Doneaud.** Histoire de la Marine française.
XXXVIII. — **Fréd. Lock.** Jeanne d'Arc.
XXXIX. — **Carnot.** Révolution française. — Période de création (1789-1792).
XL. — **Carnot.** Révolution française. — Période de conservation (1792-1804).
XLI. — **Zurcher** et **Margollé.** Télescope et Microscope.
XLII. — **Blerzy.** Torrents, Fleuves et Canaux de la France.
XLIII. — **P. Secchi, Wolf, Briot et Delaunay.** Le Soleil, les Étoiles et les Comètes.
XLIV. — **Stanley Jevons.** L'Économie politique, trad. de l'anglais par M. H. Gravoz.
XLV. — **Em. Ferrière.** Le Darwinisme.
XLVI. — **H. Leneveux.** Paris municipal.
XLVII. — **Boillot.** Les Entretiens de Fontenelle sur la pluralité des mondes.

BIBLIOTHÈQUE UTILE

LISTE DES OUVRAGES PAR ORDRE DE MATIÈRES

Vol. in-32, de 190 pages, broch. 60 c. Cart. à l'anglaise. 1 fr.

I. — HISTOIRE DE FRANCE

Buchez. Les Mérovingiens.
Buchez. Les Carlovingiens.
J. Bastide. Luttes religieuses des premiers siècles.
J. Bastide. Les Guerres de la Réforme.
F. Morin. La France au Moyen âge.
Fréd. Lock. Jeanne d'Arc.
Eug. Pelletan. Décadence de la monarchie française.
Carnot. La Révolution française, 2 vol.
Fréd. Lock. Histoire de la Restauration.
Alf. Donneaud. Histoire de la marine française.

II. — PAYS ÉTRANGERS.

E. Raymond. L'Espagne et le Portugal.
L. Collas. Histoire de l'empire ottoman.
L. Combes. La Grèce ancienne.
A. Ott. L'Asie occidentale et l'Egypte.
A. Ott. L'Inde et la Chine.
Ch. Rolland. Histoire de la maison d'Autriche.
Eug. Despois. Les Révolutions d'Angleterre.

III. — PHILOSOPHIE.

Enfantin. La Vie éternelle.
Eug. Noël. Voltaire et Rousseau.
Léon Brothier. Histoire populaire de la philosophie.
Victor Meunier La Philosophie zoologique.

IV. — DROIT.

Morin. La Loi civile en France.
G. Jourdan. La Justice criminelle en France.

V. — SCIENCES.

Benj. Gastineau. Le Génie de la science.
Zurcher et **Margollé.** Télescope et Microscope.
Zurcher. Les Phénomènes de l'atmosphère.
Morand. Introduction à l'étude des sciences physiques.
Cruveilhier. Hygiène générale.
Brothier. Causeries sur la mécanique.
Brothier. Histoire de la terre.
Sanson. Principaux faits de la chimie.
Turck. Médecine populaire.
Catalan. Notions d'astronomie.
E. Margollé. Les Phénomènes de la mer.
Ch. Richard. Origines et Fins des mondes.
Zaborowski. L'Homme préhistorique.
H. Blerzy. Torrents, Fleuves et Canaux de la France.
P. Secchi, Wolf et **Briot.** Le Soleil, les Étoiles et les Comètes.
Em. Ferrière. Le Darwinisme.
Boillot. Les Entretiens de Fontenelle sur la pluralité des mondes.

VI. — ENSEIGNEMENT. — ÉCONOMIE POLITIQUE. — ARTS.

Corbon. L'Enseignement professionnel.
Cristal. Les Délassements du travail.
H. Leneveux. Le Budget du foyer.
Laurent Pichat. L'Art et les Artistes en France.
Stanley Jevons. L'Economie politique, traduit de l'anglais par H. Gravez.
H. Leneveux. Paris Municipal.

PARIS. — IMPRIMERIE E. MARTINET, RUE MIGNON, 1

TRAITÉ

PRATIQUE ET CLINIQUE

DES

BLESSURES DU GLOBE DE L'ŒIL

PAR

LE DOCTEUR A. YVERT

MÉDECIN AIDE-MAJOR

A L'ÉCOLE D'APPLICATION DE MÉDECINE ET DE PHARMACIE MILITAIRES DU VAL-DE-GRACE

PRÉCÉDÉ D'UNE INTRODUCTION

Par M. le Docteur GALEZOWSKI

Professeur libre d'ophtalmologie à Paris.

SURGEON GENL'S OFFICE
13557
LIBRARY

PARIS

LIBRAIRIE GERMER BAILLIÈRE ET Cie

108, BOULEVARD SAINT-GERMAIN

1880

ARLT (DE). **Des blessures de l'œil** au point de vue pratique et médico-légal, par le Dr F. de ARLT, professeur de clinique ophtalmologique à l'Université de Vienne, traduit de l'allemand, par le Dr Haltenhoff, de Genève. 1877, 1 vol. in-18 de 224 pages. 3 fr. 50

BERNSTEIN. **Les organes des sens.** 1 vol. in-8 de la *Bibliothèque scient. intern.*, avec 91 figures. Cart. 6 fr.

BOUCHARDAT. **De la glycosurie ou diabète sucré,** son traitement hygiénique, suivi de notes et documents sur la nature et le traitement de la goutte, la gravelle urique, sur l'oligurie, le diabète insipide avec excès d'urée, l'hippurie, la pimélorrhée, etc. 1875. 1 vol. grand in-8. 15 fr.

BOUCHUT ET DESPRÉS. **Dictionnaire de médecine et de thérapeutique médicale et chirurgicale,** comprenant le résumé de la médecine et de la chirurgie, les indications thérapeutiques de chaque maladie, la médecine opératoire, les accouchements, l'oculistique, l'odontechnie, les maladies d'oreilles, l'électrisation, la matière médicale, les eaux minérales et un formulaire spécial pour chaque maladie. 3e édition, 1878, 1 vol. in-4 avec 800 figures intercalées dans le texte.

Prix : broché. 25 fr.
— cartonné, 27 fr.
— relié, 29 fr.

BOUCHUT. **Diagnostic des maladies du système nerveux par l'ophtalmoscopie.** 1866, 1 vol. in-8 avec atlas de planches coloriées. 9 fr.

DURAND-FARDEL. **Traité pratique des maladies chroniques.** 1868, 2 vol. gr. in-8. 20 fr.

DURAND-FARDEL. **Traité thérapeutique des eaux minérales** de la France et de l'étranger, et de leur emploi dans les maladies chroniques. 2e édit., 1862, 1 vol. in-8 de 774 pages avec cartes coloriées. 9 fr.

DURAND-FARDEL. **Traité pratique des maladies des vieillards.** 1873, 2e édition, 1 fort vol. gr. in-8 de 816 pages. 14 fr.

GIRAUD-TEULON. **De l'Œil,** Notions élémentaires sur la fonction de la vue et ses anomalies. 1878, 2e édit. 1 vol. in-18. 3 fr. 50

LANCEREAUX. **Traité théorique et pratique de la syphilis,** 2e édition, 1874, gr. in-8 avec figures et planches coloriées. 17 fr.

LIEBREICH (Richard). **Atlas d'ophtalmoscopie** représentant l'état normal et les modifications pathologiques du fond de l'œil, visibles à l'ophtalmoscope, composé de 12 planches contenant 57 figures tirées en chromolithographie, accompagnées d'un texte explicatif et dessinées d'après nature. 1870, 2e édition, 1 vol. in-folio. 30 fr.

Texte italien de cet atlas. 3 fr. 50

LIEBREICH (Richard). **Nouveau procédé d'extraction de la cataracte.** 1872, in-8 de 16 pages. 75 c.

LONGET. **Traité de physiologie.** 1873, 3e édition, 2e tirage, 3 forts vol. gr. in-8. 36 fr.

LUYS. **Le cerveau et ses fonctions.** 1 vol. in-8 de la *Bibliothèque scient. intern.*, avec fig., 2e édition. 1876. Cart. 6 fr.

MALGAIGNE. **Manuel de médecine opératoire.** 8e édition, publiée par M. le professeur Léon Le Fort. 1877, 2 vol. in-18 avec 600 figures dans le texte. 14 fr.

PAJET (James). **Leçons de clinique chirurgicale,** traduit de l'anglais par le docteur L.-H. Petit, et précédé d'une introduction de M. le professeur Verneuil. 1 vol. in-8. 8 fr.

SNELLEN. **Échelle typographique** pour mesurer l'acuité de la vision, par le docteur Snellen, médecin de l'hôpital néerlandais pour les maladies des yeux à Utrecht. 4 fr.

SCHWEIGGER. **Leçons d'ophtalmoscopie,** traduites de l'allemand par M. le docteur Hensbell, avec 3 pl. lith. et des fig. dans le texte. 1865, in-8 de 141 pages. 3 fr. 50

WELLS (Sœlberg). **Traité pratique des maladies des yeux.** Traduit de l'anglais. 1 fort vol. in-8 jésus de 772 pages avec un grand nombre de figures dans le texte. 15 fr.

PARIS. — IMPRIMERIE ÉMILE MARTINET, RUE MIGNON, 2.